

# Immunohistochemical Study on Primary Tumors of the Major Salivary Gland

メタデータ	言語: jpn 出版者: 公開日: 2017-10-04 キーワード (Ja): キーワード (En): 作成者: メールアドレス: 所属:
URL	<a href="http://hdl.handle.net/2297/8243">http://hdl.handle.net/2297/8243</a>

## 大唾液腺原発腫瘍に関する免疫組織化学的研究

金沢大学医学部耳鼻咽喉科学講座 (主任: 古川 亙教授)

西 村 俊 郎

(平成3年1月5日受付)

大唾液腺原発腫瘍107例 (多型腺腫60例, 腺リンパ腫20例, 基底細胞腺腫5例, 粘表皮腫瘍3例, 腺房細胞腫瘍3例, 腺様嚢胞癌10例, 腺癌3例, 未分化癌3例) と正常腺組織20例を対象として免疫組織化学的検討をケラチン, ビメンチン, デスミンおよび glial fibrillary acidic protein (GFAP) の中間径フィラメントとアクチン, S-100 蛋白, 分泌成分 (secretory component) についておこなった. 正常腺組織においてはケラチン, 分泌成分が導管系上皮細胞に陽性で, アクチンは腺房周囲から遠位線条部導管周囲に存在する筋上皮細胞に陽性であった. 多型腺腫では, 正常腺組織に類似した免疫反応性を示す腺管様構造が存在するが, 他に GFAP 陽性細胞が存在する点で正常腺組織や他の腫瘍とは異なる免疫反応性を有するものであった. ビメンチン, S-100 蛋白および GFAP の免疫反応性は形態学的に軟骨様部と関連があり, 成熟した軟骨様細胞では GFAP の反応性のみが有意に低下した. 多型腺腫に存在する腺管内層細胞と扁平上皮様細胞を除く上皮様細胞の多くがビメンチン, S-100 蛋白と GFAP 陽性であることから形態学的な間葉系成分, 特に軟骨細胞への分化傾向を有していると考えられた. アクチン陽性細胞が腺管様構造と関連して存在している点で多型腺腫, 基底細胞腺腫および腺様嚢胞癌に類似性がみられ, これら腫瘍における筋上皮細胞への分化傾向を示すものと考えられた. 腺リンパ腫, 粘表皮腫瘍, 腺房細胞腫瘍, 腺癌と未分化癌は筋上皮細胞への分化傾向がみられず筋上皮細胞への分化傾向のない腫瘍と考えられた. 腫瘍細胞の筋上皮細胞への分化傾向を S-100 蛋白のみで評価するのは不適切で形態学的所見, 特に腺管様構造との関係とアクチンなど収縮性蛋白の免疫組織化学的所見と併せて評価すべきと考えられた.

---

**Key words** major salivary gland tumor, immunohistochemistry, myo-epithelial cell, S-100 protein, glial fibrillary acidic protein

---

近年, 免疫組織化学的手法による大唾液腺原発腫瘍の各組織型における腫瘍細胞の免疫反応性が検討され<sup>1)</sup>, 形態学的観察のみでは得られなかった知見が報告されている. 腫瘍の生物学的態度との関連において, 新たな情報を提供し有用であると考えられるがいくつかの問題点も指摘されている<sup>2)</sup>. それには報告者による染色法の相違, 特に組織の固定法と用いられる抗体の特異性の相違のため結果の比較が困難な場合があること, 単一の切片上で形態学的に同一と考えられる部位でも染色性が著しく異なる場合<sup>3)</sup>があることが

あげられる. 同じ条件下での各組織型相互の反応性の異同について検討した報告も少なく, その結果については若干の混乱<sup>12)</sup>もみられる.

また腫瘍の性状を理解する上で重要な発生母地については現在二つの仮説が支持されている. ひとつは Batsakis ら<sup>5)-7)</sup>によるもので, 正常唾液腺の介在部導管に存在する幹細胞が様々な分化度に腫瘍化し, その分化傾向が遠位腺房導管系で筋上皮細胞の関与が大きいもの, または近位小葉内ないし小葉間導管細胞で筋上皮細胞の関与のないものいずれかに優位になるこ

---

Abbreviations: ABC, avidin biotin peroxidase complex; CK, cytokeratin; DAB, diaminobenzidine; GFAP, glial fibrillary acidic protein; H. E., hematoxylin and eosin; NSE, neuron specific enolase; PBS, phosphate buffered saline; S. C., secretory component; 電顕, 電子顕微鏡

とで組織型が決定されるというものである。この説は唾液腺腫瘍の多様性を説明するのに明快ではあるが、このような幹細胞の存在は直接証明されていない。一方 Dardick ら<sup>99)</sup>はこのような幹細胞の存在は認めないとして正常唾液腺のあらゆる細胞が腫瘍化する可能性を示唆し腫瘍化腺管腺房単位で概念で組織発生を説明しているが、完全に分化した細胞が脱分化しさらに腫瘍化する可能性については疑問<sup>9)</sup>もあるとされている。

このように唾液腺腫瘍には未解決の問題が多く残されているが、比較的頻度の低い腫瘍であるために通常の形態学的観察以外の検索を行うことが困難であった<sup>10)</sup>。しかしパラフィン切片に対して良好な感度をもつ免疫組織化学的手法が開発され<sup>11)</sup>各施設に保存されている標本が利用可能となった。本研究では、パラフィン包埋された標本を利用することで比較的多数の症例について各組織型における各種抗体の免疫反応性と各腫瘍型相互の反応性の異同について検討した。検索を行ったのは、中間径フィラメントではケラチン、ビメンチン、デスミンおよび glial fibrillary acidic protein (GFAP)、筋上皮細胞への分化の指標としてはアクチン<sup>12)</sup>、外分泌性腺管細胞の指標としては分泌成分 (secretory component) である。大唾液腺腫瘍に免疫反応陽性細胞がみられ、その意義が問題となっている S-100 蛋白も検索項目に含めた<sup>13)</sup>。

中間径フィラメントの発現状態は腫瘍細胞の起源、分化傾向の評価に有用であるとされている<sup>14)15)</sup>。すなわち、ケラチンは上皮性の性格をもつ細胞に、ビメンチンは間葉系細胞に発現し、デスミンは筋原性細胞に、GFAP は神経膠細胞に発現するとされてきた。現在では多くの例外が知られておりこのような単純な分類は不適切であるが形態学的所見とあわせて評価する

ことによって多くの情報が得られるとされている<sup>16)</sup>。現在大唾液腺腫瘍の中に GFAP を発現するものが報告されておりその意義については腫瘍細胞の神経系細胞への分化を示唆するものもあるが一定の見解を得ていない<sup>10)</sup>。

また大唾液腺腫瘍の組織発生において常に問題となる筋上皮細胞は正常唾液腺では腺房周囲、介在部導管と一部の腺管の基底側に存在すると考えられている<sup>16)</sup>。この細胞は収縮性蛋白であるアクチン、ミオシンをもつが細胞骨格はケラチンであり他の筋原性細胞ではデスミンである点<sup>16)</sup>で異なっている。しかしこの細胞に特異的と考えられる物質は現在まで報告されておらず、文献的には上記の収縮性蛋白や最近では S-100 蛋白が代用される<sup>13)</sup>ことが多い。S-100 蛋白は元來神経組織において見いだされたカルシウム結合蛋白<sup>17)</sup>であるが神経組織以外に軟骨細胞、脂肪細胞、皮膚のランゲルハンス細胞など多くの存在部位が知られている<sup>18)</sup>。その結果の解釈には問題があり論議の対象となっている。本研究ではこれらの陽性細胞の意義についても検討した。

#### 対象および方法

対象は1981年4月から1990年7月まで、金沢大学医学部附属病院耳鼻咽喉科と富山県立中央病院耳鼻咽喉科で大唾液腺腫瘍と診断され外科的に切除を受けた120例中、術後の病理学的検索で原発性大唾液腺腫瘍と判明した107例の腫瘍である。これらについて組織学的ならびに免疫組織学的検索を行った。対照として炎症や萎縮所見の明らかでない腫瘍周囲の正常腺組織20例を用いた。腫瘍の発生部位は耳下腺85例、顎下腺22例で数例の舌下腺原発と考えられた症例は悪性腫瘍進行例で他の口腔内小唾液腺原発も否定できないため

Table 1. Demographic data of each histologic type

Histologic findings	No. of patients	Mean age	Age range	Gender ratio
Pleomorphic adenoma	60, (p=48, s=12)	44.1	15-76	1: 4 (M: F)
Adenolymphoma	20, (p=20)	60.9	43-71	19: 1
Basal cell adenoma	5, (p=3, s=2)	66.4	43-76	1.5: 1
Mucoepidermoid tumor	3, (p=3)	50.0	36-59	2: 1
Acinic cell tumor	3, (p=3)	45.7	27-71	0: 3
Adenoid cystic carcinoma	10, (p=4, s=6)	48.6	36-64	1: 1
Adenocarcinoma	3, (p=2, s=1)	70.7	66-74	1: 2
Undifferentiated carcinoma	3, (p=2, s=1)	70.0	66-76	2: 1

p, number of cases arising in parotid gland; s. number of cases arising in submandibular gland; M: F, male: female.

に除外した。腫瘍は WHO 分類<sup>19)</sup>に従って分類し、和名については WHO 分類に準拠した頭頸部癌取扱規約<sup>20)</sup>によった。内訳は多型腺腫60例、腺リンパ腫(ワルチン腫瘍)20例、基底細胞腺腫5例、粘表皮腫瘍3例、腺房細胞腫瘍3例、腺様嚢胞腫瘍10例、腺癌3例および未分化癌3例である。各組織型別の性別、平均

年齢、存在部位は表1に示した。これら症例の切除標本は10%中性緩衝ホルマリンにて固定後、金沢大学医学部付属病院病理部、ならびに富山県立中央病院臨床病理科でパラフィン包埋され所蔵されていたものである。各々の標本のパラフィンブロックは腫瘍の最大径を含む断面と他に複数が作成されていた。各々から厚

Table 2. List of primary antisera

Antibody against	Specificity	Dilution	Source
<b>Keratin</b>			
KL-1 (monoclonal)	broad keratin (56KD)	1: 200	Immunotech, France
CAM 5.2 (monoclonal)	*cytokeratin 8, 18	1: 50	Becton Dickinson, CA, USA
Vimentin (monoclonal)	vimentin	1: 50	Dakopatts, Denmark
Desmin (polyclonal)	desmin	1: 500	Bioscience, Switzerland
S-100 (polyclonal)	S-100 protein	1: 1000	Dakopatts, Denmark
Glial fibrillary acidic protein (GFAP) (polyclonal)	GFAP	1: 500	Dakopatts, Denmark
Secretory component (S. C.) (polyclonal)	S.C.	1: 500	Dakopatts, Denmark
Actin (monoclonal)	muscle actin (alpha and gamma actin)	1: 1000	ENZO Diagnostics, NY, USA

Monoclonal, Monoclonal antibody is derived from mouse; Polyclonal, Polyclonal antibody is derived from rabbit.

\*According to Moll's classification

Table 3. List of positive control

Antibody	Control	Positive site
<b>Keratin</b>		
KL-1	skin	suprabasal layer of epidermis, simple epithelia of sweat gland
CAM 5.2	skin	simple epithelia of sweat gland
Vimentin	skin	fibroblasts & endothelial cells
Desmin	striated muscle	striated muscle cells
S-100	spinal cord	neuronal & glial cells
GFAP	spinal cord	glial cells
S. C.	small intestine	duct lining cells
Actin	small intestine	smooth muscle, perivascular muscle cells

き  $4\ \mu\text{m}$  の切片を作成し通常のハマトキシリン・エオジン (hematoxylin and eosin, H.E.) 染色を行い組織学的観察に供し、これに連続する切片を以下の免疫組織化学的検討に用いた。

### I. 免疫組織化学的検討

免疫染色方法は Hsu ら<sup>10)</sup> のアビジン・ビオチンコンプレックス法 (avidin biotin peroxidase complex method, ABC 法) に準じて行った。使用した抗体は市販のもので免疫動物、希釈倍数、特異性、入手先は表2に示した。まずパラフィン切片を型のごとく脱パラフィン、親水化した後0.3%過酸化水素水加メタノール (30分間) にて内因性ペオキシダーゼ活性を阻害した。ホルマリン固定標本は中間径フィラメントの評価において免疫反応性が低下する場合があることが知られており<sup>30)</sup>、0.1%トリプシン typeII (Sigma Chemical, St.Louis, U.S.A.) にて20分間の消化処理を

適宜追加した。表2に示した希釈倍数で一次抗体を  $4\ ^\circ\text{C}$  一晚反応させた後冷リン酸緩衝液 (phosphate buffered saline, PBS, pH7.4) で10分間3回洗浄した。二次抗体としてはビオチン化ウサギ抗マウス Ig G (X200, Vector Laboratories, Burlingame, U.S.A.) またはビオチン化ヤギ抗ウサギ Ig G 二次抗体 (x200, Vector Laboratories) を室温で30分間反応させた。その後 PBS で同様に洗浄し、ついで biotin-streptavidin peroxidase complex (Strept ABC Complex, Dako corporation, Santa Barbara, CA, U.S.A.) と30分間反応させた。PBS で洗浄後  $0.0006\% \text{H}_2\text{O}_2$  加  $0.05\%$  ジアミノベンチジン (diaminobenzidine, DAB) (同仁化学研究所, 熊本) 溶液にて5分間発色させ、ヘマトキシリンにて核染色を行い、型のごとく脱水、透徹、封入し光学顕微鏡下の観察に用いた。陽性コントロール標本として各抗体に対して表3に示した

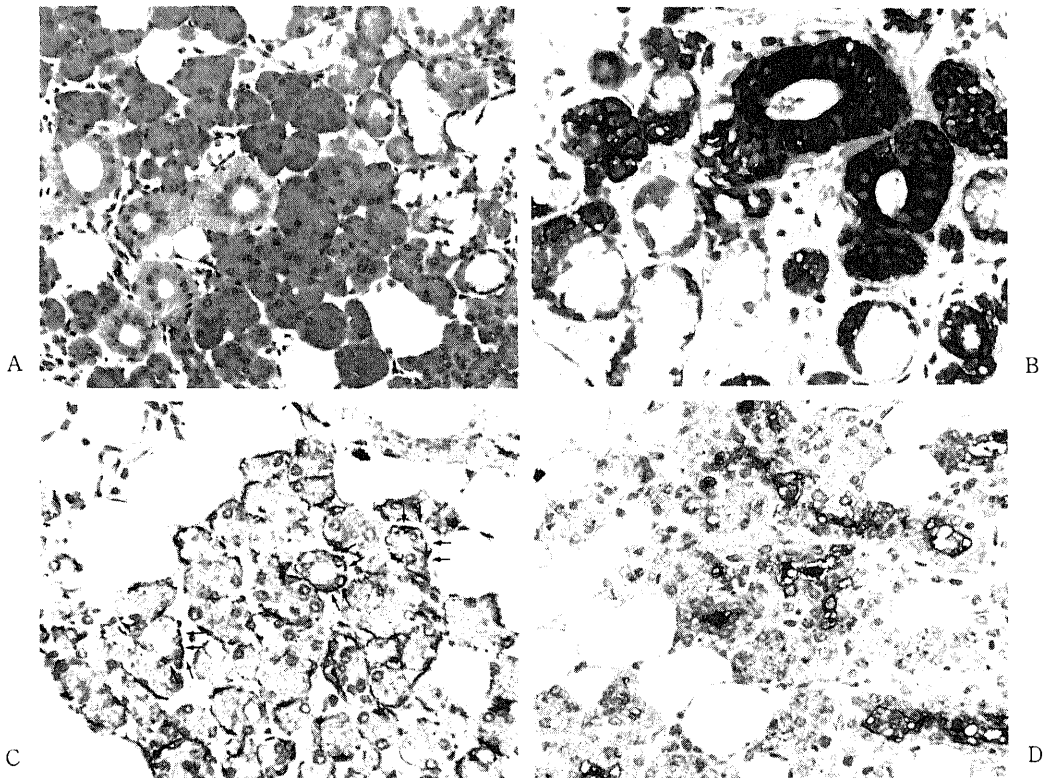


Fig. 1. Normal submandibular gland (A, H. E. stain,  $\times 170$ ).

Striated ductal cells are intensively positive for keratin (KL-1) (B, ABC method, counterstained with hematoxylin,  $\times 340$ ).

Myoepithelial cells located basally in acinar and distal striated ductal portions (small arrow) are positive for actin (C, ABC method, counterstained with hematoxylin,  $\times 170$ ). Positive immunoreactivity for secretory component is located at ductal surface membrane and ductal contents (D, ABC method, counterstained with hematoxylin,  $\times 170$ ).

組織切片を用い、また、陰性コントロールとしては一次抗体の動物種の非免疫正常血清を用いて反応が陰性化することを確認した。疑陽性反応が出現した場合は陽性コントロールの染色状態と同等あるいはそれ以上の染色性が得られたものを免疫染色陽性とし、それ以外のものは全て免疫染色陰性とした。

## II. 各組織型における腫瘍細胞群の分類

各組織型について WHO 分類ならびにその他の文献上の記載を参考とし、その腫瘍型を特徴付けると考えられる細胞群を形態学的に分類して免疫染色の結果と対比した。分類した細胞群は多型腺腫では内、外側腺管上皮細胞群、平滑筋様細胞群、硝子様細胞群、粘液腫様細胞群、軟骨様細胞群であり他の腫瘍では表7-表13に示した如くである。

## III. 統計学的処理

一つの切片上における免疫染色陽性細胞の多寡を、各組織型の各細胞群の代表的な部を5カ所任意に選び光学顕微鏡で200倍の視野下に全細胞数に対する陽性細胞数の比を求め以下のようなスコアを与え表現した。

スコア0, 全視野に陽性細胞のみられないもの。

スコア1, 全視野に数個から3%以下の陽性細胞のみられるもの。

スコア2, 陽性細胞が3%より多く、50%以下であるもの。

スコア3, 陽性細胞が50%を越えるもの。

免疫反応性については、スコア1以上のものを陽性とし、各組織型のそれぞれの細胞群について陽性率を求めた。計算は陽性例数を、各組織型毎の観察対象とする細胞群が存在した例数の総数で除して行った。また各細胞群毎にスコアの平均と標準偏差を求めた。つまり免疫反応陽性率は全症例に対する陽性症例の比を示し、またスコアの平均値は各切片における平均的な陽性細胞の比を、その標準偏差は切片毎の差を表現すると考えた。各抗体に対する細胞群における免疫反応性の2群間の検定には陽性率については Fisher の直接確率計算法を用い、スコアについては Student の非対標本の t-検定をおこなった。危険率  $p < 0.01$  を有意差ありと判定した。

Table 4. Immunoreactivity of normal salivary gland

Site	KL-1	CAM 5.2	Vimentin	Desmin	S-100	GFAP	S. C.	Actin
Myoepi. (n=20)	0%	0%	0%	0%	0%	0%	0%	100% ‡
Intensity mean score	0.0	0.0	0.0	0.0	0.0	0.0	0.0	2.9
S. D.	0.0	0.0	0.0	0.0	0.0	0.0	0.0	0.35
Acinal (n=20)	43% +	0% -	0% -	0% -	0% -	0% -	0% -	0% -
	0.79	0.0	0.0	0.0	0.0	0.0	0.0	0.0
	1.0	0.0	0.0	0.0	0.0	0.0	0.0	0.0
Inter- calated (n=20)	100% ‡	86% ‡	0% -	0% -	0% -	0% -	57% ‡	100% ‡
	2.9	1.4	0.0	0.0	0.0	0.0	1.2	1.9
	0.35	1.0	0.0	0.0	0.0	0.0	1.1	0.59
Striated (n=20)	100% ‡	86% ‡	0% -	0% -	0% -	0% -	57% ‡	64% +
	2.4	1.3	0.0	0.0	0.0	0.0	1.0	0.64
	0.50	0.88	0.0	0.0	0.0	0.0	0.93	0.48
Inter- lobular (n=20)	86% ‡	79% +	0% -	0% -	0% -	0% -	79% +	0% -
	1.9	0.36	0.0	0.0	0.0	0.0	0.35	0.0
	1.1	0.72	0.0	0.0	0.0	0.0	0.72	0.0

★ basally located cell.

%, (number of positive cases/total number of cases) × 100;

-, negative immunoreactivity; +, mean score is under 1.0;

‡, mean score is ranged from 1.0 under 2.0; ‡, mean score is ranged from 2.0 to 3.0.

Myoepi, myoepithelial cell located in acinal portion; Acinal, acinal cell; Intercalated, intercalated duct cell; Striated, striated duct cell; Interlobular, interlobular duct cell.

## 成 績

正常腺組織、各腫瘍型における各種抗体の免疫反応陽性率、スコアの平均値、標準偏差は表4-表13に示した。以下にその詳細について述べる。

## I. 正常腺細胞

耳下腺は純漿液腺で好塩基性の細胞質をもつ漿液腺細胞から成っており、顎下腺は粘液腺細胞も混在する混合腺であった(図1A)。導管系は介在部導管、腺条部導管と小葉間導管からなり口腔内へ唾液を分泌する経路となる。耳下腺においては介在部導管が相対的に長く認識されやすかった。筋上皮細胞はH.E.染色では腺房周囲に存在する紡錘形の細胞として認められる。また小葉間導管と近位線条部導管は円柱上皮細胞が明瞭な二層性の配列をとるが遠位線条部導管と介在部導管では、その基底側の細胞の存在があきらかでなかった。

免疫染色所見(表4)ではケラチンがKL-1, CAM5.2共に導管系上皮細胞に強く染色され(図1B), より小径のもので反応性が高かった。KL-1では一部の漿液腺細胞も染色された。ビメンチンは間質に陽性細胞が見られたが腺の実質で陽性となる細胞は見られなかった。アクチンは腺房周囲を取り囲むように存在する筋上皮細胞に強い染色性が見られた。介在部導管と小径の線条部導管では、その基底側にも陽性細胞が見られ、その形態が細胞質に乏しい紡錘型であったことからこれも筋上皮細胞と考えられた(図1C)。

分泌成分は導管系の上皮細胞に反応性が高かった(図1D)。デスミン、S-100、GFAPに陽性となる細胞は見られなかった。耳下腺と顎下腺に免疫染色上明らかな差異は認められなかった(表4)。

## II. 多型腺腫

この腫瘍は形態学的に上皮系成分と間葉系成分が混在してみられることが特徴で両者の間には移行像が認

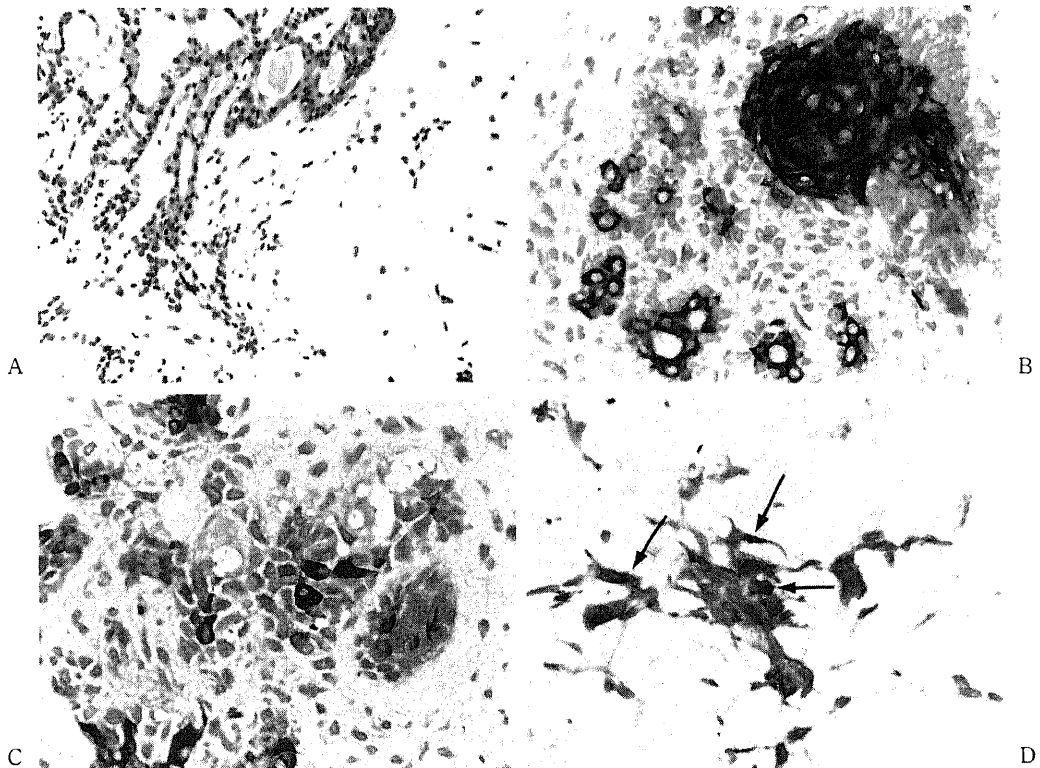


Fig. 2. Double-layerd tubular structure (inner and outer tubular cells) and myxochondromatous region of pleomorphic adenoma (A, H. E. stain,  $\times 170$ ). Inner tubular cells and squamous epithelial cells are positive for keratin (KL-1) (B, ABC method, counterstained with hematoxylin,  $\times 340$ ). Hyaline cells are also positive for keratin (KL-1) (C, ABC method counterstained with hematoxylin,  $\times 340$ ). Satellite shaped myxomatous cells (arrows) are positive for keratin (CAM 5.2) (D, ABC method, counterstained with hematoxylin,  $\times 340$ ).

められた。多型腺腫の上皮様成分は二層性の腺管様構造を成すことが多く(図2A), 正常腺との対比では介在部導管との類似性が指摘できた。また上皮系成分では角化傾向のない紡錘型の平滑筋様の細胞が密に増殖する部や H.E. 染色上エオジンに好染する豊富な細胞質をもつ形質細胞によく似た硝子様細胞<sup>21,22)</sup>の増殖する部がみられた。多型腺腫に特徴的とされる硝子様細胞は細胞成分の豊富な腫瘍に見られ60例中19例に認められ, 密に増殖する上皮様細胞が間葉系成分に移行する部に多かった。角化傾向の著明な扁平上皮様細胞巢も散見された。上皮様の腫瘍細胞が密に増殖する部, あるいは二層性の腺管様構造の外層の細胞から細胞が接着性を失い次第に疎な配列をとるようになると間葉系成分への移行が見られた。間葉系成分は主に粘液腫様部分と軟骨様部分とから成っていた。粘液腫様部で

は粘液様の基質の中に星芒状ないし紡錘型腫瘍細胞がみられた。軟骨様部の大部分は硝子様基質の中に空隙をもたない多角形ないし類円形の軟骨様の細胞が多く存在する形態をとるが, 部分的に空隙をもつ成熟した軟骨様細胞が疎に存在する成熟硝子軟骨に類似した形態を示した。各症例毎に上皮系成分と間葉系成分の占める割合は異なるが粘液腫様の部分は全症例に認められ, 軟骨腫様部は60例中39例に認められた。耳下腺原発の症例では間葉系成分の占める割合が比較的大きく, 顎下腺原発症例では上皮系成分の占める割合が大い傾向があった。

免疫染色の所見では(表5)ケラチンのうち KL-1 で二層性腺管構造をなす内層の腺管上皮細胞と角化傾向のある扁平上皮様細胞に最も強い染色が見られた(図2B)。腺管の外層の細胞と腺管周辺に存在する平滑筋

Table 5. Immunoreactivity of pleomorphic adenoma

Site (Case no.)	KL-1	CAM 5.2	Vimentin	Desmin	S-100	GFAP	S. C.	Actin
I. T. C. (n=60)	93%	88%	0%	0%	8.3%	0%	93%	0%
Intensity	##	##	—	—	+	—	##	—
Mean score	2.5	2.0	0.0	0.0	0.13	0.0	2.2	0.0
S. D.	0.90	1.0	0.0	0.0	0.50	0.0	0.93	0.0
O. T. C. (n=60)	75%	75%	73%	0%	95%	63%	12%	67%
Intensity	+	+	##	—	##	+	+	+
Mean score	0.85	0.87	1.1	0.0	1.7	0.87	0.13	0.87
S. D.	0.57	0.59	0.84	0.0	0.67	0.69	0.39	0.72
Myxo. (n=60)	0%	17%	90%	0%	100%	93%	0%	45%
Intensity	—	+	##	—	##	##	—	+
Mean score	0.0	0.25	2.3	0.0	2.6	2.2	0.0	0.55
S. D.	0.0	0.60	0.95	0.0	0.55	0.92	0.0	0.64
Chond. (n=39)	0%	0%	92%	0%	100%	90%	0%	0%
Intensity	—	—	##	—	##	##	—	—
Mean score	0.0	0.0	1.9	0.0	2.4	1.6*	0.0	0.0
S. D.	0.0	0.0	0.97	0.0	0.67	0.84	0.0	0.0
S. E. C. (n=45)	89%	11%	0%	0%	2.2%	0%	0%	0%
Intensity	##	+	—	—	+	—	—	—
Mean score	2.1	0.13	0.0	0.0	0.022	0.0	0.0	0.0
S. D.	0.98	0.40	0.0	0.0	0.15	0.0	0.0	0.0
Hyaline (n=19)	42%	58%	84%	0%	90%	58%	5.3%	0%
Intensity	+	+	##	—	##	+	+	—
Mean score	0.42	0.68	1.0	0.0	1.2	0.68	0.053	0.0
S. D.	0.49	0.65	0.56	0.0	0.59	0.65	0.22	0.0
Leiomyo. (n=58)	6.9%	10%	74%	0%	83%	53%	0%	55%
Intensity	+	+	##	—	##	+	—	+
Mean score	0.069	0.14	1.1	0.0	1.2	0.57	0.0	0.81
S. D.	0.25	0.43	0.78	0.0	0.74	0.59	0.0	0.82

%, —, +, ##, same as Table 4; I. T. C., inner tubular cell; O. T. C., outer tubular cell; Myxo, myxomatous cell; Chond, chondroid cell; S. E. C., squamous epithelial cell; Hyaline, hyaline or plasmacytoid cell; Leiomyo, leiomyomatous cell.

\*  $p < 0.01$  vs S-100 score.



様細胞と硝子様細胞の一部 (図 2 C) に陽性細胞が見られた。粘液腫様部や軟骨様部の細胞で陽性になるものはみられなかった。CAM5.2は扁平上皮様細胞で反応性が低い傾向があったが逆に KL-1 で陰性であった粘

液腫様部に存在する星状ないし紡錘型の細胞の一部は陽性であった (図2D)。軟骨様部では KL-1 と同じく陽性細胞が見られなかった。ビメンチンは腺管内層細胞と扁平上皮様細胞に陽性となる細胞はみられず、ケ

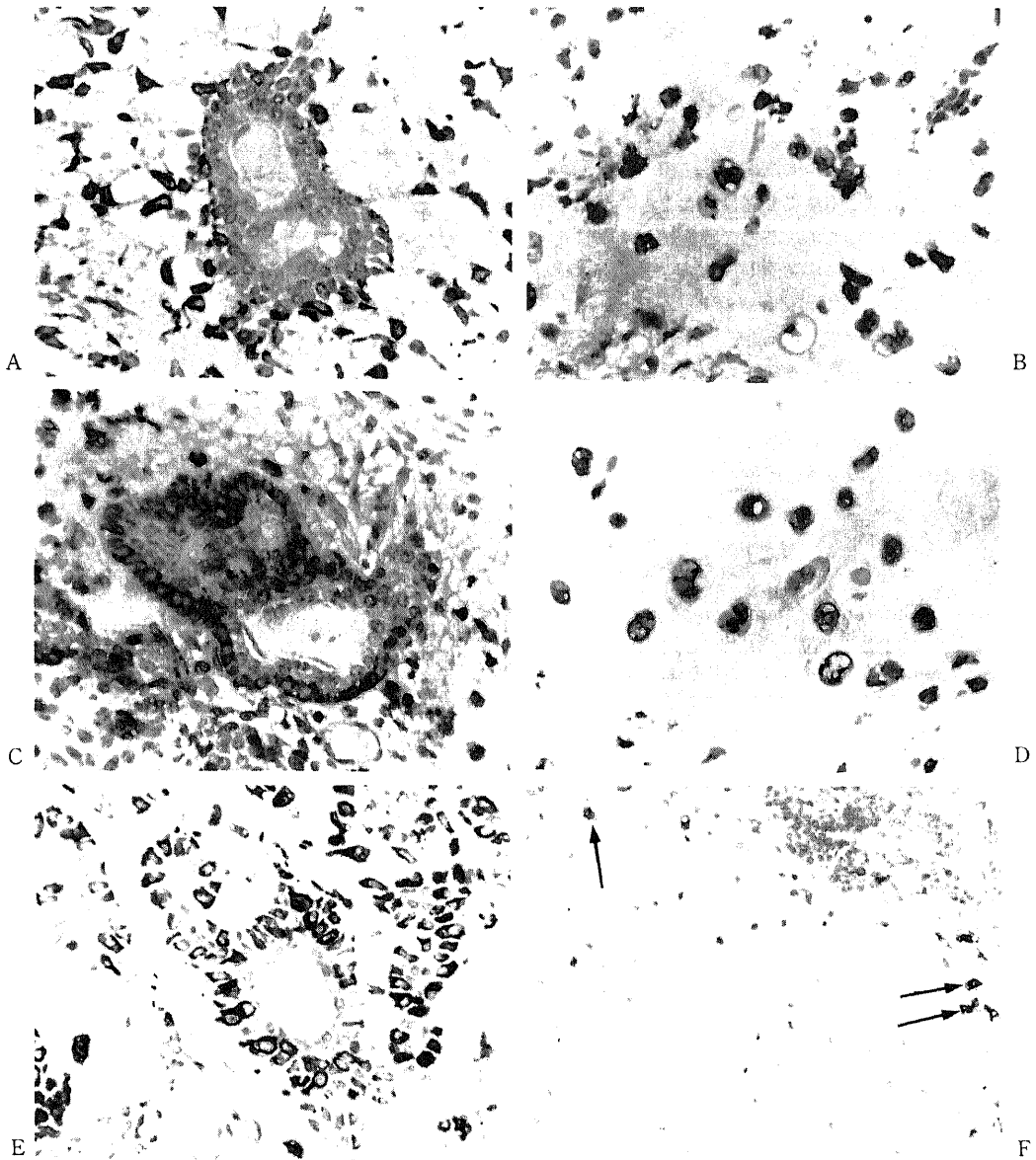


Fig. 3. Immunohistochemical staining for vimentin, S-100 protein and GFAP in pleomorphic adenoma. Outer tubular cells and their neighboring epithelial cells are positive for vimentin (A, ABC method, counterstained with hematoxylin,  $\times 340$ ), S-100 protein (C, ABC method, counterstained with hematoxylin,  $\times 340$ ) and GFAP (E, ABC method, counterstained with hematoxylin,  $\times 340$ ). Mature and immature chondroid cells are positive for vimentin (B, ABC method, counterstained with hematoxylin,  $\times 340$ ) and S-100 protein (D, ABC method, counterstained with hematoxylin,  $\times 340$ ). Although peripheral immature chondroid cells in mature chondroid tissue are positive for GFAP (arrows), mature chondrocytes are negative. (F, ABC method, counterstained with hematoxylin,  $\times 170$ ).

ラチンと相補的な染色性を示した。すなわち腺管外層細胞から陽性細胞が見られ (図3D) 平滑筋様細胞, 硝子様細胞および間葉系分化をしめす粘液腫様細胞, 軟骨様細胞 (図3B) まで幅広く陽性細胞が見られた。但し, 腺管外層細胞, 硝子様細胞, 平滑筋様細胞, 粘液腫様細胞の多くはケラチンとビメンチンに陽性でありその一部は二重発現していると考えられた。

S-100蛋白はビメンチンとほぼ同じ染色性であったが腺管内層細胞の一部に陽性細胞が見られた。腺管外層細胞から強い染色性を示す細胞が見られ (図3C) 角化傾向のない上皮様細胞巢にも陽性となるものが見られた。特に間葉系分化を示す部位の細胞に強く陽性となり粘液腫様部, 軟骨様部 (図3D) 共に良好な染色性を示した。GFAP も基本的にビメンチンと S-100蛋白に類似の染色性をもつが (図3E) 単一の切片上では間葉系成分のうち空隙をもつ成熟した軟骨様細胞で反応性が著しく低下し, 軟骨様部の周辺の細胞が染色される傾向があった (図3F)。軟骨様部全体でビメンチン, S-100蛋白と GFAP の全体の症例における陽性率には有意差は認められないが染色性を示すスコアで GFAP が有意に低下していた (表5)。その内容を検討

Table 6. Difference of immunoreactivity in chondroid region of pleomorphic adenoma

Site (Case no.)	Vimentin	S-100	GFAP
Lacuna (n=39)	85%	95%	10%★
Intensity	+	##	+
Mean score	1.7	2.3	0.10*
S. D.	1.0	0.82	0.30

%, -, +, #, ##, same as table 4; Lacuna, lacunar cell.

★ p<0.01 vs vimentin & S-100 positive rate;

\* p<0.01 vs vimentin & S-100 score.

Table 7. Immunoreactivity of adenolymphoma

Site (Case no.)	KL-1	CAM 5.2	Vimentin	Desmin	S-100	GFAP	S. C.	Actin
I. T. C. (n=20)	100%	60%	0%	0%	0%	0%	80%	0%
Intensity	##	+	-	-	-	-	+	-
Mean score	2.4	1.2	0.0	0.0	0.0	0.0	1.1	0.0
S. D.	0.57	1.2	0.0	0.0	0.0	0.0	0.74	0.0
O. T. C. (n=20)	95%	55%	0%	0%	0%	0%	25%	0%
Intensity	##	+	-	-	-	-	+	-
Mean score	2.1	1.0	0.0	0.0	0.0	0.0	0.35	0.0
S. D.	0.77	1.0	0.0	0.0	0.0	0.0	0.65	0.0
Onco. (n=20)	90%	45%	0%	0%	0%	0%	0%	0%
Intensity	##	+	-	-	-	-	-	-
Mean score	2.1	0.89	0.0	0.0	0.0	0.0	0.0	0.0
S. D.	0.60	1.1	0.0	0.0	0.0	0.0	0.0	0.0

%, -, +, #, ##, same as Table 4; I. T. C., inner tubular cell; O. T. C., outer tubular cell; Onco, cell in oncocytic tumor cell nest.

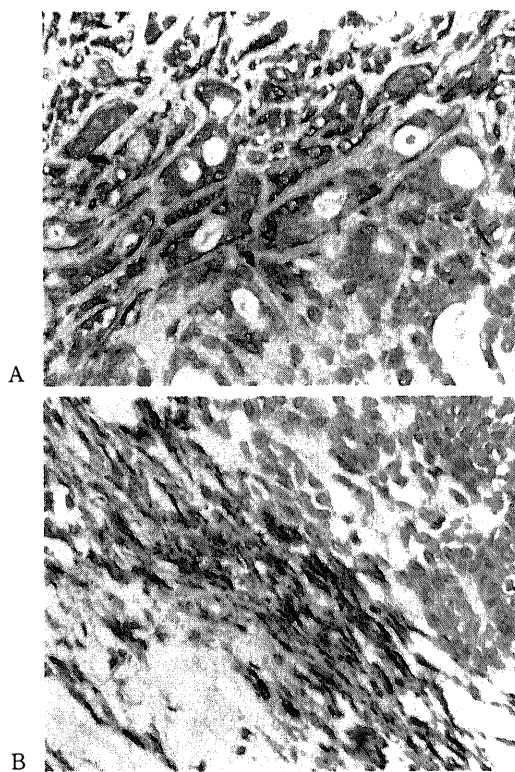


Fig. 4. Immunohistochemical staining for actin in pleomorphic adenoma. Outer tubular cells are positive for actin (A, ABC method, counterstained with hematoxylin,  $\times 170$ ) and leiomyomatous cells are also positive for actin (B, ABC method, counterstained with hematoxylin,  $\times 170$ ).

すると比較的よく分化した軟骨様部における空隙をもつ軟骨様細胞での GFAP の免疫反応性が陽性率、スコアとも有意に低下していた (表 6)。

分泌成分は腺管内層細胞の管腔に面する細胞膜と腺管内腔の内容物が強く染色される傾向があり一部の症例では細胞質も明瞭に染色された。腺管外層細胞やそれに近接する細胞にも陽性細胞が見られた。

アクチンは染色される細胞が少なく腫瘍内血管の周皮細胞がもっとも明瞭に染色される他は、腺管外層細胞 (図4A) や上皮成分のうち紡錘型の平滑筋様細胞が密に増殖する部 (図4B) および粘液腫様部の紡錘型の細胞の一部が染色された。デスミンに陽性となる細胞は見られなかった。

### III. 単型腺腫

#### 1. 腺リンパ腫 (ワクチン腫瘍)

腺リンパ腫では好酸性の胞体をもつ膨大細胞が二層性の腺管様構造を成し間質には無数のリンパ球が見られた。また膨大細胞が増殖して巢状の配列をとる部もみられた。

免疫染色の所見では (表 7) 腺管様の配列を示す部においてはケラチンの KL-1, CAM5.2 と分泌成分のみが染色された (図5A)。ケラチンは内層の細胞と外層の細胞共に強陽性で染色性の明らかな差異は両者とも認められなかった。分泌成分は腺管内層細胞に陽性細胞が多くみられる傾向があった。間質のリンパ球にビメンチン陽性となるものがみられたが上皮系細胞で陽性となるものはみられなかった。その他デスミン, S-100 蛋白, GFAP およびアクチンに陽性となる上皮系細胞もみられなかった。

#### 2. 基底細胞腺腫<sup>25) - 26)</sup>

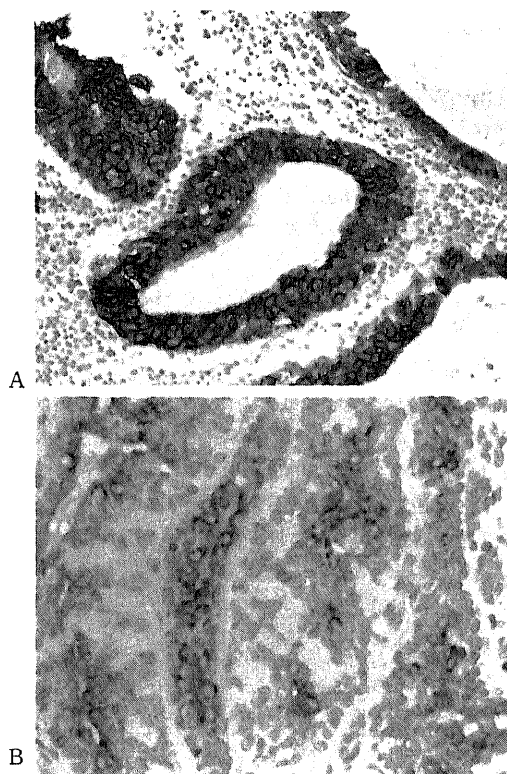


Fig. 5. Outer and inner tubular cells in adenolymphoma are intensively positive for keratin (KL-1) (A, ABC method counterstained with hematoxylin,  $\times 170$ ). Ductal and trabecular cells in basal cell adenoma (trabecular type) are positive for keratin, but basal cells are negative. (B, ABC method, counterstained with hematoxylin,  $\times 170$ ).

Table 8. Immunoreactivity of basal cell adenoma

Site	KL-1	CAM 5.2	Vimentin	Desmin	S-100	GFAP	S. C.	Actin
Basal (n=5)	0%	0%	100%	0%	20%	0%	0%	60%
Intensity	-	-	+	-	+	-	-	+
Mean score	0.0	0.0	1.6	0.0	0.40	0.0	0.0	0.60
S. D.	0.0	0.0	0.45	0.0	0.80	0.0	0.0	0.49
I. T. C. (n=5)	100%	20%	0%	0%	0%	0%	100%	0%
	+	+	-	-	-	-	+	-
	2.8	0.20	0.0	0.0	0.0	0.0	2.4	0.0
	0.4	0.40	0.0	0.0	0.0	0.0	0.49	0.0
Trans. (n=5)	100%	0%	60%	0%	100%	0%	0%	0%
	+	-	+	-	+	-	-	-
	1.8	0.0	0.86	0.0	1.4	0.0	0.0	0.0
	0.40	0.0	0.75	0.0	0.49	0.0	0.0	0.0

%, -, +, ++, #, same as Table 4; Basal, basal cell located in periphery of cell nest and outer tubular cell; I. T. C., inner tubular cell; Trans, transitional cell.

WHO 分類ではその他の単型腺腫の中に記載されているものである。亜分類では基底細胞型 3 例, 索状型 1 例, 管状型 1 例であった。いずれの組織亜型にも皮膚の基底細胞類似の腫瘍細胞がみられた。このうち基底細胞型は皮膚に発生する基底細胞腫に類似した組織型をもち腺管様構造に乏しかった。索状型は基底細胞型によく似ているが腫瘍細胞が明確な索状配列をとる点で異なっていた。管状型においては多型腺腫類似の二層性の細胞配列をとる腺管様構造が著明であった。これらには相互に移行があり多少なりとも混在がみられた。巢状, 索状に配列する最外層の腫瘍細胞は核の観兵式配列をとっており特に皮膚の基底細胞に類似がみられた。またこの基底細胞にも腺管構造をなす細胞にも分化していない細胞, 移行細胞が混在していた。

免疫染色所見では (表 8) ケラチンが KL-1, CAM 5.2 共に基底細胞には陰性で移行細胞と腺管上皮細胞に陽性であった (図 5B)。基底細胞はビメンチンが陽性で, それに接して増殖する移行細胞の一部も陽性で

あった。S-100 蛋白は移行細胞と基底細胞に染色されるものが散見され, 全症例において巢状の腫瘍細胞の集団の中に陽性細胞がみられた。分泌成分は腺管を形成する細胞の腔に面する細胞膜と内容物に反応がみられた。デスミン, GFAP に陽性となる細胞はみられなかった。

#### IV. 粘表皮腫瘍<sup>27)28)</sup>

胞体内に粘液産生の見られる腫瘍細胞と角化傾向の著明な腫瘍細胞が混在する高分化型が 2 例と, 明らかな角化傾向や粘液産生を示す腫瘍細胞に乏しく, 分化度の低い中間型細胞が多数を占める低分化型が 1 例であった。

免疫染色所見では (表 9) ケラチンがすべての腫瘍細胞に陽性でとくに角化傾向のある上皮様細胞と中間型細胞に強い反応性がみられた。ビメンチンは中間型細胞と粘液産生細胞に反応がみられた。デスミン, S-100, GFAP, 分泌成分, およびアクチンに陽性となる腫瘍細胞はみられなかった。

Table 9. Immunoreactivity of mucoepidermoid tumor

Site	KL-1	CAM 5.2	Vimentin	Desmin	S-100	GFAP	S. C.	Actin
Epider. (n=3)	100%	33%	0%	0%	0%	0%	0%	0%
Intensity	##	+	-	-	-	-	-	-
Mean score	3.0	0.33	0.0	0.0	0.0	0.0	0.0	0.0
S. D.	0.0	0.47	0.0	0.0	0.0	0.0	0.0	0.0
Mucous (n=3)	67%	33%	33%	0%	0%	0%	0%	0%
Intensity	##	+	+	-	-	-	-	-
Mean score	2.0	0.33	0.67	0.0	0.0	0.0	0.0	0.0
S. D.	1.4	0.47	0.94	0.0	0.0	0.0	0.0	0.0
Inter. (n=3)	100%	33%	100%	0%	0%	0%	0%	0%
Intensity	##	+	##	-	-	-	-	-
Mean score	2.0	0.33	2.0	0.0	0.0	0.0	0.0	0.0
S. D.	0.82	0.47	0.0	0.0	0.0	0.0	0.0	0.0

%, -, +, ##, same as Table 4; Epider, epidermoid cell; Mucous, mucous producing cell; Inter, intermediate cell.

Table 10. Immunoreactivity of acinic cell tumor

Site	KL-1	CAM 5.2	Vimentin	Desmin	S-100	GFAP	S. C.	Actin
Acinic (n=3)	0%	0%	67%	0%	0%	0%	0%	0%
Intensity	-	-	+	-	-	-	-	-
Mean score	0.0	0.0	1.5	0.0	0.0	0.0	0.0	0.0
S. D.	0.0	0.0	1.1	0.0	0.0	0.0	0.0	0.0
Ductal (n=3)	100%	100%	33%	0%	0%	0%	100%	0%
Intensity	##	##	+	-	-	-	##	-
Mean score	2.7	1.7	0.67	0.0	0.0	0.0	2.3	0.0
S. D.	0.47	0.47	0.94	0.0	0.0	0.0	0.47	0.0

%, -, +, ##, same as Table 4; Acinic, acinic cell; Ductal, ductal cell.

V. 腺房細胞腫瘍<sup>29)30)</sup>

漿液腺細胞類似の腫瘍細胞が密に増殖する充実型を呈するものが2例、小嚢胞の目だつ微小嚢胞型が1例であった。いずれの亜型にも比較的良好分化した漿液

腺細胞類似の腫瘍細胞と腺管様構造をなす腺管型腫瘍細胞がみられた。

免疫染色所見では(表10)ケラチンは導管型細胞に強く染色され腺で陽性になるものはなかった。ビメン

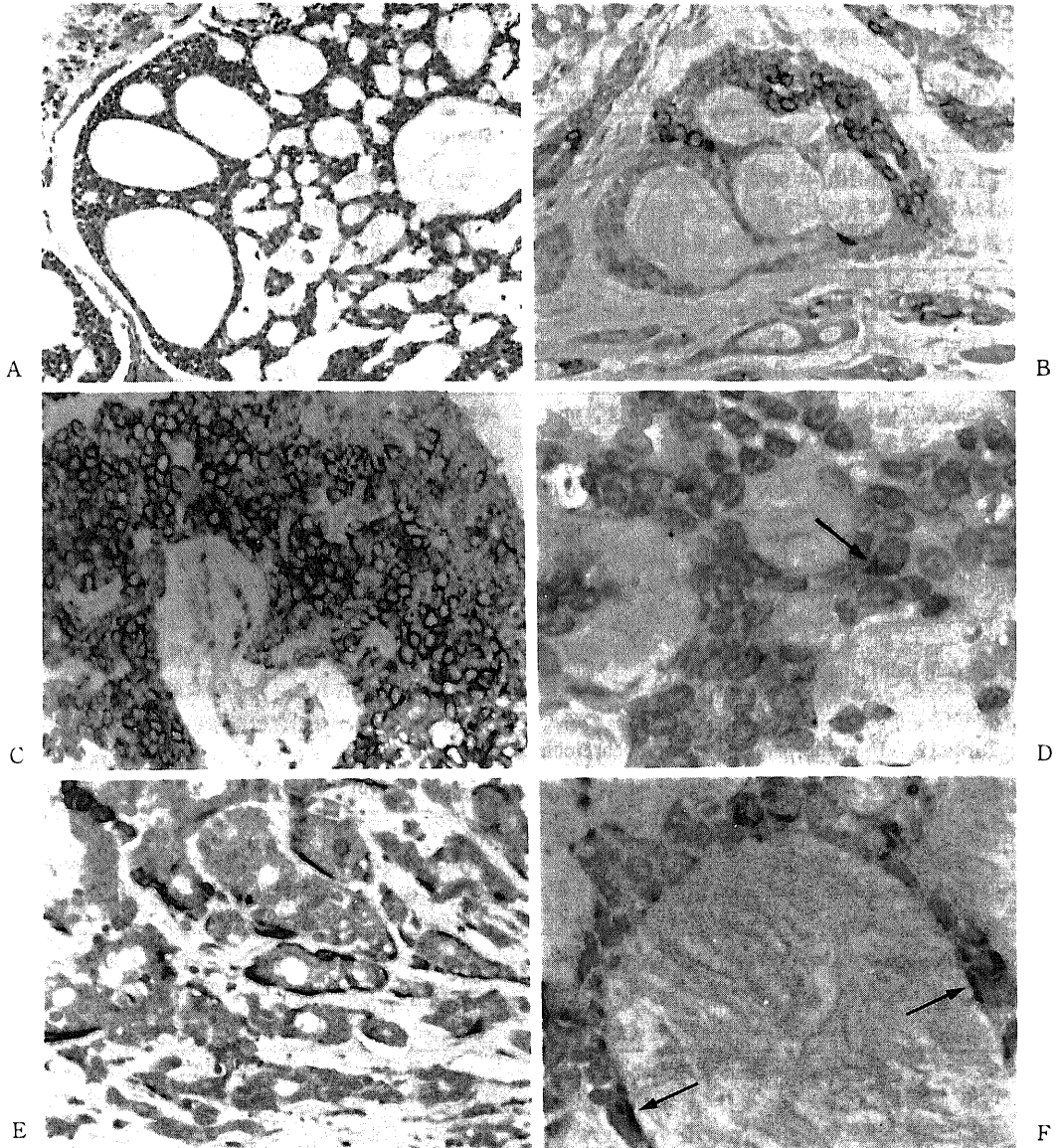


Fig. 6. Morphological and immunohistochemical findings in adenoid cystic carcinomas. Cribriform pattern in adenoid cystic carcinoma (A, H. E. stain,  $\times 170$ ). Ductal epithelial cells are positive for keratin (KL-1) but other cells are negative (B, ABC method, counterstained with hematoxylin,  $\times 340$ ). Indifferent cells are intensely positive for vimentin (C, ABC method, counterstained with hematoxylin,  $\times 340$ ) and a few indifferent cells (arrow) are positive for S-100 protein (D, ABC method, counterstained with hematoxylin,  $\times 850$ ). There are actin positive outer tubular cells in the same fashion as pleomorphic adenoma (Fig. 3E) and basal cell adenoma (E, ABC method, counterstained with hematoxylin,  $\times 340$ ). Cyst lining cells (arrow) and indifferent cells are positive for actin (F, ABC method, counterstained for hematoxylin,  $\times 850$ ).

チンは腺房型細胞，導管型細胞いずれも陽性になる例がみられた。分泌成分は導管型細胞の内腔に面する側に陽性部位が見られた。デスミン，S-100 蛋白，GFAP，およびアクチンに陽性となる腫瘍細胞はみられなかった。

#### VI. 腺様嚢胞癌<sup>31)-34)</sup>

腺管様構造が優位な腺管型が 3 例，特徴的な篩状型

が 5 例および未分化な細胞が密に増殖する充実型 2 例であった。

腺管型では多型腺腫に類似の腺管様構造がみられ，内層の細胞と外層の細胞が区別された。篩状型では腫瘍細胞が大小の嚢胞状の腔を持つ特有の配列を示す部が多くみられ，嚢胞状の腔のなす部位を詳細に観察すると高円柱状ないし立方型の細胞に裏打ちされた真の

Table 11. Immunoreactivity of adenoid cystic carcinoma

Site	KL-1	CAM 5.2	Vimentin	Desmin	S-100	GFAP	S. C.	Actin
I. T. C. (n=10)	90%	30%	0%	0%	0%	0%	90%	0%
Intensity	‡	+	-	-	-	-	+	-
Mean score	2.3	0.50	0.0	0.0	0.0	0.0	1.9	0.0
S. D.	1.0	0.92	0.0	0.0	0.0	0.0	0.83	0.0
O. T. C. (n=10)	10%	0%	20%	0%	0%	0%	0%	20%
Intensity	+	-	+	-	-	-	-	+
Mean score	0.10	0.0	0.30	0.0	0.0	0.0	0.0	0.40
S. D.	0.30	0.0	0.64	0.0	0.0	0.0	0.0	0.91
Cyst. (n=10)	0%	0%	30%	0%	0%	0%	0%	40%
Intensity	-	-	+	-	-	-	-	+
Mean score	0.0	0.0	0.40	0.0	0.0	0.0	0.0	0.50
S. D.	0.0	0.0	0.66	0.0	0.0	0.0	0.0	0.48
Indiff. (n=10)	60%	20%	50%	0%	60%	0%	10%	60%
Intensity	+	+	+	-	+	-	+	+
Mean score	0.80	0.30	0.80	0.0	0.90	0.0	0.10	0.95
S. D.	0.74	0.64	0.97	0.0	0.83	0.0	0.30	0.54

%, -, +, ++, ‡, same as Table 4; I. T. C., inner tubular cell; O. T. C., outer tubular cell; Cyst, cyst lining cell; Indiff., indifferent cell.

Table 12. Immunoreactivity of adenocarcinoma

Site	KL-1	CAM 5.2	Vimentin	Desmin	S-100	GFAP	S. C.	Actin
Ductal (n=3)	100%	0%	100%	0%	0%	0%	0%	0%
Intensity	‡	-	‡	-	-	-	-	-
Mean score	1.0	0.0	1.0	0.0	0.0	0.0	0.0	0.0
S. D.	0.0	0.0	0.0	0.0	0.0	0.0	0.0	0.0
Papillary (n=3)	100%	0%	100%	0%	0%	0%	0%	0%
Intensity	‡	-	‡	-	-	-	-	-
Mean score	2.0	0.0	2.0	0.0	0.0	0.0	0.0	0.0
S. D.	0.0	0.0	0.0	0.0	0.0	0.0	0.0	0.0

%, -, +, ++, ‡, same as Table 4; Ductal, ductal cell; Papillary, cell existed in papillary proliferating cell nest.

Table 13. Immunoreactivity of undifferentiated carcinoma

Site	KL-1	CAM 5.2	Vimentin	Desmin	S-100	GFAP	S. C.	Actin
Undiff. (n=3)	100%	0%	100%	0%	0%	0%	0%	0%
Intensity	‡	-	‡	-	-	-	-	-
Mean score	2.0	0.0	2.0	0.0	0.0	0.0	0.0	0.0
S. D.	0.0	0.0	0.0	0.0	0.0	0.0	0.0	0.0

%, -, +, ++, ‡, same as Table 4. Undiff., undifferentiated cell.

腺管腔と扁平な細胞質に乏しい細胞に裏打ちされた囊胞腔が区別された(図6A)。充実型では明らかな構造を成すことなく未分化な文献上不変細胞と呼称される細胞<sup>31-34</sup>が増殖しているのが観察された。これらの組織型には相互に移行がみられる。

免疫染色所見では(表11)ケラチンのKL-1が腺管内層細胞に強く染色され充実性に増殖する不變細胞巣にも陽性細胞がみられた(図6B)。CAM5.2は同じ細胞が陽性になるものの陽性率は低い傾向にあった。囊胞腔に面する扁平な囊胞上皮細胞に陽性細胞はみられなかった。ビメンチンは腺管内層細胞以外の細胞に陽性となるのがみられた(図6C)。S-100蛋白は不變細胞の一部に陽性細胞が見られたが、全体に反応性は低く他の細胞で陽性になるものはみられなかった(図6D)。アクチン陽性細胞は二層性腺管構造が明瞭な部の外層細胞に反応性が強く(図6E)篩状型では囊胞上皮細胞と不變細胞、および間質に面する最外層細胞の一部に陽性細胞が見られ(図6F)、この最外層の細胞は腺管外層細胞に相同な細胞として分類した。アクチンの反応性は腺管状構造が著明な例で反応性が高く充実性になるに従って反応性が低下した。

分泌成分は腺管内層細胞に陽性になるのがみられた。デスミン、GFAPに陽性となる細胞はみられなかった。

#### VII. 腺 癌<sup>35</sup>

低分化型の管状腺癌が3例みられた。腺管様構造がみられる部位では腫瘍細胞は腺様囊胞癌にみられるような二層性の配列はとっておらず一層性であった。また腫瘍細胞が集合し乳頭状の配列をとる部も一部にみられた。

免疫染色所見では(表12)ケラチンのKL-1とビメンチンのみが染色されいずれの部の細胞にも陽性細胞が散見された。

#### VIII. 未分化癌<sup>36</sup>

WHO分類では上記のいずれにも分類されない未分化な腫瘍とされており、3例みられた。

免疫染色所見では(表13)ケラチンのKL-1とビメンチンが陽性であった。その他の免疫反応性は陰性であった。

### 考 察

正常唾液腺組織ならびに各腫瘍型における免疫組織化学的所見の意義について過去の報告と比較しつつ下に考察を加える。

正常唾液腺における筋上皮細胞の存在部位ならびに免疫反応性については過去多くの報告がなされてい

る<sup>37-43</sup>。筋上皮細胞は腺房部ではその周囲を取り囲むように存在し籠細胞(basket cell)とよばれ<sup>40</sup>、導管系上皮細胞の周囲にも存在するが介在部導管までとするもの<sup>37</sup>、線条部導管の遠位まで<sup>16)38)39)42)</sup>とするもの、線条部導管全体<sup>43)</sup>とする報告がみられる。また、中間径フィラメントの免疫反応性についてはケラチン陽性という点では諸家の報告は一致しているがMollの分類<sup>44)</sup>では、cytokeratin (CK)14,19という報告<sup>45)</sup>やCK17,19という報告<sup>46)</sup>があり完全には一致していない。今回の検討においてはケラチンの詳細な分類は主たる目的でないので、広域な反応性をもつ抗体(KL-1)と腺系上皮に親和性の高い抗体(CAM5.2)の二種類を用いたが腺組織、腺管が陽性になる場合発色が強く筋上皮細胞との区別が困難であきらかに筋上皮細胞のみが染色された例は存在しなかった。その理由としてはこれらの抗体が筋上皮細胞に発現するケラチンと親和性がなかったこと、ホルマリン固定による抗原性変化が主にあげられる<sup>39)</sup>。また正常筋上皮細胞にビメンチン、GFAPが陽性であったとする報告が少数みられるが<sup>45)46)</sup>今回の検討ではいずれも陰性であった。S-100蛋白陽性との報告<sup>45)46)</sup>もあるが陽性となる腺実質組織の細胞はみられなかった。アクチンによる染色では腺房周囲に明瞭な染色が得られ形態学的にも過去の報告と一致するものであった<sup>16)</sup>。そのような細胞は線条部導管細胞の比較的小径のもの周囲にもみられ、このことは筋上皮細胞の存在部位が遠位線条部導管細胞までであることを支持するものであった<sup>16)37)39)42)47-49)</sup>。

次に多型腺腫について考察を加える。この腫瘍は形態学的に上皮系成分と粘液腫様、軟骨様ときには骨様の間葉系成分が混在しておりその組織発生をめぐって古くから研究の対象となってきた腫瘍である。現在では様々な形態学的所見から多型腺腫にみられる腫瘍細胞は上皮性のものであり、間葉系成分は上皮性腫瘍細胞の周囲に基質が蓄積して生ずる変態像であるとする意見<sup>50-54)</sup>が優勢である。このことは電子顕微鏡(電顕)による超微構造的観察において間葉系の形態を示す領域に存在する細胞にも細胞間にデスモゾームがみられ、細胞内にはトノフィラメントが存在している<sup>9)</sup>こと、免疫組織化学的にも種々の形態を示す部位で腫瘍細胞にケラチンが陽性であること<sup>48-49)</sup>などから、この腫瘍が上皮性の性格を持つことが支持されている。本研究においてはケラチン陽性細胞は粘液腫様部の星状ないし紡錘型細胞にもみられたが、形態学的に成熟した軟骨様部の空隙をもつ細胞(空隙細胞, lacuna cell)にはみられなかった。この空隙細胞に関しては、電顕による超微構造的な研究で正常軟骨細胞と差異がな

いとす報告<sup>54)</sup>と上皮性の性格が残存しているという報告<sup>51)53)</sup>もあり、完全な意見の一致をみていない。

他の中間径フィラメントについては、1982年に Nakazato ら<sup>55)56)</sup>による多型腺腫における GFAP 陽性細胞の報告があり、加えて S-100 蛋白や neuron specific enolase (NSE) 陽性細胞の存在も報告された<sup>57)~61)</sup>。元来 GFAP は星状神経膠細胞において発現している中間径フィラメントとして見出されたが現在では末梢神経のシュワン細胞や神経原性の多くの腫瘍に発現が知られている<sup>14)15)62)63)</sup>ことから、多型腺腫の腫瘍細胞における神経系細胞への分化を示唆する報告が散見される<sup>55)56)59)~61)</sup>。しかし電顕による超微構造的研究では、神経細胞やその支持細胞への分化傾向は報告されておらず、これら免疫組織化学的所見が、かならずしも神経特異的とはいえない。本研究における所見を整理すると、ビメンチン陽性細胞は腺管内層細胞と扁平上皮様細胞を除く腺管の外層の細胞から間葉系細胞にわたって幅広くみられ、S-100 蛋白もそれに等しい分布を示した。GFAP 陽性細胞はこの二者にほぼ相同の分布を示すにもかかわらず、成熟した軟骨様部での lacuna cell の陽性細胞は急激に減少した。近年の軟骨組織における免疫組織化学的研究の報告では<sup>64)~66)</sup>胎児、新生児、成人の気道軟骨において、形態学的に未熟な軟骨組織では GFAP の反応性が高く、成熟するにしたがって反応性が低下し、一方ビメンチンの反応性は保たれることが指摘されている。また S-100 蛋白が軟骨細胞に発現していることは、この物質が神経系に特異的でないことを示す初期の報告<sup>67)</sup>にもみられている。以上のことから、多型腺腫におけるビメンチン、S-100 蛋白、GFAP の発現様式は正常軟骨組織ならびにその他の腫瘍性軟骨組織におけるものと非常に近似しており、この腫瘍の分化様式の一部は神経系細胞への分化というより軟骨細胞への分化と相同であると解釈できる。またビメンチン、S-100 蛋白、GFAP 陽性細胞が腺管外層から他の上皮系成分に幅広く分布することは、それらの腫瘍細胞における潜在的な間葉系成分への分化傾向を示すものと考えられる。腺管様部から直接軟骨様部へ移行するような組織像は、そのことを示しているものと考えられる。すなわち多型腺腫にみられる腺管内層の細胞と扁平上皮様細胞を除く多くの腫瘍細胞は上皮細胞の形態を残しつつ間葉系細胞、特に軟骨細胞への分化傾向を有していると考えられることになる。この腫瘍に特異的な細胞型として記載された硝子様細胞は<sup>21)22)</sup>多彩な免疫反応性を示し今回の検討ではケラチン、ビメンチン、GFAP の中間径フィラメントが陽性であり、間葉系成分への

分化傾向のある上皮細胞として位置付けられこのことも先の考えを支持する所見であると推測された。

多型腺腫におけるもう一つの問題は筋上皮細胞の関与についてである。この腫瘍においては上皮様細胞が密に増殖する部、いわゆる筋上皮細胞巢において正常筋上皮細胞に類似した細胞が多くみられること、また腺管様構造の外層にも類似の細胞が存在することからこの腫瘍が筋上皮細胞由来であることが提唱されてきた<sup>10)16)</sup>。しかし、超微構造的にはアクチンと考えられるマイクロフィラメント (microfilament) から成る筋線維が基底膜直下に束状に配列し、その筋線維に暗斑 (dense body) をもつ典型的なものは非常に少数であることが明らかにされている<sup>60)~64)</sup>。今回の検討においてもアクチン陽性となる細胞は少数ではあるが、とくに腺管周囲に陽性細胞がみられたことは正常腺組織における介在部、遠位線条部導管と類似性がみられ腫瘍の発生母地を考える上で興味深い。また一部ではあるが平滑筋細胞様の形態をとって増殖するいわゆる筋上皮細胞巢の中にも陽性細胞がみられたことは、この腫瘍が筋上皮細胞への分化傾向を積極的ではないにせよ維持していることを示唆するものであった。

分泌成分は腺管様構造内腔と内容物に陽性で、その周囲の上皮細胞の一部に陽性で外分泌性上皮細胞の性格を示すものであった。デスミン陽性細胞の存在は過去に一つの報告<sup>49)</sup>があるのみで他にそのような報告はなく本研究においても陽性細胞はみられなかった。

単型腺腫のうち腺リンパ腫における免疫組織化学的研究はその上皮成分におけるケラチンの発現様式<sup>68)69)</sup>に関するものが多い。諸家の報告はその他の中間径フィラメントの発現を見ない点で一致している。

基底細胞腺腫では腺管様構造の内層の細胞がケラチンと分泌成分が陽性で外層の細胞にアクチン陽性細胞が見られる点で多型腺腫と同じく筋上皮細胞への分化傾向を有する腫瘍であることが推測された<sup>70)71)</sup>。またビメンチン、S-100 蛋白陽性細胞もみられるがこの腫瘍には形態学的に間葉系成分への分化傾向は認められず多型腺腫における両者の発現とは意味合いが異なると考えられる。上皮性腫瘍細胞におけるケラチンとビメンチンの二重発現は腫瘍化に伴う上皮細胞の接着性の低下を示すといわれ<sup>94)</sup>、また S-100 蛋白は神経系組織以外でも陽性になるものが広く知られており活発な代謝がおこなわれている細胞に発現する傾向があると報告<sup>10)</sup>されている。この腫瘍型において GFAP が発現しているという報告はなく本研究においても陰性であることからこの腫瘍には多型腺腫にみられるような間葉系への分化傾向は免疫組織化学的にも存在していな



いことになる。

粘表皮腫瘍と腺房細胞腫瘍では、後者の導管細胞に分泌成分陽性細胞が存在する以外、ケラチン、ビメンチンが陽性となる反応様式であり両者とも筋上皮細胞への分化傾向はみられなかった<sup>73)74)</sup>。特に腺房細胞腫瘍においては、比較的好く分化した形態を示す腺房細胞様腫瘍細胞の周囲にアクチン陽性となる筋上皮細胞がみられず、正常の腺房構造とはあきらかに差異が見られた。このように正常母組織の組織構築を失っていることは臨床的にこの腫瘍に局所再発が多く悪性腫瘍の側面を持つことと関連があると考えられた<sup>75)</sup>。

腺様嚢胞癌においても腫瘍細胞が二層性腺管様構造をとる部分では内層の細胞がケラチンと分泌成分が陽性で外層の細胞がアクチン陽性であることから筋上皮細胞への分化傾向が存在しているものと考えられた<sup>76)78)</sup>。篩状構造をとる部ではケラチン陽性の立方型の上皮細胞に裏打ちされた真の腺管と紡錘型の細胞質に乏しいケラチン陰性の細胞に裏打ちされた嚢胞腔との識別が容易であった。この所見から篩状型の組織像は基本的に腺管様構造を維持しつつ、その周辺に嚢胞腔を多数形成してゆく特異なものであることが推察された。この紡錘型の細胞はアクチン陽性となることがあり、他には索状、巢状に配列する腫瘍細胞の最外層の細胞に陽性細胞がみられた。この腫瘍型においては筋上皮様の腫瘍細胞が嚢胞腔の上皮細胞として出現していることが多型腺腫や基底細胞腺腫と異なっていた。しかし電顕による超微構造的観察では嚢胞腔は基底膜が何層にも折り重なるように存在する間質様の形態を備えていることが報告されており<sup>31)34)</sup>、この嚢胞腔に面する筋上皮細胞は腺管外層に存在する筋上皮細胞と類似の配置をとっていることになり、一見無秩序にみえる筋上皮様腫瘍細胞の存在部位にもある程度の規則性があることが推定された。

S-100 蛋白、アクチン陽性細胞がその内部の不変細胞にみられ全体として免疫反応性は基底細胞腺腫に類似したものであった<sup>76)78)</sup>。この腫瘍におけるビメンチン、S-100 蛋白陽性の意義も基底細胞腺腫におけるものと同様で GFAP 陰性であることから免疫組織化学的にも筋上皮細胞の関与はあるが間葉系成分への分化傾向のない腫瘍であるということが出来る。

腺癌、未分化癌においてはケラチン、ビメンチンのみが陽性であった。大唾液腺に発生する未分化癌の超微構造的な研究では多少なりとも腺癌の形態が認められるとの報告があり<sup>36)</sup>両者は近縁の腫瘍であることが推測された。

免疫組織化学的所見からこれら腫瘍型を分類する

と、アクチン陽性細胞が腺管様構造に関連してみられるという点から多型腺腫、基底細胞腺腫および腺様嚢胞癌に類似点がみられた。これらは他の電顕的な超微構造的な研究の報告<sup>23)25)31)</sup>において正常筋上皮細胞類似の腫瘍細胞の存在が確認されていることから、筋上皮細胞への分化傾向を有しているものと考えられる。ビメンチン、S-100 蛋白と GFAP の反応性からは多型腺腫のみが間葉系成分への分化傾向を有しているという点で特異的であった。S-100 蛋白のみで筋上皮細胞への分化傾向を評価することは不適切で形態学的所見と他の免疫組織化学的所見を考慮する必要があると考えられた。

一方、筋上皮細胞への分化傾向が認められないものは腺リンパ腫、粘表皮腫瘍、腺房細胞腫瘍、腺癌および未分化癌であった。しかし、これらの腫瘍はそれぞれ形態学的には異質のものである。大唾液腺腫瘍においては腺管様構造を基本として筋上皮細胞への分化傾向を有するものと有しないものがあり、それぞれに特徴的な組織型を形成してゆくものと考えられた。

## 結 論

大唾液腺原発腫瘍107例について免疫組織化学的検討をケラチン、ビメンチン、デスミンおよび GFAP の中間径フィラメントと S-100 蛋白、分泌成分、アクチンについておこなった。

1. 正常腺組織においてはケラチン、分泌成分が導管系上皮細胞に陽性で、アクチンは腺房周囲から遠位線条部導管周囲に存在する筋上皮細胞に陽性である。

2. 多型腺腫は正常腺組織に類似した免疫反応性を示す腺管様構造が存在し、また GFAP 陽性細胞が存在する点で他の腫瘍とは異なる分化傾向を有するものである。ビメンチン、S-100 蛋白および GFAP の免疫反応性は形態学的に軟骨様部と関連があり成熟した軟骨様細胞では GFAP の反応性のみが有意に低下する。多型腺腫に存在する筋上皮細胞の多くが形態学的な間葉系成分への分化傾向を有している。

3. アクチン陽性細胞が腺管様構造と関連して存在している点で多型腺腫、基底細胞腺腫および腺様嚢胞癌に類似性がみられ、このことは、これらの腫瘍における筋上皮細胞への分化傾向を示している。しかし GFAP 陽性細胞がみられる点で多型腺腫は他の二者とは異なる分化傾向を有しており、唾液腺腫瘍における GFAP 発現の意義は多型腺腫にみられる間葉系成分、特に軟骨細胞への分化傾向を示すものである。

4. 腺リンパ腫、粘表皮腫瘍、腺房細胞腫瘍、腺癌および未分化癌は筋上皮細胞への分化傾向が存在しな

い。これらの腫瘍は形態学的に異質のもので一括して論ずることはできないが、腺管様の構造を持ち筋上皮細胞への分化傾向のない腫瘍と考えられる。特に腺房細胞腫瘍はよく分化した腺房様細胞が存在するが正常腺房にみられる筋上皮細胞が失われており臨床的に悪性腫瘍と考えられることと、よく対応する。

5. 腫瘍細胞の筋上皮細胞への分化傾向を S-100 蛋白のみで評価するのは不適切で形態学的所見、特に腺管様構造との関係、と他の免疫組織化学的所見と併せて評価すべきと考える。

### 謝 辞

稿を終えるにあたり、本研究の御指導と御校閲を賜りました恩師古川 亘教授、並びに研究開始にあたって御指導頂きました恩師梅田良三名誉教授に衷心より深謝の意を表します。また研究内容の御指導、御助言を賜りました金沢大学医学部病理学第一講座、中西功夫教授、河原 栄講師、統計学的处理につき御指導頂きました金沢大学医学部衛生学講座、橋本和夫教授に心より感謝いたします。貴重な標本を御恵与下さいました金沢大学医学部臨床検査医学講座松原藤継教授、富山県立中央病院臨床病理科三輪淳夫医長、同病院耳鼻咽喉科北川和久医長に厚く御礼申し上げます。また研究の遂行にあたり御協力頂きました耳鼻咽喉科学教室石川 滋助手、教室員の皆様に感謝いたします。

本研究の一部は第14回日本頭頸部腫瘍学会において発表した。

### 文 献

- 1) Morinaga, S., Nakajima, T. & Shimosato, Y.: Normal and neoplastic myoepithelial cell in salivary glands; An immunohistochemical study, *Hum. Pathol.*, **18**, 1218-1226 (1987).
- 2) Caselitz, J., Osborn, M., Wustrow, J., Seifert, G. & Weber, K.: The expression of different intermediate-sized filaments in human salivary glands and their tumors. *Pathol. Res. Pract.*, **175**, 266-278 (1982).
- 3) DeLellis, A. R. & Kwan, P.: Technical considerations in the immunohistochemical demonstrations of intermediate filaments. *Am. J. Surg. Pathol.*, **12** (suppl 1), 17-23 (1988).
- 4) True, D. T.: Principles of immunohistochemistry. In T. D. True (ed.), *Atlas of Diagnostic Immunohistopathology*, 1st ed., pl-34, Gower medical publishing, New York, 1990.
- 5) Batsakis, G. J., Regezi, A. J., Luna, A. M. & El-Naggar, A.: Histiogenesis of salivary gland neoplasms: a postulate with prognostic implications. *J. Laryngol. Otol.*, **103**, 939-944 (1989).
- 6) Batsakis, G. J., Kraemer, B. & Sciubba, J. J.: The pathology of head and neck tumors: The myoepithelial cell and its participation in salivary gland neoplasia, part 17. *Head Neck Surg.*, **5**, 222-233 (1983).
- 7) Batsakis, G. J.: Salivary gland neoplasia: An outcome of modified morphogenesis and cytodifferentiation. *Oral Surg.*, **49**, 229-232 (1980).
- 8) Burford-Mason, A., Dardick, I. & van Nostrand, V. P.: Salivary gland neoplasms-stem cell histiogenesis? *J. Laryngol. Otol.*, **104**, 521-522 (1990).
- 9) Dardick, I., van Nostrand, P., Jeans, D., Rippstein, P. & Edwards, V.: Pleomorphic adenoma, II: Ultrastructural organizations of stromal regions. *Hum. Pathol.*, **14**, 798-809 (1983).
- 10) 長尾孝一: 耳下腺腫瘍の分類ならびにまれな腫瘍の解説. *病理と臨床*. **7**, 560-573 (1989).
- 11) Hsu, SM., Raine, L. & Fanger, H.: Use of avidin-biotin-peroxidase complex (ABC) in immunohistochemical techniques: A comparison between ABC and unlabeled antibody (PAP) procedures. *J. Histochem. Cytochem.*, **29**, 577-580 (1981).
- 12) Tsukada, T., Gordon, D. BA. DT., Ross, R. & Gown, A.: HHF35, a muscle-actin-specific monoclonal antibody. *Am. J. Pathol.*, **126**, 51-60 (1987).
- 13) Batsakis, G. J., Ordonez, G. N., Ro, J., Meis, M. J. & Bruner, M. J.: S-100 protein and myoepithelial neoplasms. *J. Laryngol. Otol.*, **100**, 687-698 (1986).
- 14) Osborn, M. & Weber, K.: Biology of disease, Tumor diagnosis by intermediate filament typing: a novel tool for surgical pathology. *Lab. Invest.*, **48**, 372-394 (1983).
- 15) Steinert, M. P., Steven, C. A. & Roop, R. D.: The molecular biology of intermediate filaments. *Cell*, **42**, 411-419 (1985).
- 16) Martinez-Madrigal, F. & Micheau, C.: Histology of the major salivary glands. *Am. J. Surg. Pathol.*, **13**, 879-899 (1989).
- 17) Moore, B. W.: A soluble protein characteristic of nervous system. *Biochem. Biophys. Res. Commun.*, **19**, 739-744 (1965).
- 18) Nakajima, T., Kameya, T., Watanabe, S., Hirota, T., Sato, Y. & Shimosato, Y.: An immuno-

- peroxidase study of S-100 protein distribution in normal and neoplastic tissues. *Am. J. Surg. Pathol.*, **6**, 715-727 (1982).
- 19) **Thackray, C. A. & Sobin, H. L.**: Histological Typing of Salivary Gland Tumors, 1st ed., p20-27, World health organization, Geneva, 1972.
- 20) 日本頭頸部腫瘍学会(編): 頭頸部癌取扱い規約, 初版, 15-54 頁, 金原出版, 東京, 1977.
- 21) **Lomax-Smith, D. J. & Azzopardi, G. J.**: The hyaline cell: a distinctive features of mixed salivary tumors. *Histopathology.*, **2**, 77-92 (1978).
- 22) **Buchner, A., David, R. & Hansen, S. L.**: Hyaline cell in pleomorphic adenoma of salivary gland origin. *Oral Surg.*, **52**, 506-512 (1981).
- 23) **Thacklay, C. A. & Lucas, B. R.**: Tumors of the Salivary Glands, 1st ed., p40-68, Armed forces institute of pathology, Wasingtin, D. C., 1974.
- 24) **Mintz, A. G., Abrams, M. A. & Melrose, J. R.**: Monomorphic adenomas of the major and minor salivary glands. *Oral Surg.*, **53**, 375-386 (1982).
- 25) **Jao, W., Keh, C. P. & Swerdlow, A. M.**: Ultrastructure of the basal cell adenoma of the parotid gland. *Cancer*, **37**, 1322-1333 (1976).
- 26) **Luna, A. M. & Mackay, B.**: Basal cell adenoma of the parotid gland, *Cancer*, **37**, 1615-1621 (1976).
- 27) **Bhaskar, N. S. & Bernier, L. J.**: Mucoepidermoid tumors of major and minor salivary glands. *Cancer*, **15**, 801-817 (1962).
- 28) **Jakobsson, A. P., Blanck, C. & Eneroth, C. M.**: Mucoepidermoid carcinoma of the parotid gland. *Cancer*, **22**, 111-124 (1968).
- 29) **Abrames, M. A., Cornyn, J., Scofield, H. H. & Hansen, S. L.**: Acinic cell adenocarcinoma of the major salivary glands. *Cancer*, **18**, 1145-1162 (1965).
- 30) **Chaudhry, P. A., Cutler, S. L., Leifer, C., Satchidanand, S., Labay, G. & Tamane, G.**: Histogenesis of acinic cell carcinoma of the major and minor salivary glands. An ultrastructural study. *J. Pathol.*, **148**, 307-320 (1986).
- 31) **Hoshino, M. & Yamamoto, I.**: Ultrastructure of adenoid cystic carcinoma. *Cancer*, **25**, 186-198 (1970).
- 32) **Tandler, B.**: Ultrastructure of adenoid cystic carcinoma of salivary gland origin. *Lab. Invest.*, **24**, 504-512 (1971).
- 33) **Lawrence, B. J. & Mazur, T. M.**: Adenoid cystic carcinoma: A comparative pathologic study of tumors in salivary gland, breast, lung and cervix. *Hum. Pathol.*, **13**, 916-924 (1982).
- 34) **Chaudhry, P. A., Leifer, C., Cutler, S. L., Satchidanand, S., Labay, R. G. & Yamane, M. G.**: Histogenesis of adenoid cystic carcinoma of the salivary glands. Light and electronmicroscopic study. *Cancer*, **58**, 72-82 (1986).
- 35) **Nagao, K., Matsuzaki, O., Saiga, H., Sugano, I., Kaneko, T., Katoh, T., Kitamura, T., Shigematu, H. Maruyama, N.**: Histopathologic studies on adenocarcinoma of the parotid gland. *Acta Pathol. Jpn.*, **36**, 337-347 (1986).
- 36) **Nagao, K., Matsuzaki, O., Saiga, H., Sugano, I., Shigematsu, H., Kaneko, T., Katoh, T. & Kitamura, T.**: Histopathologic studies of undifferentiated carcinoma of the parotid gland. *Cancer*, **50**, 1572-1579 (1982).
- 37) **Mori, M., Tsukitani, K., Ninomiya, T. & Okada, Y.**: Various expressions of modified myoepithelial cells in salivary plemorphic adenoma. *Pathol. Res. Pract.*, **182**, 632-646 (1987).
- 38) **Caselitz, J., Osborn, M., Seifert, G. & Weber, K.**: Intermediate-sized filament proteins (prekeratin, vimentin, desmin) in the normal parotid gland and parotid gland tumors. Immunofluorescence study. *Virchows Arch. A.*, **393**, 273-286 (1981).
- 39) **Dardick, I., van Nostrand, P. & Phillips, J. M.**: Histogenesis of salivary gland pleomorphic adenoma (mixed tumor) with an evaluation of the roll of the myoepithelial cell. *Hum. Pathol.*, **13**, 62-75 (1982).
- 40) **Palmer, M. R., Lucas, B. R. & Langdon, D. J.**: Ultrastructural analysis of salivary gland pleomorphic adenoma, with particular reference to myoepithelial cells.: *Histopathology.* **9**, 1061-1076 (1985).
- 41) **Dardick, I., Parks, R. W., Little, J. & Brown, L. D.**: Characterization of cytoskeletal proteins in the basal cells of human parotid gland ducts. *Virchows Arch. A.*, **412**, 525-532 (1988).
- 42) **Nilsen, R. & Donath, K.**: Actin containing

- cell in human salivary glands. An immunohistochemical study. *Virchows Arch. A.*, **391**, 315-322 (1981).
- 43) **Leoncini, P., Cintonino, M., Vindigni, C., Leoncini, L., Armellini, D., Bugnoli, M., Skalli, O. & Gabbiani, G.**: Distribution of cytoskeletal and contractile proteins in normal and tumour bearing salivary and lacrimal glands. *Virchows Arch. A.*, **412**, 329-337 (1988).
- 44) **Moll, R., Franke, W. W. & Schiller, L. D.**: The catalog of human cytokeratins: patterns of expression in normal epithelia, tumors and cultured cells. *Cell*, **31**, 11-24 (1982).
- 45) **Gustafsson, H., Virtanen, I. & Thornell, L. E.**: Glial fibrillary acidic protein and desmin in salivary neoplasms. *Virchows Arch. B.*, **57**, 303-313 (1989).
- 46) **Stead, H. R., Qizilbash, H. A., Kontozogolou, T., Daya, D. & Riddell, H. R.**: An immunohistochemical study of pleomorphic adenoma of the salivary gland: glial fibrillary acidic protein-like immunoreactivity identifies a major myoepithelial component. *Hum. Pathol.*, **19**, 32-40 (1988).
- 47) **Franke, W. W., Schmid, E., Freudenstein, C., Appelhans, B., Osborn, M., Weber, K. & Keenan, W. T.**: Intermediate-sized filaments of the prekeratin type in myoepithelial cell. *Cell Biol.*, **84**, 633-654 (1980).
- 48) **Caselitz, J. & Loening, T.**: Specific demonstration of actin and keratin filaments in pleomorphic adenomas by means of immunoelectron microscopy. *Virchows Arch. A.*, **393**, 153-158 (1981).
- 49) **Caselitz, J., Osborn, M., Hamper, K., Wustrow, J., Rauchfuss, A. & Weber, K.**: Pleomorphic adenomas, adenoid cystic carcinomas and adenolymphomas of salivary glands analysed by a monoclonal antibody against myoepithelial/basal cells. *Virchows Arch. A.*, **409**, 805-816 (1986).
- 50) **Dardick, I., van Nostrand, P., Jeans, D. Rippstein, P. & Edwards, V.**: Pleomorphic adenoma II: ultrastructural organization of epithelial regions. *Hum. Pathol.*, **14**, 780-797 (1983).
- 51) **Doyle, E. L., Lynn, A. J., Panopio, T. I. & Crass, G.**: Ultrastructure of the chondroid regions of benign mixed tumor of salivary gland. *Cancer*, **22**, 225-233 (1968).
- 52) **Chinsholm, M. D., Waterhouse, P. J., Kraucunas, E. & Sciubba, J. J.**: A quantitative ultrastructural study of the pleomorphic adenoma (mixed tumor) of human minor salivary glands. *Cancer*, **34**, 1631-1641 (1974).
- 53) **Takeuchi, J., Sobue, M., Yoshida, M., Esaki, T. & Katoh, Y.**: Pleomorphic adenoma of the salivary gland. Biochemical analysis of glycosaminoglycans in vivo and in vitro. *Cancer*, **36**, 1771-1789 (1975).
- 54) **Milles, E. S. & Cooper, H. P.**: An ultrastructural study of cartilagenous zones and surrounding epithelium in mixed tumor of salivary glands and skin. *Lab. Invest.*, **44**, 6-12 (1981).
- 55) **Nakazato, Y., Ishizeki, J., Takahashi, K., Yanaguchi, H., Kamei, T. & Mori, T.**: Localization of S-100 protein and glial fibrillary acidic protein-related antigen in pleomorphic adenoma of the salivary glands. *Lab. Invest.*, **46**, 621-626 (1982).
- 56) **Nakazato, Y., Ishida, Y., Takahashi, K. & Suzuki, K.**: Immunohistochemical distribution of S-100 protein and glial fibrillary acidic in normal and neoplastic salivary glands. *Virchows Arch. A.*, **405**, 299-310 (1985).
- 57) **Erlanson, A. R., Carlos, C. C. & Higgins, J. P.**: Histogenesis of benign pleomorphic adenoma (mixed tumor) of the major salivary glands. *Am. J. Surg. Pathol.*, **8**, 803-820 (1984).
- 58) **Krepler, R., Denk, H., Artlieb, U. & Moll, R.**: Immunocytochemistry of intermediate filament protein present in pleomorphic adenomas of the human parotid gland: characterization of different cell types in the same tumor. *Differentiation*, **21**, 191-199 (1982).
- 59) **Geiger, S., Geiger, B., Leitner, O. & Marshak, G.**: Cytokeratin polypeptides expression in different epithelial elements of human salivary glands. *Virchows Arch. A.*, **410**, 403-414 (1987).
- 60) **Burns, F. B., Dardick, I. & Parks, R. W.**: Intermediate filament expression in normal parotid glands and pleomorphic adenomas. *Virchow Arch. A.*, **413**, 103-112 (1988).
- 61) **Markaki, S. & Bouropoulou, V.**: S-100 protein and neuron specific enolase (NSE) immuno-

- reactivity in pleomorphic adenomas of the salivary glands and its relationship to the composition of their extracellular matrix. *Arch. Anat. Cytol. Pathol.*, **35**, 211-216 (1987).
- 62) **Achtstaetter, T., Moll, R., Anderson, A., Kuhn, C., Pitz, S., Schwechheimer, K & Franke, W. W.**: Expression of glial filament protein in nerve sheaths and non-neural cells re-examined using monoclonal antibodies, with special emphasis on the co-expression of GFAP and cytokeratins in epithelial cells of human salivary gland and pleomorphic adenomas. *Differentiation*, **31**, 206-227 (1986).
- 63) **Kawahara, E., Oda, Y., Ooi, A., Katsuda, S., Nakanishi, I. & Umeda, S.**: Expression of glial fibrillary acidic protein (GFAP) in peripheral nerve sheath tumors. A comparative study of immunoreactivity of GFAP, vimentin, S-100 protein, and neurofilament in 38 schwannomas and neurofibromas. *Am. J. Surg. Pathol.*, **12**, 115-120 (1988).
- 64) **Viale, G., Doglioni, C., Dell'Orto, P., Zannetti, G., Iuzzolino, P. & Coggi, G.**: Glial fibrillary acidic protein immunoreactivity in human respiratory tract cartilage and pulmonary chondromatous hamartomas. *Am. J. Pathol.*, **133**, 363-373 (1988).
- 65) **Kepes, J. J. & Perentes, E.**: Glial fibrillary acidic protein chondrocytes of elastic cartilage in the human epiglottis: immunohistochemical study with polyvalent and monoclonal antibody. *Anat. Rec.*, **220**, 296-299 (1988).
- 66) **Kepes, J. J., Rubinstein, J. L. & Chiang, H.**: The role of astrocytes in the formation of cartilage in gliomas. *Am. J. Pathol.*, **117**, 471-483 (1984).
- 67) **Stefansson, K., Wollmann, L. R., Moore, W. B. & Arnason, W. G. B.**: S-100 protein in human chondrocytes. *Nature*, **295**, 63-64 (1982).
- 68) **Born, A. I., Schwechheimer, K., Maier, H. & Otto, F. H.**: Cytokeratin expression in normal salivary glands and in cystadenolymphoma demonstrated by monoclonal antibodies against selective cytokeratin polypeptides. *Virchow Arch. A.*, **411**, 583-589 (1987).
- 69) **Batsakis, G. J. & El-Naggar, K. A.**: Warthin's tumor. *Ann. Otol. Rhinol. Laryngol.*, **99**, 588-591 (1990).
- 70) **Dardick, I., Kahn, J. H., Nostrand, P. Baumal, R.**: Salivary gland monomorphic adenoma. Ultrastructural, immunoperoxidase, and Histogenetic aspects. *Am. J. Pathol.* **115**, 334-348 (1984).
- 71) **Chaudhry, P. A., Cutler, S. L., Satchidanand, S., Labay, G., Sunder, M. & Lin, C.**: Monomorphic adenomas of the parotid glands. Their ultrastructure and histogenesis. *Cancer*, **52**, 112-120 (1983).
- 72) **Nagao, K., Matsuzaki, O., Saiga, H., Sugano, I., Shigematsu, H., Kaneko, T., Katoh, T. & Kitamura, T.**: Histopathologic studies of basal cell adenoma of the parotid gland. *Cancer*, **50**, 736-745 (1982).
- 73) **Hamper, K., Schmitz-Waetjen, W., Maush, H. K., Caselitz, J. & Seifert, G.**: Multiple expression of tissue markers in mucoepidermoid carcinomas and acinic cell carcinomas of the salivary glands. *Virchow Arch. A.*, **414**, 407-413 (1989).
- 74) **Dardick, I., Daya, D., Hardie, J. & Nostrand, P.**: Mucoepidermoid carcinoma: ultrastructural and histogenetic aspects. *J. Oral Pathol.*, **13**, 342-358 (1984).
- 75) **Ellis, L. G. & Corio, L. R.**: Acinic cell adenocarcinoma. *Cancer*, **52**, 542-549 (1983).
- 76) **Chomette, G., Auriol, M., Tranbaloc, P. & Vallant, M. J.**: Adenoid cystic carcinoma of minor salivary glands. Analysis of 86 cases. clinico-pathological, histoenzymological and ultrastructural studies. *Virchows Arch. A.*, **395**, 289-301 (1982).
- 77) **Caselitz, J., Becker, J., Seifert, G., Weber, K. & Osborn, M.**: Coexpression of keratin and vimentin filaments in adenoidcystic carcinoma of salivary glands. *Virchows Arch. A.*, **403**, 337-344 (1984).
- 78) **Caselitz, J., Schulze, I. & Seifert, G.**: Adenoid cystic carcinoma of the salivary glands: an immunohistochemical study. *J. Oral Pathol.*, **15**, 308-318 (1986).
- 79) **Orenstein, M. J., Dardick, I. & Nostrand, P.**: Ultrastructural similarities of adenoid cystic

carcinoma and pleomorphic adenoma. *Histopathology*, **9**, 623-638 (1985).

80) **Azumi, N. & Battifora, H.:** The cellular composition of adenoid cystic carcinoma. An immunohistochemical study. *Cancer*, **60**, 1589-1598

(1987).

81) **Caselitz, J., Schulze, I. & Seifert, G.:** Adenoid cystic carcinoma of the salivary glands: an immunohistochemical study. *J. Oral. Pathol.*, **15**, 308-318 (1986).

### **Immunohistochemical Study on Primary Tumors of the Major Salivary Gland**

Toshiro Nishimura, Department of Otolaryngology, School of Medicine, Kanazawa University, Kanazawa 920 - J. Jusen Med. Soc., **100**, 26 - 46 (1991)

**Key words** major salivary gland tumor, immunohistochemistry, myoepithelial cell, S-100 protein, glial fibrillary acidic protein

#### **Abstract**

An immunohistochemical study was performed on 107 primary major salivary gland tumors comprising of 60 pleomorphic adenomas, 20 adenolymphomas, 5 basal cell adenomas, 3 mucoepidermoid tumors, 3 acinic cell tumors, 10 adenoid cystic carcinomas, 3 adenocarcinomas and 3 undifferentiated carcinomas. Twenty normal glands were also examined as control sections. The immunoreactivity for intermediate filaments (keratin, vimentin, desmin and glial fibrillary acidic protein), actin, S-100 protein and secretory component (S. C.) was examined. In normal glands, the ductal epithelial cells were positive for keratin and S. C.. The myoepithelial cells which were located basally in the acinus, the intercalated duct and distal striated duct were positive for actin. In the pleomorphic adenomas, the tubular structures were similar in immunoreactivity to normal glands, but they had positive immunoreactivity for glial fibrillary acidic protein (GFAP), which was not observed in the normal and other neoplastic tissues. The immunoreactivity of vimentin, S-100 protein and GFAP in the pleomorphic adenomas was related morphologically to the chondroid region. Although the vimentin and S-100 protein immunoreactivity were maintained in mature chondroid cells, GFAP immunoreactivity was significantly reduced in these cells. As many epithelial tumor cells in the pleomorphic adenomas, except for the outer tubular cells and squamous epithelial cells, had vimentin, S-100 protein and GFAP immunoreactivity, it is considered that these epithelial cells have the potential of mesenchymal differentiation, especially for chondroid cells. Since morphologically, actin positive myoepithelial tumor cells were found to be closely related to tubular structures, it was considered that pleomorphic adenomas, basal cell adenomas and adenoid cystic carcinomas have myoepithelial differentiation. The adenolymphomas, mucoepidermoid tumors, acinic cell tumors and adenocarcinomas did not have such differentiation. To assess the myoepithelial differentiation in salivary gland tumors, it is not sufficient to evaluate the immunoreactivity only for the S-100 protein, but immunoreactivity for contractile proteins such as actin, and morphological findings should be carefully considered.