Wolff-Parkinson-White症候群における副伝導路の部位診断に関する臨床的研究

メタデータ	言語: Japanese
	出版者:
	公開日: 2017-10-04
	キーワード (Ja):
	キーワード (En):
	作成者: 伴登, 宏行
	メールアドレス:
	所属:
URL	http://hdl.handle.net/2297/8217

金沢大学十全医学会雑誌　第99巻　第5号　776－792（1990）

Wolff-Parkinson-White 症候群における副伝導路の部位診断に関する臨床的研究

金沢大学医学部外科学第一講座（主任：岩　　喬教授）
伴　登　宏　行

（平成2年7月31日受付）

Wolff-Parkinson-White (WPW) 症候群に対する副伝導路切断術の術前副伝導路局在部位診断として12誘導心電図(electrocardiogram, ECG)，体表面心臓電位図 (body surface mapping, BSM)，ベクトル心電図 (vectrocardiogram, VCG)，ゲート心プールシンチグラフィー (gated emission computed tomography, ECT)，電気生理学的検査 (electrophysiological study, EPS) を施行してきた．房室弁輪部を右前壁，右側壁，右後壁，右前中隔壁，右後中隔壁，左前壁，左側壁，左後壁の8カ所に分類し，複数刺激伝導路症例，潜在性 WPW 症候群症例，間歇性 WPW 症候群症例を除いた125例において術中の心表面マッピングとの照合により，各診断法の診断率を比較した．またこれまでの12誘導心電図の診断基準は II, III, aVf, V1 誘導の初期成分 40msec の極性を重要と考えてきたが，さらにII誘導を除外した新しい診断基準を提案し，複数刺激伝導路症例，潜在性 WPW 症候群症例を除いた213例を対象に，従来のものと比較し，その有用性を検討した．ECG の感度は87%で最も良かった．BSM の感度は76%でその診断のよりどころである極小の位置が隣接する部位の間で重なるため，診断率は ECG に劣った．VCG の感度は72%でピンポイントで診断する能力は最も悪かったが，左右心室の間の鑑別には優れていた．ECT の感度は76%で後中隔型の症例では左右を鑑別できないことが多かった．EPS の感度は84%で，左室型ではピンポイントでの診断が可能であったが，右室自由壁では困難であった．後中隔型の WPW 症例群では左右の鑑別には ECG, BSM, VCG が有用であった．ECG においてII誘導を除外した新しい診断基準で診断したところ，従来の基準による結果とは213例中5例のみ異なった．このうち4例は新しい診断基準で正診でき，今後は ECG の診断ではII誘導は除外した方が良いと考える．

Key words Wolff-Parkinson-White syndrome, accessory pathway, localizing method, 12-lead ECG, diagnostic criteria

Wolff-Parkinson-White (WPW) 症候群は1930年 Wolff, Parkinson, White の3人により，発作性頻拍を伴った若者に PQ 時間の短縮と機能的脚ブロックを認めた症例に対して名付けられた[1]．本症の本態は，心房一心室間の異常伝導路 (副伝導路 accessory pathway, AP) の存在であり[2~5]，これを介する頻脈性発作が臨床上問題となる[6]．1968年 Sealy ら[7]が心外膜切開法で，1969年岩ら[8]が心内膜切開法で副伝導路切断術に成功して以来，現在では後者が本症に対して世界的に標準術式として広く行われるようになった．この手術療法の成功の最大要因は目には見えず手には触れない副伝導路の正確な術前・術中診断にあると言って過言ではない．このため教室では独自に，また本学第1内科，核医学教室と協力し，副伝導路の術前・術中局在診断のために，その診断法の確立，日常化に努めてきた．それらは12誘導心電図[9~11]，体表面心臓電位図[12~14]，ベクトル心電図[15,16]，心断層超音波検査[17,18]，ゲート心プールシンチグラフィー[19~21]，電気生理学的

Abbreviations: AP, accessory pathway; BSM, body surface potential mapping; ECG, 12-lead electrocardiogram; ECT, gated emission computed tomography; EPS, electrophysiological study; LAW, left anterior wall; LLW, left lateral wall; LPW, left

検査[22)~24)]である．これらの検査法について我々は術中の心表面マッピングおよび副伝導路切断により術後デルタ波消失したことから確認した副伝導路の局在と照らし合わせて，診断基準を提案し，報告してきた．本教室では WPW 症候群の手術症例は現在300例をこえ，世界最大の症例数を経験している．今回このうち最近の症例125例について各診断法の診断率を検討した．本症に関してはこれまでにこれほど多くの症例を検討したり，複数の診断法を比較検討した報告はない．この論文はそれぞれの診断方法の診断率を比較し，その意義を検討し，WPW 症候群の治療に役立てることを目的とした．

また従来当教室で用いてきた12誘導心電図による診断基準をさらに簡便化し，従来の診断基準と比較した．

対象および方法

I．各診断法の検討

1．対象

1984年12月から1989年10月までに当科で WPW 症候群で術中心表面マッピングおよび複数の術前診断を行い，副伝導路の局在を明らかにした症例は175例であった．このうち12誘導心電図，体表面心臓電位図，ベクトル心電図，ゲート心プールシンチグラフィー，電気生理学的検査の5つの検査すべてを術前に施行した159例から，さらに複数刺激伝導路症例（8例）および検査中に明らかなデルタ波を示さなかった潜在性 WPW 症候群症例（20例），間歇性 WPW 症候群症例（6例）を除外した125例を対象とした．内訳は男89名，女36名，年齢は10歳から74歳まで，平均39歳であった．他の心疾患を合併した症例として Ebstein 奇形が8例で，このうち2例は心房中隔欠損をも合併した．他に弁膜症が2例，狭心症が1例に合併していた．なお術前診断として心断層超音波検査も施行しているが，この診断法はピンポイントでの局在診断に不適当であるため，本検討から除外した．

2．心表面マッピング

胸骨正中切開で開胸し，心嚢を切開し，心表面を露出後，2 mm 間隔の双極電極を1.5cm おきに6対配列した多極双極カテーテルを房室間溝の心表面に当て，心室の最早期興奮部位，発作性上室性頻拍時あるいは心室ペーシング時の心房の最早期興奮部位を測定し，この対応する両点をもって副伝導路の存在部位とした[25)]．

3．副伝導路の局在

対象症例を房室間溝に沿った副伝導路の局在部位により右前壁型（right anterior wall type, RAW），右側壁型（right lateral wall type, RLW），右後壁型（right posterior wall type, RPW），右前中隔壁型（right anteroseptal wall type, RAS），右後中隔壁型（right posteroseptal wall type, RPS），左前壁型（left anterior wall type, LAW），左側壁型（left lateral wall type, LLW），左後壁型（left posterior wall type, LPW）の8型に分類した（図1）．以前の当科の報告では左後壁型と左後中隔壁型を12誘導心電図では同型であったが，別々に記載していた．しかし心表面マッピング上は両者の鑑別が困難であり，また左心型では副伝導路の切断を心停止下で行うため，術中ピンポイントで同定できないので，この両者を合わせ左後壁型とした．一方右心型では右後壁型と右後中隔型は心表面マッピングでは一部重なり合うため，区別できないことがあるが，心拍動下で副伝導路切断術を行い，副伝導路が切れた瞬間デルタ波が消失するの

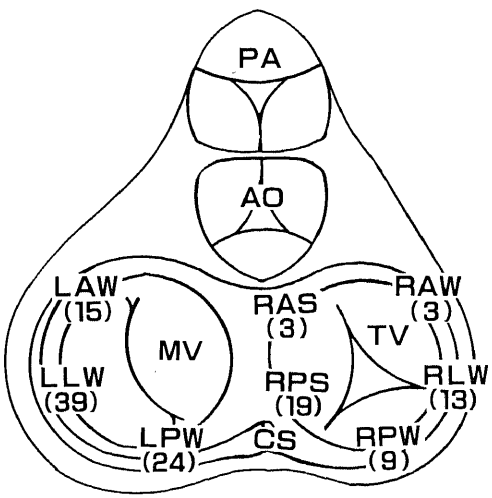

Fig. 1. Localization of accessory pathways (APs). The atrioventricular ring was divided into 8 segments. Figures in parentheses represented number of APs confirmed by epicardial mapping; PA, pulmonary artery; AO, aorta; MV, mitral valve; TV, tricuspid valve; CS, coronary sinus.

posterior wall; RAS, right anteroseptal wall; RAW, right anterior wall; RLW, right lateral wall; RPS, right posteroseptal wall; RPW, right posterior wall; VCG, vectrocardiogram; WPW, Wolff-Parkinson-White

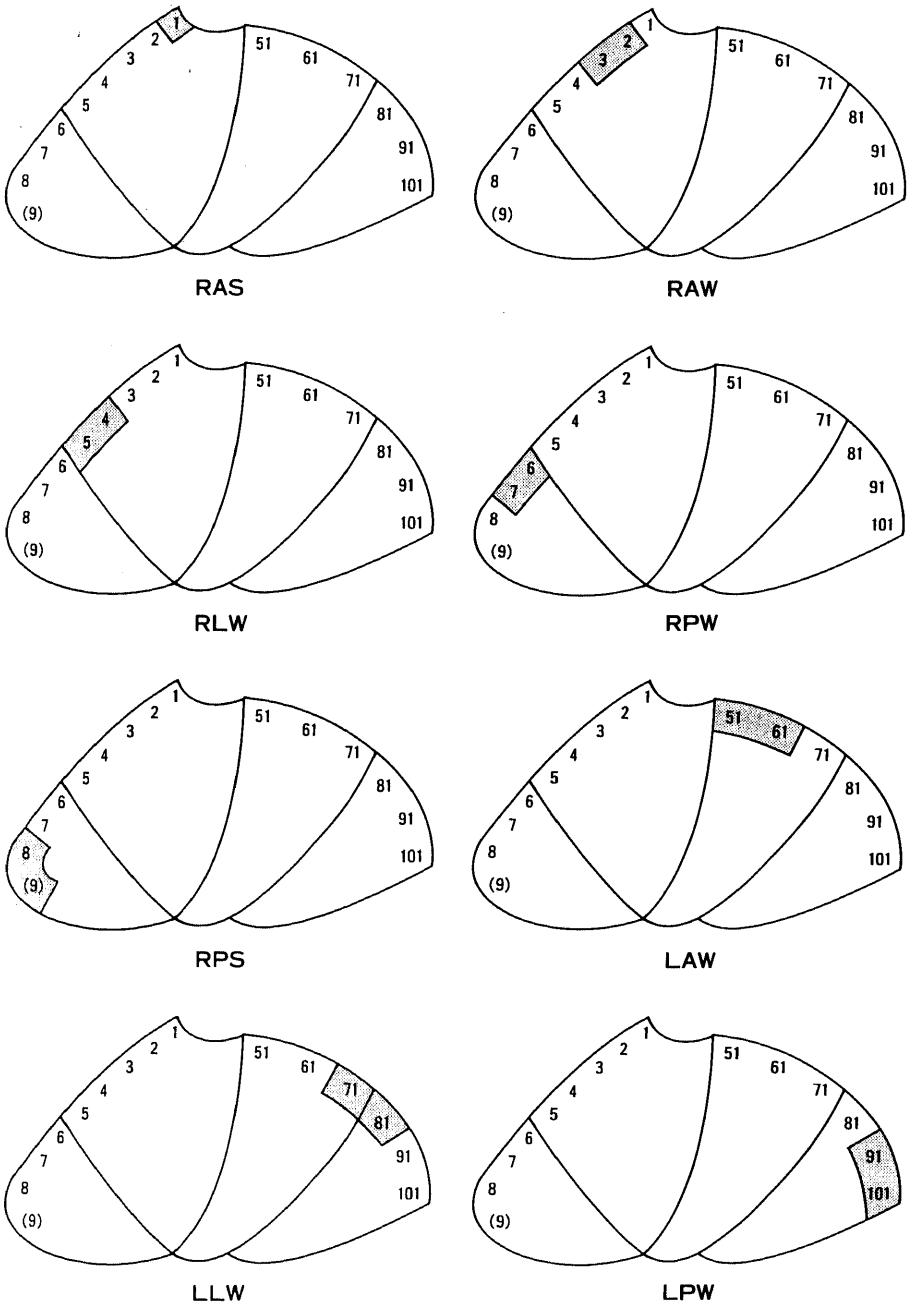

Fig. 2. Relation between segments diagnosed preoperatively and epicardial mapping point in strict judgement. Each segment corresponded to epicardial mapping point respectively as follows: RAS→#1; RAW→#2, 3; RLW→#4, 5; RPW→#6, 7; RPS→#8, 9; LAW→#51, 61; LLW→#71, 81; LPW→#91, 101. The figure 9 was in parentheses because #9 was rare case.

で，両者を区別できる．これらの分類を心表面マッピングにおける心室展開図のポイントと対応させると(図2)，51，61がLAW，71，81がLLW，91，101がLPWに，1がRAS，2，3がRAW，4，5がRLW，6，7がRPW，8，9がRPSにそれぞれ相当する．

4．12誘導心電図

紙送り速度 25mm/sec，ゲイン 10mm/mV の心電計で記録した12誘導心電図を用いて検討した．以前より報告しているようにこれらの心電図上デルタ波の立ち上がりから 40msec の極性により診断した[9)10)]．まずV1で(+)であれば左心型，(±)であれば右心型，(−)ならば中隔型と大別した．さらにII，III，aVfにおいてともに(+)ならば前壁型であり，ともに(−)ならば後壁型と診断した．また右側壁型は前壁型と後壁型の移行型であり，左側壁型はII，III，aVfがともに(+)で，かつI(−)〜(±)，aVL(−)であるものとした(表1)．

5．体表面心臓電位図

胸骨上端を1，剣状突起を5として，これらの2点を通る直線上に等間隔で1〜7までの各点をとり，これらの計7点を通る水平線を決めた．前胸部ではこれら7本の水平線と左右の中腋窩線，胸骨正中線，およびそれぞれの間を4等分した垂直線と，背面では左右の中腋窩線と背面正中線の間を4等分した垂直線の合計16本との交点，計87点をそれぞれ単極誘導点とした．これらの誘導から1988年12月までは体表面心臓電位図表示装置 HPM-5100 (フクダ電子社，東京)を，1989年1月からは HPM-7100 (フクダ電子社)を用い，同時記録した．V5誘導を不関電極とし，そのデルタ波の立ち上がりから 40msec の等電位図を用い診断した．診断基準は次のとおりである[12)13)]．

1）右前中隔壁型

極小は前胸部正中上方に，極大は左腋窩部にあり，零線は電位図を横断し，左腋窩部で上方に凸となっているものとした．

2）右前壁型

極小は右鎖骨下部に，極大は左前胸部下方にあり，零線は極大を囲んで，八の字状を呈するものとした．

3）右側壁型

極小は右前胸部上方に，極大は左前胸部上方にあり，極大と極小は同じ高さにあり，零線は前胸部を縦走するものとした．

4）右後壁型

極小は右前腋窩線下方に，極大は左前胸部下方にあり，零線が右前胸部および背部を縦走するものとした．

5）右後中隔壁型

極小は右前胸部中央に，極大は左前腋窩線にあり，零線は極大をはさんで逆八の字型を示すものとした．

6）左前壁型

極小は背部上方に，極大は左前胸部にあり，極小は極大よりも上方に位置し，零線はN字型を示すものとした．

Table 1. Electrocardiographic criteria of the AP in the WPW syndrome.

Localization of the AP	Polarity of initial delta wave	
	Limb leads	Precordial leads
RAW	II, III, aVf (+)	V1 (±)
RLW	inbetween	V1 (±)
RPW	II, III, aVf (−)	V1 (±)
RAS	II, III, aVf (+)	V1 (−)
RPS	II, III, aVf (−)	V1 (−)
LAW	II, III, aVf (+)	V1 (+)
LLW	I (±〜−), aVL (−)	V1 (+)
LPW	II, III, aVf (−)	V1 (+)

The WPW syndrome was classified into eight segments on the atrioventricular ring on the basis of electrocardiograms and lacalization of the AP responsible for pre-excitation. Polarity of initial delta wave is at 40 ms. (+), positive; (−), negative; (±), isoelectric.

7）左側壁型

極小は背部中央に，極大は前胸部中央にあり，零線は右腋窩および左腋窩を縦走するものとした．

8）左後壁型

極小は右腋窩部に，極大は左前胸部に位置し，極小は極大より下方にあり，零線は極大を囲んで，Uの字型を示すものとした．

6．ベクトル心電図

ベクトル心電図は金沢大学第1内科にて施行した．仰臥位にてベクトル心電計 VA-3F (フクダ電子社) を用いて，フランク誘導にてベクトル心電図を記録した、スカラー心電図の記録は感度を 1mV＝1cm，速度を 100mm/sec とし，ベクトル心電図は前額面，水平面，左側面を記録した．診断はデルタ波の立ち上がりから 20msec の QRS ベクトル，および最大 QRS ベクトルで行い，その基準は次のとおりである[15]．

1）右室型

初期 20msQRS ベクトルは前額面で水平である．水平面では RAW 95°，RLW 90±18°，RPW 2±16°，RPS −24±28°である．最大 QRS ベクトルは水平面で後方を向き，前額面では RAW 48°，RLW 8±14°，RPW −17±11°，RPS −32±12°である．

2）左室型

初期 20ms の QRS ベクトルは水平面で前方を向く．左側面では LAW 115±18°，LLW 134±11°，LPW 174±21°である．最大 QRS ベクトルは水平面で前方に向かい，左側面で LAW 139±25°，LLW 156±21°，LPW 180±30°である．

7．ゲート心プールシンチグラフィー

本検査は金沢大学核医学教室にて施行した．Tc-99m 標識赤血球にて平面像 (planar image) およびコンピューター断層像を撮影し，位相解析を行い，副伝導路の位置を推定した[19)~21)]．

8．電気生理学的検査

4極カテーテル電極 (#2943) (USCI 社，Murrayhill, USA) および3極カテーテル (#07315) (Elecath 社，Rahway, USA) を右大腿静脈より右心房上部，右心房下部，右心室心尖部，His 束へ，右尺側静脈より冠状静脈洞へ経静脈的に挿入した．各部位における副伝導路の逆伝導時，すなわち上室性頻拍発作時，あるいは心室ペーシング時の心室一心房時間を測定し，その最早期部位を副伝導路の局在部位とした[22)~24)]．なお左室型の局在診断は冠状静脈洞の末梢までカテーテルが挿入されなければ不可能である．挿入できなかったり，充分挿入できず，左前壁型，または左側壁型と正しく診断ができなかった場合には本検査法の欠点と考え，誤診例とした．

9．結果の判定

前記5つの術前診断法について，その術前診断と術中心表面マッピングおよび右心拍動下切断での術中診断 (デルタ波消失点) とが合致した場合を正診と呼ぶこととした．各局在部位においてその症例のうち何例正診できたか (正診例/各部位例数) で感度 (sensitivity) を求めた．また各診断法全体 (total) の感度として各診断法の全症例中何例正診できたかを求めた．さらにある部位と診断したうち何例正診できたかでその検査法の特異性 (specificity) を検討した．これを厳しい基準での判定 (strict judgement) とした．次に隣接するポイントたとえば#4，5や#61，71は心表面上約1cm しか離れておらず，この鑑別は心表面マッピングでも困難なことがあり，またその鑑別は臨床的，手術手技的に意義が少ないので，これら隣接点との異同は誤差の範囲として，緩やかな基準も作成し，これによる判定 (loose judgement) も行った (図3)．すなわち RAS と診断した場合は心表面マッピング上#1，2，RAW ならば#1，2，3，4，RLW ならば#3，4，5，6，RPW ならば#5，6，7，8，RPS ならば#7，8，(9)，LAW ならば#51，61，71，LLW ならば#61，71，81，91，LPW ならば#81，91，101であれば正診できたと判定した．

II．12誘導心電図の新しい診断基準と従来の診断基準との比較

1．対象

1983年1月から1989年10月までに当科で副伝導路切断術をうけたうち潜在性 WPW 症候群症例と複数刺激伝導路症例を除いた213例を対象とした．男143名，女70名で，年齢は0～74歳，平均40歳であった．これらの症例のうち合併した心疾患として Ebstein 奇形が18例，そのうち2例に心房中隔欠損症を，また1例に大動脈弁閉鎖不全を伴っていた．その他6例に弁膜症を，また2例に虚血性心疾患を，1例に3尖弁閉鎖を，1例に修正大血管転位症を，1例に心筋症を合併していた．

2．新しい診断基準

従来用いてきた診断基準は V1，II，III，aVf の各誘導において，デルタ波の立ち上がりから 40msec の極性によって行ってきた．さらに新しい診断基準としてより簡便なII誘導を除外したものを作った．つまり V1 が (＋) ならば左室型，(±) ならば右室型，(−) ならば中隔型と大別した．さらにIII，aVf がともに (＋) ならば前壁，ともに (−) ならば後壁型とした．右側壁型は前壁型と後壁型の移行型であり，左側壁型

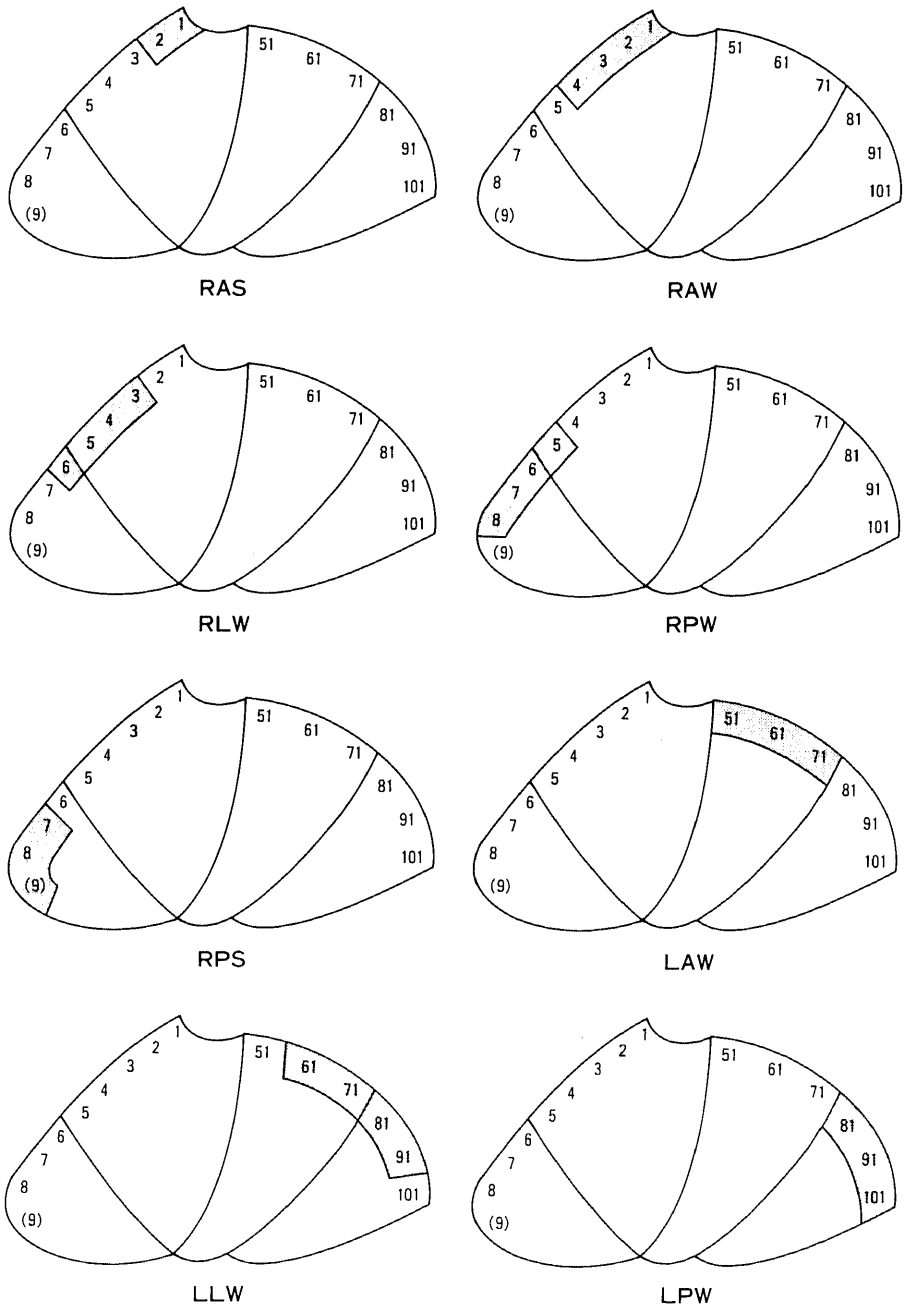

Fig. 3. Relation between segments diagnosed preoperatively and epicardial mapping point in loose judgement. Each segment corresponded to epicardial mapping point respectively as follows: RAS→#1, 2; RAW→#1, 2, 3, 4; RLW→#3, 4, 5, 6; RPW→#5, 6, 7, 8; RPS→#7, 8, 9; LAW→#51, 61, 71; LLW→#61, 71, 81, 91; LPW→#81, 91, 101. The figure 9 was in parentheses because #9 was rare case.

はIII, aVf がともに (+) で, かつ I (±)〜(−), aVL (−) とした.

III. 統計学的検討

各部位別および各診断法間の感度の比較には, χ^2 検定を行い, $p<0.05$のものを有意差ありとした.

成 績

I. 厳しい基準での判定

1. 12誘導心電図

表 2 に示すように各部位における感度は RAS

Table 2. Preoperative diagnosis and localization of AP in ECG

Preoperative diagnosis	Localizaton of AP								
	RAS	RAW	RLW	RPW	RPS	LAW	LLW	LPW	
RAS	1	1							
RAW	1	1				1	2		
RLW		1	9	1	1			1	
RPW	1		4	7	9			1	
RPS				1	9				
LAW						12	2	2	
LLW						2	29	2	
LPW							6	18	
Sensitivity (%)	33	33	69	78	47	80	74	75	Total 68

Relation between preoperative diagnosis and localization of AP was shown. The figure in the table was number of cases and, shaded figures represented number of cases diagnosed correctly. Sensitivity was expressed as percent calculated by the following formula: (correctly diagnosed cases of each segment/ cases of each segment)×100.
Total was sensitivity calculated by the following formula: (correctly diagnosed cases of all segments/cases of all segments)×100.

Table 3. Preoperative diagnosis and localization of AP in BSM

Preoperative diagnosis	Localizaton of AP								
	RAS	RAW	RLW	RPW	RPS	LAW	LLW	LPW	
RAS	0								
RAW	3	3			2				
RLW			9	3	6			1	
RPW			2	2	1				
RPS			1	4	8				
LAW						12	17	2	
LLW			1		1	3	22	6	
LPW					1			15	
Sensitivity (%)	0	100	69	22	42	80	56	63	Total 57

Relation between preoperative diagnosis and localization of AP was shown. The figure in the table was number of cases and, shaded figures represented number of cases diagnosed correctly. Sensitivity was expressed as percent calculated by the following formula: (correctly diagnosed cases of each segment/ cases of each segment)×100.
Total was sensitivity calculated by the following formula: (correctly diagnosed cases of all segments/cases of all segments)×100.

33%，RAW 33%，RLW 69%，RPW 78%，RPS 47%，LAW 80%，LLW 94%，LPW 75%であった．全体では感度が68%であった．全体の感度は本検査法で最も良好で，ベクトル心電図 (vectrocardiogram, VCG) に比べ有意に良かった ($p<0.05$)．RAS と RAW で低かったが，症例が少なく全体の感度に比べ，有意差はなかった．また RPS でも感度が低い傾向にあったが，全体の感度との間に有意差はなかった．RAS で1例，RPS で1例，LAW で1例，LLW で2例，LPW で4例，計9例以外では，その誤診例のほとんどは隣接する部位とのものであった．診断が難しかったのは RPW と RPS との鑑別であり，RPW 19例中 RPS と診断したのは9例，RPW と診断したのが9例であった．しかし RPS と診断した10例中9例90%が正診できた．RPS の診断基準である V1 (−) は感度は低いが，特異的であった．また LLW と診断したうち32例中28例87.5%が正診でき，LLW の診断も特異的であった．右心型を左心型と誤診する例はなかったが，逆に左心型を右心型と誤る例が5例あった．つまり V1 で (+) ならば全例で左室型であった．(±) を示したが左室型であった5例のうち4例は他の誘導でも小さなデルタ波をもった特殊な症例であったが，1例は QRS 幅が 140msec と広かった．

2．体表面心臓電位図

表3に示すように各部位における感度は RAS 0%，RAW 100%，RLW 69%，RPW 22%，RPS 42%，LAW 80%，LLW 56%，LPW 63%であった．全体では57%であった．RPW の感度は全体に比べ，有意差はなかったが，低い傾向にあった．また RPS の感度も12誘導心電図と同様に全体に比較し低い傾向があった．本法で特に診断が難しい部位は LAW と LLW の鑑別で，LAW と診断した31例中12例39%のみが正診でき，17例が実際には LLW であり，両者間にはかなりの重なりがあったのが特徴であった．LPW と診断した16例中15例94%が正診でき，この部位の診断は特異的であった．左右心室間の誤りが4例あり，右室型を左室型と誤診したのが3例あった．逆に左室型を右室型と誤ったのが1例であった．この4例はいずれも12誘導心電図上で小さなデルタ波をもった症例であった．

3．ベクトル心電図

表4に示すように各部位における感度は RAS 0%，RAW 33%，RLW 31%，RPW 78%，RPS 26%，LAW 27%，LLW 72%，LPW 71%であった．全体の感度は53%であった．RPS の感度は全体に比べ，12誘導心電図，体表面心臓電位図と同様に有意に低かった ($p<0.05$)．RLW, LAW では感度低い傾向があったが，全体に比べ有意差はなかった．ベクトル心電図はピンポイントでの局在診断という点では最も悪かった．しかし RLW で1例，RPS で5例，LAW で

Table 4. Preoperative diagnosis and localization of AP in VCG

Preoperative diagnosis	Localizaton of AP								
	RAS	RAW	RLW	RPW	RPS	LAW	LLW	LPW	
RAS	0	1							
RAW	3	1	2						
RLW		1	4		6				
RPW			6	7	7				
RPS			1	2	5				
LAW						4	8	2	
LLW						10	28	4	
LPW					1	1	3	18	
Sensitivity (%)	0	33	31	78	26*	27	72	71	Total 53

Relation between preoperative diagnosis and localization of AP was shown. The figure in the table was number of cases and, shaded figures represented number of cases diagnosed correctly. Sensitivity was expressed as percent calculated by the following formula: (correctly diagnosed cases of each segment/cases of each segment)×100.
Total was sensitivity calculated by the following formula: (correctly diagnosed cases of all segments/cases of all segments)×100. *, $p<0.05$ vs Total by χ^2 analysis.

1例，LPW で2例と隣接する部位以外と誤診したのは計9例で12誘導心電図と同じく少なく，副伝導路の局在を大まかに診断できた．また RPS を LPW と誤診した1例を除いて両心室間の誤りはなく，左右心室の鑑別と言う点では最も特異的であった．

4．ゲート心プールシンチグラフィー

表5のように各部位の感度は RAS 33%，RAW 100%，RLW 54%，RPW 78%，RPS 58%，LAW

Table 5. Preoperative diagnosis and localization of AP in ECT

Preoperative diagnosis	Localizaton of AP RAS	RAW	RLW	RPW	RPS	LAW	LLW	LPW	
RAS	1					1			
RAW	1	3					2		
RLW	1		7		1			1	
RPW			3	7	3			4	
RPS			2	2	11				
LAW						8	1		
LLW			1			4	30	6	
LPW					4	2	6	13	
Sensitivity (%)	33	100	54	78	53	53	77	54	Total 65

Relation between preoperative diagnosis and localization of AP was shown. The figure in the table was number of cases and, shaded figures represented number of cases diagnosed correctly. Sensitivity was expressed as percent calculated by the following formula: (correctly diagnosed cases of each segment/cases of each segment) ×100. Total was sensitivity calculated by the following formula: (correctly diagnosed cases of all segments/cases of all segments) ×100.

Table 6. Preoperative diagnosis and localization of AP in EPS

Preoperative diagnosis	Localizaton of AP RAS	RAW	RLW	RPW	RPS	LAW	LLW	LPW	
RAS	2	1			2				
RAW	1	1	1		1		1		
RLW		1	4						
RPW			5	9	2				
RPS			3		14				
LAW						8	1	1	
LLW						4	32	2	
LPW							1	18	
Undiagnosed						3	4	2	
Sensitivity (%)	67	33	31*	100	74	53	82	75	Total 65

Relation between preoperative diagnosis and localization of AP was shown. The figure in the table was number of cases and, shaded figures represented number of cases diagnosed correctly. Sensitivity was expressed as percent calculated by the following formula: (correctly diagnosed cases each segment/cases of each segment) ×100. Total was sensitivity calculated by the following formula: (correctly diagnosed cases of all segments/cases of all segments) ×100. *, $p<0.05$ vs Total by χ^2 analysis; Undiagnosed, cases in which catheter electronode could not be inserted into coronary sinus.

53%，LLW 77%，LPW 54%であった．全体では感度は65%であった．RPS の感度が全体に比べ，12誘導心電図，体表面心臓電位図，ベクトル心電図と同様に低かったが，有意ではなかった．また RLW, LAW も低い傾向にあったが，全体に比べ有意差はなかった．LAW と診断した9例中8例89%が正診でき，この部位の診断は特異的であった．左右心室間の誤診例が5つの診断法の中で最も多く，左室型を右室型と誤診したのが8例，右室型を左室型と誤ったのが5例で両心室間の誤りが13例と5つの検査法のうち最も多かった．特に LPW を RPW と誤診したのが4例，RPS を LPW と間違えたのが4例と両心室の後部を鑑別しにくい欠点があった．LPW を RPW と誤診した4例中3例は心表面マッピング上#101であった．つまり後壁と後中隔がなす三角部に副伝導路が存在する場合には本検査法では鑑別が難しかった．

5．電気生理学的検査

表6に示すように各部位における感度は RAS 67%，RAW 33%，RLW 31%，RPW 100%，RPS 74%，LAW 53%，LLW 82%，LPW 75%であった．全体の感度は65%であった．RLW は全体に比べ有意に感度が低く ($p<0.05$)，この部位が診断しにくい部位であったのは本検査法の特徴であった．LAW では感度が低い傾向にあったが有意差はなかった．冠状静脈洞にカテーテルが挿入できなかったのは9例であった．これらの挿入不能例を除くと LAW, LLW, LPW の感度は67%，94%，82%となり，カテーテルが挿入できれば，LLW, LPW の感度は高かったが，LAW は末梢までカテーテルを挿入する必要があり，その診断は前2者より困難であった．また LAW と診断した10例中8例80%，LLW と診断した38例中32例84%，LPW と診断した19例中18例95%で正診でき，左室型の診断は特異的に出来た．

II．緩やかな基準での判定

1．12誘導心電図

各部位における感度は RAS 33%，RAW 100%，RLW 77%，RPW 89%，RPS 89%，LAW 93%，LLW 92%，LPW 83%，全体で87%であった (表7)．RAS と RLW の感度が全体に比べ低い傾向にあったが，有意差はなかった．全体の感度は本検査法で最も良く，体表面心臓電位図，ゲート心プールシンチグラフィー，ベクトル心電図に比べ有意差があった (それぞれ前2者が $p<0.05$，後者が $p<0.01$)．厳しい判定に比べ，全体で約20%感度が良くなり，隣接するポイント間での異同がほとんどで，臨床的に満足できる成績であった．中でも RPS の感度が47%から89%に上

Table 7. Sensitivity of each method by loose judgement.

Method	Sensitivity of each segment (%)								
	RAS	RAW	RLW	RPW	RPS	LAW	LLW	LPW	Total
ECG	33	100	77	89	89	93	92	73	87
BSM	100	100	85	78	47[a]	93	64	79	76
VCG	67	100	62	78	42[b]	87	79	75	72
ECT	67	100	77	89	74	80	79	63	76
EPS	100	100	54[a]	100	95	80	85	83	84

[a] $p<0.01$ VS Total by χ^2 analysis ; [b] $p<0.05$ VS Total by χ^2 analysis ; * $p<0.05$ by χ^2 analysis ; ** $p<0.01$ by χ^2 analysis.

Table 8. Cases diagnosed as different segment by new criteria

Case	Epicardial mapping	Concurrent heart diseases	II	III	aVf	V1	Diagnosis by previous criteria	Diagnosis by new criteria
1	#6, RPW	None	+	−	−	±	RLW	RPW
2	#6, RPW	Ebstein, RBBB	±	−	−	±	RLW	RPW
3	#6, RPW	Ebstein	±	−	−	±	RLW	RPW
4	#6, RPW	Ebstein, RBBB	±	−	−	±	RLW	RPW
5	#5, RLW	None	±	−	−	±	RLW	RPW

Ebstein, Ebstein's anomaly ; RBBB, Right bundle branch block.

がったことは RPW と RPS の鑑別，特に＃7と＃8の区別が困難であることを示した．

2．体表面心臓電位図

各部位における感度は RAS 100%，RAW 100%，RLW 85%，RPW 78%，RPS 47%，LAW 93%，LLW 74%，LPW 79%，全体で76%であった (表7)．本検査法でも厳しい判定に比べ，全体で約20%感度が良くなった．緩やかな判定でも RPS の感度が全体に比べ有意に低く ($p<0.01$)，本検査法では診断しにくい部位であった．

3．ベクトル心電図

各部位における感度は RAS 67%，RAW 100%，RLW 62%，RPW 78%，RPS 42%，LAW 87%，LLW 79%，LPW 75%，全体で72%であった (表7)．本検査法においても厳しい判定に比べ，全体で感度が約20%良くなった．RPS の感度が体表面心臓電位図と同様に全体に比べ有意に低かった ($p<0.05$)．

4．ゲート心プールシンチグラフィー

各部位における感度は RAS 67%，RAW 100%，RLW 77%，RPW 89%，RPS 74%，LAW 80%，LLW 79%，LPW 63%，全体で76%であった (表7)．厳しい判定に比べ，約10%感度が良くなったに過ぎず，大まかな誤りが多かった．LPW の感度は全体に比べ有意差はなかったが，低い傾向にあった．

5．電気生理学的検査

各部位における感度は RAS 100%，RAW 100%，RLW 54%，RPW 100%，RPS 95%，LAW 80%，LLW 85%，LPW 83%，全体で84%であった (表7)．全体の感度は本検査法ではベクトル心電図に比べ有意に良かった ($p<0.05$)．厳しい判定に比べ，約20%全体で感度が良くなった．厳しい判定と同様，RLW の感度は全体に比べ有意に低かった ($p<0.01$)．

Ⅲ．12誘導心電図の新しい診断基準と従来の診断基準の比較

新しい診断基準で心電図を見直すと，異なった診断となったのは213例中5例のみであった．全例右室型で，1例が RLW，4例が RPW であった．また RPW 4例中3例に Ebstein 奇形を，さらに2例に右脚ブロックを合併していた．従来の診断基準でこの5例中1例のみ正診できたに過ぎないが，新しい診断基準では5例中4例が正しく診断できた．したがって新しい診断基準によっても従来と同等以上に診断が可能であった (表8)．

考　　察

1968年 Sealy ら[7]，1969年岩ら[8]が WPW 症候群に対して副伝導切断術を施行して以来，ほぼ20年が経過した．現在では後者の手術法は安全，確実なものとして確立され，その手術適応も拡大されるようになった．この手術療法では従来の手術と異なり，肉眼で確認することも，手で触れることもできない副伝導路を切断するので，その成功の鍵は術前，術中の正確な副伝導路局在部位診断にある．特に症例の中には，麻酔や術中の低体温の影響を受け，心表面マッピング時に副伝導路が働かないことがある．この様な場合に副伝導路の順行性伝導部位を確認する術中マッピングによる手術部位の決定は不可能で，術前検査と心室ペーシングによる心房への逆行性伝導部位を求めて手術を進めなければならない．

この術前診断として12誘導心電図，体表面心臓電位図，ベクトル心電図，ゲート心プールシンチグラフィー，電気生理学的検査を施行してきた．これらの検査法の診断基準は術中の心表面マッピングと照らし合わせて，作成され，現在ほぼ確立されている．今回逆にこれらの診断基準に基づいて，副伝導路の局在を診断し，その所見と心表面マッピングとの一致について検討し，各診断法の比較検討をした．この様な試みはこれまでになく，また多数の手術経験をもつ当施設でのみ可能と思われる．

なお術前検査として心断層超音波検査も施行してきた．本検査法は早期興奮による心室中隔と左室後壁の異常運動をとらえるものである．三尖弁輪沿いに副伝導路が存在するときには心室中隔の収縮早期後方運動およびII音付近の切込み (notch) を認め，僧帽弁輪沿いに副伝導路がある時には左室後壁の収縮早期前方運動を認めるため[17][18]，左室と右室の両心室間の鑑別には有用であるが，ピンポイントでの局在診断の能力に欠けるので，今回の検討には含めなかった．

当教室で用いている12誘導心電図の診断基準で検討した結果，本検査法は上記5種の検査法の中で最も良い感度をもち，緩やかな判定では87%の感度をもっており，最も優れた副伝導路局在診断法であった．本検査法で最も診断が困難なのは RPW と RPS の鑑別であった．本検査では左右心室の鑑別は V1 誘導のみで行っている．V1 (+) ならば，全例左室型であったが，右室型と診断したうち5例が左室型であった．このうち4例は他の誘導においても小さなデルタ波を示した．このように副伝導路から先行する刺激が小さい場合には本検査法のみで左心型か右心型かを診断するのは不十分である．本検査法の利点として，簡便で，ベッドサイドでも記録可能で，繰り返し施行できることがあげられる．WPW 症候群におけるデルタ波は同

一症例でもその大きさが変化することがあり，極端なときには間歇性 WPW 症候群症例のようにまったくデルタ波が消失することもある．このような場合でも複数の記録があれば，そのうち最も明瞭なデルタ波をもつもので診断できるという長所をもつ．当教室が用いている診断基準の特徴はデルタ波の初期成分40msec の極性のみに重点をおき，QRS 波形は無視したこと，左側壁の場合はⅠ，aVL をふくむが，主にⅡ，Ⅲ，aVf, V1 のみに注目したことである．他の報告を見ると，12誘導心電図での WPW 症候群の分類は最も古くから行われ，Rosenbaum らの分類[26]，上田らの分類[27][28]が知られている．しかし前者はA型，B型の2型に，後者はB型をさらに2つに分類し，計3型に分けたのみであり，これらは心電図を大系化したものであって副伝導路の位置を予測したものではなかった．さらに Boineau[29] は5型 (右前壁，右後壁，左後壁，左側壁，左前壁) に分類したが，副伝導路が左線維三角を除く，両房室弁輪部の全周に存在する[30]ことが知られている現在，前述の副伝導路局在診断として不十分すぎる．またこれらの分類は QRS の波形に基づくものであった．初めてデルタ波に着目したのは Tonkin[31] で12誘導心電図とベクトル心電図においてそれぞれデルタ波の初期成分 20msec と 10msec の向きと心表面マッピングとの所見を検討したが，左右自由壁と中隔壁の鑑別に有用であると述べたにすぎなかった．さらに Gallagher ら[5]はデルタ波の初期成分40msec の極性と心表面マッピングの所見との関係を示したが，全誘導における極性を一覧表に表したに過ぎず，診断基準と言えるものではなかった．最近では Lindsay ら[11]，Willens ら[32]，Reddy ら[33]，Milstein ら[34]の報告がある．Lindsay らはデルタ波の極性，QRS の前額面での軸，胸部誘導でのR波移行帯で検討し，91%の正診率であったと報告したが，房室弁輪部を左外自由壁，左後自由壁，後中隔および後傍中隔壁，右自由壁，前中隔および右前傍中隔壁の5カ所に分類したに過ぎず，また中隔壁型では左右を区別していないため，実際の臨床には不向きと思われる．Willens らは右前壁型，右後壁型，左後壁型，左側壁型，前中隔型，後中隔型に分類したが，Lindsay ら[11]と同様に中隔型を左右に区別していなかった．Reddy ら[33]はデルタ波と QRS 波両方の軸に基づいて，左側壁型，右側壁型，右後中隔壁型，左後中隔壁型，前中隔壁型の5カ所に分類したが，その診断率については述べていない．Milstein ら[34]も前中隔型，右自由壁型，左自由壁型，後中隔型に分類したにすぎない．これまでに報告されてきた12誘導心電図の診断基準の中では当教室のもの[9][10]が最も簡明で，臨床的にも優れたものであると考える．

体表面電位図は12誘導心電図と同様にデルタ波に着目し，その立ち上がりから 40msec の等電位図の極小，極大，零線の分布から診断するものである．緩やかな判定での感度は76%と副伝導路の局在は大まかには診断可能であった．誘導点が12誘導心電図よりはるかに多いため，それ以上に心臓の電気生理学的情報が得られたが，副伝導路局在部位診断の能力は12誘導心電図の方が優れていた．RPS の感度が低いのは他の検査法と同様であったが，本検査法は LAW と LLW の鑑別が難しいのが特徴であった．最も診断のよりどころとなる極小の出現部位は副伝導路の部位によって限定され，一連のベルト上の地域を作っているが[12]，隣接する部位ではかなり重なるため，その鑑別が難しいことが多い．そのため診断能力が12誘導心電図より悪かったと思われる．特に LAW と診断し LLW であった症例のほとんどが心表面マッピング上＃71であり，＃61と＃71の鑑別はほとんど不可能であった．一方 LPW の診断が特異的であったのも特徴であった．左右心室間の誤りが4例あったが，特に右室型でデルタ波が小さい場合，左室型と誤診することがあり，注意が必要である．本検査法に関する他の報告例をみてみると古くは Taccardi[35], Yamada ら[36]の報告がある．Yamada ら[36]は上田ら[27][28]の心電図分類に従い，電位図をⅠ型，Ⅱ型，Ⅲ型の3型に分類し，心電図上A型を示した例ではⅠ型，B型ではⅠ型またはⅡ型，C型ではⅢ型の電位図を記録している．しかし副伝導路の局在診断としておおまか過ぎるばかりでなく，手術による確認もされていなかった．Taccardi[35]は Boineau ら[29]の心電図分類にほぼ従い，主としてデルタ波の初期成分における体表面電位図の所見から WPW 症候群42例を6型 (左室後壁型，右室後側壁型，右室前壁型，左室前壁型，左室前側壁型，中隔壁型) に分けている．このうち13例が電気生理学的検査または心表面マッピングで得られた所見と一致したと述べているが，その一致率が低いことおよび6カ所にしか分類しなかった点で臨床的に不十分である．上述のように本法の診断率が12誘導心電図より劣った理由として，極小の位置が隣接する部位で重なり，両者の区別が曖昧であることが最も大きな原因であると思われる．下村ら[37]は QRS 初期に極小が心基部に形成され，急速に電位が深まり，その位置が安定することより，デルタ波の立ち上がりからの時間に無関係に，極小の電位が −0.15mV を超えた時点での極小の位置を指標とすれば，重なりが比較的少ないと述べている

が，症例が少なく，今後の検討が必要である．

ベクトル心電図は初期 20msec の QRS ベクトルと最大 QRS ベクトルの向きに基づいて診断している．本法はピンポイントでの感度は53％と最も悪かったが，その誤診例のほとんどは隣接する部位とのものであり，大まかな診断は可能であった．本法はその診断基準をベクトルの角度で表しているが，その角度には幅があり，隣接する部位の間には重なりがある．この点は体表面心臓電位図と同様であり，また診断能力もほぼ同程度であった．RPS の感度が悪いのは12誘導心電図，体表面心臓電位図と同様であった．本法の特徴として，左右心室間の誤りが最も少ないことがあげられた．本法に関する他の報告は少なく，Lowe[38]が初めてデルタ波と最大 QRS のベクトルが連続的に広く分布することを示し，副伝導路が房室間溝に沿って広く存在することを示唆したが，診断基準の作成には至らなかった．現在ベクトルの向きに基づいて診断するのは今回検討に用いた Numa の報告[15]のみである．その他には Giorgi が QRS loop の形状で分類した報告[16]があるが，これはほとんどが体表面心臓電位図と照らし合わせたものであった．

ゲート心プールシンチグラフィーは他の検査法が心臓の電気生理学的変化に基づいたものであるのに対し，血液プールの動き，つまり最早期収縮部位より副伝導路の位置を推定する方法である．房室弁輪部に近い高さで心室の単軸断層像を再構築すると手術時の房室弁輪部の視野と対応するため，外科医にとって有用な検査法と考えられる．本法でも RPS は12誘導心電図，体表面心臓電位図，ベクトル心電図と同様に感度が低かった．本法の特徴は左右心室間の誤りが最も多く，特に副伝導路が後壁と後中隔が作る三角部に存在する場合に鑑別が困難なことが多いことであった．本法の診断能力が12誘導心電図に及ばなかった理由として，1) 最早期収縮部位をピンポイントで指摘することが難しい例がある，2) 心プール上のイメージと心表面マッピング上の局在が一致しないことがある，3) 空間分解能が不十分である，4) 動きに基づいて診断するため，虚血性心疾患や，心筋症など，心室壁の収縮の悪い例や，不整脈の多い例では診断不能となることが多いことなどが考えられる．

電気生理学的検査は心内膜からの電位をピンポイントで測定するものであるため，理論的にはその診断能力は最も優れているはずである．確かに冠状静脈洞の末梢までカテーテルが挿入できれば，僧帽弁輪部に存在する副伝導路の部位は正確に診断することができた．しかし現行のカテーテルでは冠状静脈洞に挿入不可能か，または挿入できても LAW までは挿入不能のことが多く，結果的に局在診断の不可能な症例が少なくなかった．また三尖弁輪部では正確な位置にカテーテル電極を当てることは難しく，今回の検討でも RLW の診断が難しかった．本検査法の意義としては副伝導路の部位診断よりも，その有効不応期の測定など電気生理学的性質を調べることに重点をおくべきである．

左房壁，右房壁，筋性心室中隔のなす三角錐様の立体構造である後中隔に副伝導路が存在する症例の外科治療の困難性は以前より指摘されてきた[39)~41)]．後中隔型 WPW 症候群の副伝導路は左右どちらかの弁輪部のごく近くの脂肪組織中に存在するため[42)~46)]，外科的治療上重要なのはまず左室型か右室型かの鑑別である．デルタ波による電気的変化に基づいて診断する12誘導心電図，体表面心臓電位図，ベクトル心電図では後中隔型症例で後2者がそれぞれ1例ずつ誤った以外は正確に左右を鑑別可能であった．笠原[41]によると後中隔型 WPW 症候群の自由壁型 WPW 症候群にはない電気生理学的特徴は心室中隔をよこぎる初期興奮であり，これは心表面からはなれた心臓内部に始まるため心表面からは直接捉えることはできないとしている．しかしデルタ波の初期成分のベクトルに基づいて診断している12誘導心電図，体表面電位図，ベクトル心電図によればこの変化を知ることは容易であり，後中隔型 WPW 症候群において左室型か右室型かを鑑別するときにはこれら3つの検査法は非常に有用であった．一方ゲート心プールシンチグラフィーは後中隔型の左右の鑑別には適していなかった．

次に問題になるのが RPS と RPW の鑑別である．これは12誘導心電図では V1 (−) であるべきところが V1 (±) である例があることである．この点について岡田は心室中隔の中央右寄りに右室成分と左室成分の輪状筋を分ける境界があり，筋性連結が比較的少ないため，前後に走る電気的バリヤーを作るため，中隔の右からの興奮は途中で遮られ，正常の左脚後放線からの右向き電流が中隔左側を支配し，r 波を作るとしている．そしてこのうちバリヤーが弱い例で QS 波を作ると解釈している[46]．

12誘導心電図が最も優れた部位診断法であったが，これからさらにII誘導を除外した新しい診断基準を検討した．これによる部位診断結果と従来の結果で異なったのは検討した213例中わずかに5例のみであった．つまりII誘導を除外してもこれまでと同様に診断できた．さらにこの5例中従来の診断基準では1例のみ正診できたが，新しいものでは4例が正しく診断で

き，むしろII誘導は無視した方が良い結果であった．

結　　論

1．WPW 症候群に対する副伝導路切断術の術前副伝導路局在部位診断として行われている12誘導心電図，体表面心臓電位図，ベクトル心電図，ゲート心プールシンチグラフィー，電気生理学的検査について検討し，以下の結論を得た．

1）12誘導心電図では感度は全体として68%で，隣接する区域まで含める緩やかな基準では87%であり，検討した診断法の中では最良であった．しかし左右心室の鑑別を V1 誘導のみで行うため，デルタ波が小さい症例では左室型を右室型と誤診したのが4例あり，注意が必要であった．

2）体表面心臓電位図では感度が全体として57%で，緩やかな基準では76%であった．その診断のよりどころである極小の位置が隣接する部位の間で重なるため，診断率は12誘導心電図より劣った．

3）ベクトル心電図で感度が全体として53%で，緩やかな基準では72%であった．ピンポイントで診断する能力はもっとも悪かった．

4）ゲート心プールシンチグラフィーでは感度は全体として65%で，緩やかな基準では76%であった．診断率は体表面心臓電位図，ベクトル心電図より良かったが，後中隔型では左右を鑑別できないことが多かった．

5）電気生理学的検査では感度が全体として65%で，緩やかな基準では84%であった．左室型ではピンポイントでの診断が可能であったが，右室自由壁では困難であった．ただしカテーテル電極を冠静脈洞に挿入不能7%，また LAW までカテーテルを進めることが出来ないための診断不能例2%が正診率を低めた．

6）後中隔型では左室型か右室型かの鑑別が重要であるが，心表面マッピングを補うものとして，12誘導心電図，体表面心臓電位図，ベクトル心電図が有用であった．

2．12誘導心電図においてII誘導を除外した新しい基準で検討したところ，従来の基準による結果とは213例中5例のみが異なっていた．このうち4例は新しい基準で正診でき，今後は12誘導心電図での診断ではII誘導は除外した方が良いと考える．

謝　　辞

稿を終えるに臨み，御懇篤な御指導，御校閲を賜りました恩師岩喬教授に心から謝意を表します．また御教示を仰ぎました本学衛生学教室橋本和夫教授，核医学教室中嶋憲一博士，沼哲夫金沢大学教養部助教授，検査につき御協力いただいた本学第1内科教室，核医学教室ならびに第1外科教室の諸先生方に感謝いたします．

文　　献

1） **Wolff, L., Parkinson, J. & White, P. O.:** Bundle branch block with short P-R interval in healthy young people prone to paroxysmal tachycardia. Am. Heart J., **5,** 685-704 (1930).

2） **Wood, F. C., Wolferth, C. C. & Geckeler, G. D.:** Histologic demonstration of accessory muscular connections between auricle and ventricle in a case of short P-R interval and prolonged QRS complex. Am. Heart J., **25,** 454-462 (1943).

3） **Öhnell, R. F.:** Etiology of paroxysmal tachycardia. Nature, **152,** 216-217 (1943).

4） **Butterworth, J. S. & Poindexter, C. A.:** Fusion beats and their relation to the syndrome of short P-R interval associated with a prolonged QRS complex. Am. Heart J., **28,** 149-155 (1944).

5） **Gallagher, J. J., Printchett, E. L. C., Sealy, W. C., Kasell, J. & Wallace, A. G.:** The preexcitation syndrome. Prog. Cardiovasc. Dis., **20,** 285-327 (1978).

6） **Hejtmancik, M. R. & Herrmann, G. R.:** The electrocardiographic syndrome of short P-R interval and broad QRS complexes. A clinical study of 80 cases. Am. Heart J., **54,** 708-721 (1957).

7） **Sealy, W. C., Hattler, B. G. Jr., Blumenscein, S. D. & Cobb, F. R.:** Surgical treatment of Wolff-Parkinson-White syndrome. Ann. Thorac. Surg., **8,** 1-11 (1969).

8） **岩　喬，数井暉久，杉井重雄，和田寿郎：** Wolff-Parkinson-White 症候群の外科治療．胸部外科，**23,** 513-517 (1970).

9） **岩　喬，岩瀬孝明：** WPW 症候群における副伝導路の位置と心電図の関係．心臓，**16,** 225-234 (1984).

10） **Iwa, T., Kawasuji, M., Misaki, T., Iwase, T. & Magara, T.:** Localization and interruption of accessory conduction pathway in the Wolff-Parkinson-White syndrome. J. Thorac. Cardiovasc. Surg., **80,** 271-279 (1980).

11） **Lindsay, B. D., Crossen, K. J. & Cain, M. E.:** Concordance of distinguishing electrocardiogr-

aphic feature during sinus rhythm with the location of accessory pathways in the Wolff-Parkinson-White syndrome. Am. J. Cardiol., **59**, 1093-1102 (1987).

12) Iwa, T. & Magara, T.: Correlation between localization of accessory conduction pathway and body surface maps in the Wolff-Parkinson-White syndrome. Jpn. Circ. J., **45**, 1192-1198 (1981).

13) 麻柄達夫: W-P-W 症候群における体表面電位図の研究. 日胸外会誌, **32**, 535-545 (1984).

14) DeAmbroggi, L., Taccrdi, B & Macchi, E: Body surface maps of heart potentials. Tentative localization of pre-excited areas in forty-two Wolff-Parkinson-White patients. Circulation, **54**, 251-263 (1976).

15) Numa, T., Ikeda, T., Kitaura, T., Hattori, N., Misaki, T. & Iwa, T.: Localization of accessory pathways and vectrocardiograms. Ann. Sci. Kanazawa Univ., **23**, 37-40 (1986).

16) Giorgi, C., Ackaoui, A., Nadeau, R., Savard, P., Primeau, R. & Page, P.: Wolff-Parkinson-White VCG patterns that mimic other cardiac pathologies: A correlative study with the preexcitation pathway localization. Am. Heart J., **111**, 891-902 (1986).

17) 若狭 豊, 池田孝之, 沼 哲夫, 大城康彦, 稲坂暢, 服部 信, 浦岡忠夫, 三崎拓郎, 岩 喬: WPW 症候群における手術で確認された副伝導路の位置と心室中隔あるいは左室後壁の異常運動との関係. J. Cardiogr., **9**, 825-831 (1979).

18) 若狭 豊, 池田孝之: W-P-W 症候群の心エコー図. 早期興奮症候群, 内科 Mook 26 (渡部良夫編), 第1版, 117-129頁, 金原出版, 東京, 1984.

19) 中嶋憲一, 分校久志, 多田 明, 滝 淳一, 利波紀久, 久田欣一, 三崎拓郎, 岩 喬: Wolff-Parkinson-White 症候群における位相解析－外科的に確認された副伝導路との対応－. 核医学, **20**, 1101-1106 (1983).

20) Nakajima, K., Bunko, H., Tada, A., Tonami, N., Hisada, K., Misaki, T. & Iwa, T.: Nuclear tomographic phase analysis: Localization of accessory conduction pathway in patients with Wolff-Parkinson-White syndrome. Am. Heart J., **109**, 809-815 (11985).

21) Nakajima, K., Bunko, H., Tonami, N., Taki, J., Nanbu, I., Shiire, Y., Hisada, K., Misaki, T. & Iwa, T.: Length-based Fourier analysis in the pre-excitation syndrome. J. Nucl. Med., **27**, 1131-1137 (1986).

22) Gallagher, J. J., Sealy W. C., Wallace, A. G. & Kasel, J.: Correlation between catheter electrophysiological studies and findigs on mapping of ventricular excitation in the W. P. W syndrome. In H. J. J. Wellens, K. I. Lie & M. J. Janse (eds.), The Conduction Systems of the Heart, 1st ed. p588-612, Matinus Nihoff Medical Division, Hugue, 1978.

23) Gallagher, J. J., Gilbert, M., Svenson, R. H., Sealy, W. C., Kasell, J. & Wallace, A. G.: Wolff-Parkinson-White syndrome. The problem, evaluation, and surgical correction. Circulation, **51**, 767-778 (1975).

24) Wellens, H. J. J.: Contribution of cardiac pacing to our understanding of the Wolff-Parkinson-White syndrome. Br. Heart J., **37**, 321-241 (1975).

25) 三井 毅, 岩 喬, 北村明洋: 心表面マッピングにおける電位採取の工夫. 胸部外科, **36**, 716-720 (1983).

26) Rosenbaum, F. F., Hecht, H. H., Wilson, F. N. & Johnston, F. D.: The potential variation of the thorax and esophagus in anomalous atrioventricular excitation (Wolff-Parkinson-White syndrome). Am. Heart J., **29**, 281-326 (1945).

27) 上田秀雄, 行木秩父: Pre-excitation syndrome (WPW 症候群) について (1). 呼吸と循環, **6**, 668-684 (1958).

28) 上田秀雄, 行木秩父: Pre-excitation syndrome (WPW 症候群) について (2). 呼吸と循環, **6**, 828-846 (1958).

29) Boineau, J. P., Moore, E. N., Spear, J. F. & Sealy, W. C.: Basis of static and dynamic electrocar diographic variation in Wolff-Parkinson-White syndrome. Anatomic and electrophysiologic observation in right and left ventricular preexcitation. Am. J. Cardiol., **32**, 32-45 (1973).

30) Gallagher, J. J., Svenson, R. H., Sealy, W. C. & Wallace, A. G.: The Wolff-Parkinson-White syndrome and the preexcitation dysrhythmias. Medical and surgical management. Med. Clin. North Am., **60**, 101-123 (1976).

31) Tonkin, A. M., Wagner, G. S., Gallagher,

J. J., Cope, G. D., Kasell, J. & Wallace, A. G.: Initial force of ventricular depolarization in the Wolff-Parkinson-White syndrome. Analysis based upon localization of the accessory pathway by epicardial mapping. Circulation, **52,** 1030-1036 (1975).

32) Willens, J. L., DeMedina, E. O. R., Bernard, R., Coumel, P., Fisch, C., Krinkler, D., Mazur, N. A., Meijler, F. L., Mogensen, L., Moret, P., Pisa, Z., Rautaharju, P. M., Surawicz, B., Watanabe, Y. & Wellens, H. J. J.: Criteria for intraventricular conduction disturbances and pre-excitation. J. Am. Coll. Cardiol., **5,** 1261-1275 (1985).

33) Reddy, G. V. & Schamroth, L.: The localization of bypass tracts in the Wolff-Parkinson-White syndrome from the surface electrocardiogram. Am. Heart J., **113,** 984-993 (1987).

34) Milstein, S., Sharma, A. D., Guiraudon, G. M. & Klein, G. J.: An algorithm for the electrocardiographic localization of accessory pathway in the Wolff-Parkinson-White syndrome. PACE, **10,** 555-563 (1987).

35) Taccardi, B.: Distribution of heart potentials on the thoracic surface. Circulation Res., **12,** 341-353 (1963).

36) Yamada, K., Toyama, J., Wada, M., Sugiyama, S., Sugeroya, J., Toyoshima, H., Mizuno, Y., Sotohata, I., Kobayasi, T. & Okajima, M.: Body surface isopotential mapping in Wolff-Parkinson-White syndrome: Noninvasive method to determine the localization of the accessory atrioventricular pathway. Am. Heart J., **90,** 721-734 (1975).

37) 下村克郎, 鎌倉史郎: 体表面心臓電位図の臨床的研究. 体表面心臓電位図学 (山田和生編), 第1版, 323-329頁, 名古屋大学出版会, 名古屋, 1986.

38) Lowe, K. G., Emslie-Smith, D., Ward, C. & Watson, H.: Classification of ventricular pre-excitation: Vectrocardiographic study. Br. Heart J., **37,** 9-19 (1975).

39) Sealy, W. C. & Mikat, E. M.: Anatomical problems with identification and interruption posterior septal kent bundles. Ann. Thorac. Surg., **36,** 584-595 (1983).

40) 斎藤 裕, 岩 喬, 三井 毅, 松永康弘, 笠原善郎, 三崎拓郎: 右後中隔 WPW 症候群の特異性と外科的治療. 心臓, **19,** 1176-1182 (1987).

41) 笠原善郎: 後中隔 Wolff-Parkinson-White 症候群の基礎的臨床的研究. 十全医会誌, **97,** 1-19 (1988).

42) Becker, A. E., Anderson, R. H., Durrer, D. & Wellens, H. J. J.: The anatomical substrates of Wolff-Parkinson-White syndrome. A clinicopathologic correlation in seven patients. Circulation, **57,** 870-879 (1978).

43) Davis, M. J: Pathology of the Conducting Tissue of the Heart, 1st ed., p150-152, Butterworth and Co. Ltd., Lodon, (1971).

44) Truex, R. C., Bishof, J. K. & Dowing, D. F.: Accessory atrioventricular muscule bundles. II. Cardiac conduction system in a human specimen with Wolff-Parkinson-White syndrome. Anat. Rec., **137,** 417-435 (1960).

45) Lunel, A. A. V.: Significance of annulus fibrosis of heart in relation to AV conduction and ventricular activation in cases of Wolff-Parkinson--White syndrome. Br. Heart J., **34,** 1263-1271 (1972).

46) 岡田了三: 房室伝導路の解剖. 早期興奮症候群, 内科 Mook 26 (渡部良夫編), 第1版, 22-37頁, 金原出版, 東京, 1984.

Clinical Study of Localizing Methods of Accessory Pathway in Wolff-Parkinson-White Syndrome

Hiroyuki Bandoh, Department of Surgery (I), School of Medicine, Kanazawa University, Kanazawa 920
—J. Juzen Med. Soc., 99, 776—792 (1990)

Key word Wolff-Parkinson-White syndrome, accessory pathway, localizing method, 12-lead ECG, diagnostic criteria

Abstract

Twelve-lead electrocardiogram (ECG), body surface potential mapping (BSM), vectrocardiogram (VCG), gated emission computed tomography (ECT) and electrophysiological study (EPS) have been used as pre-operative accessory pathway (AP) localizing methods in this study in the Wolff-Parkinson-White syndrome. Atrioventricular ring was divided into the right anterior wall (RAW), right lateral wall (RLW), right posterior wall (RPW), right anteroseptal wall (RAS), right posteroseptal wall (RPS), left anterior wall (LAW), left lateral wall (LLW) and left posterior wall (LPW) in 125 cases of Wolff-Parkinson-White syndrome excluding the multiple, concealed and intermittent APs and the diagnostic accuracy of each method was compared by epicardial mapping. According to previous electrocardiographic criteria the polarity of the delta wave at 40ms in leads II, III, aVf, V1, has been considered to be important. A new electrocardiographic criteria, which excluded lead II was proposed and compared to the conventional ECG in 213 cases excluding multiple and concealed APs. The sensitivity of the ECG was 87% and overall the best. The sensitivity of the BSM was 76%, and inferior to that of the ECG, because the potential minimum zone which was thought to be correlated with the localization of the AP overlapped that of the closed segment. The sensitivity of the VCG was 72%, and its ability to pin-point AP localization was the worst. However, the VCG well differentiated the left and right APs. The sensitivity of the ECT was 76%, but the differentiation between the left and right types was not possible in postroseptal cases by ECT. The sensitivity of the EPS was 84%. The AP of the left type was pin-pointed, but that of the right type was not accurately diagnosed by this method. In the posteroseptal type, accurate differentiation between the left and right APs was possible with ECG, BSM and VCG. Diagnosis using the new and conventional criteria for ECG was different only in five of the 213 cases. Four APs were accurately diagnosed by the new critdria, while only one was correctly identified by the conventional one. The results suggested that lead II should be excluded when performing diagnosis by ECG.