脳循環の研究に用いられる墨汁注入方法の検討

メタデータ	言語: Japanese 出版者: 公開日: 2017-10-04 キーワード (Ja): キーワード (En): 作成者: 遠山, 一喜, 吉田, 豊, 廣田, 幸次郎, 浅地, 直, 山本, 健, 小林, 勉, 村上, 誠一 メールアドレス: 所属:
URL	http://hdl.handle.net/2297/8158

金沢大学十全医学会雑誌　第98巻　第6号　1181－1186（1989）

脳循環の研究に用いられる墨汁注入方法の検討

金沢大学医学部麻酔学講座（主任：村上誠一教授）
遠山一喜
吉田豊
廣田幸次郎
浅地直
山本健
小林勉
村上誠一

（平成1年12月5日受付）

脳虚血後における脳循環の態様を形態的に検討するために，墨汁の脳血管内注入が行われてきた．しかし，報告者によってその実施方法が異なっており，得られた成績に差が認められるため，本研究では墨汁の注入方法を再検討した．すなわち，雑種成犬9頭を使用し，全身麻酔下に第5肋間で両側開胸，下行大動脈を結紮したのち内径が大動脈のそれとほぼ等しいカニューレを中枢側に向かって挿入し，墨汁の注入圧を変えて非拍動性に800ml注入した．A群（4頭）では注入圧を120mmHgとし，B群（4頭）では50mmHgとした．また，残る1頭ではあらかじめ人為的に脳塞栓を生じさせた上で，50mmHgの注入圧で墨汁を注入した．注入後脳を摘出し，墨汁の分布状態を観察した．その結果，A群では全例脳血管内に墨汁の到達していない部位が認められた．一方，B群では脳血管内の血液は一様に墨汁で置換されていた．また，脳塞栓を生じさせた1頭では，当該部位に一致して墨汁が到達していないことが確認された．以上より，墨汁を注入して脳循環の態様を形態的に検討する場合には，注入方法によって得られる成績に大きな差が生じることが明確にされた．したがって，注入方法の選択と成績の判定には細心の注意を払う必要がある．以上より，注入圧を50mmHgにして非拍動性に注入すれば実験上のアーチファクトを除外することが可能であると結論した．

Key words　brain ischemia, no-reflow phenomenon

脳虚血後における循環再開の態様を形態的に検討するため，しばしば墨汁の脳血管内注入が行われてきた．我々は，すでに報告した全脳虚血モデル[1]を用いて，脳循環再開後における非再灌流現象（no-reflow phenomenon）[2]の実態を究明する目的で，墨汁の注入方法について検討を行った．その結果，墨汁の注入方法によって，得られる成績に大きな差が生じ得ることを認めたので報告する．

材料および方法

10～15kgの雑種の成熟イヌ9頭を使用した．実験開始前6時間は絶食とした．実験準備は前報[1]に準じた．すなわち，塩酸ケタミン（三共，東京）（20mg/kg body weight）と流酸アトロピン（田辺，東京）（0.5mg）の筋注後，塩化サクシニルコリン（山之内，東京）（2mg/kg body weight）を筋注して経口的に気管内挿管を行い，動物用人工呼吸器SH-480-3型（シナノ製作所，東京）に接続した．その後，笑気（60%）：酸素（40%）：ハロセン（1.0%）の吸入により麻酔を維持し，臭化パンクロニウム（日本オルガノン，東京）（2mg）で非動化した上で，一回換気量15ml/kg body weight，呼吸数12回/minおよびpositive end-expiratory

Abbreviations：PEEP, positive end-expiratory pressure

pressure (PEEP) 5cmH_2O に呼吸条件を設定した．墨汁注入に際しては，注入圧をモニターするとともに，一側の舌動脈に22ゲージのカニューレ (八光商事，長野) を挿入して実際の灌流圧も測定し，両者をポリグラフ RM-6000 型 (日本光電，東京) で連続記録して対比した．全身状態が安定するのを待って第5肋間で両側開胸，下行大動脈を結紮したのち，内径が大動脈とほぼ等しい小児用動脈送血用カニューレ (1858 タイプ，20Fr.，15.5cm) (USCI[R] International, New York, USA) を中枢側に向けて挿入，留置した．カニューレ内に空気が混入していないことを確認した上で，大動脈起始部および下大静脈を遮断すると同時にカニューレを介して墨汁を所定の圧で注入した (図1)．この際，墨汁の鬱滞を防止するために右心耳を切開し，右心房へ帰来する墨汁を自由に胸腔内に流出させた．また，心腔内には塩化カリウム 10ml を注入して心拍を停止させた．この方法によって，上半身に順行性に，かつ非拍動性に墨汁を灌流させることができる．墨汁は37.0°Cに加温し，注入量は 800ml とした．なお，墨汁としては動物実験用墨汁 (カイメイ，東京) を使用した (表1)．

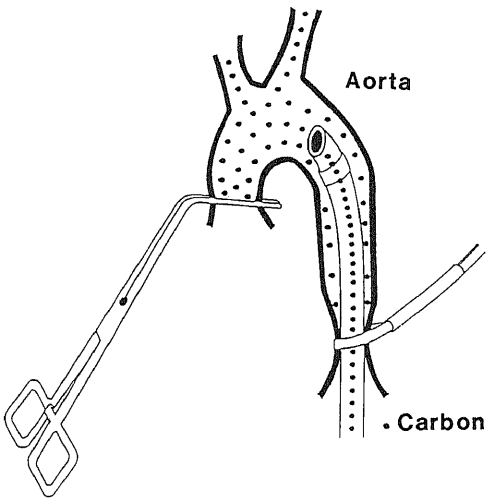

Fig. 1. The methods for infusing carbon black. The descending aorta was canulated by using a plastic tube that had almost the same diameter with the aorta and then 800ml of carbon black was infused. The infusion pressure of carbon black was maintained at 120mmHg in group A, and at 50mmHg in the group B and in the remaining one dog with experimental cerebral embolism.

実験犬4頭では，墨汁注入圧をイヌの平均動脈圧に準じて終始 120mmHg に維持し (以下 A 群)，別の4頭では注入圧を 50mmHg に維持した (以下 B 群)．また，残る1頭では墨汁注入前に右内頸動脈より細断したゼルフォーム[R](住友，東京) を注入，60%ウログラフィン[R](日本シェーリング，東京) で脳血管造影をして塞栓の起こっていることを確認した後，50mmHg の注入圧で墨汁を注入した．墨汁注入後は速やかに脳を摘出し，10%中性ホルマリンで1週間固定した後，視交叉を基準に前額断で0.5cm 毎に割を入れ，すべての割面を肉眼的に観察した．さらに 50mmHg 注入圧群の2頭では，セロイジン包理後各切片毎に 50μm の標本を作成し，光学顕微鏡で墨汁の分布状態も観察した．

成　　績

墨汁注入開始後すみやかに上半身の皮膚が黒染し，特に舌および眼球結膜の黒変によって注入状況が時々刻々確認できた．注入操作は全例円滑に行われた．

舌動脈で測定した実際の墨汁灌流圧を表2に示す．A 群も B 群も注入圧に対して灌流圧は 10mmHg 程度低い値を示した．

摘出脳については，A 群では，4頭すべてにおいて大脳皮質，基底核および視床などに墨汁の到達していない部分が認められた (図 2A)．一方 B 群では，肉眼的に一様に黒染しており，墨汁が充満していない部分

Table 1. Compositions and characters of carbon black

Compositions (100 ml, 103 g)	
Carbon black	5 g
Polyvinylpyrrholidone	2 g
Water	96 g
Characters	
Particle size of carbon black	0.1-0.3μ
pH	7.4
Viscosity	< 2 centipoise

は認められなかった (図 2B). また，検鏡の結果でも，脳血管内の血液はすべて墨汁によって置換されていた (図 3).

Table 2. Perfusion pressure of carbon black determined at lingual artery

Group A (n=4)	100± 8
Group B (n=4)	39±10

( ), numbers of animals. Values are means±SD, mmHg.

なお，墨汁注入前に人為的脳塞栓を作成した残りの1頭では，塞栓部位に一致して墨汁の到達していない部分が確認された (図 4).

考　　察

Ames ら[2~4]は，家兎で一定時間の全脳虚血モデルを作成し，循環再開の30分後に両側内頸動脈から120mmHg の注入圧で非拍動性に墨汁 (Pelikan Werke, Hannover, Germany) を注入することによって脳血管の灌流状態を観察している．それによると，

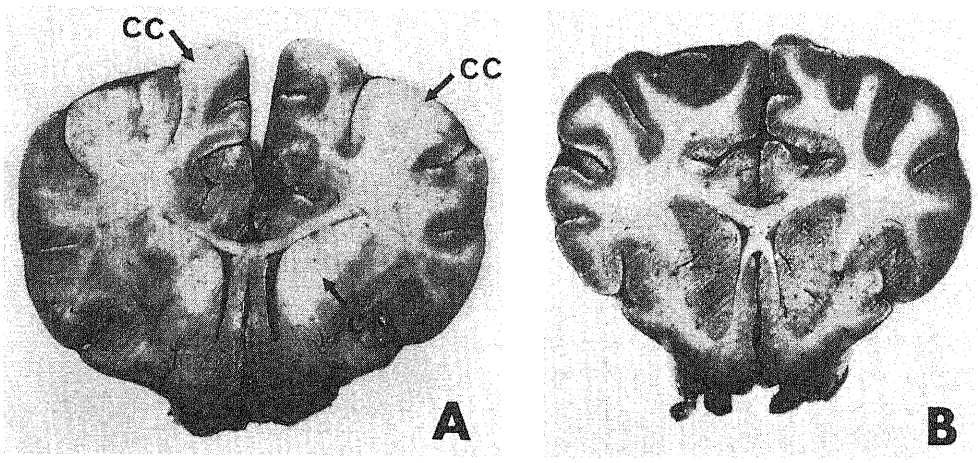

Fig. 2. Coronal sections of the brains. A (Group A), the filling defects were observed mainly in the caudate nuclei (C N) and cerebral cortex (C C). B (Group B), the brain was completely perfused with carbon black.

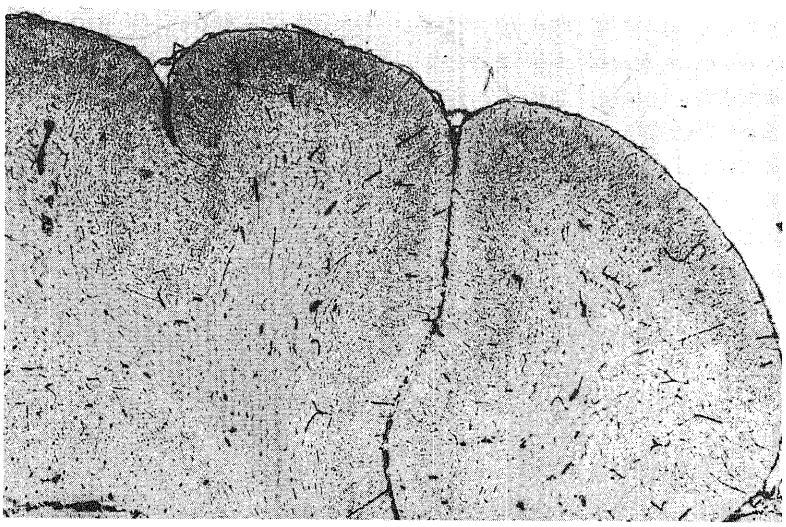

Fig. 3. Coronal sections (50μ) of the frontal cortex (Group B). Cerebral vasculatures were completely filled with carbon black. ×8.5

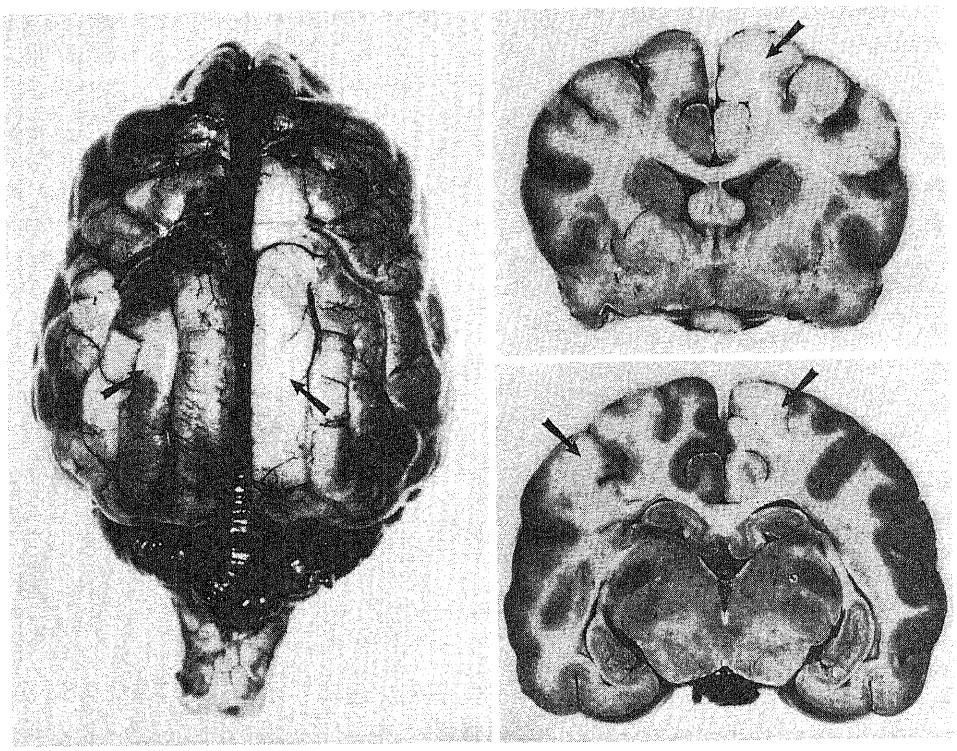

Fig. 4. The brain of dog with experimental cerebral embolism. The dorsal surface (left) and coronal sections (right). The filling defects of carbon black (↑) were observed in the cerebral cortex which is coincided with the regions of the cerebral embolism.

虚血時間が長くなればなるほど墨汁によって灌流されない部分が増大し，15分間の虚血時間では白質の95%におよぶものもあるという成績を得ており，この現象を非再灌流現象 (no-reflow phenomenon) と命名した．その後，この現象について多くの追試が行われたが，脳血管の灌流状態を検討する方法としては脳血管に墨汁を注入する方法を用いた研究が多くを占めている．しかしながら，血液と物性の異なる墨汁を使用する場合には，注入方法の選択と成績の判定には慎重を期さねばならない．我々は，前者については墨汁の流れが順行性になるように注入方法を工夫するとともに，実際の墨汁灌流圧を舌動脈でモニターするようにした．その結果，イヌの平均動脈圧とほぼ等しい120mmHg の注入圧で注入を行った場合には，舌動脈での実際の灌流圧もほぼこれに等しい値となり，この場合には人為的な非再灌流現象が発生することが判明した．正常の平均動脈圧に準じた注入圧で注入したにもかかわらず，このような結果が発生したことは，墨汁の注入によって脳血流の状態を検討することに問題があることを示唆している．脳虚血状態を作成していないイヌにおいてこのような所見が得られた機序としては，墨汁の物性が血液と異なる，墨汁の流れが拍動流でない，脳の部位によって血管抵抗に差があるなどの点が関与しているものと推察される．また，全脳虚血モデルに関しては，脳循環を再開しないまま墨汁を注入した場合[5)6)]や，虚血が長時間におよんだ場合[7)]に非再灌流現象が認められることが多いとされている．これは，血流の停止した状態や血液の粘性が上昇した状態[8)]で，血液に比べてはるかに粘性の低い墨汁を注入することに問題があるものと推定される．そのため，全脳虚血後には非再灌流現象が必発するというように過大評価をしてしまう危険があり，脳血流の状態を正確に判定しているか否かに疑問が残る．これまで，墨汁を 120mmHg 程度の注入圧で注入した報告[2)5)6)]が多いが，実際の墨汁灌流圧に関して言及した報告は見当たらない．この問題に関しては，注入用カニューレの径が細い場合には，実際の墨汁灌流圧は著しく低下し，結果的には低圧灌流になっている場合も

含まれていると考えられる．また，墨汁の注入経路についても問題がある．たとえば，両側頸動脈より注入する方法[2]では，椎骨動脈支配領域への墨汁の流れが生理的な流れとは異なったものになるのではないかという疑問が残る．以上述べたごとく，墨汁を使用して非再灌流現象を検討するには多くの問題があり，人為的非再灌流現象を誤判定する場合も含まれている可能性が大きいことを念頭におく必要があろう．しかし，Cantu ら[5]は，大動脈からそれと同径のカニューレで墨汁を注入するように改良した実験成績においても非再灌流現象を認めており，オートラジオグラフィーを用いた実験[9]でもこの現象の存在が示唆されていることから，非再灌流現象を実験上のアーチファクトと結論することも尚早であろう．

我々の方法では，注入圧を 50mmHg 程度にした場合，正常のイヌでは脳血管内は一様に墨汁で充満された．また，人為的脳塞栓を起こしたイヌでは，当該部位に一致して墨汁の灌流しない部位が認められた．したがって，この方法を用いることによって，非再灌流現象を正確に検討することが可能であると結論した．

結　　論

1．墨汁を注入して脳循環の態様を形態的に検討する場合には，注入方法の選択と成績の判定は細心の注意を払う必要がある．

2．我々の改良した注入方法では，実験上のアーチファクトを除外するとともに，正確に判定することが可能であると考えられた．

文　　献

1） **遠山一喜，吉田　豊，廣田幸次郎，小林宏充，山本　健，小林　勉，村上誠一：** 上行大動脈遮断による全脳虚血モデルの検討．麻酔，**37,** 1341-1345 (1988).

2） **Ames, A. III., Wright, R. L., Kowada, M., Thurston, J. M. & Majno, G. :** Cerebral ischemia. II. The no-reflow phenomenon. Am. J. Pathol., **52,** 437-453 (1968).

3） **Kowada, M., Ames, A. III., Majno, G. & Wright, R. L.:** Cerebral Ischemia. I. An improved experimental method for study; Cardiovascular effects and demonstration of an early vascular lesion in the rabbit. J. Neurosurg., **28,** 150-157 (1968).

4） **Chiang, J., Kowada, M., Ames, A. III., Wright, R. L. & Majno, G.:** Cerebral ischemia. III. Vascular changes. Am. J. Pathol., **52,** 455-465 (1968).

5） **Cantu, R. C. & Ames, A. III.:** Distribution of vascular lesions caused by cerebral ischemia. Relation to survival. Neurology, **19,** 128-132 (1969).

6） **Ginsberg, M. D. & Myers, R. E.:** The topography of impaired microvascular perfusion in the primate brain following total circulatory arrest. Neurology, **22,** 998-1011 (1972).

7） **Ginsberg, M. D., Budd, W. W. & Welsh, F. A.:** Diffuse cerebral ischemia in cat: I. Local blood flow during severe ischemia and recirculation. Ann. Neurol., **3,** 482-492 (1978).

8） **Fisher, E. & Ames. A. III.:** Studies on mechanisms of impairment of cerebral circulation following ischemia: Effect of hemodilution and perfusion pressure. Stroke, **3,** 538-542 (1972).

9） **Kågström, E. Smith, M. & Siesjö, B. K.:** Local cerebral blood flow in the recovery period following complete cerebral ischemia in the rat. J. Cereb. Blood Flow Metab., **3,** 170-182 (1983).

Assessment of the Methods for Infusion of Carbon Black to Investigate the Cerebral Circulation

Kazuki Tohyama, Yutaka Yoshita, Kojiro Hirota, Sunao Asaji, Ken Yamamoto, Tsutomu Kobayashi and Seiitsu Murakami, Department of Anesthesiology, School of Medicine, Kanazawa University, Kanazawa 920—J. Juzen Med. Soc., 98, 1181—1186 (1989)

Key words brain ischemia, no-reflow phenomenon

Abstract

Infusion of carbon black into the cerebral vasculatures has been used to investigate the cerebral circulation after brain ischemia, but the results have been inconsistent between the investigators. Speculating that one of the causes of these inconsistent results might be due to the difference in the infusion methods, we examined the methods in 9 adult mongrel dogs with particular reference to the infusion pressure of carbon black. Both sided thoracotomy was performed at the fifth intercostal space under general anesthesia, and the inferior caval vein was ligated. The descending aorta was canulated by using a plastic tube that had almost the same diameter as the aorta, and then 800ml of carbon black was infused with different infusion pressures. In group A (4 dogs) the infusion pressure was maintained at 120mmHg, and in group B (4 dogs) at 50mmHg. In these groups, brain ischemia was not induced before the infusion of carbon black. In the remaining dog, after creating an experimental cerebral embolism, carbon black was infused at 50mmHg. After the infusion of carbon black, the brains were removed and sectioned to examine the distribution of the carbon black. In group A, filling defects of carbon black were found in the cerebral vasculatures, mainly in the basal ganglia and thalamus. On the other hand, the cerebral vasculatures in group B were completely filled with carbon black. In the dog with cerebral embolism, filling defects of carbon black were observed in the area coinciding with the lesions. It was concluded from these results that care should be taken in the investigation of the cerebral circulation by using the method of infusing carbon black and in the interpretation of the results. We also concluded that experimental artifacts could be avoided by using 50mmHg infusion presure of carbon black with the method described above.