99mTc-d，1-hexamethyl-propyleneamine oximeによる脳血流シンチグラフィに関する基礎的臨床的研究

メタデータ	言語: jpn
	出版者:
	公開日: 2017-10-04
	キーワード (Ja):
	キーワード (En):
	作成者: 寺田, 一志
	メールアドレス:
	所属:
URL	http://hdl.handle.net/2297/8102

金沢大学十全医学会雑誌　第98巻　第2号　302－335（1989）

^{99m}Tc-d,l-hexamethyl-propyleneamine oxime による脳血流シンチグラフィに関する基礎的臨床的研究

金沢大学医学部核医学講座（主任：久田欣一教授）
寺　田　一　志

（平成1年2月13日受付）

新しい脳血流測定用剤としての ^{99m}Tc-d,l-hexamethyl-propyleneamine oxime (^{99m}Tc-d,l-HMPAO) の化学的性質及びその体内動態をラット及びヒトで基礎的に検討し，さらに脳疾患症例にて臨床的検討を行った．In vitro での ^{99m}Tc-d,l-HMPAO の放射化学的純度は標識直後では93%と良好であったが，以後経時的に漸減した．脳へは投与量の5%前後が集積し，投与2－3分以後は10時間まで安定であった．血中濃度は投与1分前後で最高値に達し，約5分後までは速やかに減少するものの，それ以後はゆるやかに減少した．すでに報告されている血球への高い結合率に加えて，血清蛋白への高い結合率も実験的に示された．さらに，この血球及び血清蛋白に結合した ^{99m}Tc-d,l-HMPAO は血液脳関門を通過しないことが示された．ラット脳でのミクロオートラジオグラフィ及び化学的変化に関する検討では，^{99m}Tc-d,l-HMPAO は血液脳関門を通過しえ，一旦血液脳関門を通過した脂溶性の遊離の ^{99m}Tc-d,l-HMPAO は脳内で速やかに非拡散性物質に転換することが判明した．^{99m}Tc-d,l-HMPAO による single photon emission computerized tomography (SPECT) 像と N-isopropyl-(I-123) p-iodoamphetamine (IMP) の SPECT 像との比較において，虚血の検出に関しては IMP の方が優れていた．この理由を明らかにするために，Lassen らによって提唱されたヒトでの ^{99m}Tc-d,l-HMPAO 体内分布の動態モデルを用いて，脳血流値と速度定数を数学的方法により求めた．脳内での拡散性の ^{99m}Tc-d,l-HMPAO から非拡散性代謝物への転換の速度定数 (k_3) は，脳内の拡散性の ^{99m}Tc-d,l-HMPAO から血中の拡散性の ^{99m}Tc-d,l-HMPAO への移行の速度定数 (k_2) に比して充分に大きな値ではないため，脳から血中への逆拡散が起こり，この逆拡散は血流値の大きなところほど多いので，これが健常部と虚血部のコントラストを悪くするものと考えられた．しかし Lassen らの提唱した補正式の妥当性が数学的に証明され，この補正式によりコントラストを改善できることが確認された．このコントラスト改善法は今後積極的に用いられるべきものと考えられる．また脳への入力となる血中の拡散可能な ^{99m}Tc-d,l-HMPAO の濃度は，静注後速やかに減少し，静注2分後には0になることがわかり，^{99m}Tc-d,l-HMPAO によって投与直後の血流の情報が保たれることがわかった．一方ヒトでの比較とは反対にラットの脳虚血モデルによる比較では，^{99m}Tc-d,l-HMPAO と IMP の2つの像にコントラストの優劣はみられなかった．これは k_3 値における種特異性が予想され，ラットではヒトに比べて k_3 値が k_2 値に対して非常に高いと考えられた．一方計75回の臨床例での検討において，X線 computed tomography (CT) との比較ではX線 CT 陰性例で ^{99m}Tc-d,l-HMPAO が高率に局所的虚血巣を指摘し得た．また破裂脳動脈瘤によるクモ膜下出血後の急性期に於ける脳血流の評価では，X線 CT や脳血管造影で検出し得ない局所脳血流異常が検出され，その群で後に高率に遅発性脳虚血症状が出現し，予後の推定に有用であった．Matas 負荷と ^{99m}Tc-d,l-HMPAO-SPECT を組合わせる方法により，負荷前と負荷中の検査を連続して行なうことによって，短時間内に全検査を行い，側副血行を評価する方法を開発した．以上 ^{99m}Tc-d,l-HMPAO による SPECT 検査は，本剤がキット形として入手できるため緊急性を有する症例では何時でも施行しうる点，^{99m}Tc 標識のため大量の放射能を投与できるため短い撮像時間で空間分解能に優れた像を得ることができる点，短時間の負荷試験に適している点において今までの IMP SPECT 検査より優れており，臨床上極めて有用な検査であることが判明した．

Key words ^{99m}Tc-d,l-HMPAO, cerebral blood flow, single-photon emission computed tomography

近年，N-isopropyl-(I-123)p-iodoamphetamine (IMP)[1]，N,N-dimethylbenzyl-N'-(2-hydroxy-5-iodo-3-methylbenzyl)-1,3-propanediamine (HIPDM)[2]，thallium-201 diethyldithiocarbamate (DDC)[3]など各種の sigle photon emission computerized tomography (SPECT) 用剤が開発され，局所脳血流の評価が容易に行われるようになった．この中でも，主に Holman ら[4~6]によって臨床的有用性が確立された IMP は，本邦でも既に市販され，一般医療レベルで広く用いられている．しかし本剤は ^{123}I 標識のため緊急時の入手に制限がある．また投与量も限られ良好な画像を得るには長時間の撮像が必要である．このため ^{99m}Tc 標識薬剤の開発が試みられてきた．キット化された ^{99m}Tc 標識薬剤を用いれば，何時如何なる時でも検査が可能であり，投与量も多くできるため短時間での撮像も可能であるからである．

脳血流シンチグラフィ用剤としての重要な条件は脳組織への高い集積率と，長時間にわたる脳への停滞である．この2つの条件を満たす ^{99m}Tc 標識薬剤として最近 ^{99m}Tc-hexamethyl-propyleneamine oxime (^{99m}Tc-HMPAO)[7]が開発された．本剤は Troutner ら[8]によって開発された ^{99m}Tc-propyleneamine oxime (^{99m}Tc-PnAO) を，Neirinckx らが改良したものである．^{99m}Tc-PnAO は血液脳関門を通過するものの，停滞能が悪く，すぐに脳組織より洗い出される欠点を有した．これに対し ^{99m}Tc-HMPAO 特にそのd，l体 (^{99m}Tc-d,l-HMPAO) は，優れた停滞能を示し脳血流用剤としては理想的と言える．

しかし，その脳内動態や代謝に関しては未だ不明な点が多く，定量的測定法も開発されていない．この研究の目的は基礎的検討により ^{99m}Tc-d,l-HMPAO の脳内動態を明かにし，その脳血流シンチグラフィ用剤としての基本的性質を明確に捉えることにより，本剤の臨床的有用性を確立することである．

対象および方法

I．基礎的検討

1．放射化学的純度

3種類の thin layer chromatography (TLC) 系を用いて，^{99m}Tc-d,l-HMPAO の放射化学的純度を検討した[7]．前回溶出より20時間後のジェネレータより得られた 60mCi/5 ml の $^{99m}TcO_4^-$ を d,l-HMPAO の凍結乾燥キットに加え，その 20μl のサンプルを，2枚の TLC 用シリカゲルストリップ (Gelman ITLC/SIG, 25×200mm) と1枚のろ紙 (Whatman No.1, 25×200mm) の原点より 23mm の部位に塗布し，直ちに展開した．2枚の ITLC/SIG はおのおの methylethylketone (MEK) (システム1) と0.9% NaCl 溶液 (システム2) で，Whatman No.1 は50% acetonitrile (システム3) で展開した．展開後，風乾し，TLC スキャナー JTC-501 (Aloka，東京) で放射能分布を測定した．システム1における原点付近の放射能の割合から，システム3の原点付近の放射能の割合を差し引いて，^{99m}Tc-d,l-HMPAO の二次性錯体の割合 (A%) を求めた．また，システム2における溶媒先端付近の放射能の割合として $^{99m}TcO_4^-$ の割合 (B%) を，システム3における原点付近の放射能の割合として ^{99m}Tc の還元水解物の割合 (C%) を求めた．

以上より，^{99m}Tc-d,l-HMPAO の放射化学的純度 (%) を100−(A+B+C) で求め，その時間的推移を標識直後から100分まで検討した．

2．ヒトにおける血中及び尿中クリアランス

3例の脳血管障害患者で ^{99m}Tc-d,l-HMPAO を静脈内投与した後，経時的に30分まで動脈採血を，その後24時間まで静脈採血を行い血中クリアランスを測定した．また同じ患者で投与後0−8時間，8−12時間，12−24時間の尿中クリアランスを測定した．

3．ヒトにおける血球及び血清蛋白結合率

In vitro，37℃の条件下でヘパリン加血液に ^{99m}Tc-d,l-HMPAO を添加し，1，5，30，60分のインキュベーションを行った．この後，遠心分離し一定量の血清の放射能を測定し，ヘマトクリットで補正することにより，全血液に対する血球結合率を算出した．

同じ条件下で，血清に ^{99m}Tc-d,l-HMPAO を添加

Abbreviations: ^{14}C, carbon-14; IMP, N-isopropyl-p-[123 or 125] Iodoamphetamine; MEK, methylethylketone; SPECT, single photon emission computed tomography; ^{85}Sr, strontium-85; ^{99m}Tc, technetium-99m; ^{99m}Tc-d,l-HMPAO, ^{99m}Tc-d,l-hexamethyl-propyleneamine oxime; TLC, thin layer chromatography; ^{133}Xe, xenon-133

し，1ないし15分インキュベートした．この後，氷冷10%過塩素酸を添加し，氷冷下で攪拌，懸濁し，遠心分離して得られた沈澱を，5%過塩素酸で3回洗浄することにより，血清蛋白結合率を算出した．

血球及び血清蛋白に結合した ^{99m}Tc-d,l-HMPAO が血液脳関門を通過するか否かを見るため，2人の正常ボランティアにて以下の実験を行った．対照の1人には，まず10mCi の ^{99m}Tc-d,l-HMPAO を投与しその3分後に1回目の SPECT 撮像を行い，さらに 10mCi の ^{99m}Tc-d,l-HMPAO を投与した上で2回目の撮像を同じレベルで行った．もう1人には，10mCi の ^{99m}Tc-d,l-HMPAO を静脈全血と5分間インキュベーションした後投与し，1回目の撮像を行った．次に対照と同じくインキュベーション無しで 10mCi の ^{99m}Tc-d,l-HMPAO を投与し，2回目の撮像を行った．SPECT 装置にはⅠ．5．で示すリング型装置を用いた．

4．ヒトにおける体内臓器分布

3例の脳血管障害患者で ^{99m}Tc-d,l-HMPAO 静注1時間，及び2時間後に，ガンマカメラ GCA-90A (東芝製，東京) で全身前後像を撮像した．全身と各臓器に設定した各関心領域の計数値より，各臓器の放射能分布を全身の放射能に対する百分率として表した．

5．ヒト正常ボランティアでの脳内分布

2例の正常ボランティア (31歳，及び25歳男性) に10−20mCi の ^{99m}Tc-d,l-HMPAO を静注し，リング配列検出器型 SPECT 装置 (島津製，Headtome II，京都)[9] を用いて，横断断層像を得た．静注3分後から10時間後まで経時的に撮像し，不整形の約40ピクセルの大きさの関心領域を灰白質としては島部に，白質としては半卵円中心に設定した．灰白質，白質の放射能濃度 (再構成カウント)，及び両者の比の時間的推移を検討した．また，放射能濃度の左右差も検討した．

撮像にあたっては，低エネルギー用高分解能コリメータを用い，1ステップの画像を64×64マトリックスにて収集した．1回の撮像時間は約10分とした．得られた投影データを Shepp & Logan フィルタ[10] を用いて再構成し，9点スムージング処理を行った．また，Sorenson 法[11] による吸収補正を行った．

6．ラット脳でのミクロオートラジオグラフィ

^{99m}Tc-d,l-HMPAO が脳血液関門を通過することを確認するために，ミクロオートラジオグラフィを行った．ペントバルビタール麻酔下 (60mg/kg) のドンリューラット (250g) に内頸動脈から 20mCi の ^{99m}Tc-d, l-HMPAO を投与し，2分後に断頭した．脳を可及的速やかに取り出し，ドライアイスで冷却したヘキサン (−70°C) にて凍結した後クライオスタット TISSUE TEC 4551 (三共，東京) を用いて厚さ5 μm の凍結切片をえた．これを乳剤 NMR-2 (Sakura，東京) を塗布したスライドグラスに乗せ−20°Cで2日間乾燥，感光させた．その後20°Cにて現像 (5分)，定着 (10分) し，ヘマトキシリンエオジンにて後染色を施した．

7．ラット脳での化学的変化

^{99m}Tc-d,l-HMPAO の脳内での化学的変化を見るために5匹のドンリューラット (180g−220g) に尾静脈より 10mCi の ^{99m}Tc-d,l-HMPAO を投与した．静注後1分，5分，10分，30分，60分に断頭し，可及的速やかに取り出した脳を5 ml の 0.32M 庶糖にてホモジナイズした．これを5 ml のメタノールにて抽出し，その抽出液とコントロールの ^{99m}Tc-d,l-HMPAO の各 20 μl に対してⅠ．1．におけると同様に薄層クロマトグラフィを行った．

8．ラット脳でのマイクロスフェアとの比較

^{99m}Tc-d,l-HMPAO を用いて脳血流を定量化する際にマイクロスフェアモデルを適用できるかを確認するため放射性マイクロスフェアとの比較を行った．ペントバルビタール麻酔下 (60mg/kg) の5匹のドンリューラットに，^{99m}Tc-d,l-HMPAO と Strontium-85 (^{85}Sr) でラベルしたマイクロスフェア NEM-052A (NEN，米国) を同時に投与した．右頸動脈，左股動静脈にポリエチレンチューブを挿入し，右頸動脈のそれは左室まで挿入した．この左室より ^{85}Sr 標識マイクロスフェアを，左大腿静脈より ^{99m}Tc-d,l-HMPAO を同時に45秒かけて投与した．^{85}Sr 標識マイクロスフェア (ϕ15±1.5 μ) は0.01% Tween-80 を加えた10%デキストランに浮遊させ，放射能は1−2 μCi，マイクロスフェアの数は40,000−80,000個に調整しておいた．^{99m}Tc-d,l-HMPAO は 200−400 μCi を投与した．

左大腿動脈に挿入したカテーテルより自然に滴下する血液をマイクロチューブに採取した．2薬剤の同時投与2分後に断頭し，速やかに脳を取り出し，採取した血液とその脳の重量を測定し，ガンマカウンターにて ^{99m}Tc と ^{85}Sr の放射能を測定した．^{99m}Tc-d,l-HMPAO と ^{85}Sr 標識マイクロスフェアについて，全脳血流量を下記の式にしたがって算出した[12~14]．

$$Cb(T)=F\int_0^T Ca(t)dt \qquad \cdots\cdots(1)$$

但しここで Cb は断頭の時点 (T) での脳の放射能，Ca は動脈血中の放射能，(t) は時間である．^{99m}Tc-d, l-HMPAO の投与直前の標識率をⅠ．1．の方法により求め，得られた血流値をそれで補正した．

9．ラット脳での初回通過時の脳の取り込み率

ラット脳での初回通過時における脳の ^{99m}Tc-d,l-HMPAO の取り込み率を，Crone の Indicator diffusion method[15] により求めた．5匹のペントバルビタール麻酔下のドンリューラット (200−300g) の右内頸動脈にカテーテルを挿入し，^{99m}Tc-d,l-HMPAO と ^{14}C 標識イヌリン NEC-164A10 (NEN，米国) を同時投与した．^{99m}Tc-d,l-HMPAO は約 100μCi を，^{14}C 標識イヌリンは 1 μCi を，同じ 100μl の生食に溶かしておいた．この投与の直前に静脈洞交会に穴を開けておき，2薬剤同時投与後10秒まで2秒おきに，グラスファイバーフィルター GF/B (Whatman，米国) に脳静脈血を採取した．投与直前に採取したヘパリン加全血に，投与する混合物の一部を溶かし，同じ filter に滴下しスタンダードとした．^{99m}Tc の放射能はガンマシンチレーションカウンターを用いて測定し，^{14}C の放射能は10日後に液体シンチレーションカウンターを用いて測定した．拡散しうる物質の，初回通過時の取り込み率 (E) は下記のごとくあらわされる．

$$E=(Cr-Ct)/Cr \quad \cdots\cdots(2)$$

$$Ct=(A_{cpm}-X_{cpm})/(RCP\ Dt_{cpm}) \quad \cdots\cdots(3)$$

$$X_{cpm}=CrDt_{cpm}(1-RCP) \quad \cdots\cdots(4)$$

但しここでCは，採取した脳静脈血中の放射能の，投与した放射能に対する比で，r と t はそれぞれ拡散しない基準のトレーサー (イヌリン) と，拡散する試験トレーサー (^{99m}Tc-d,l-HMPAO) を表す．^{99m}Tc-d,l-HMPAO の放射化学的純度は，調整直後と言えども100%ではないが[7]，^{99m}Tc-d,l-HMPAO 以外の物は，脳血液関門を通過しないと仮定できるので，Ct は式(3)と式(4)より計算される．但しこのとき A_{cpm}，X_{cpm}，Dt_{cpm} はそれぞれ採取した脳静脈血中の放射能，同じく脳静脈血中の ^{99m}Tc-d,l-HMPAO 以外の放射能，投与した全放射能を表す．また RCP は投与直前の ^{99m}Tc-d,l-HMPAO の放射化学的純度であり，I．1．で述べた3種の薄層クロマトグラフィにて求めた[7]．個々のラットにおいて投与後10秒間でのE値の最高値 (Emax) を初回通過時における脳の ^{99m}Tc-d,l-HMPAO の取り込み率とした．

10．ラット脳でのマクロオートラジオグラフィによる IMP との比較

マクロオートラジオグラフィにより実験的脳虚血において ^{99m}Tc-d,l-HMPAO と IMP との比較を行った．

ペントバルビタール麻酔下 (50mg/kg) の4匹のドンリュウラットの股動静脈にカテーテルを挿入し，局所脳血流測定の3時間前に Tamura らの方法[16] により一側の中大脳動脈を小型 Zen clip (Ohwa Tsusho Co. Ltd，東京) で閉塞させておいた．

20mCi の ^{99m}Tc-d,l-HMPAO と 50μCi の ^{125}I 標識 IMP (日本メジフィジックス社，宝塚) を混合して 0.3ml にし，大腿静脈より20秒かけて投与した．その後初めの1分間は約7秒おきに，次の1分間は約20秒おきに，各 0.03ml ずつ計20回の動脈採血をおこなった．

投与2分後に断頭し，速やかに取り出した脳を−70℃で凍結し，クライオスタットにて−20℃下で 20μm の切片を作製し，スライドグラスに乗せ乾燥させた．最初の露光は ^{99m}Tc-d,l-HMPAO 像を得るために15時間行い，^{99m}Tc の放射能が完全に減衰した7日後 (^{99m}Tc の28半減期後) より IMP 像を得るために2回目の露光を2カ月間行った．

定量的オートラジオグラフィのためのスタンダードを作るため，30−300μCi/g の $^{99m}TcO_4^-$ と 0.15−1.6μCi/g の IMP を各々，0.2g のゼラチンと 1.0 ml の蒸留水に混ぜ，60℃まで暖めドライアイスで再冷却した．その半分よりクライオスタットで 20μm の切片を得，脳切片と共に感光させた．残りの半分は放射能濃度 (μCi/g) を知るためにガンマシンチレーションカウンターで測定した．

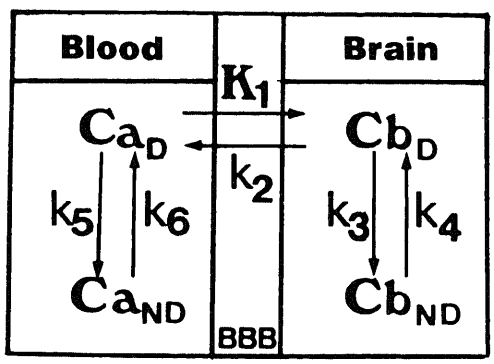

Fig. 1. Diagrammatic representation of the kinetic model for determining cerebral blood flow and the rate constants of K_1, k_2, k_3 and k_5 using ^{99m}Tc-d,l-HMPAO. This model consists of four compartment, which are diffusible tracer in blood (Ca_D), nondiffusible tracer with respect to the blood-brain barrier (BBB) in blood (Ca_{ND}), diffusible tracer in brain (Cb_{ND}) and nondiffusible tracer with respect to the BBB in brain (Cb_{ND}). The conversion of diffusible tracer to nondiffusible one is assumed to be irreversible such that $k_4=k_6=0$ and it is assumed that the nondiffusible forms of the tracer (Ca_{ND} and Cb_{ND}) do not cross the BBB.

オートラジオグラムはマイクロコンピューターを用いたデンシトメーターで処理した．これは CCD カメラ TI-22A (NEC，東京) をアナログデジタル (A-D) コンバーター (ADS Co. Ltd，奈良) を通してマイクロコンピューター PC-9801 (NEC，東京) に接続して作った．A-D コンバーターは256×256ピクセルの分解能を持ち，64段階のグレイレベルを持つ．デジタル化したイメージは飯田ら[17]の開発したイメージ処理システムを用いて16段階にカラーコード化した．

0.03ml ずつ採取した動脈血の試験管に各々 1.0ml のオクタノールを加え混和した．代謝されていない IMP を抽出するため，1000rpm で5分間遠心した後，上層のオクタノール層より 0.5ml を別の試験管に採った．^{99m}Tc の放射能を無視しうる7日後に，各2本の試験管の ^{125}I の放射能をガンマシンチレーションカウンターで測定した．動脈血とオクタノール0.5ml を含むものの放射能を A cpm，オクタノール 0.5ml のみを含むものの放射能を B cpm とすると，各時点でのオクタノール抽出率 (OER) は下記のごとくとなる．

$$OER = 2B/(A+B) \quad \cdots\cdots(5)$$

局所脳血流値は IMP 像からマイクロスフェアモデルに基付いた次の式を用いて算出した[12)~14)]．

$$F = 100Cb(T)/[\int_0^T OER\ Ca(t)dt] \quad \cdots\cdots(6)$$

但しここで，F は局所脳血流値 (ml/100g/min)，Cb は屠殺時 (T) の脳内の IMP 濃度 (μCi/g)，Ca は時間 (t) の関数としての動脈血の IMP 濃度 (μCi/g) である．

また ^{99m}Tc-d,l-HMPAO 像からもマイクロスフェアモデルに基付いた下記の式によって局所脳血流値を求めた．

$$F = 100Cb(T)/[\int_0^T RCP\ Ca(t)dt] \quad \cdots\cdots(7)$$

但しここで RCP は投与直前の ^{99m}Tc-d,l-HMPAO の放射化学的純度で，I．1．の薄層クロマトグラフィにてもとめた[7]．

11．ヒト脳におけるコンパートメント解析

^{99m}Tc-d,l-HMPAO を用いて脳血流を定量化するモデルを図1[18]に示す．Ca_D は動脈血中の脳血液関門に対して拡散するトレーサー濃度，Ca_{ND} は血液中に摂取された拡散しないトレーサー濃度[7)19)20)]，Cb_D は脳内の拡散しうる脂溶性のトレーサー濃度，Cb_{ND} は脳組織に摂取された水溶性のトレーサー濃度である[7)20)]．K_1 から k_6 の速度定数は各コンパートメント間のトレーサーの移動を決定する．血液中および脳内での摂取が不可逆的だと仮定すると[18)21)]，つまり $k_4 = k_6 = 0$ であって拡散しないトレーサー (Ca_{ND} および Cb_{ND}) は血液脳関門を全く通過しえないと仮定すると，下記の微分方程式が各コンパートメント間に適用される．

$$dCb_D/dt = K_1Ca_D - (k_2+k_3)Cb_D \quad \cdots\cdots(8)$$

$$dCb_{ND}/dt = k_3Cb_D \quad \cdots\cdots(9)$$

$$dCa_{ND}/dt = k_5Ca_D = k_5(Ca - Ca_{ND}) \quad \cdots\cdots(10)$$

但し Ca は動脈血中の全トレーサー濃度である．

$$Ca = Ca_D + Ca_{ND} \quad \cdots\cdots(11)$$

ここで K_1 は次のように表される．

$$K_1 = fE \quad \cdots\cdots(12)$$

但し f は単位体積当りの脳血流量，E は初回循環時の取り込み率である．これを代入して次の各式を得る．

$$Cb_D(t) = fE\ \exp[-(k_2+k_3)t] \otimes Ca_D(t) \quad \cdots(13)$$

$$Cb_{ND}(t) = \frac{k_3fE}{(k_2+k_3)}\{1-\exp[-(k_2+k_3)t]\} \otimes Ca_D(t) \quad \cdots\cdots(14)$$

$$Cb(t) = \frac{fE}{(k_2+k_3)}\{k_3 + k_2\exp[-(k_2+k_3)t]\} \otimes Ca_D(t) \quad \cdots\cdots(15)$$

$$Ca_D(t) = Ca(t) - k_5\exp(-k_5t) \otimes Ca(t) \quad \cdots\cdots(16)$$

但しここで Cb は全脳のトレーサー濃度である．

$$Cb = Cb_D + Cb_{ND} \quad \cdots\cdots(17)$$

また⊗は重畳積分をあらわす．

式15と16より $Ca_D(t)$ を消すと

$$Cb(t) = \frac{fE}{(k_2+k_3)}\{k_3 + k_2\exp[-(k_2+k_3)t]\} \otimes [Ca(t) - k_5\exp(-k_5t) \otimes Ca(t)] \quad \cdots\cdots(18)$$

脳血管障害の患者4人で式18に基付き脳血流と各速度定数を求めた．患者は各2人の男女で，年齢は54－67歳であった．3人はクモ膜下出血1人は脳梗塞であった．発症から検査までの期間は9－42日間であった．時間の関数としての全脳のトレーサー濃度 (Cb (t)) は，^{99m}Tc-HM-PAO 投与後30分まで12秒おきに同じレベルを繰り返しスキャンすることに依って求めた．これにはI．5．で述べたリング型 SPECT システムに高感度コリメーターを装着して用いた．再構成像において関心領域を4人の島領域と2人の前頭葉深部領域に設け，それぞれ灰白質と白質に相当するものとした．また各領域はX線 CT 上低吸収域の無い部分に設定した．時間の関数としての動脈血内トレーサー濃度 (Ca (t)) は橈骨動脈よりの採血に依って求めた．初めの3分間は10秒おきにその後は間隔を延ばして各2ml ずつ30分まで採血した．血中のトレーサー濃度はガンマシンチレーションカウンターで求めた．

SPECT システムとウェルカウンターの間のクロスキャリブレーションは，既知の濃度の ^{99m}Tc で満たした直径 20cm の円筒形ファントムを用いて行った．

Ca (t) と Cb (t) の経時的変化を，式18に基づいた下記の式に非線形最小二乗法[22]により適合させ，P (1) からP (4) の4個のパラメーターを求めた．ここでEの値はI．9．で求めた値とし，全脳で等しいと仮定した．

$$Cb(t)=\{P(1)+P(2)\exp[-P(3)t]\} \otimes \{Ca(t)-P(4)\exp[-P(4)t] \otimes Ca(t)\} \quad \cdots(19)$$

$$K_1=fE=P(1)+P(2) \quad \cdots\cdots(20)$$

$$k_2=P(2)P(3)/[P(1)+P(2)] \quad \cdots\cdots(21)$$

$$k_3=P(1)P(3)/[P(1)+P(2)] \quad \cdots\cdots(22)$$

$$k_5=P(4) \quad \cdots\cdots(23)$$

II．臨床的検討

1．各種脳疾患患者でのX線 CT との比較

主に脳血管障害を有する31人 (男性15人，女性16人，18－75歳) の患者に対して計40回の ^{99m}Tc-d,l-HMPAO による脳血流シンチグラフィーを行った．患者の内訳はクモ膜下出血13例，脳梗塞6例，慢性硬膜下血腫4例，脳動静脈奇形3例，脳出血2例，及び一過性脳虚血発作，脳腫瘍，脳挫傷，各1例である．

発症より検査までの期間は，2日以内が5回，3－7日が11回，8－14日が7回，15－30日が8回，31日以上が9回である．撮像には Headtome II と低エネルギー用高分解能コリメーターを用いた．1回の撮像時間は約10分とした．^{99m}Tc-d,l-HMPAO による SPECT 像と，同時期に施行したX線 CT 像を視覚的に比較検討した．

なお臨床例での ^{99m}Tc-d,l-HMPAO の使用は金沢大学医学部付属病院受託研究審査委員会の承認を得，本人の文書または口頭による同意のもとに行われた．

2．破裂脳動脈瘤急性期での有用性

緊急時における ^{99m}Tc-d,l-HMPAO による脳血流シンチグラフィの有用性を検討する目的において，脳動脈瘤破裂によるクモ膜下出血急性期に本剤による脳血流シンチグラフィを施行し，続発する遅発性脳虚血症状との関連を検討した．患者は18例，撮像時期の内訳は発症当日2例，1日後2例，2日後4例，3日後4例，4日後2例，5日後1例，6日後3例であった．^{99m}Tc-d,l-HMPAO 10－20mCi 静注後 Headtome II を用いて断層像を得た．得られた SPECT 像と同時期のX線 CT，脳血管造影，局所神経症状，遅発性脳虚血症状出現の有無を比較検討した．

3．Matas 負荷による脳側副血行の検討

手術にて一時的または永久的に頸動脈結紮を行う必要のある患者に，術前にウィルス輪を介する側副血行を評価する目的で，Matas 負荷[23] と ^{99m}Tc-d,l-HMPAO-SPECT を合わせた方法を開発した．まず1回目の ^{99m}Tc-d,l-HMPAO 静注を行い Matas 負荷前の SPECT 撮像を行った．その後頭部を動かすことなく，患側の総頸動脈を5分間強く圧迫し血行を遮断した．この圧迫の開始30秒後に2回目の ^{99m}Tc-d,l-HMPAO の静注を行い，圧迫終了後に2回目の撮像を行った．投与量はどちらも 20mCi で，同じバイアルより採った．撮像はどちらもガンマカメラ回転型 SPECT 装置 ZLC-75 (シーメンス，西独) とファンビームコリメーターを用い，60方向各15秒の撮像を行った．吸収補正は行わなかった．スライス厚は 12mm とした．再構成の後で2回目の像から1回目の像をひいて Matas 負荷中の像を得た．

関心領域を中大脳動脈領域，前大脳動脈領域，及び小脳に設置した．小脳への血流は椎骨動脈系より供給されるため，総頸動脈の圧迫に影響されないと考え，小脳を基準領域とした．Matas 負荷中の中大脳動脈及び前大脳動脈領域の放射能の変化 (C%) を下記のように算出した．

$$C=100[1-(Ci_d/Cr_d)/(Ci_b/Cr_b)] \quad \cdots\cdots(24)$$

但しここで各記号は，負荷前 (b) 及び負荷中 (d) に於ける，中大脳動脈あるいは前大脳動脈領域 (Ci) 及び小脳 (Cr) の放射能を表す．

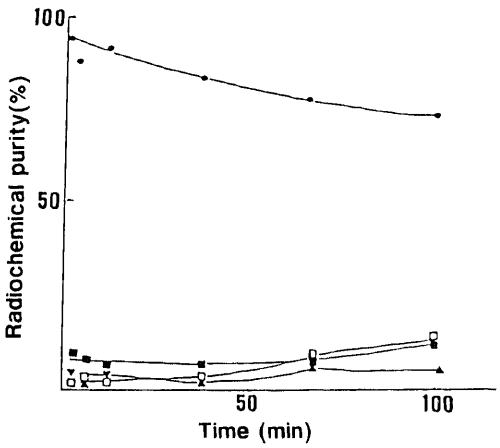

Fig. 2. Time course of radiochemical purity of ^{99m}Tc-d,l-HMPAO. ●－●, primary complex of ^{99m}Tc-d,l-HMPAO ; ■－■, secondary complex of ^{99m}Tc-d,l-HMPAO ; □－□, ^{99m}Tc-pertechnetate ; ▲－▲, hydrolyzed ^{99m}Tc-reduced.

4．臨床例での IMP との比較

各種脳疾患の患者に対して行った ^{99m}Tc-d,l-HMPAO による SPECT 像を，同時期に行われた IMP による SPECT 像と，視覚的に比較した．

対象は13人（男6人，女7人，16－68歳）で，その内訳は未破裂脳動脈瘤1人，脳梗塞6人，脳動静脈奇形3人，脳動脈瘤破裂によるクモ膜下出血が3人である．脳動脈瘤の1例には手術前後の2回施行したので，計14回の ^{99m}Tc-d,l-HMPAO SPECT を施行した．

術前の脳動脈瘤や脳動静脈奇形では病態の変化が無い限り IMP と ^{99m}Tc-d,l-HMPAO の検査の間隔が1カ月以内のものを同時期とした．脳梗塞，クモ膜下出血，術後の脳動脈瘤の場合は，急性期で2－3日以内，亜急性期で4－5日以内，慢性期で2－3週以内に両者の検査が行われ，その間にX線 CT を含め臨床的に病態の変化が無いと考えられた場合を同時期とした．

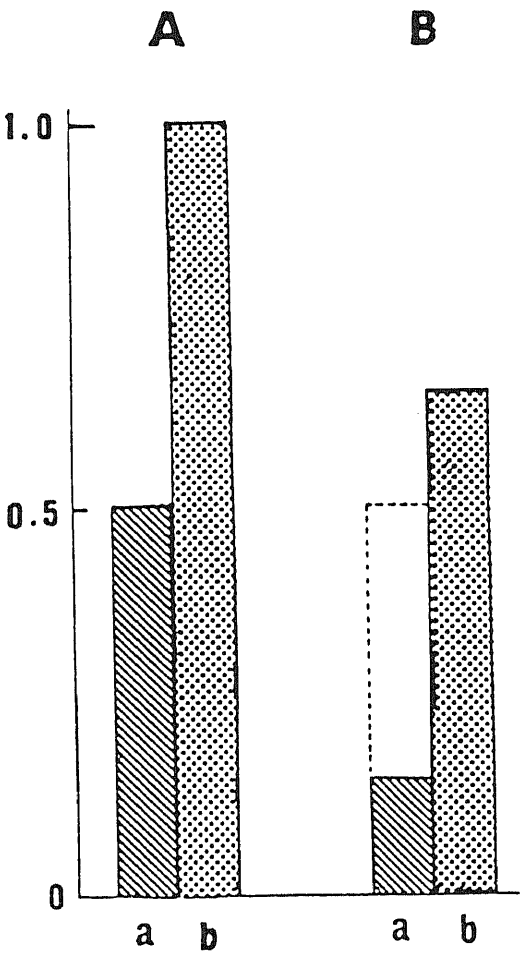

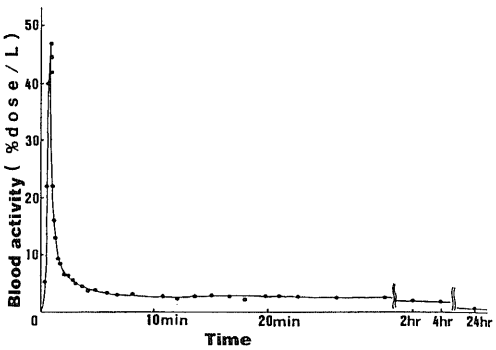

Fig. 3. Time course of blood activity during 24 hours after intravenous injection of ^{99m}Tc-d, l-HMPAO in a patient with cerebrovascular disorder.

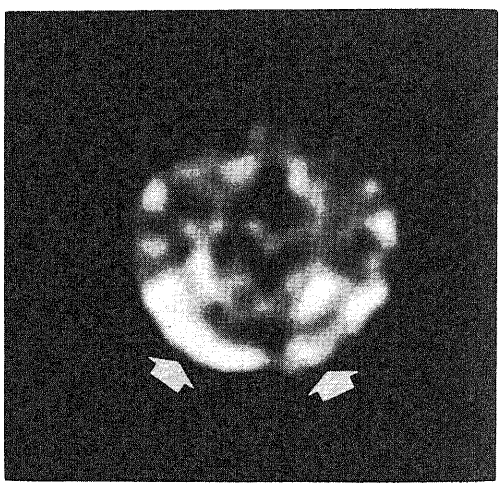

Fig. 4. Influence on brain activity of preincubation of ^{99m}Tc-d,l-HMPAO with blood for 5 minutes. In a control study without preincubation (A), two-step administration (a, first; b, second) of equal doses of ^{99m}Tc-d,l-HMPAO doubled brain activity. Brain activity after second administration was normalized to 1.0. On the other hand, in a preincubation study (B, a), brain activity was reduced to 34% of an expected value (dotted column). Column B, b showed brain activity after administration of the additional same dose without preincubation. Tomographic images obtained after preincubation of ^{99m}Tc-d,l-HMPAO with blood at 3 cm above orbitomeatal line showing marked activities in transverse sinus (white arrows).

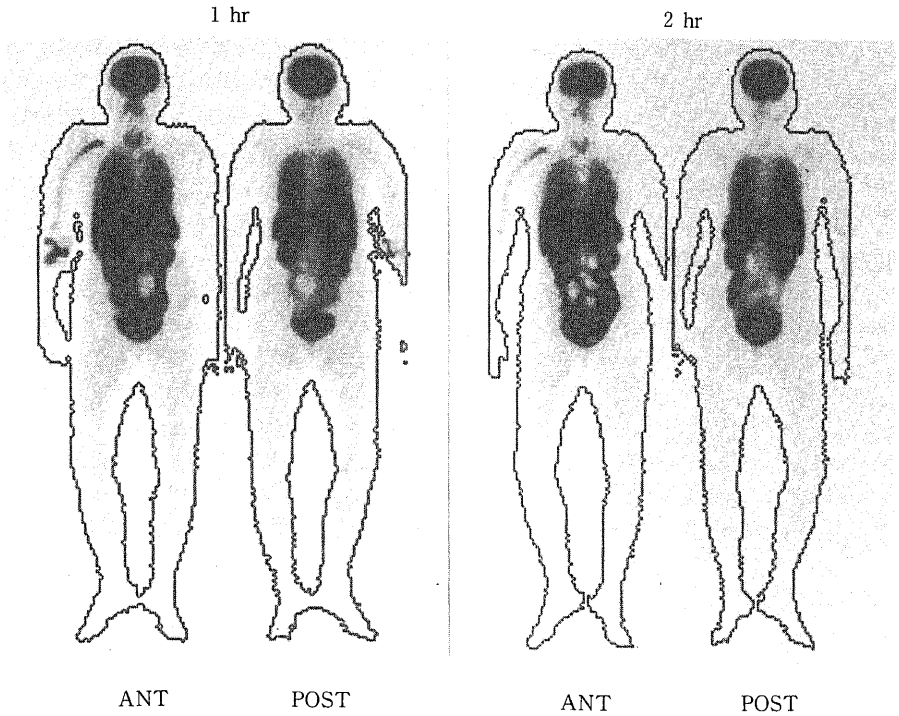

Fig. 5. Anterior and posterior views of whole-body scintigraphy of ^{99m}Tc-d,l-HMPAO acquired after one and two hours postinjection.

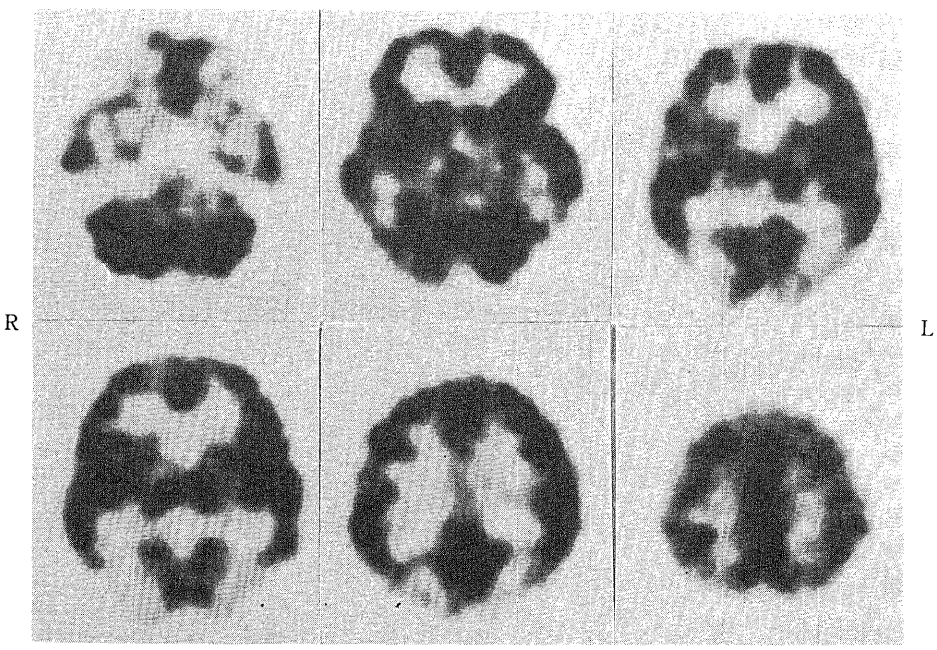

Fig. 6. Normal brain perfusion tomographic images using ^{99m}Tc-d,l-HMPAO with eyes closed.

成 績

I．基礎的検討

1．放射化学的純度

In vitro での ^{99m}Tc-d,l-HMPAO の放射化学的純度は標識直後で93%であり，以後経時的に漸減し，36分後には83%，66分後には77%，100分後には73%となった (図2)．いっぽう ^{99m}Tc-d,l-HMPAO の二次性錯体および $^{99m}TcO_4^-$ の割合が各々10%前後まで経時的に増加した．^{99m}Tc の還元水解物は4%前後とほぼ一定であった．

実際の患者の検査にあたって，5回 ^{99m}Tc-d,l-HMPAO の放射化学的純度を検討したところ標識後40分で 79±3% (mean±standard error, s. e.) であった．

2．ヒトにおける血中及び尿中クリアランス

血中クリアランスは，投与後2分，5分，10分，15分，30分，3時間，4時間，6時間，23－28時間で各々7.6±2.2，4.0±1.1，3.0±0.8，2.7±0.6，2.2±0.5，1.5±0.5，1.3±0.3，1.2±0.2，0.6±0.1% dose/L (mean±s. e.) であった．1例を図3に示す．

尿中クリアランスは0－8時間，8－12時間，12－24時間で各々，26±5，5±1，8±1% (mean±SEM) であり，24時間以内に投与量の約40%が尿中に排泄された．

3．ヒトでの血球及び血清蛋白結合率

In vitro での全血液 (ヘマトクリット36%) に対する血球結合率は，1分，5分，30分，60分のインキュベーションで，各々17，27，34，31%であった．

In vitro での血清蛋白結合率は，1分及び15分インキュベーションで，各々30%と33%であった．

正常ボランティア2人に対する実験では，対照としてインキュベーションせずに ^{99m}Tc-d,l-HMPAO を2回投与した例では，島部灰白質の再構成カウントは2回目の撮像で1回目の2倍になった．一方投与前に静脈血とインキュベーションを行った例では，予想される値よりも66%の減弱がみられた (図4a)．またイメージ上も静脈洞の強い描出がみられた (図4b)．

Table 1. Biodistribution of ^{99m}Tc-d,l-HMPAO one and two hours postinjection (n=3, mean±standard error)

	1 hr	2 hr
Brain	4.74±0.66	5.23±0.68
Thyroid	0.31±0.18	0.28±0.05
Lung	8.51±0.74	8.72±1.16
Heart	1.76±0.13	1.79±0.14
Liver	13.22±0.82	12.85±1.23
Gall bladder	4.06±0.99	5.08±0.32
Kidney	6.36±0.72	6.69±0.39
Bladder	5.81±1.35	7.62±2.25
Spleen	2.28±0.31	2.25±0.40

(% injected dose)

4．ヒトでの体内臓器分布

静注1時間及び2時間後の全身前後像を図5に，各体内臓器における放射能分布を表1に示す．

^{99m}Tc-d,l-HMPAO は IMP とは異なり，肺への選択的集積を示さなかった．肝で最も高い集積率を示し，胆道系から小腸への，及び腎尿路系への速やかな排泄を見た．排泄経路以外の臓器では1時間後と2時間後で摂取率に著明な変化はみられなかった．脳の摂取率は5%前後であり，2時間を通して安定していた．また投与経路である静脈系に高い集積を示した．

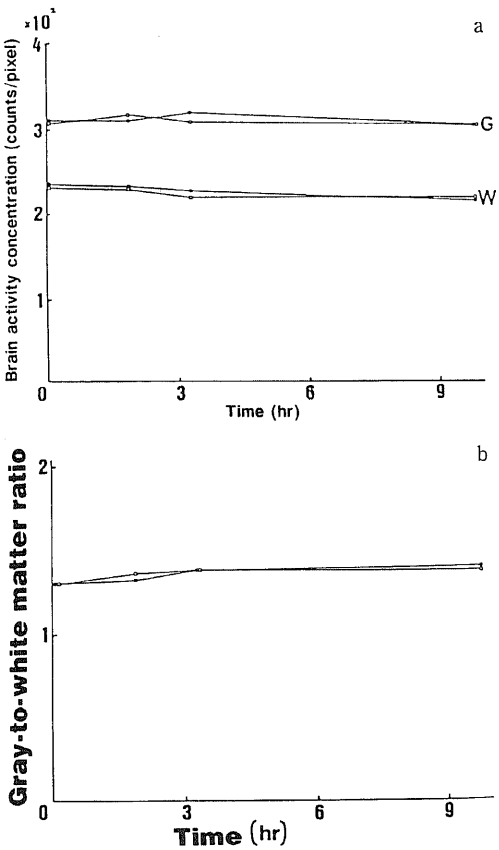

Fig. 7. Time course of brain activity concentration (a) and gray to white matter ratio (b) in a normal volunteer. G, Gray matter ; W, White matter ; ○, Right ; ●, Left.

5．ヒト正常ボランティアでの脳内分布

正常ボランティアの閉眼時での脳の SPECT 像を図6に示す．^{99m}Tc-d,l-HMPAO は皮質及び中心灰白質に一致して高い集積を示した．皮質と中心灰白質は明瞭に分離描画され，その間は白質と脳室に一致した低放射能部位を示した．放射能分布に明らかな左右差はみられなかった．また閉眼のため後頭葉皮質は相対的に低い集積を示した．

灰白質，白質の放射能の時間的推移は ^{99m}Tc の物理的減衰を補正すれば，図7aに示すごとく静注直後より10時間後までほぼ一定であった．また灰白質と白質の比も図7bに示すごとく10時間後まで1.4と一定であった．

6．ラット脳でのミクロオートラジオグラフィー

オートラジオグラムを2,000倍で観察した．線状体の部分の鏡検像を図8に示す．核は黒く細胞質が薄く染まっている．感光した粒子は脳の実質に散在してみられる．

7．ラット脳内での化学的変化

脳組織をホモジネートした後メタノールにて抽出した抽出液の薄層クロマトグラフィでは，静注後1分から60分まで3種のシステムとも放射能は原点にとどまった（図9）．一方コントロールを展開した物では，ITLC/MEK システムと Whatman No.1/50% aqueous acetonitrile システムで共に Rf，0.9−1.0に強い放射能を認めた．

8．ラット脳でのマイクロスフェアとの比較

ラットの全脳に対して得られた血流値は，放射性マイクロスフェアでは 33±3ml/100g/min (mean±SEM，N＝5)，^{99m}Tc-d,l-HMPAO では 20±1ml/100g/min であった．

9．ラット脳での初回通過時の脳の取り込み率

投与直前の ^{99m}Tc-d,l-HMPAO の放射化学的純度は89%であった．投与後10秒間における個々のラットでのE値の経時的変化を図10に示す．初回通過時の脳の取り込み率 (Emax) は0.90±0.02 (mean±SEM，n＝5) であった．

10．オートラジオグラフィ（マクロ）による IMP との比較

各濃度のスタンダードを露光して，オートラジオグ

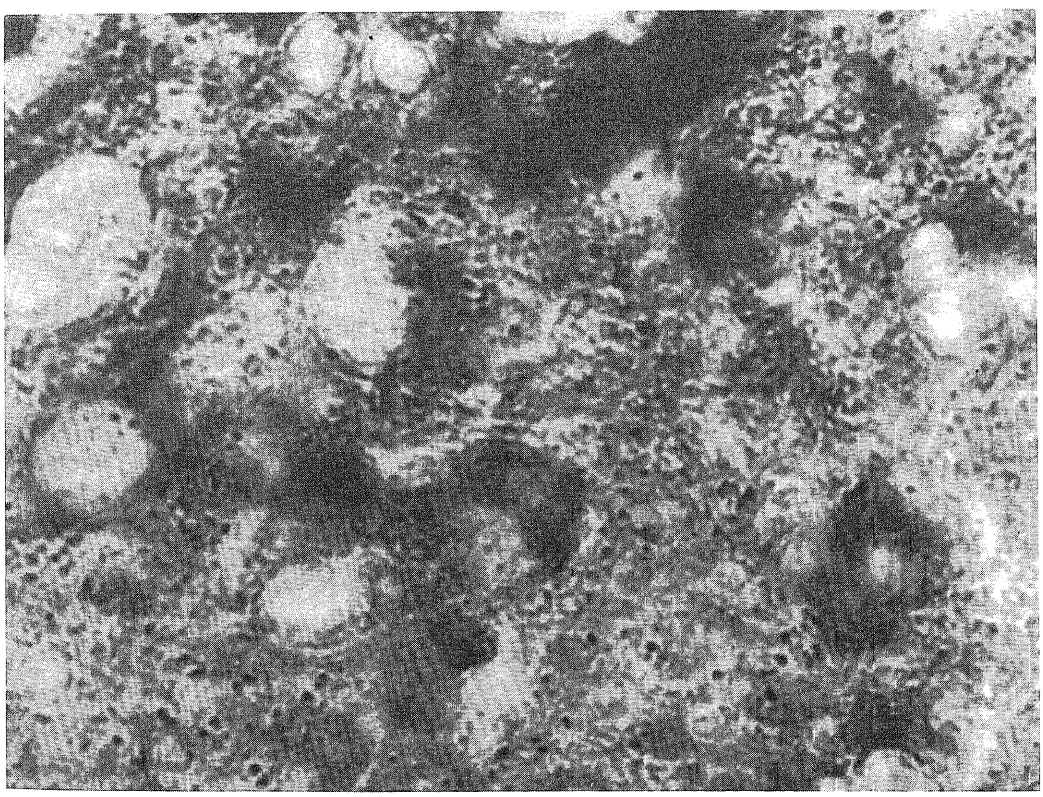

Fig. 8. Microautoradiographic localization of ^{99m}Tc-d,l-HMPAO in caudate putamen of rat brain. Scattered grains were observed in parenchyma (×2,000).

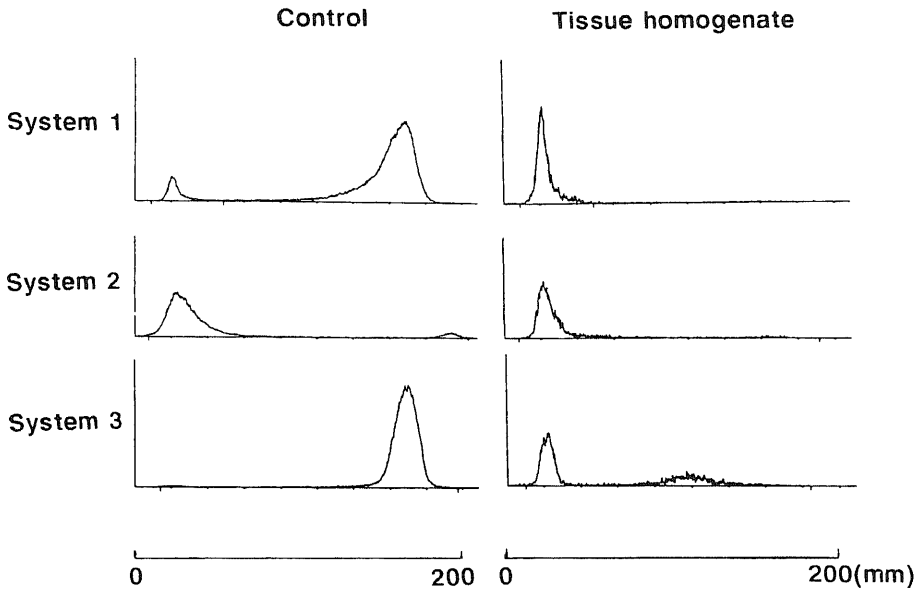

Fig. 9. TLC studies of tissue homogenate of rat brain one minute after injection of ^{99m}Tc-d,l-HMPAO and its control sample. All three systems showed remaining activity at origin for tissue homogenate up to 60 minutes postinjection. system 1, ITLC/methylethylketone ; system 2, ITLC/0.9% saline ; system 3, Whatman No.1/50% aqueous acetonitrile.

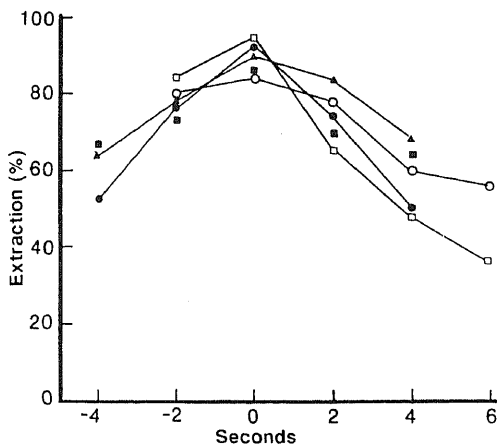

Fig.10. The extraction (in percent) of ^{99m}Tc-d, l-HMPAO during the first passage through the brain. Zero time corresponds to the peak of the time-extraction curve.

ラフィで ^{99m}Tc と ^{125}I の放射能を独立して識別できるかを見た．1回目の露光での ^{125}I の放射能の混入は1％以下であった．2回目の露光では ^{99m}Tc の影響はみられなかった．これらよりこの2機種オートラジオグラフィは ^{99m}Tc-d,l-HMPAO と ^{125}I-IMP 各々の像を全く別々に得られるといえる．局所脳血流像を ^{99m}Tc-d,l-HMPAO と ^{125}I-IMP の各々から得て，ピクセル毎に比較した．各ラットにつき15,000ピクセル以上の比較を行い有意な相関を得た ($p<0.001$, 図11)．デジタル化されたオートラジオグラムを図12に示す．2つの像は同じ分布を示した．^{99m}Tc-d,l-HMPAO の像を ^{125}I-IMP の像で割って局所脳血流比像を得るとほとんど均一なグレースケールを示した (図12)．このことは高血流域でも低血流的でも2つの像に開離の無いことを示す．

^{125}I-IMP より得られた局所脳血流値は 0 −243ml/100g/min であった．一方 ^{99m}Tc-d,l-HMPAO より得られた値は最高で 124ml/100g/min であった．回帰直線の回帰係数は，^{99m}Tc-d,l-HMPAO による血流値が ^{125}I-IMP に比して，49％−82％の過小評価をしていることを示した (図11)．

11．ヒト脳でのコンパートメント解析

式18に実測値を適合させて得られた4つのパラメーターと，それより計算される血流値と速度定数を，灰白質と白質の各々について，表2と表3に示す．k_3値は患者間に於いても，灰白質白質間に於いても大きな違いはみられなかった．一方 k_2 値は灰白質で白質よりも高かった．拡散可能な ^{99m}Tc-d,l-HMPAO の脳組

織と血液の間の分配係数（λ）は K_1/k_2 として算出され，灰白質，白質で共に約1.0であった．

拡散可能な ^{99m}Tc-d,l-HMPAO の血中濃度の経時的変化は式16より得られるが，その1例を図13に示す．これより，脳に拡散し得る ^{99m}Tc-d,l-HMPAO の血中濃度は速やかに減少し，静注後2分からは無視し得ることがわかる．

灰白質，白質の時間放射能曲線と適合させた曲線の例を図14に示す．脳組織内での拡散しうるトレーサーと拡散しないトレーサー各々の経時的変化は，得られた各速度定数と式13，14より分離して計算される．ヒトの脳では遊離の脂溶性の ^{99m}Tc-d,l-HMPAO が静注後数分存在することがわかった．

II．臨床的検討

1．各種脳疾患患者でのX線 CT との比較

40回の ^{99m}Tc-d,l-HMPAO による SPECT 像と，ほぼ同時期に施行したX線 CT を比較検討した（図15）．X線 CT にて脳実質内に異常な高吸収または低吸収が認められた15回のうち，11回で SPECT にても同部位に放射能の低下がみられ，他の4回ではX線 CT での病変よりも広範に，またはX線 CT での病変とは異なった部位にも放射能の低下がみられた．反対に放射能の増加が見られたのは脳腫瘍（膠芽腫）の1例であった．一方X線 CT にて陰性であった25回のうち，17回で SPECT 像上の放射能低下部位がみられた．全体としては，X線 CT 像は38%（15/40）にしか異常がみられなかったのに対して，SPECT 像では80%（32/40）に局所的な放射能の低下または増加がみられた．

2．破裂脳動脈瘤急性期での有用性

^{99m}Tc-d,l-HMPAO SPECT では，11例で局所脳血流の低下がみられ，残る7例では局所脳血流の異常は見られなかった（表4）．局所神経症状を示した5例では，全例でそれに対応する局所脳血流低下が認められた．そのうち2例では脳血管造影で早期脳血管攣縮が認められたが，残る3例では認められなかった．局所神経症状を示さず，X線 CT や脳血管造影でも虚血性病変が認められないにもかかわらず，SPECT にて局所脳血流低下がみられたものは，6例であった．SPECT にて局所脳血流の異常がみられなかった7例では，全例局所神経症状はみられず，X線 CT や脳血管造影でも虚血性病変は認められなかった．

^{99m}Tc-d,l-HMPAO SPECT にて急性期の局所脳血流低下がみられた11例のうち，9例でその後，遅発性脳虚血症状が出現した．一方局所脳血流低下がみられなかった7例では，1例にのみ遅発性脳虚血症状が出現したにすぎなかった（表5）．

以下に代表的症例を呈示する．

症例75歳女性．突然の激しい頭痛と嘔吐のため来院．来院時項部硬直を認め Hunt & Kosnik 動脈瘤重症度分類[24] 2で，X線 CT では Fisher 分類[25] 3であった（図16a）．脳血管造影で右内頸動脈後交通動脈分岐部動脈瘤が認められ，脳血管攣縮は認められな

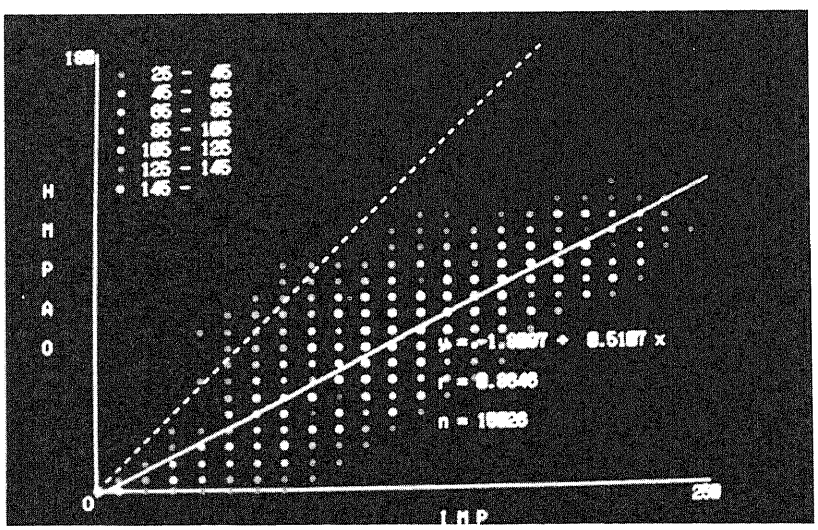

Fig.11. Comparison of LCBF values between IMP and ^{99m}Tc-d,l-HMPAO images on a pixel by pixel basis. The broken line shows the line of identity.

かった (図16b). SPECT では両側前頭葉と右側頭葉の局所脳血流低下が認められた (図16c). 第 6 病日より多弁, 失見当識など前頭葉症状が出現したが約 1 週間で軽快した. 第16病日に脳動脈瘤根治術を施行してその後独歩退院した.

3. Matas 負荷による脳側副血行の検討

代表的な 2 症例を呈示する.

67歳の男性. 一過性の意識消失発作の既往がある. 右不全片麻痺のために入院. 右側に Barre 徴候と握力の低下がみられた. X線 CT では左の放射冠に低吸収域がみられた (図17a). 左頸動脈造影では左内頸動脈に50%の狭窄がみられた. 左側の Matas 負荷中の右頸動脈造影では, 両側の前大脳動脈及び中大脳動脈の造影がみられた (図17b). Matas 負荷前の ^{99m}Tc-d,l-HMPAO 像では局所的な血流低下はみられなかった. 左側 Matas 負荷中の ^{99m}Tc-d,l-HMPAO 像では, 左中大脳動脈領域で 3 %の放射能低下しか見られなかった (図17c-e). この症例は側副血行が充分として手術が施行された. 内膜切除術のために左頸動脈を38分間閉塞したが, 何等合併症はみられなかった.

73歳女性. 右眼瞼下垂のため入院. X線 CT ではトルコ鞍右側にやや高吸収で強く造影される円形領域を認めた (図18a). 右頸動脈造影では右内頸動脈の海綿静脈洞部に巨大動脈瘤を認めた. 右の Matas 負荷中の左頸動脈造影では, 後大脳動脈より軟髄膜性血管吻合を介して末梢部が造影されたのを除いて, 左前大脳

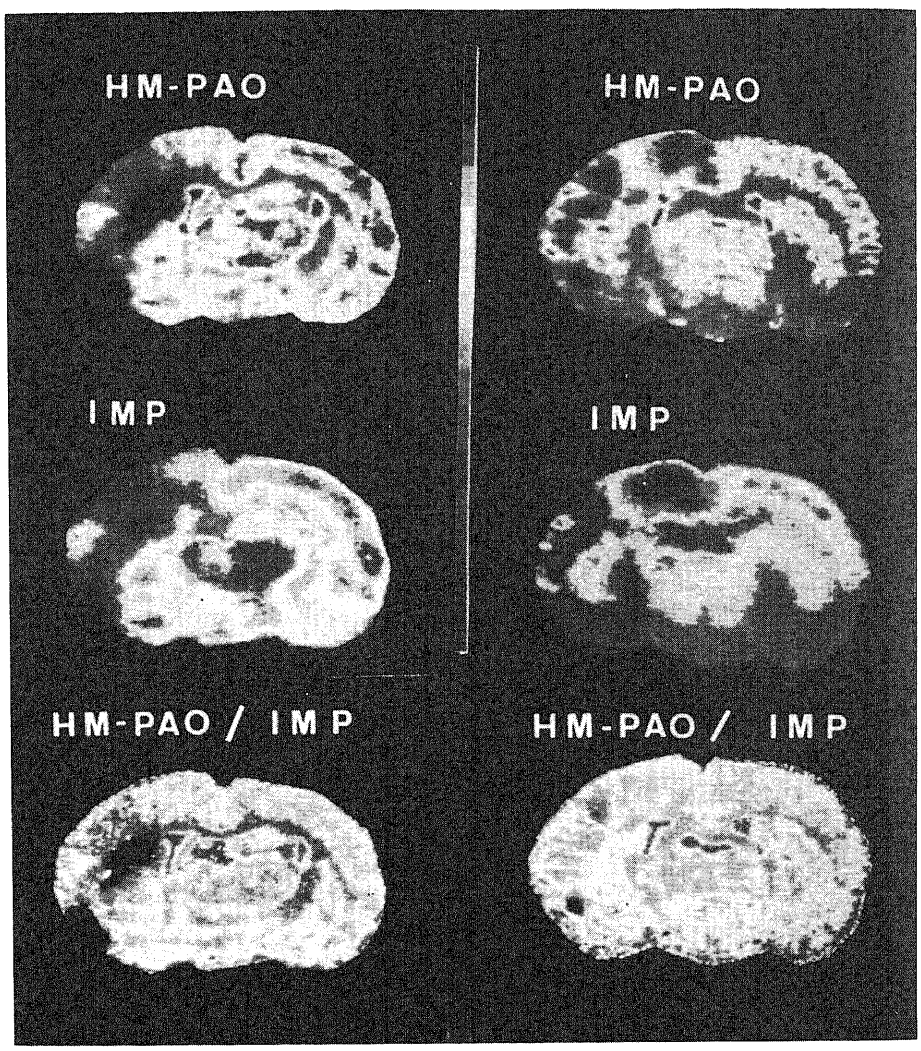

Fig.12. LCBF images representing ^{99m}Tc-d,l-HMPAO and IMP, and LCBF ratio image between the two tracers in experimental brain ischemia.

動脈は A_1 部から造影され無かった (図18b). 前大脳動脈は両側とも右頸動脈造影によって造影された (図18c). Matas 負荷前の ^{99m}Tc-d,l-HMPAO 像では血流低下部位はみられなかったが, Matas 負荷中の ^{99m}Tc-d,l-HMPAO 像では右前大脳動脈領域で28%, 右中大脳動脈領域で29%, 左前大脳動脈領域で22%の低下がみられた (図18d-f). 動脈瘤は海綿静脈洞部に位置し, 直達手術は困難なため右頸動脈の結紮が検討されていたが, 側副血行が乏しいため不可能とされた.

4. 臨床例での IMP との比較

14回の ^{99m}Tc-d,l-HMPAO 検査の内8回で局所的な集積低下が見られた. そのうち, IMP 像にて集積低下が ^{99m}Tc-d,l-HMPAO 像よりも広範囲であったもの, ^{99m}Tc-d,l-HMPAO で見られた以外の部位にも集積低下がみられもの, または ^{99m}Tc-d,l-HMPAO 像よりも集積低下の度合が強かったものが計4回見られた. 他の4回では IMP と ^{99m}Tc-d,l-HMPAO で同一所見であった.

Table 2. The estimated four parameters along with chi-square values (x_0^2) in the nonweighted nonlinear least squares fit in Eq. (19)

Case	Counts[a]	P(1)	P(2)	P(3)	P(4)	X_0^2
1 (67M, SAH, semicoma) Gray matter	43	0.216 (0.042)	0.094 (0.086)	1.510 (1.401)	1.182 (0.542)	225
White matter	36	0.180 (0.034)	0.034 (0.028)	1.272 (0.978)	1.183 (0.496)	174
2 (57F, SAH, alert) Gray matter	50	0.309 (0.056)	0.120 (0.860)	1.283 (0.898)	1.230 (0.564)	186
White matter	36	0.174 (0.032)	0.026 (0.018)	1.093 (0.678)	1.234 (0.532)	123
3 (65M, SAH, semicoma) Gray matter	51	0.237 (0.053)	0.083 (0.054)	1.082 (0.786)	1.202 (0.465)	158
4 (54F, infarct, alert) Gray matter	132	0.252 (0.064)	0.067 (0.043)	1.320 (0.850)	0.953 (0.321)	286

M, male; F, female; SAH, subarachnoid hemorrhage.
Figures in parentheses are standard deviations for parameters.
[a]Counts are reconstructed counts per pixel after reaching a steady state.

Table 3. The estimated values for blood flow and rate constants in the same patients as in Table 2

Case	K_1 (ml/g/min)	Flow (ml/g/min)	k_2 (min^{-1})	k_3 (min^{-1})	k_5 (min^{-1})	λ (K_1/k_2)
1						
Gray matter	0.31	0.34	0.46	1.05	1.18	0.67
White matter	0.21	0.24	0.20	1.07	1.18	1.10
2						
Gray matter	0.43	0.50	0.36	0.92	1.23	1.20
White matter	0.20	0.22	0.14	0.95	1.23	1.43
3						
Gray matter	0.32	0.36	0.28	0.80	1.20	1.10
4						
Gray matter	0.37	0.41	0.42	0.90	0.95	0.89
Mean±SEM					1.14±0.06	
Gray matter	0.36±0.03	0.40±0.03	0.38±0.04	0.92±0.05		0.97±0.12
White matter	0.21±0.01	0.23±0.01	0.17±0.01	1.01±0.05		1.27±0.17

全体の14回の ^{99m}Tc-d,l-HMPAO 検査の内，6回では局所的な集積低下がみられなかった．その内5回では同時期の IMP 像にて局所的な集積低下がみられた．

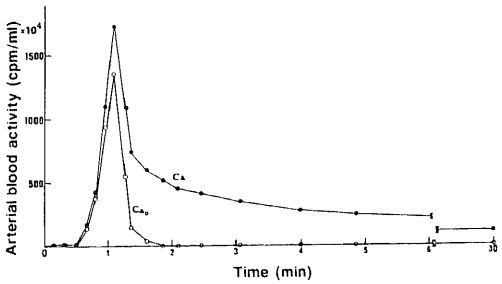

Fig.13. A time course of total tracer activity (Ca) and diffusible tracer activity (Ca_D). Ca_D is calculated from Eq. (16) for case in Table 2. Note the rapid decrease of the diffusible tracer.

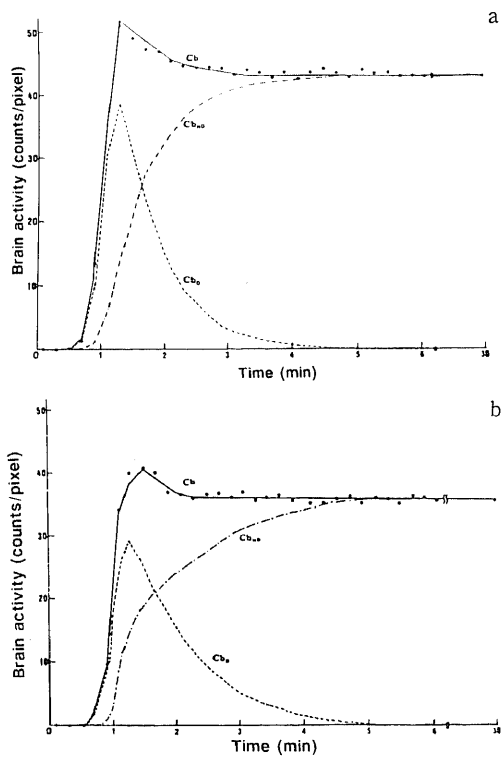

Fig.14. Time course data of total brain activity (Cb) and the fitted curve (solid lines) for gray matter (a) and white matter (b) for the same patient shown in Fig.13. Time course of the diffusible tracer (Cb_D) and nondiffusible tracer (Cb_{ND}) in the brain can be separately estimated on the basis of Eqs. (13) & (14).

全体の有所見率は，^{99m}Tc-d,l-HMPAOの57.1%(8/14) に対して，IMP では92.9% (13/14) に達した．また IMP 像で ^{99m}Tc-d,l-HMPAO で得られた以外の異常を指摘し得た例と，集積低下の度合が ^{99m}Tc-d,l-HMPAOよりも強かった例を合わせると，64.3%(9/14) に達した (図19)．

^{99m}Tc-d,l-HMPAO と IMP の所見に不一致がみられた脳虚血例 (図20) と脳動静脈奇形例 (図21) を示す．いずれも前者では局所脳血流低下を示唆する異常所見が得られていないのに対し，後者では明かな脳血流低下部位がみられる．

考　　察

Neirinckx ら[7]によれば ^{99m}Tc-d,l-HMPAO の放射化学的純度に関与する因子は以下のごとくである．1）ジェネレータの前回溶出からの時間，2）ジェネレータより ^{99m}Tc を溶出してからキット調製までの時間，3）キットに加える ^{99m}Tc の放射能濃度，4）キット調製より投与までの時間．標識後，経時的に二次性錯体の割合が増加し，2)，3）が長くまた高くなるほど遊離の $^{99m}TcO_4^-$ の経時的増加率が増す．1）もジェネレータの種類により，純度に関係する場合があるという．但し標識直後ではいずれの場合でも純度は90%以上である．

今回の検討でも，純度は標識直後で90%以上であっ

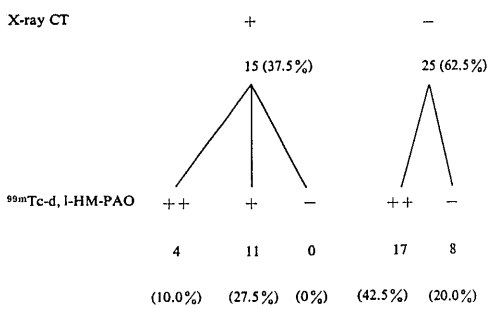

Fig.15. X-ray CT versus ^{99m}Tc-d,l-HMPAO positive rates in 40 studies of the patients mainly with cerebrovascular disorder.
X-ray CT.
+ : abnormal low or high density area.
− : negative study.
^{99m}Tc-d,l-HMPAO.
++ : focal decreased activity in the normal density area on X-ray CT.
+ : focal decreased or increased activity area in the corresponding area to the abnormal region on X-ray CT.
− : negative study.

Table 4. Relationship between HM-PAO scan findings and low density areas (LDA) on X-ray CT, angiographic early vasospasm, early ischemic neurological deficits (EIND), or delayed ischemic neurological deficits (DIND).

	CT (LDA)	Early Spasm	EIND	DIND	No. of Cases
HMPAO (+)	−	+	+	+	2
	−	−	+	+	3
	−	−	−	+	4
	−	−	−	−	2
HMPAO (−)	−	−	−	+	1
	−	−	−	−	6

Table 5. Predictive values of HM-PAO scans for Delayed Ischemic Neurological Deficits (DIND).

	DIND(+)	DIND(−)	Total
HM-PAO(+)	9	2	11
HM-PAO(−)	1	6	7
Total	10	8	18

Positive predictive value=82%
Negative predictive value=86%

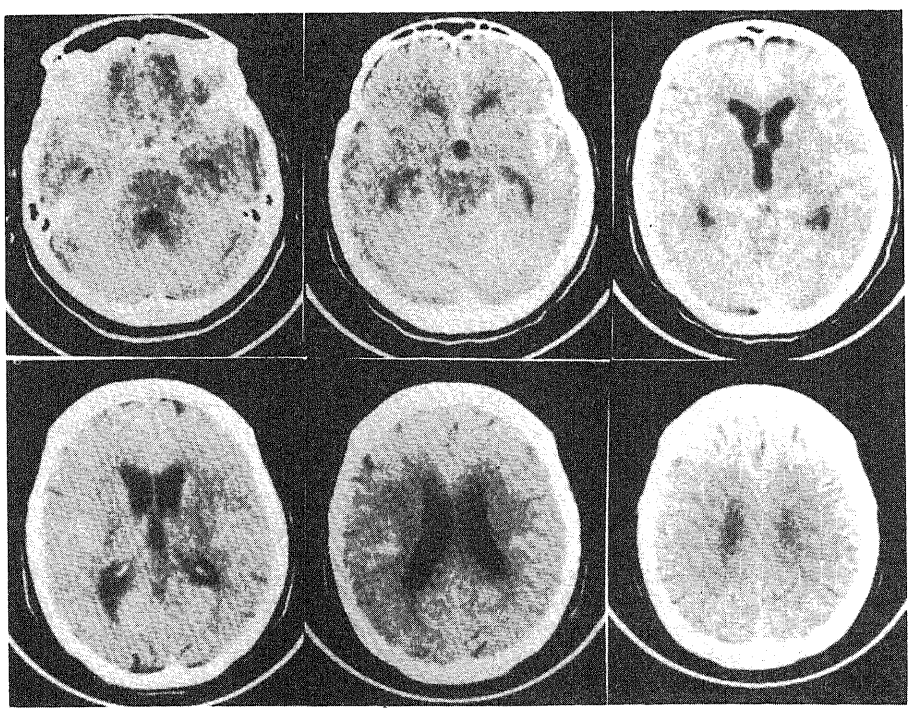

Fig. 16 a

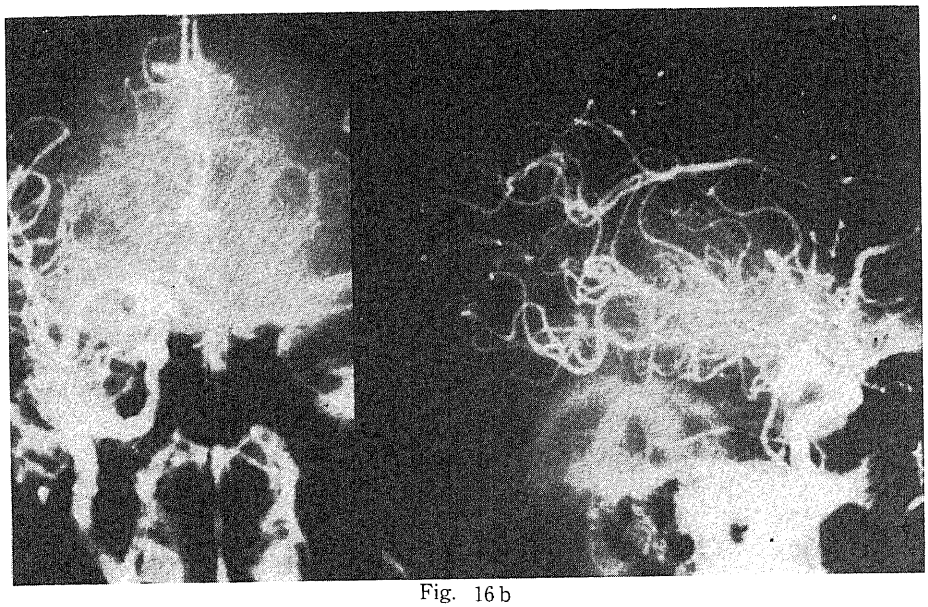

Fig. 16 b

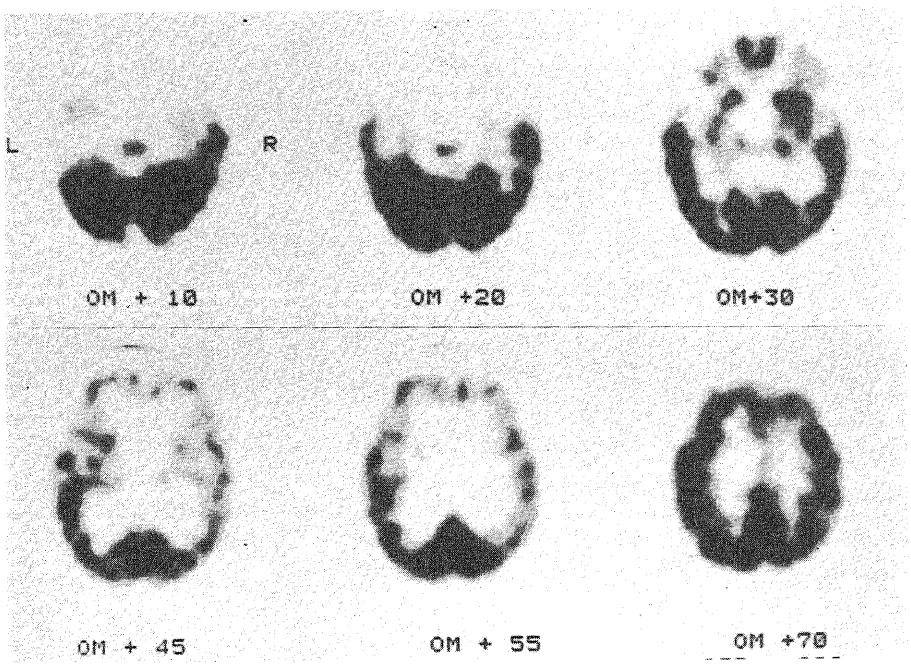

Fig. 16 c

Fig.16. A case of a 75-year-old female with a ruptured aneurysm. a. X-ray CT scan on admission (Day 0) showed thick clots in cisterns and fissures (Fisher's CT grade 3). b. Right carotid angiography on admission revealed a posterior communicating artery aneurysm without vasospasm. c. ^{99m}Tc-d,l-HMPAO SPECT on admission revealed decreased perfusion bifrontal cortices and the right temporal cortex. She manifested frontal lobe syndrome from six days after the onset.

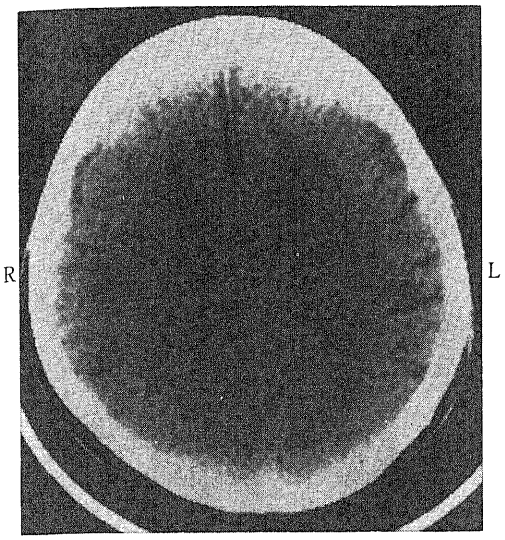

a

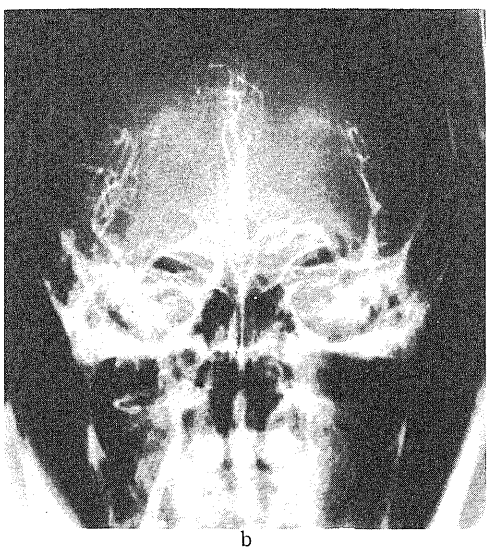

b

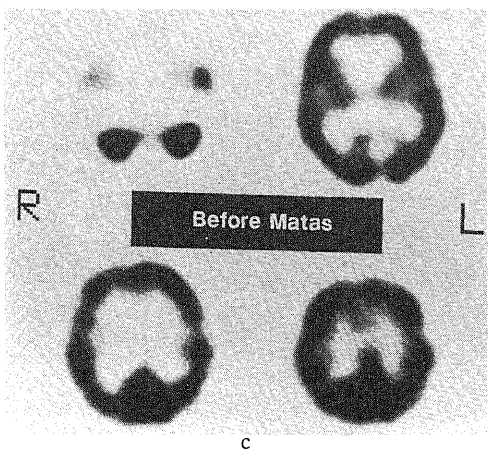

c

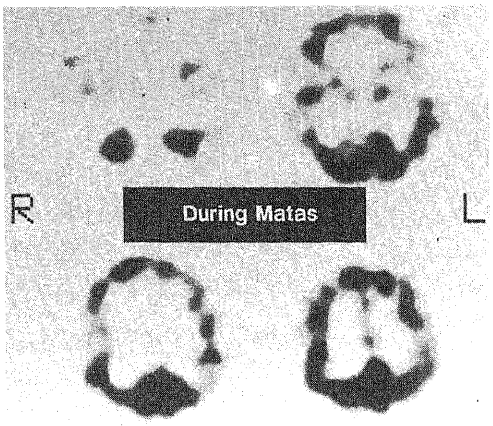

d

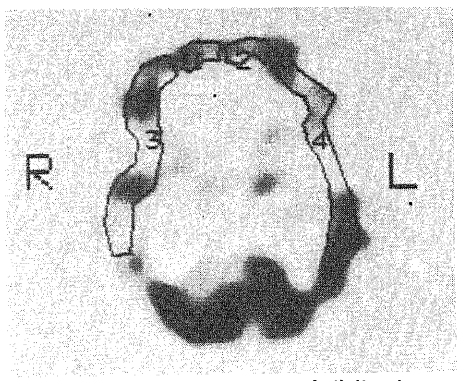

ROI	Territory	Activity change (Flow change)
1	Right ACA	1% increase (2% increase)
2	Left ACA	0% (0%)
3	Right MCA	4% decrease (3% decrease)
4	Left MCA	3% decrease (4% decrease)

e

Fig.17. A case of a 67-year-old patient with right hemiplegia. a. X-ray CT scan showing a low density area in the left corona radiata. b. Right carotid angiogram during the left-sided Matas test showing good filling of bilateral anterior cerebral artery (ACA) and middle cerebral artery (MCA). c. Transaxial brain perfusion images using ^{99m}Tc-d,l-HMPAO befor the Matas test showing no focal perfusion reduction. d. Transaxial brain perfusion images during the left-sided Matas test showing no significant reduction in the left hemisphere. e. Quantitative analysis of resional activity changes during the test using Eq. (24). Figures in parentheses are flow changes calculated from Eq. (A8).

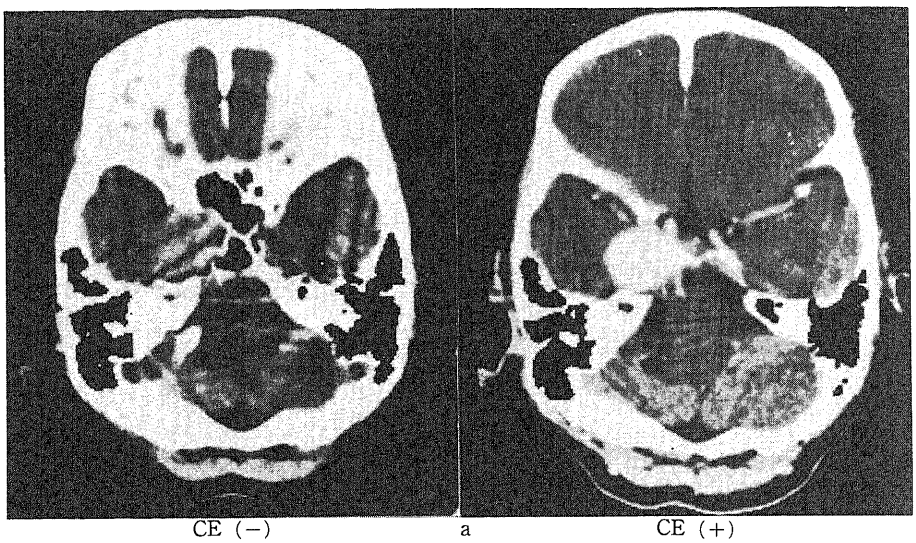

CE (−) a CE (+)

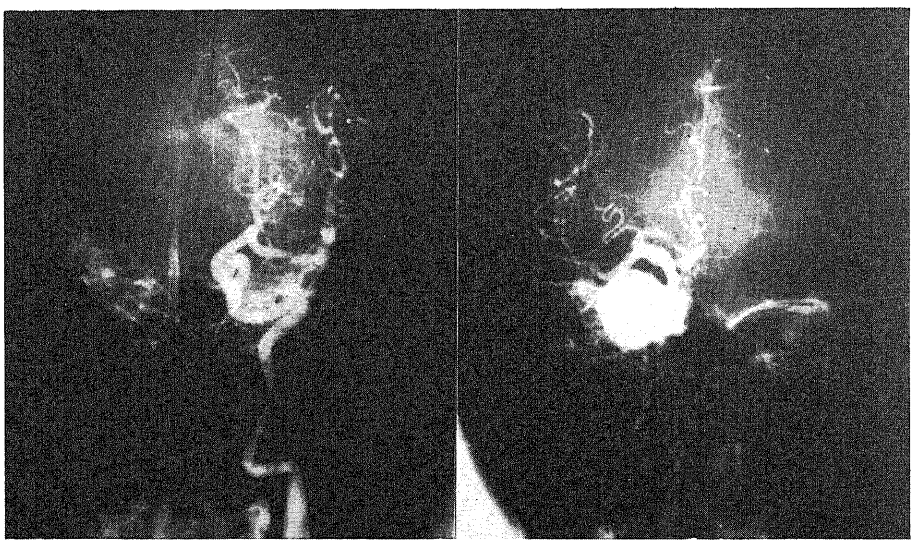

b c

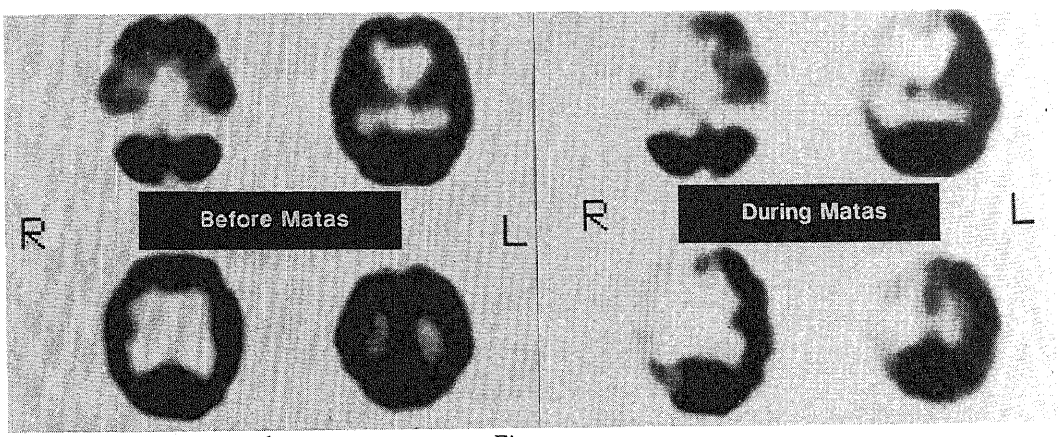

d Fig. 18 e

たが，$^{99m}TcO_4$ の割合の増加率が大であった．これは放射能濃度が 60mCi/5 ml と比較的大きかったためと考えられる．従って純度をなるべく長く保つためには，Neirinckx らの指摘するごとく，24時間以内に溶出したジェネレータを用い，溶出後2時間以内にキットの調製を行い，その調製に際しては放射能濃度を30mCi/5 ml 以下とし，調製後は30分以内に投与することが肝要と思われる．

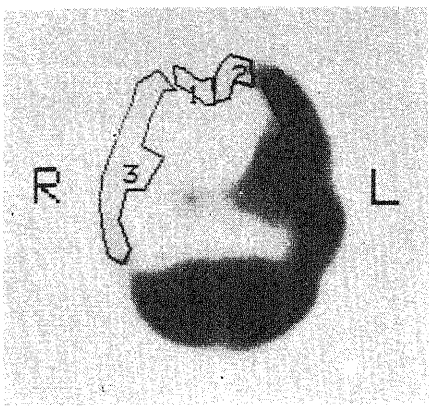

ROI	Territory	Activity change (Flow change)
1	Right ACA	28% decrease (36% decrease)
2	Left ACA	22% decrease (21% decrease)
3	Right MCA	29% decrease (38% decrease)
4	Left MCA	1% decrease (2% increase)

f

Fig.18. A case of a 73-year-old patient with right blephaloptosis. a. X-ray CT scan showing a round area with slight high density (CE(−)) on the right side of the sella turcica with marked contrast enhancement (CE(+)). b. Left carotid angiogram during the right-sided Matas test showing nonfilling of the left ACA expected for the most distal portion filled from the leptomeningeal anastomosis with the left posterior cerebral artery. c. Right carotid angiogram showing a giant aneurysm in the cavernous portion of the right internal carotid artery and filling of bilateral ACA. d. Transaxial brain perfusion images using ^{99m}Tc-d,l-HMPAO befor the Matas test showing no focal perfusion reduction. e. Transaxial brain perfusion images during the right-sided Matas test showing focal reduction in the right MCA and bilateral ACA territories. f. Quantitative analysis of resional activity changes during the test using Eq. (24). Figures in parentheses are flow changes calculated from Eq. (A8).

脳へは投与量の5%前後が集積した．これは IMP の8%前後[14)26)27)]と比べると低い．しかし3－6mCi しか投与できない IMP と比べると，^{99m}Tc-d,l-HMPAO を 20mCi 投与すれば，脳において IMP の2－4倍のカウントが得られるため，短時間での撮像が可能である．また IMP では脳の放射能がピークに達するまで通常20分以上かかる[14)26)~28)]ため，回転型ガンマカメラを SPECT 装置として用いる場合，それ以後に撮像しなければならない．これに対し ^{99m}Tc-d,l-HMPAO では投与2－3分以後脳の放射能は安定なので，全検査時間が短縮される．

脳のみならず排泄系以外の臓器では投与1時間後と2時間後で摂取率はほぼ一定であり，これらの臓器からの洗い出しは非常に少ないと考えられた．また投与経路とした静脈への集積が高く，血管壁への吸着が強いと予想された．

血中濃度は投与後1分前後で最高値に達し，投与後5分後までは速やかに減少するものの，約5分後からはゆるやかに減少した．このゆるやかな減少は，^{99m}Tc-d,l-HMPAO の血球及び血清蛋白との結合率が高いためと考えられる．これはすなわち血球及び血清蛋白と結合した ^{99m}Tc-d,l-HMPAO が血液プールとして作用するということである．血球への高い結合率はすでに報告されている[7)19)]が，血清蛋白への高い結合率は今回が始めての報告である．In vitro での両者を合わせた結合率はわずか1分のインキュベーションで47%にも達する．また5分のインキュベーションでは60%に達する．この結合した ^{99m}Tc-d,l-HMPAO は脳血液関門を通過しないことが示されたが，静脈血とのインキュベーションによって脳への集積が34%に低下したことは，換言すれば66%の ^{99m}Tc-d,l-HMPAO が血液脳関門を通過しなかったといえる．従って脳への集積率を低下させないためには，静注に際して注射筒内に極力血液を逆流させない注意が必要である．

血液プールとして作用する血球及び血清蛋白と結合した ^{99m}Tc-d,l-HMPAO が，脳実質の放射能に影響する可能性が懸念される．しかし脳血液量は脳実質の4%前後[29)]であり，ウェルカウンターと SPECT 装置との cross calibration factor を求め，血液量を4%として求めたところ，静注30分後で，血液プールによる放射能は脳の放射能の3%に過ぎなかった．よって通常は血液プールの影響はほぼ無視しうるといえる．しかし脳動静脈奇形のように，脳実質が乏しく，血管

床が相対的に増加している状態では，血液プールの影響がかなり存在しうると予想される．これはII．4．における ^{99m}Tc-d,l-HMPAO と IMP の脳動静脈奇形における比較で，明かとなった．^{99m}Tc-d,l-HMPAO では動静脈奇形そのものの描出がみられ，脳血液量情報が血流情報に混在している．

^{99m}Tc-d,l-HMPAO の脳内での優れた停滞能の機序に関しては未だ明らかではないが，血液脳関門を通過した脂溶性の ^{99m}Tc-d,l-HMPAO が脳内で速やかに水溶性の化合物に変わるためと推測されている[30]．今回のラット脳でのミクロオートラジオグラフィ及び化学的変化に関する検討でも，^{99m}Tc-d,l-HMPAO は血液脳関門を通過しえること，さらに水溶性の化合物に変わるにしろ蛋白等と結合してしまうにしろ，少なくとも遊離の脂溶性の ^{99m}Tc-d,l-HMPAO は静注後速やかに脳内で消失することが判明した．この変換により，水溶性の化合物はもはや血液脳関門を通過できず，血中に戻ることなく脳内にとどまる．これが正しいとすると，^{99m}Tc-d,l-HMPAO の再循環のために脳の放射能は経時的に増加して行くと予測される．しかし実際にはこれまでの報告[19][31]と同じく，脳の放射能は投与2－3分後から10時間後までほとんど一定であったし，脳内分布も IMP のごとき経時的変化[32]を示さなかった．しかも血中濃度が徐々にではあるが減少して行くのに対して脳の放射能は減少を示さなかったことにより，脳と血液の間で平衡状態が成立しているとは考えがたい．以上の事柄より脳の放射能に関与する入力はほぼ初回循環のみであり，再循環した ^{99m}Tc-d,l-HMPAO は脳への入力にほとんど関与しないものと予想された．このことは ^{99m}Tc-d,l-HMPAO の高い血球及び血清蛋白結合率からも推測される．すなわち体内へ投与されるや，血球内で水溶性代謝物に変換されたり血清蛋白に結合し，再循環ではもはや遊離の ^{99m}Tc-d,l-HMPAO はほとんど存在しないと考えられる．ヒトでのコンパートメント解析による検討でも脳への入力となりうる拡散性のトレーサーは静注後2分以内に消失することが数学的に証明された．換言すれば，静注時の極短時間の血流情報が長時間保たれることになり，血流用剤としては理想的である．反面血流の定量化に際して動脈血濃度をそのまま入力として用いることができないといえる．このことは，I．10．における定量的マクロオートラジオグラフィによる IMP との比較において，全動脈血濃度を入力とした場合 ^{99m}Tc-d,l-HMPAO により求めた脳血流値は IMP のそれに比べ，高度の過小評価を示したことからも明かである．

^{99m}Tc-d,l-HMPAO による SPECT 像は Morreti ら[33]，西沢ら[34]，Andersen ら[35][36] によると IMP や ^{133}Xe を用いた方法に比してヒト脳ではコントラストが悪いと報告されている．II．4．における ^{99m}Tc-d,

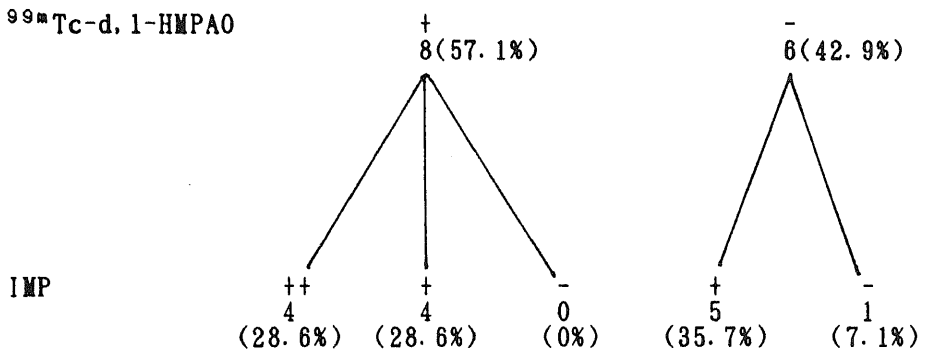

Fig.19. ^{99m}Tc-d,l-HMPAO versus IMP positive rates in 14 patients mainly with cerebrovascular disorder.
^{99m}Tc-d,l-HMPAO.
＋: focal decreased or increased activity area.
－: negative study.
IMP
＋＋: focal decreased activity in the normal activity area on ^{99m}Tc-d,l-HMPAO, or focal decreased activity with larger-sized or higher contrast than the corresponding abnormality on ^{99m}Tc-d,l-HMPAO.
＋: focal decreased or increased activity area with the same size and contrast as those of the corresponding abnormality on ^{99m}Tc-d,l-HMPAO.
－: negative study.

l-HMPAO と IMP の SPECT 像の比較においても虚血の検出に関しては IMP の方が明らかに優れていた．この原因を調べるため，Lassen ら[18)21)]によって提唱された ^{99m}Tc-d,l-HMPAO 体内分布の動態モデルを用いて，脳血流値と速度定数を求めた．

脂溶性の ^{99m}Tc-d,l-HMPAO が水溶性の代謝物に変化するのは，脳組織内の glutathione 依存性の反応によると報告されている[20)]．もし glutathione が脳内に均一に分布するならば，この変化の速度は灰白質でも白質でも等しいはずである．今回の検討において k_3 値が灰白質と白質でほぼ等しかったことはこのことを支持する．さらにわれわれが求めた k_3 値は，Lassen らが推定している値[18)21)]と近く，また患者間でも比較的一定な値をとった．脂溶性の ^{99m}Tc-d,l-HMPAO の水溶性の代謝物への変化速度は，脳から血中への逆拡散の速度に対して極めて速いわけではないので，脳からの逆拡散が実際に起こるものと考えられる．この初期の逆拡散は血流値の高いところほど大きい．また灰

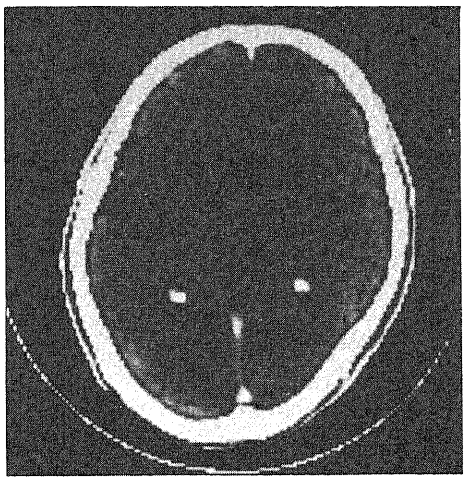

a

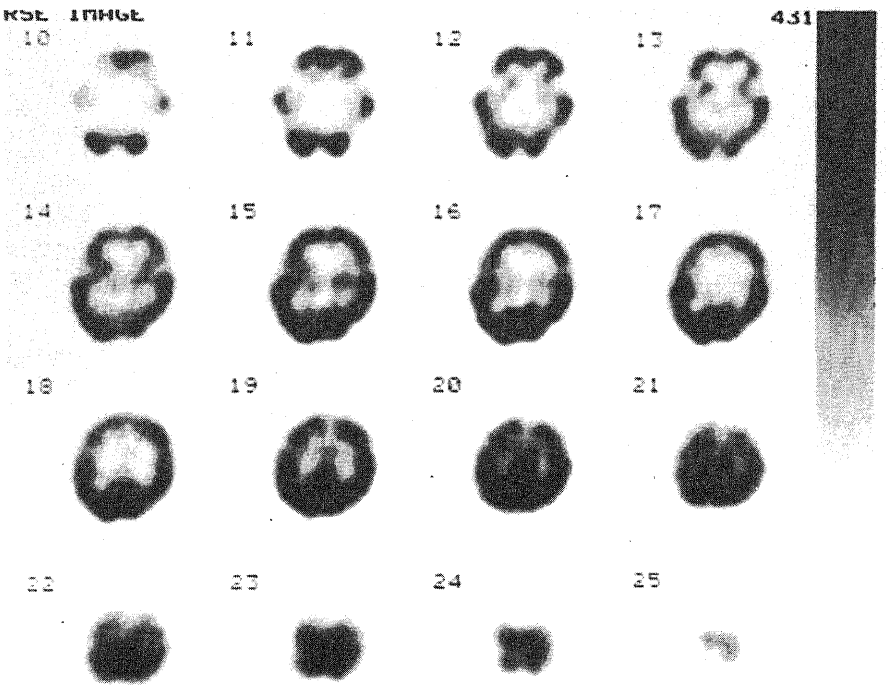

Fig. 20　b

白質の方が k_2 値が大きく，脳組織における ^{99m}Tc-d,l-HMPAO の停滞率[18)21)]，$k_3/(k_2+k_3)$ が白質に比べ小さい．停滞率と血流値の関連を見ると図22のごとくなり，血流値 100ml/100g/min では停滞率はわずか50%にすぎ無い．その結果として脳の放射能が一定に達した後の灰白質と白質のカウントの比は実際の血流比よりも小さくなる．

拡散しうる ^{99m}Tc-d,l-HMPAO の脳組織と血液の間の分配係数は，算出された速度定数から計算され (k_1/k_2)，Lassen ら[18)21)]によって全脳に対して仮定された値1.0にほぼ等しくなった．Lassen らは脳内の ^{99m}Tc-d,l-HMPAO の放射能が血流値と直線比例関係に無いことを示し，補正項の使用を示唆した[18)21)]．その補正項は以下の式で与えられる．

$$\alpha = k_3(Efr/\lambda) = k_3/k_2 r \quad \text{(補遺参照)}$$

但しここで fr はその基準部位の血流値を表す．基準部位の fr 値が 0.4−0.8ml/min/g と変化するとき α 値は2.6−1.3と変化し，この範囲は Lassen らが報告した至適値1.5[18)21)]とよく一致する．

今回の研究では，初回循環時の取り込み率 (E) をラット脳で求め，全脳のどの部分でも，どの患者間でも，ヒトでもラットでも，また如何なる血流値の部分でも一定と仮定した．血流値は K_1 をEで除して求められるので，この値に誤りがあると算出した血流値にも誤差を生じる[37)]．しかしながら以下に示す理由で一定のE値を用いることはそれほど不適切ではない．補遺の式 A7 は ^{99m}Tc-d,l-HMPAO の放射能と真の血流値の関係を直線化する補正式だが，この式を用いて，Lassen ら[18)21)]や Andersen ら[35)36)]は，脳梗塞や脳腫瘍を含む各種疾患や正常者で，補正した ^{99m}Tc-d,l-HMPAO の分布が ^{133}Xe による脳血流像とよく一致することを報告した．このことは補遺の式 A7 の中の K_1i/K_1r が真の血流の比に近いことを示唆し，補遺の

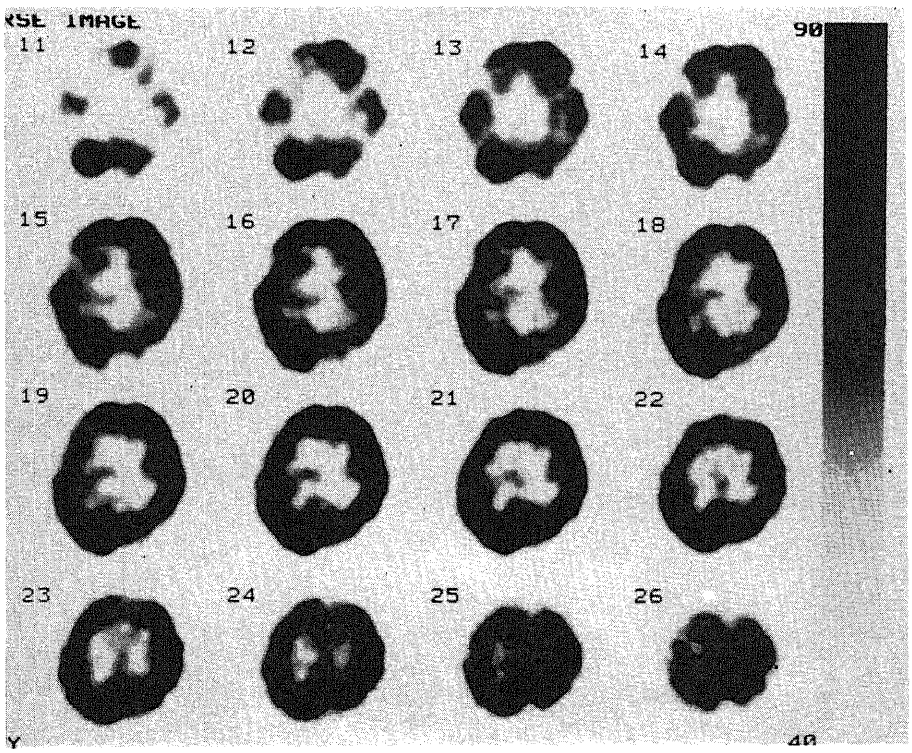

c

Fig.20. A case of a 67-year-old male with dysarthria and right hemiparesis. a. X-ray CT scan showing low density areas in the left corona radiata (not shown) and in bilateral caudate nuclei. b. Transaxial brain perfusion images using ^{99m}Tc-d,l-HMPAO showing no focal perfusion reduction. c. Transaxial brain perfusion images using IMP showing the focal decreased perfusion in the right occipital and the left upper frontalcortex.

式 A8 を導く際の仮定を支持する．言い換えれば，ヒトの脳では血流値が高いところから低いところまで ^{99m}Tc-d,l-HMPAO の E 値は比較的一定と考えられる．よって実際的な見地からすると一定で均一な E 値の仮定は容認しうるといえる．もちろん E 値がいろいろな値をとりうる可能性[38]をよく認識し，さらなる検討を加えることが必要である．

前述のごとく ^{99m}Tc-d,l-HMPAO は血中では速やかに水溶性代謝物に変化し，血液脳関門を通過しなくなる．そのため血液の放射能をそのまま脳への入力として使えず，脳血流の定量化は難しい[39]．IMP の場合はオクタノールによって脂溶性で血液脳関門を通過するもののみを抽出しえた[14)28)]が，^{99m}Tc-d,l-HMPAO の場合は変換が非常に速いため，採血からオクタノールによる抽出の間に起こる変換も無視しえず脳への入力の過小評価が起こるだろう．また実際には採血後即座に抽出操作を行うのは非常に煩雑でありほとんど実行不可能である．そこで血液と脳の時間放射能曲線より数学的に k_2，k_3，k_5 を求め，血中での拡散可能な ^{99m}Tc-d,l-HMPAO の濃度のみを算出した．その結果

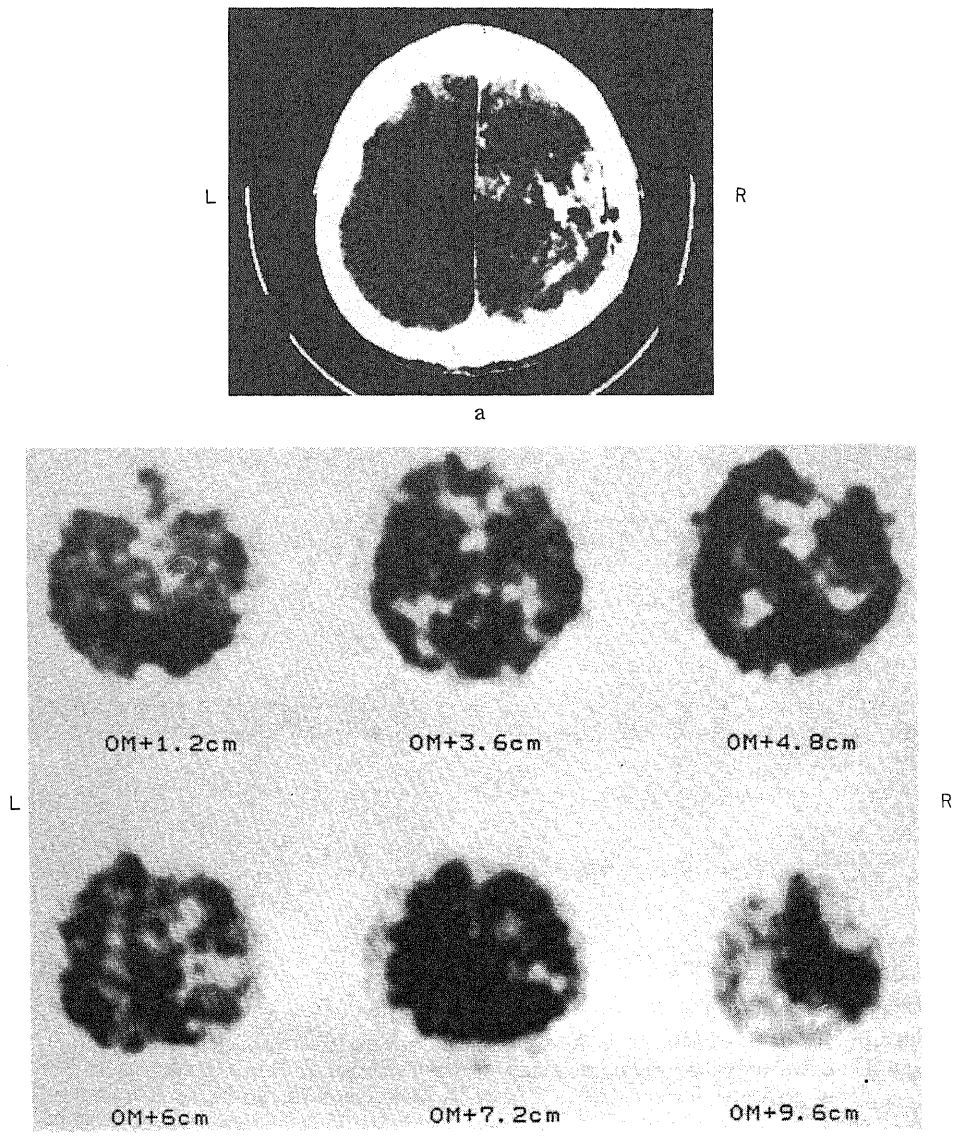

Fig. 21

血中の脂溶性の ^{99m}Tc-d,l-HMPAO は速やかに減少し，静注2分後には0になることがわかった．換言すれば，2分以降は血液の放射能がどうであろうと脳への入力としては無視し得ると言える．

血液と脳の時間放射能曲線を4コンパートメントモデルの式に直接適合させることによって ^{99m}Tc-d,l-HMPAO を用いて脳血流値を定量化できることがわかった．また Lassen らによる補正法[18)21)35)36)]の妥当性も確認された．しかし，脳血流の絶対値を求めるためには動脈血の頻回の採血が必要なため臨床的に有効な検査とはいえない．

このようにヒト脳では脳から血液への初期の逆拡散が血流値の高いところで大きくなるので，^{99m}Tc-d,l-HMPAO 像は IMP のそれよりコントラストが悪いと考えられる．しかしラットの脳虚血モデルによる比較では，2つの像にコントラストの優劣はみられなかった．このヒトとラットでの違いは何故おこるのか以下に考察を加えた．

まずラットの屠殺が早すぎたために ^{99m}Tc-d,l-HMPAO が脳より充分逆拡散していないのではないかという懸念が挙げられる．しかしヒトにおいてでも静注後2分[19)40)]で脳の放射能は安定し，ラットでは脳血流値がヒトより大きいためさらにその安定に達するまでの時間は短縮されると考えられる．今回ラットの屠殺は ^{99m}Tc-d,l-HMPAO 投与後2分に行われており，すでに逆拡散は終了しているものと考えられ，この説明は成り立たない．

また IMP に初期の逆拡散が起こったためとも考えにくい．なぜなら IMP は脳と血液の分配係数が約25[13)20)41)]と高く，血流の高いところでも血流を忠実に表

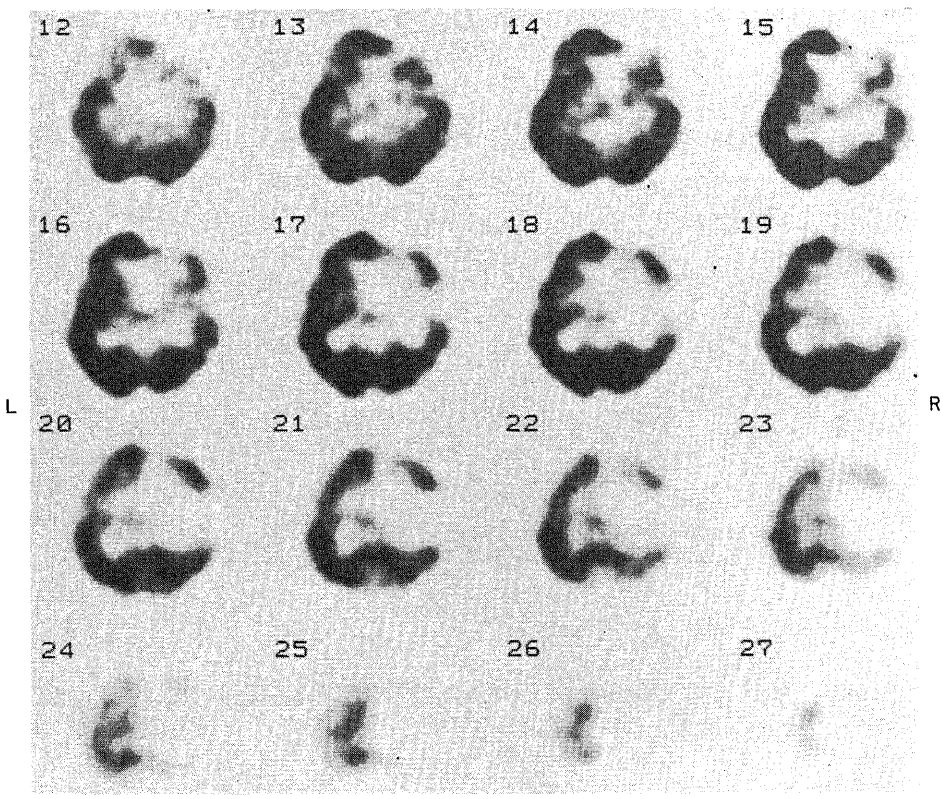

Fig.21. A case of a 42-year-old male with residual ateriovenous malformation (AVM) after operation. a. X-ray CT scan with contrast enhansment showing extensive enhanced areas and clips in the right hemisphere. b. Transaxial brain perfusion images using ^{99m}Tc-d,l-HMPAO showing no focal perfusion reduction at the site of AVM. c. Transaxial brain perfusion images using IMP showing obvious large-sized perfusion dificit with surrounding perfusion reduction in the right hemisphere.

すと考えられるからである．このことはマイクロスフェアとの比較[14)42)]によって示されている．投与後2分間に於いては，IMP の初期の洗いだしは無視し得る[14)28)]．

このラット脳における ^{99m}Tc-d,l-HMPAO 像と IMP 像の一致に対して最も考えうる理由は，脳内での拡散性の ^{99m}Tc-d,l-HMPAO から非拡散性代謝物への転換の速度定数 (k_3) に種特異性がみられるのではないかということである．^{99m}Tc-d,l-HMPAO の脳内での停滞率は前述のごとく $k_3/(k_2+k_3)$ で表される．k_2 は血流値に比例し，分配係数に反比例する．k_3 が一定の時，k_2 が高くなると停滞率は小さくなる．逆に k_2 に対して k_3 が大きくなると ^{99m}Tc-d,l-HMPAO は脳により停滞し易くなる．一方Ⅰ．7．の結果からはラット脳内での脂溶性の ^{99m}Tc-d,l-HMPAO の消失は速やかで，ラットでは k_3 が大きいことが示唆される．従って，ラット脳では k_3 が k_2 に比べてかなり大きいために停滞率が1に近く，ラット脳での動態はマイクロスフェアモデルに近似し，その結果としてラット脳では如何なる血流値の部分でも全脳にわたって ^{99m}Tc-d,l-HMPAO の分布は IMP とよく一致した，と考えられる．

臨床例でのX線 CT との比較では，これまでの報告[43)~50)]と同じく ^{99m}Tc-d,l-HMPAO の脳血流用剤としての有用性が確認された．X線 CT では症例に示したごとく発症初期の脳梗塞は検出困難であり，また器質的障害に陥らないが機能的障害を示す，いわゆる ischemic penumbra[51)~53)]と呼ばれる虚血領域は検出し得ない．このことを考えるとX線 CT 陰性例で ^{99m}Tc-d,l-HMPAO が高率に局所的虚血巣を指摘し得たことはなんら不思議ではない．

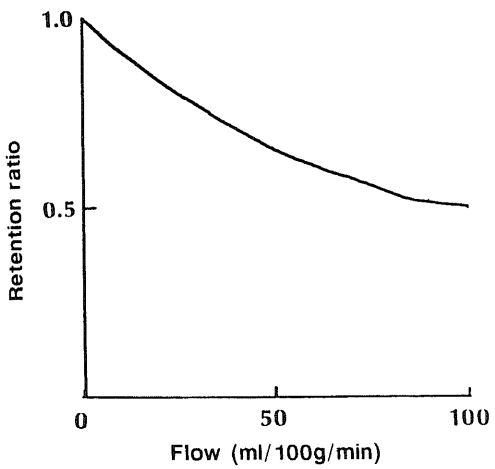

Fig.22. Relationship between flow values and the retention ratio $k_3/(k_2+k_3)$] of ^{99m}Tc-d,l-HMPAO in the brain tissue estimated from the obtained mean values for gray matter in Table 3.

脳腫瘍の1例では腫瘍そのものへの集積がみられたが，Lindegaard らも脳腫瘍への集積を報告[48)]している．一方 IMP は脳腫瘍へは集積を示さないか集積してもすぐ洗い出されると報告されており[54)55)]，脳腫瘍には IMP 結合部位が少ないからと考えられている．今回の ^{99m}Tc-d,l-HMPAO の脳腫瘍への集積機序は不明だが，正常脳組織におけると同じ機序によって，または本来は血液脳関門を通過しない血球や血清蛋白に結合した ^{99m}Tc-d,l-HMPAO が腫瘍による血液脳関門の破壊によって通過したことも考えられ，更なる検討が必要である．

今回は SPECT 装置としてリング配列検出器型装置を用いた．これはガンマカメラ回転型装置に比して解像力及び感度に於いて優れ[27)]，特に空間解像力は中心灰白質の評価に重要である．大きさが小さいものの場合解像力が低いと放射能の過小評価が起こるからである[56)57)]．コリメーターを用いる SPECT 装置において解像力と感度は二律背反するものだが，^{99m}Tc-d,l-HMPAO を用いれば投与量が多く計数率が稼げるためなるべく解像力の良い装置を使うことが肝要である．

破裂脳動脈瘤によるクモ膜下出血後の遅発性脳虚血症状と脳血流減少との相関については多くの報告[58)59)]がある．しかし急性期の脳血流に関する報告は少なく，遅発性脳虚血症状との関連も明確ではない．

今回の急性期に於ける脳血流の検討では，X線 CT や脳血管造影で検出し得ない局所脳血流異常が検出され，しかも局所神経症状とよく一致した．本剤はキット化されているため何時でも使用可能であり，また ^{99m}Tc を使用するため IMP に比して投与量も多くすることができる．この点で破裂脳動脈瘤急性期の如き緊急性を有する症例では特に有用と考えられる．問題点としては定量化が困難なため，クモ膜下出血にも時折見られる全脳的な血流低下の場合は局所脳血流異常として脳血流の異常を指摘し得ないことである．

Simeone ら[60)]，Petruk ら[61)]の実験的クモ膜下出血急性期における脳血流についての報告によれば，脳血流は初めの15分間に高度に低下しその後出血前の70－80％に回復しそのレベルを維持する．また Knuckey ら[62)]は脳動脈瘤破裂後1週間以内の脳血流を測定し，正常者に比し有意に低下していたと報告した．この機

序に関しては1）出血直後の頭蓋内圧亢進や水頭症，2）早期脳血管攣縮，3）脳血管造影にて検出不能な細血管の攣縮，4）クモ膜下出血の脳代謝に対するtoxic effect[63]が考えられている．今回の検討でも，重症度分類がよく脳血管攣縮が見られないにもかかわらず局所脳血流の低下がみられたものが6例あった．この様な例では上記機序の内1）と2）は否定的で，3）あるいは4）の機序が示唆される．

脳動脈瘤破裂急性期の脳血流と後に出現する遅発性脳虚血症状との関連性について論じた報告は少ない．Knuckeyら[62]は遅発性脳虚血症状が出現した群としなかった群で比較し，前者で有意に脳血流量が低下していたと報告した．我々の検討でも同様に，局所脳血流低下が検出された群で高率に遅発性脳虚血症状が出現した．このことは脳動脈瘤破裂後早期の脳血流シンチグラフィが遅発性脳虚血症状を予見しうる可能性を示唆している．

^{99m}Tc-d,l-HMPAOの脳内での分布は極めて短い時間に決まり，それが長い時間変化せずに持続する．このため^{99m}Tc-d,l-HMPAOは各種負荷試験に有用と考えられ，今回我々はMatas負荷[23]に応用した．同様の報告はBiersackら[64]によってなされているが，それでは負荷前と負荷中の2回の検査は日を違えて行っている．これに対し今回我々は2回の検査を連続して行った．連続して行うことによって，全検査を45分以内で行い，負荷前と負荷中の2つの像の位置のずれも最小限にとどめることができた．

問題点は^{99m}Tc-d,l-HMPAOの同じバイアルよりの2回の投与に際して，如何にして投与量を等しくするかである．何故ならたとえ2回それぞれ同じ放射能を投与したとしても，^{99m}Tc-d,l-HMPAOの放射化学的純度はI．1．で示すごとく経時的に劣化するため，^{99m}Tc-d,l-HMPAOの投与量としては同じになるとは期待できないからである．それで我々は小脳の放射能を対照とすることにした．小脳は椎骨動脈の領域なので，総頸動脈へのMatas負荷の影響を受けないと考えられる．またcrossed cerebellar diaschisis[65]の影響を避けるため，患側と同側の小脳を対照として使用した．

Lassenらによる補正式[18)21)]（補遺参照）によって補正すると，図18に於て脳血流の低下はより大きな数字となって現れた．例えば中大脳動脈領域においてMatas負荷による放射能の低下は29％に過ぎなかったが補正した脳血流の低下は38％と計算された．しかしながら，放射能の変化は実際の脳血流の変化より過小評価されているとしても，Matas負荷中に脳血流の低下する部分は放射能の低下としてはっきりと描出されるため，この補正は必ずしも必要とは考えられない．

^{99m}Tc-d,l-HMPAOを用いて脳血流を定量化することの困難さはすでに述べた．このことは比較的容易に定量化の可能なIMP[14)28)41)]に対して^{99m}Tc-d,l-HMPAOの欠点と言える．しかしながら負荷に対する脳血流の変化を定量的に評価するには，短時間内に2回の^{99m}Tc-d,l-HMPAO検査を施行する方法が有用である．IMPの場合は経時的に分布が変化するのでこの様な繰り返しての検査は不可能である．

今回の我々の結果は脳血管造影の結果と一致した．しかし最も重要なことは^{99m}Tc-d,l-HMPAOで得られる情報は毛細血管レベルの情報[66)67)]だと言うことである．Matas負荷前及び負荷中の^{99m}Tc-d,l-HMPAO SPECTはウィルス輪を介する側副血行の非侵襲的な定量的評価に有用であり，Matas負荷中の脳血管造影所見と併せることによりこの負荷試験の信頼性を高める貴重な方法と思われる．

以上，臨床例でのIMP像との比較では確かに^{99m}Tc-d,l-HMPAO像の健常部と虚血部のコントラストの悪さが指摘された．しかし，^{99m}Tc-d,l-HMPAOの動態の基礎的検討によりLassenらの提唱したコントラスト改善法[18)21)]の妥当性を証明することができ，このコントラスト改善法は今後積極的に用いられるべきものと考えられた．^{99m}Tc-d,l-HMPAOによるSPECT検査は，本剤がキット形として入手できるため緊急性を有する症例では何時でも施行しうる点，^{99m}Tc標識のため大量の放射能を投与できるため短い撮像時間で空間分解能に優れた像を得ることができる点，短時間の負荷試験に適している点において今までのIMP SPECT検査に優れており，非常に臨床上有用な検査であることが判明した．

結　　論

新しい脳血流測定用剤としての^{99m}Tc-d,l-HMPAOの化学的性質及びその体内動態を動物及び正常ボランティアで基礎的に検討し，さらに脳疾患症例75例にて臨床的検討を行い以下の結論を得た．

1．In vitroでの^{99m}Tc-d,l-HMPAOの放射化学的純度は標識直後で93％であり，以後経時的に漸減し，二次性錯体および$^{99m}TcO_4^-$の割合が各々10％前後まで経時的に増加した．^{99m}Tcの還元水解物は4％前後とほぼ一定であった．

2．脳へは投与量の5％前後が集積した．投与2－3分以後10時間まで脳の放射能は安定であった．

3．血中濃度は投与1分前後で最高値に達し，投与約5分後までは速やかに減少するものの，約5分後からはゆるやかに減少した．一旦血球及び血清蛋白に結合した ^{99m}Tc-d,l-HMPAO は血液脳関門を通過しないことが示された．

4．ラット脳でのミクロオートラジオグラフィ及び TLC を用いた化学的変化に関する検討では，^{99m}Tc-d,l-HMPAO は血液脳関門を通過しえ，一旦血液脳関門を通過した遊離の脂溶性の ^{99m}Tc-d,l-HMPAO は速やかに脳内で非拡散性物質に転換することが判明した．

5．動態モデルを用いて，脳血流値と速度定数を求めた．脳内での拡散性の ^{99m}Tc-d,l-HMPAO から非拡散性代謝物への転換の速度定数 (k_3) は灰白質と白質でほぼ等しく，また患者間でも比較的一定な値をとった．この k_3 が，脳内の拡散性の ^{99m}Tc-d,l-HMPAO から血中の拡散性の ^{99m}Tc-d,l-HMPAO への移行の速度定数 (k_2) に比して，充分に大きな値ではないため，脳から血中への逆拡散が起こる．この逆拡散が健常部と虚血部のコントラストを悪くするものと考えられた．しかし Lassen らの提唱した補正式の妥当性が数学的に証明され，この補正式によりコントラストを改善できることが確認された．

6．ラットの脳虚血モデルによる比較では，ヒトの場合とは異なり，^{99m}Tc-d,l-HMPAO と IMP の2つの像にコントラストの優劣はみられなかった．この理由として，ラットではヒトに比べて k_3 値が k_2 値に対して非常に高いと考えられた．

7．臨床例でのX線 CT との比較では，X線 CT 陰性例で ^{99m}Tc-d,l-HMPAO が高率に局所的虚血巣を指摘し得た．

8．破裂脳動脈瘤によるクモ膜下出血後の急性期に於ける脳血流の検討では，X線 CT や脳血管造影で検出し得ない局所脳血流異常が検出され，しかも局所神経症状とよく一致した．局所脳血流低下が検出された群で高率に遅発性脳虚血症状が出現した．このことより脳動脈瘤破裂後早期の脳血流シンチグラフィが遅発性脳虚血症状を予見しうる可能性が示唆された．

9．ウィルス輪を介する側副血行を評価する目的で，Matas 負荷と ^{99m}Tc-d,l-HMPAO-SPECT を組合わせた方法を開発した．2回の検査を連続して行うことによって，全検査を45分以内で行い，負荷前と負荷中の2つの像の位置のずれを最小限にとどめることができた．

10．^{99m}Tc-d,l-HMPAO による SPECT 像と IMP の SPECT 像との比較において，虚血の検出に関しては IMP の方が明らかに優れていた．しかし Lassen らによる補正法によって改善が予想され，このコントラスト改善法は今後積極的に用いられるべきものと考えられた．

^{99m}Tc-d,l-HMPAO による SPECT 検査は，本剤がキット形として入手できるため緊急性を有する症例では何時でも施行しうる点，^{99m}Tc 標識のため大量の放射能を投与できるため短い撮像時間で空間分解能に優れた像を得ることができる点，短時間の負荷試験に適している点において今までの IMP SPECT 検査に優れており，臨床上極めて有用な検査であることが判明した．

補　　遺

式14において時間が無限大になると，exp $(-(k_2+k_3)t)$ は0に近づく．そこで安定状態では Cb は漸近値に近づく．

$$Cb=\frac{fE}{(k_2+k_3)}(k_3\otimes CaD(t)) \qquad \cdots\cdots(A1)$$

全脳で k_3 が一定で均一な時，

$$\frac{Cbi}{Cbr}=\frac{fiEi/(k_2r+k_3)}{frEr/(k_2i+k_3)} \qquad \cdots\cdots(A2)$$

となる．但し i と r は各々ある領域 i と対照の領域 r を表す．

式A 2 に $(1/k_2r)/(1/k_2r)$ をかけると，

$$\frac{Cbi}{Cbr}=\frac{fiEi(k_2r/k_2r+k_3/k_2r)}{frEr(k_2i/k_2r+k_3/k_2r)} \qquad \cdots\cdots(A3)$$

となる．$k_3/k_2r=\alpha$ とすると，

$$\frac{Cbi}{Cbr}=\frac{fiEi(1+\alpha)}{frEr(k_2i/k_2r+\alpha)} \qquad \cdots\cdots(A4)$$

となる．もし λ も全脳で均一でまた一定とすると，

$$k_2i/k_2r=(fiEi/\lambda)/(frEr/\lambda)=(fiEi)/(frEr)\cdots\cdots(A5)$$

となる．式 A5 を式 A4 に代入すると，

$$\frac{Cbi}{Cbr}=\frac{fiEi}{frEr}(1+\alpha)/((fiEi/frEr)+\alpha)\cdots\cdots(A6)$$

となる．これを変形すると，

$$\frac{fiEi}{frEr}=\frac{K_1i}{K_1r}$$

$$=\alpha(Cbi/Cbr)/(1+\alpha-(Cbi/Cbr)) \qquad \cdots\cdots(A7)$$

となる．もし Ei＝Er とすると，言い換えれば初回循環時の取り込み率が全脳で均一で変化しないとすれば，

$$fi/fr=\alpha(Cbi/Cbr)/(1+\alpha-(Cbi/Cbr)) \qquad \cdots\cdots(A8)$$

となる．式 A7 と A8 は Lassen らによる補正式を表す．

謝 辞

稿を終えるに臨み，御指導，御校閲を賜りました久田欣一教授に深く感謝いたします．貴重な症例の御教示を頂きました金沢大学医学部脳神経外科池田清延講師，東壮太郎先生ならびに教室の諸先生に感謝します．御協力と御支援をいただいた金沢大学アイソトープ総合センター森厚文助教授，柴和弘先生，金沢大学医学部付属病院アイソトープ部，松平正道技師，山田正人技師，河村昌明技師，また直接御指導いただいた金沢大学医学部核医学講座松田博史先生ならびに教室員各位，宮川幾代乃文部事務官に深く御礼申し上げます．

^{99m}Tc-d,l-HMPAO を提供くださいましたアマシャム社ならびに IMP を提供下さいました日本メジフィジックス社に感謝いたします．

本研究の一部は，昭和63年度文部省科学研究費奨励研究(A) (課題番号63770773)，一般研究 (A) (課題番号63440040) によったことを付記する．

本論文の要旨は第27回核医学総会 (於長崎，1987)，第28回核医学総会 (於東京，1988)，第34回米国核医学会 (於トロント，1987)，第35回米国核医学会 (於サンフランシスコ，1988)，第4回アジアオセアニア核医学会 (於台北，1988)，HM-PAO シンポジウム (於コペンハーゲン，1987) にて発表した．

文 献

1) **Winchell, H. S., Baldwin, R. M. & Lin, T. H.:** Development of I-123-labeled amines for brain studies: Localization of I-123 iodophenylalkyl amines in rat brain. J. Nucl. med., **21,** 940-946 (1980).

2) **Tramposch, K. M., Kung, H. F. & Blau, M.:** Radioiodinelabeled N,N-dimethyl-N'-(2-hydroxy-3-alkyl-5-iod-obenzyl)-1,3-propanediamines for brain perfusion imaging. J. Med. Chem., **26,** 121-125 (1983).

3) **Vyth, A., Fennema, P. J. & Van de Shoot, J. B.:** Tl-201 diethyldithiocarbamate: a possible radiopharmaceutical for brain imaging. Pharm. Weekblad. Scientific. Edn., **5,** 213-216 (1983).

4) **Hill, T. C., Holman, B. L., Lovett, R., O'Leary, D. H., Front, D., Magistretti, P., Zimmerman, R. E., Moore, S., Clouse, M. E., Wu, J. L., Lin, T. H. & Baldwin, R. M.:** Initial experience with SPECT (Single-Photon Computerized Tomography) of the brain using N-isopropyl I-123 p-iodoamphetamine: Concise communication. J. Nucle. Med., **23,** 191-195 (1982).

5) **Holman, B. L., Hill, T. C., Lee, R. G L., Zimmerman, R. E., Moore, S. C. & Royal, H. D.:** Brain imaging with radiolabeled amines. In L. M. Freeman & H. S. Weismann (eds.), Nuclear Medicine Annual, 1st ed., p131-165, Raven Press, New York, 1983.

6) **Holman, B. L., Lee, R. G L., Hill, T. C., Lovett, R. D. & Lister-James, J.:** A comparison of two cerebral perfusion tracers, N-isopropyl-I-1-23-p-iodoamphetamine and I-123 HIPDM in the human. J. Nucl. Med., **25,** 25-30 (1984).

7) **Neirinckx, R. D., Canning, L. R., Piper, I. M., Nowotnik, D. P., Pickett, R. D., Holmes, R. A., Volkert, W. A., Forster, A. M., Weisner, P. S., Marriott, J. A. & Chaplin, S. B.:** Technetium-99m d,l-HM-PAO: A new radiopharmaceutical for SPECT imaging of regional cerebral blood perfusion. J. Nucl. Med., **28,** 191-202 (1987).

8) **Troutner, D. E., Volkert, W. A., Hoffmann, T. J. & Holmes, R. A.:** A neutral lipophilic complex of Tc with a multidentate amine oxime. Int. J. Appl. Radiat. Isotop., **35,** 467-470 (1984).

9) **Kanno, I., Uemura, K., Miura, S. & Miura, Y.:** HEADTOME: A hybrid emission tomograph for single photon and positron emission imaging of the brain. J. Comput. Assist. Tomogr., **5,** 216-226 (1981).

10) **Shepp, L. A. & Logan, B. F.:** The Fourier reconstruction of a head. I. E. E. E. Trans. Nucl. Sci., NS-21, 21-43 (1974).

11) **Sorenson, J. A.:** Methods for quantitative mesurement of radioactivity in whole body counting. In G. J. Hine & J. A. Sorenson (eds.), Instrumentation in Nuclear Medicine, 1st ed., p311-348, Academic Press, New York, 1974.

12) **Malik, A. B., Kaplan, J. E. & Saba, T.:** Reference sample method for cardiac output and regional blood flow determination in the rat. J. Appl. Physiol., **40,** 472-475 (1976).

13) **Lear, J. L., Ackermann, R. F., Kameyama, M. & Kuhl, D. E.:** Evaluation of ^{123}I Isopropyliodoamphetamine as a tracer for local cerebral blood flow using direct autoradiographic comparison. J. Cereb. Blood Flow Metabol., **2,** 179-185 (1982).

14) **Kuhl, D. E., Barrio, J. R., Huang, S-C., Selin, C., Ackermann, R. F., Lear, J. L., Wu, J. L., Lin, T. H. & Phelps, M. E.:** Quantifying local cerebral blood flow by N-isopropyl-p-[^{123}I] Iodoamphetamine (IMP) tomography. J. Nucl. Med., **23,** 196-203 (1982).

15) **Crone, C.:** The permeability of brain capillaries to non-electrolytes. Acta. Physiol. Scand., **64**, 407-417 (1965).

16) **Tamura, A., Graham, D. I., McCulloch, J. & Teasdale, G. M.:** Focal cerebral ischemia in the rat: 1. Description of technique and early neuropathological consequence following middle cerebral artery occlusion. J. Cereb. Blood Flow Metabol., **1**, 53-60 (1981).

17) **飯田素治，松平正道，山田正人，河村昌明：**パーソナルコンピュータを用いた核医学 CRT 診断システムの開発と画像互換．核医学，**24**, 1491-1497 (1987).

18) **Lassen, N. A., Andersen, A. R., Neirinckx, R. D., Ell, P. J. & Costa, D. C.:** Validation of ceretec. In P. J. Ell, D. C. Costa, I. D. Cullum, P. H. Jarritt & D. Lui (eds.), The Clinical Application of rCBF Imaging by SPET, 1st ed., p14-18, Brier press, High Wycombe, 1987.

19) **Sharp, P. F., Smith, F. W., Gemmell, H. G., Lyall, D., Evans, N. T. S., Gvozdanovic, D., Davidson, J., Tyrrell, D. A., Pickett, R. D. & Neirinckx, R. D.:** Technetium-99m HM-PAO stereoisomers as potential agent for imaging regional cerebral blood flow: Human volunteer studies. J. Nucl. Med., **27**, 171-177 (1986).

20) **Neirinckx, R. D., Harrison, R. C., Forster, A. M., Burke, J. F., Andersen, A. R. & Lassen, N. A.:** A model for the in-vivo behaviour of Tc-99m d, l HM-PAO in man. J. Nucl. Med., **28**, 559 (abstract) (1987).

21) **Lassen, N. A., Andersen, A. R., Friberg, H. & Neirinckx, R. D.:** Technetium-99m-HMPAO as a tracer of cerebral blood flow distribution: A kinetic analysis. J. Cereb. Blood flow Metabol., **7** (Suppl), S535 (1987).

22) **Bevington, P. R.:** Data Reduction and Analysis for the Physical Sciences, 1st ed., p204-246, McGraw-Hill, New York, 1969.

23) **Matas, R.:** Testing the efficiency of the collateral circulation as apreliminary to the occlusion of the great surgical arteries. Ann. Surg., **53**, 1-43 (1911).

24) **Hunt, W. E. & Kosnik, E. J.:** Timing and perioperative care in intracranial aneurysm surgery. Clin. Neurosurg., **11**, 79-89 (1974).

25) **Fisher, C. M., Kistler, J. P. & Davis, J. M.:** Relation of cerebral vasospasm to subarachnoid hemorrhage visualized by computed tomographic scanning. Neurosurg., **6**, 1-9 (1980).

26) **Moretti, J. L., Askienazy, S., Raynaud, C., Lassen, N., Sanabria, E., Soussaline, F., Bardy, A., Monique, L. P. L., Caron, J. P. & Chodkiewicz, J. P.:** N-isopropyl-^{123}I-p-iodoamphetamine: An agent for brain imaging with single-photon emission computerized tomography. In P. L. Magistretti (ed.), Functional Radionuclide Imaging of the Brain, 1st ed., p231-245, Raven Press, New York, 1983.

27) **関　宏恭：**N-isopropyl-p-[I-123] Iodoamphetamine による局所脳血流測定に関する研究．十全医会誌，**95**, 279-294 (1986).

28) **Matsuda, H., Seki, H., Sumiya, H., Tsuji, S., Tonami, N., Hisada, K., Fujii, H. & Kobayashi, H.:** Quantitative cerebral blood flow measurement using N-isopropyl-(iodine-123)p-iodoamphetamine and single photon emission computed tomography with rotating gamma camera. Am. J. Physiol. Imaging, **1**, 186-194 (1986).

29) **Kuhl, D. E., Alavi, A., Hoffman, E. J., Phelps, M. E., Zimmerman, R. A., Obrist, W. D., Bruce, D. A., Greenberg, J. H. & Uzzell, B.:** Local cerebral blood volume in head-injured patients: Determination by emission computed tomography of ^{99m}Tc-labeled red cells. J. Neurosurg., **52**, 309-320 (1980).

30) **Nowotnik, D. P., Canning, L. R., Cumming, S. A., Nechvatal, G., Piper, I. M., Pickett, R. D., Neirinckx, R. D., Ell, P. J., Volkert, W. A. & Holmes, R. A.:** Tc-99m-HM-PAO: A new radiopharmaceutical for imaging regional cerebral blood flow. J. Nucl. Med. Allied Sci., **29**, 209 (1985).

31) **Holmes, R. A., Chaplin, S. B., Royston, K. G., Hoffman, T. J. & Volkert, W. A.:** Cerebral uptake and retention of Tc-99m hexamethylpropylene amine oxime (Tc-99m HM-PAO). Nucl. Med. Commun., **6**, 443-337 (1985).

32) **Creutzig, H., Schober, P., Gielow, P., Friedrich, R., Becker, H., Dietz, H. & Hundeshagen, H.:** Cerebral dynamics of N-isopropyl-(^{123}I) p-iodoamphetamine. J. Nucl. Med., **27**, 178-183 (1986).

33) **Morreti, J. L., Cesaro, P., Cinotty, L., Defer, G., Raynaud, C. & Ducassou, D.:** Tomoscintigraphy and subacute strokes: Comparative application with HMPAO Tc99m and IMP I 123. J. Nucl. Med., **28**, 623 (abstract) (1987).

34) **西澤貞彦，米倉義晴，藤田 透，千田道雄，小西淳二，石川正恒，福山秀直:** Tc-99m-d,l-HMPAO を用いた脳血流 SPECT の検討．核医学，**24**, 1521-1528 (1987).

35) **Andersen, A. R., Freiberg, H., Lassen, N. A., Kristensen, K. & Neirinckx, R. D.:** Serial studies of cerebral blood flow using ^{99m}Tc-HMPA-O: A comparison with ^{133}Xe. Nucl. Med. Commun., **8**, 549-557 (1987).

36) **Andersen, A., Hasselbalch, S. G., Lassen, N. A., Kristensen, K., Paulson, O. B. & Neirinckx, R. D.:** Tc-99m-HMPAO d,l imaging of CBF: A comparison with xenon-133. J. Cereb. Blood Flow Metabol., **7** (suppl 1), S559 (1987).

37) **Kety, S. S.:** The theory and applications of the exchange of inert gas at the lungs and tissues. Pharmacol. Rev., **3**, 1-41 (1951).

38) **Koppe, R. A., Hutchins, G. D., Rothley, J. M. & Hichwa, R. D.:** Examination of assumptions for local cerebral blood flow studies in PET. J. Nucl. Med., **28**, 1695-1703 (1987).

39) **Lear, J. L.:** Tc99m-hexamethylpropyleneamine oxime as a tracer for LCBF: evaluation by triple label digital quantitative autoradiography. J. Cereb. Blood Flow Metabol.,**7** (Suppl 1), S561 (1987).

40) **Leonard, J. P., Nowotnik, D. P. & Neirinckx, R. D.:** Technetium-99m-d,l-HM-PAO: A new radiopharmaceutical for imaging brain perfusion using SPECT-a comparison with iodine-123 HIPDM. J. Nucl. Med., **27**, 1819-1823 (1986).

41) **Matsuda, H., Higashi, S., Tsuji, S., Seki, H., Sumiya, H., Fujii, H., Oba, H., Terada, H., Imai, K., Tonami, N. & Hisada, K.:** A new noninvasive quantitative assessment of cerebral blood flow using N-isopropyl-(Iodine 123) p-iodoamphetamine. Am. J. Physiol. Imaging, **2**, 49-55 (1987).

42) **Kuhl, D. E., Wu, J. L., Selin, C. & Phelps, M. E.:** Mapping local cerebral blood flow by means of emission computed tomography of N-isopropyl-p-[^{123}I]-iodoamphetamine (IMP). J. Cereb. Blood flow Metabol., **1** (Suppl 1), S25-S26 (1981).

43) **Ell, P. J., Hocknell, J. M. L., Jarritt, P. H., Cullum, I., Lui, D., Campos-Costa, D., Nowotnik, D. P., Pickett, R. D., Canning, L. R. & Neirinckx, R. D.:** A Tc-99m-labeled radiotracer for the investigation of cerebral vascular disease. Nucl. Med. Commun., **6**, 437-441 (1985).

44) **Shields, R. A., Burjan, A. W. I., Prescott, M. C., Testa, H. J., Snowden, J., Northen, B. & Neary, D.:** Tc-99m-HM-PAO: A new brain imaging agent. Biodistribution studies and initial clinical trials in dementia. Nucl. Med. Commun., **7**, 284 (abstract) (1986).

45) **Edwards, S., Gregg, J., Lazarus, C. R., Maisey, M. N. & Murby, B.:** The effect of external stimuli on the distribution of Tc-99m HM-PAO in the brains of normal subject. Nucl. Med. Commun., **7**, 283 (abstract) (1986).

46) **Keeling, F., Babich, J., Flower, M. A., Fielding, S., Chittenden, S., Repetto, L., Whittton, A. & McCready, V. R.:** Early experience with Tc-99m-HM-PAO in patients with brain tumors. Nucl. Med. Commun., **7**, 274 (abstract) (1986).

47) **Berberich, A., Buell, U., Eilles, A., Gerhards, W., Jaeger, A., Ferbert, A., Moser, E. & Krappel, W.:** Tc-99m hexamethyl propylene amine oxime (HM-PAO) SPECT in cerebrovascular disease (CVD)-a comparison to transmission CT. J. Nucl. Med., **27**, 888 (abstract) (1986).

48) **Lindegaard, M. W., Skretting, A., Hager, B., Watne, K. & Lindegaard, K. F.:** Cerebral and cerebellar uptake of ^{99m}Tc-(d,l)-hexamethyl-propyleneamine oxime (HM-PAO) in patients with brain tumor studied by single photon emission computerized tomography. Eur. J. Nucl. Med., **12**, 417-420 (1986).

49) **Yeh, S. H., Liu, R. S., Hu, H. H., Wong, W. J., Lo, Y. K., Lai, Z. Y., Huang, J. C., Chang, S. L., Wang, S. J. & Chu, F. L.:** Brain SPECT imaging with ^{99m}Tc-hexamethylpropyleneamine oxime in the early detection of cerebral infarction: Comparison with transmission computed tomography. Nucl. Med. Commun., **7**, 873-878

(1986).

50) **Abdel-Dayem, H. M., Sadek, S. A., Kouris, K., Bahar, R. H., Higazi, I., Eriksson, S., Englesson, S. H., Bertman, L., Sigurdsson, G. H., Foad, M. & Olivecrona, H.:** Changes in cerebral perfusion after acute head injury: Comparison of CT with Tc-99m HM-PAO SPECT. Radiology, **165,** 221-226 (1987).

51) **Heiss, W. D.:** Flow thresholds of functional and morphological damage of brain tissue. Stroke, **14,** 329-331 (1983).

52) **Astrup, J., Siesjo, B. K. & Symon, L.:** Thresholds in cerebral ischemia-the ischemic penumbra. Stroke, **12,** 723-725 (1981).

53) **Astrup, J.:** Energy-requiring cell function in the ischemic brain. J. Neurosurg., **56,** 482-492 (1982).

54) **Lafrance, N. D., Wagner, H. N. Jr., Whitehouse, P., Corley, E. & Duelfer, T.:** Decreased accumulation of isopropyl-iodoamphetamine (I-123) in brain tumors. J. Nucl. Med., **22,** 1081-1083 (1981).

55) **西澤貞彦，棚田修二，藤田　透，米倉義晴，千田道雄，石川正恒，鳥塚莞爾：**脳腫瘍における N-isopropyl-[I-123] p-iodoamphetamine による局所脳血流 SPECT の意義．核医学，**24,** 15-25 (1987).

56) **Mueller, S. P., Polak, J. F., Kijewski, M. F. & Holman, B. L.:** Collimator section for SPECT brain imaging: The advantage of high resolution. J. Nucl. Med., **27,** 1729-1738 (1986).

57) **前田敏男，松田博史，久田欣一，山田正人，松平正道：**シングルフォトン ECT による脳内病巣の定量的評価に関するファントム実験．核医学，**19,** 541-544 (1982).

58) **Meyer, C. H. A., Lowe, D., Meyer, M., Richardson, P. L. & Neil-Dwyer, G.:** Progressive change in cerebral blood flow during the first three weeks after subarachnoid hemorrhage. Neurosurgery, **12,** 58-76 (1983).

59) **Voldby, B., Enevoldsen, E. M. & Jensen, F. T.:** Regional CBF, intraventricular pressure and cerebral metabolism in patients with ruptured intracranial aneurysm. J. Neurosurg., **62,** 48-58 (1985).

60) **Simeone, F. A., Trepper, P. J. & Brown, D. J.:** Cerebral blood flow evaluation of prolonged experimental vasospasm. J. Neurosurg., **37,** 302-311 (1972).

61) **Petruk, K, C., Weir, B. K. A., Marriott, M. R. & Overton, T. R.:** Clinical grade, regional cerebral blood flow and angiographic spasm in the monkey after subarachnoid and subdural hemorrhage. Stroke, **4,** 431-445 (1973).

62) **Knuckey, N. W., Fox, R. A., Surveyor, I. & Stokes, A. R.:** Early cerebral blood flow and computerized tomography in predicting ischemic after cerebral aneurysm rupture. J. Neurosurg., **62,** 850-855 (1985).

63) **Martin, W. R. W., Baker, R. P., Grubb, R. L. & Raichle, M. E.:** Cerebral blood volume, blood flow, and oxygen metabolism in cerebral ischemia and subarachnoid haemorrhage: An in-vivo study using positron emission tomography. Acta. Neurochir., **70,** 3-9 (1984).

64) **Biersack, H. J., Linke, D., Brassel, F., Reichmann, K., Kurthen, M., Durwen, H. F., Reuter, B. M., Wappenschmidt, J. & Stefan, H.:** Technetium-99m HM-PAO brain SPECT in epileptic patients before and during unilateral hemispheric anesthesia (Wada test): Report of three cases. J. Nucl. Med., **28,** 1763-1767 (1987).

65) **Baron, J. C., Bousser, M. G., Comar, D. & Castaigne, P.:** Crossed cerebellar diaschsis in human supratentorial brain infarction. Trans. Am. Neurol. Assoc., **105,** 459-461 (1980).

66) **Jennett, W. B., Harper, A. M. & Gillespie, F. C.:** Measurement of regional cerebral blood-flow during carotid ligation. Lancet, **2,** 1162-1163 (1966).

67) **Gibbs, J. R.:** Proper use of occlusive carotid clamps. Lancet, **2,** 638 (1966).

A Study on Regional Cerebral Blood Flow Scintigraphy by ^{99m}Tc-d,l-hexamethyl--propyleneamine oxime

Hitoshi Terada, Department of Nuclear Medicine, School of Medicine, Kanazawa University, Kanazawa 920
—J. Juzen Med. Soc., 98, 302—335 (1989)

Key words ^{99m}Tc-d,l-HMPAO, cerebral blood flow, single-photon emission computed tomography

Abstract

Basic studies were performed on chemical characteristics and in vivo kinetics of a new radiopharmaceutical for brain perfusion scintigraphy, ^{99m}Tc-d,l-hexamethyl-propyleneamine oxime (^{99m}Tc-d,l-HMPAO) in rats and human volunteers. Clinical usefulness was evaluated in patients with various brain disorders as well. Its radiochemical purity was 93% immediately after labeling with ^{99m}Tc. The purity gradually decreased with time. Average brain uptake was approximately 5% of total injected dose and remained constant throughout the first 10 hours postinjection. Blood concentration had a peak at about 1 min postinjection followed by rapid decrease until 5 min and slow decrease thereafter. In addition to the hitherto reported high affinity of the tracer to blood cells, a high affinity to serum protein was also shown experimentally. Furthermore, it was demonstrated that ^{99m}Tc-d,l-HMPAO bound to these components could not cross the intact brain-blood barrier. From microautoradiographic and TLC studies in rats, it was revealed that ^{99m}Tc-d,l-HMPAO crossed the blood-brain barrier and free lipophilic ^{99m}Tc-d,l-HMPAO rapidly disappeared in the brain tissue. The comparison between ^{99m}Tc-d,l-HMPAO SPECT and IMP SPECT images in patients with cerebrovascular disorders disclosed that IMP was superior to ^{99m}Tc-d,l-HMPAO in detecting brain ischemia. To elucidate the reason for this poor contrast of ^{99m}Tc-d,l-HMPAO, mathematical determination of the cerebral blood flow values and the rate constants was feasible with a kinetic model describing the in vivo distribution of ^{99m}Tc-d,l-HMPAO in human as presented by Lassen et al. Since the conversion rate of diffusible ^{99m}Tc-d,l-HMPAO to nondiffusible one in the brain (k_3) is not infinitely high relative to the rate of backdiffusion from brain to blood (k_2), there will be an initial loss of radiolabeled tracer from the brain to the blood. Greater prominence of this initial backdiffusion in high flow regions of the brain than in low flow regions could result in poor contrast between normal regions and ischemic regions in ^{99m}Tc-d,l-HMPAO imaging. The validity of the correction technique proposed by Lsssen et al. to overcome the poor contrast was both mathematically and clinically confirmed. Accordingly this correction technique is expected to be widely accepted hereafter. The diffusible ^{99m}Tc-d,l-HMPAO as the input function to the brain rapidly decreased in the blood and approached zero by 2 min after injection, which indicated a brain distribution pattern of ^{99m}Tc-d,l-HMPAO preserving blood flow information immediately after injection. The discrepancy was not observed in the contrast between ^{99m}Tc-d,l-HMPAO and IMP images in experimental brain ischemia in the rat unlike the human. This could be explained by the species differences in the values of k_3. The k_3 value may be infinitely high relative to the k_2 value in rat brain. The ^{99m}Tc-d,l-HMPAO imaging unveiled more local ischemic foci than x-ray CT in 75 clinical cases. In a study with ^{99m}Tc-d,l-HMPAO in acute phase of subarachnoid hemorrhage due to ruptured intracranial aneurysms, this tracer could detect local cerebral blood flow disturbances which were not shown on x-ray CT or angiography. Positive cases in the study manifested delayed ischemic neurological deficits with considerable frequency, which suggested a high predictive value for prognosis. Using consecutive ^{99m}Tc-d,l-HMPAO studies before and

during Matas' test, a new noninvasive and time-saving method was developed for evaluating brain collateral circulation. The ^{99m}Tc-d,l-HMPAO is superior to IMP in terms of availability because of its kit form, suitability for emergency cases, high resolution with short acquisition time owing to large injection dose, and appropriateness for an activation study of short interval. In conclusion, ^{99m}Tc-d,l-HMPAO SPECT imaging is a quite useful nuclear medicine technique for assessing brain perfusion.