左室切開創の修復－その治癒過程と血行動態に関する実験的研究

メタデータ	言語: jpn
	出版者:
	公開日: 2017-10-04
	キーワード (Ja):
	キーワード (En):
	作成者: 向, 歩
	メールアドレス:
	所属:
URL	http://hdl.handle.net/2297/8091

金沢大学十全医学会雑誌　第98巻　第1号　122－138（1989）

左室切開創の修復－その治癒過程と血行動態に関する実験的研究

金沢大学医学部病理学第一講座（主任：中西功夫教授）
金沢大学医学部外科学第一講座（主任：岩　　喬教授）
向　　歩

（平成1年1月26日受付）

心臓左室切開に伴う筋層の修復と血行動態の変化を雑種成犬25頭を用いて検討した．左室切開モデルは左室心尖部に約2cmの左室全層におよぶ縦切開を加えた後に，これをテフロンフェルト付きの水平マットレスにて縫合して作成した．切開術後，1，3，6，10，20，30，45，90日目の左心室創部組織につき，通常の光顕的観察と，I，III，IV，V，VI型コラーゲンとフィブロネクチンに対する免疫組織学的検討を行った．血行動態に関しては術後1ケ月以上生存したイヌ10頭を対象として比較検討し，さらに，創部をプラニメーターで測定し，左室非収縮部占有率を算出した．心筋層の創傷治癒は，まず凝固壊死部周囲から心筋細胞間，心内膜下，心外膜下に存在している線維芽細胞が増殖し，肉芽組織，ついで線維性成分の沈着という進行を示した．術後30日目には創部の大部分が線維性肉芽組織または線維性組織に置きかえられたが，同時に，創部境界域の毛細血管周囲に脂肪組織の新生を認め，この脂肪組織は徐々に線維性組織を置換し，90日目にはその大部分を占めた．免疫組織学的にはIおよびIII型コラーゲンは壊死部周辺部の幼若な線維芽細胞内に局在し，つづいて細胞間に沈着する膠原線維に陽性であった．IV型コラーゲンは毛細血管周囲や，脂肪細胞周囲に，V型コラーゲンは肉芽組織および線維性肉芽組織の多数の線維芽細胞内に局在していた．VI型コラーゲンは線維性組織の太い膠原線維束間や脂肪細胞間に細線維状に認められた．フィブロネクチンは肉芽組織にはび漫性に分布していたが，線維成分の増加とともに徐々に減少し，線維性組織では膠原線維束間にわずかに認められた．創部に浸潤した脂肪組織をとりまく型別コラーゲンは，I，III型およびVI型コラーゲンであった．一方，血行動態の比較では切開の前後で差はなく左室非収縮部占有率も平均7.9％と小さかった．以上の結果は，心室性頻拍症などの外科治療における切創は線維性肉芽組織を経て脂肪組織の浸潤を伴った瘢痕として治癒すること，また，その癒合にはI，III型コラーゲンに加えVI型コラーゲンが関与していることを示唆している．

Key words left-ventriculotomy, wound healing, collagen, fibronectin, fatty infiltration

左室起源の心室性頻拍症や左室線維腫ではほぼ正常と考えられる左室の切開を伴う外科治療が行われているが，左室切開創がどのような治癒過程を経て修復するのかについての知見はきわめて少ない[1)~4)]．一般に心筋には殆ど再生能力はなく[5)6)]，壊死に陥った場合には結局線維性瘢痕組織となって治癒するとされている[1)~4)6)]．しかしながら，イヌ心筋に対して冷凍凝固を加えた実験では4ケ月後には広汎な脂肪浸潤を伴って治癒したという報告[7)]やイヌ心筋の創傷治癒過程の線維性瘢痕組織中に軟骨様組織が出現したという報告[1)]もあり心筋の創傷治癒にはその特殊性を反映した修復が考えられている．一方，心臓は常に動いており，特に左室は高い負荷を受けている点で他の臓器とは著しく異なり，創傷治癒にも影響をおよぼすと考えられる．

コラーゲンやフィブロネクチンは細胞間礎質の主要成分であり，各種臓器の創傷治癒においても間質の主

Abbreviations: CNBr, cyanogen bromide; FN, fibronectin; H. E., hematoxylin and eosin; PAS, periodic acid-Schiff; SDS, sodium dodecyl sulfate

成分として出現する．特にⅠ，Ⅲ型コラーゲンとフィブロネクチンの創傷治癒過程における出現態度に関しては，多くの報告がある．まずフィブロネクチンが出現し，ついでⅢ，Ⅰ型コラーゲンの順に増加沈着するとされている[8)~11)]．近年，コラーゲンの分子種についてはⅠ型からⅩⅡ型までの12種が確認されており[12)]，Ⅰ，Ⅲ型コラーゲンは間質に広く分布し，Ⅳ型コラーゲンは基底膜に局在する[13)]．Ⅴ型コラーゲンは正常組織にも間質性コラーゲンとして存在するが[14)15)]，動脈硬化症[16)]や肺線維症[17)]などの慢性線維化病変で増加することが知られている．Ⅵ型コラーゲンは microfibril として微量に各種臓器に存在している[18)19)]が各種病態における意味はいまだ明らかではない．一方，フィブロネクチンはフィブリン，細胞，各種コラーゲンあるいはプロテオグリカンとの結合能を有し，創傷治癒初期には組織構築のための足場を提供し，さらに線維芽細胞に対する走化性を有することが知られている[8)~11)20)]．

そこで，著者は心筋における創傷治癒の特殊性を知るために，左室切開後の創部を経時的に光顕的に観察した．同時に創傷治癒過程に重要な役割を担っていると考えられるⅠ，Ⅲ，Ⅳ，Ⅴ，Ⅵ型コラーゲンならびにフィブロネクチンの局在を免疫組織学的に検索した．加えて，今回の実験系の左室切開法の安全性と創癒合性を確認するために切開前後の血行動態を比較し，左室非収縮部占有率を算出した．

対象および方法

Ⅰ．実験動物および実験手技

体重8－15kg の雑種成犬25頭を対象とした．塩酸ケタミン 10mg/kg の筋肉内投与とペントバルビタール 20mg/kg の静脈内投与により麻酔導入を行い，気管内挿管下に Harvard 型人工呼吸器を用いて調節呼吸下に手術を施行した．左第5肋間開胸にて心臓を露出し，左室心尖部に約 2.0cm の内腔に達する縦切開を加え，これをテフロンェルトを支持に用いたマットレス縫合にて閉鎖した．すなわち切開予定部心筋にあらかじめテフロンフェルト付き両端針を刺入した状態で心内腔にまで切り込んだ後に縫合針を引き上げ手指を心内腔に挿入し，切開が完全に左室腔内に到達した事を確認した上で手指の抜去と共にすみやかに縫合閉鎖した（図1）．同手技により確実な左室全層に及ぶ切開と出血の制御が可能であった．止血を確認の上，胸腔ドレーンを挿入し閉胸した．術後3日間抗生剤を筋肉内投与した．

Ⅱ．血行動態の評価と左室収縮部占有率の算出

術後30日以上生存した10頭を対象とした．術中，スワンガンツカテーテル及び動脈ラインを挿入し左室切開の前後に大動脈圧，肺動脈圧，中心静脈圧，肺楔入

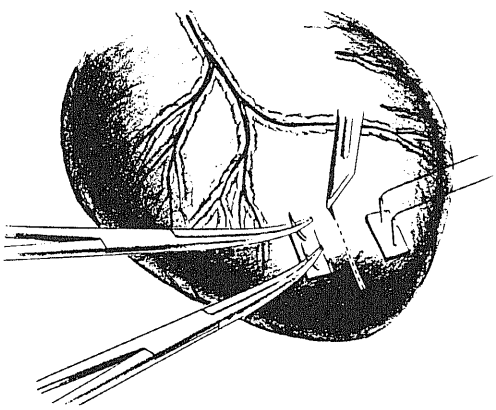

Fig. 1. A drawing showing the present method for left-ventriculotomy.

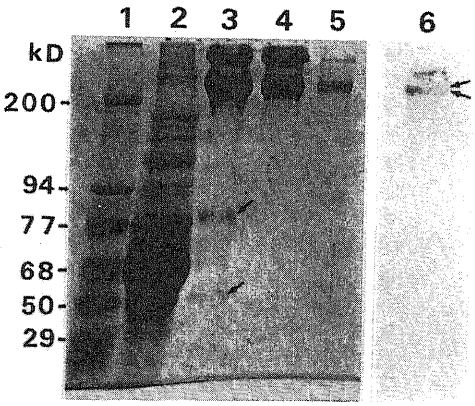

Fig. 2. Sodium dodecyl sulfate polyacrylamide gel electrophoresis (1-5) showing the course of purification of fibronectin, and western blotting (6) demonstrating the specificity of polyclonal anti-fibronectin antibodies: Lane 2, dog plasma; Lane 3, partially purified fibronectin eluted from gelatin-Sephrose4B which contains small amounts of other proteins (arrows); Lane 4 and 5, finally purified fibronectin eluted from heparin-Sepharose4B after the purification by gelatin-Sepharose4B. There is no protein other than fibronectin monomers and dimers. A and B chains are seen when 2.5 μg of protein is applied (5); Lane 6, antibodies are reacted with A and B chains (arrows) only in plasma corresponding to lane 2; Lane 1, molecular standards.

圧および心拍出量を記録した．同時に，心電図II誘導の記録も行った．また心摘出時にも初回手術時と同様の麻酔および呼吸管理下に開胸し，同じく血行動態および心電図を記録した．また心摘出時に左心室を展開しその内腔の面積をプラニメーターにて計測し同時に創部の非収縮部を肉眼的に決めその面積を同様に計測し，左室非収縮部占有率を算出した．

III．抗イヌ血漿フィブロネクチン抗体の作製

Zardi ら[21]および Yamada[22]の方法に準じ，ゼラチン-セファロース4B (Pharmacia, Sweden) と，ヘパリン (Sigma, USA) と (Cyanogen bromide) 活性化セファロース4B (Pharmacia) を反応させて作製したヘパリン・セファロース4Bを用いて，アフィニティー・クロマトグラフィーによりイヌ血漿フィブロネクチン (Fibronectin) を抽出・精製し，抗原として用いた．得られた FN の純度は Sodium dodecyl sulfate-ポリアクリルミド・ゲル電気泳動で検定した(図2)．精製した FN を家兎に免疫して得られた抗血清をさらにアフィニティー精製した．すなわち，精製した FN を CNBr 活性化セファロース4Bと反応さ

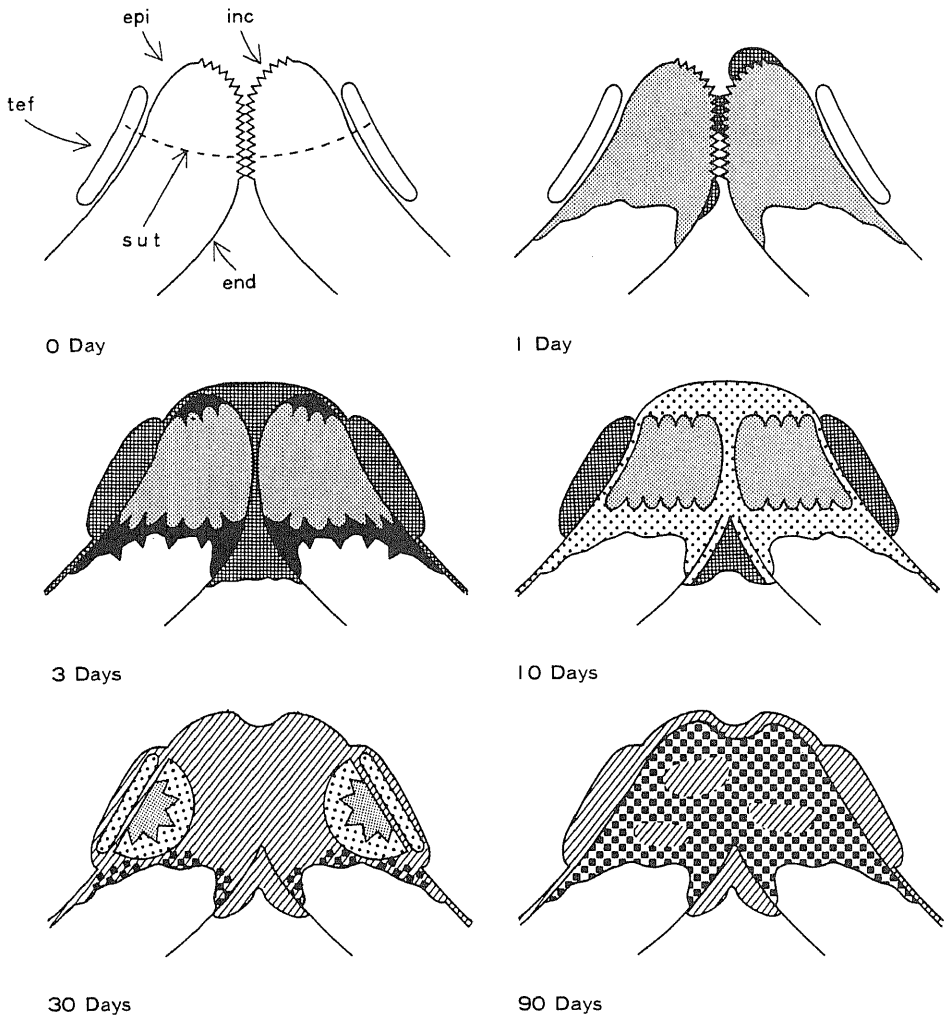

Fig. 3. Schematic representation of wound healing. Small dotted portion, necrosis; Mesh, thrombus and fibrin; Black-plastered portion, proliferating fibroblasts; Large dotted portion, granulation tissue; Shaded portion, fibrosing granulation tissue and/or dense fibrous tissue; Checkered portion, adipose tissue. Abbreviations: inc, incision; sut, suture; tef, teflon felt; end, endcardium; epi, epicardium.

せて作製したアフィニティー・ゲルに抗血清を反応させ，FN に特異的に結合した分画を 0.2M グリシン塩酸緩衝液 (pH 2.8) で溶出し，ただちに 0.1M トリス塩酸緩衝液 (0.15M NaCl, pH 7.4) で透析した．アフィニティー精製抗体は Western blotting にてイヌ血漿中の FN に特異的に反応することを確認した (図2)．

Ⅳ．抗ヒト型別コラーゲン抗体

抗Ⅰ，Ⅲ，Ⅳ，Ⅴ，Ⅵ型コラーゲン抗体は当教室で以前に作製した各々の型に特異的なアフィニティー精製抗体を用いた[23)24)]．

Ⅴ．組織標本の作製

術後，1，3，6，10，20，30，45，90日目に各3頭づつ合計24頭より心臓を摘出した．創部組織を含むイヌ心組織片を10%ホルマリンで固定し，パラフィン切片にヘマトキシリン・エオジン (Hematoxylin eosin) 染色，アザン染色，エラスチカ・ワンギーソン染色，鍍銀染色，アルシアン青染色，periodic acid-Schiff (PAS) 染色を行った．

Ⅵ．免疫組織学的検索

ホルマリン固定組織のパラフィン切片に対して 0.05% protease type (XXⅠV, Sigma, USA) で37℃，30分間処理した後，抗Ⅰ，Ⅲ，Ⅳ，Ⅴ型コラーゲン抗体を用いてアビジン-ビオチン-ペルオキシダーゼ複合体法[25)]で免疫染色を行った．また，未固定凍結切片に対して，抗Ⅴ，Ⅵ型コラーゲン抗体および抗フィブロネクチン抗体を用いて間接蛍光抗体法を行った．

なお，各々の型の抗ヒトコラーゲン抗体が切片上でイヌコラーゲンに交叉反応すること (陽性対照) はヒト腎組織とイヌ腎組織を各々の抗体で免疫染色し，同一の部位に染色されることで確認した．また，陰性対照として抗コラーゲン抗体，抗フィブロネクチン抗体の代わりに，正常ラット血清および正常家兎血清を反応させて染色した切片を観察した．

成　　績

Ⅰ．創傷治癒過程に関する組織学的観察

1．通常光顕所見 (図3)

1）浸出期 (1，3日)：1日目には切開面を中心にして心筋は貫壁性に壊死に陥っていた．壊死心筋は好酸性で横紋が消失していたが，核は残存していた．生存心筋と接する壊死心筋には収縮帯を認め，また，心内膜面と切開面にはフィブリンが付着し，心外膜下にはフィブリンが析出していた．3日目には凝固壊死帯

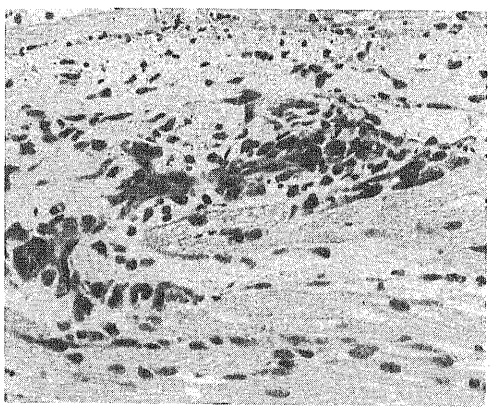

Fig. 4. Proliferating fibroblasts in the subendcardium of a 3-day-wound. H. E. stain. ×230.

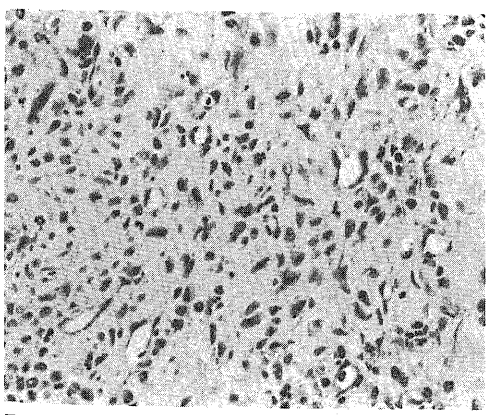

Fig. 5. Granulation tissue of a 6-day-wound. H. E. stain. ×230.

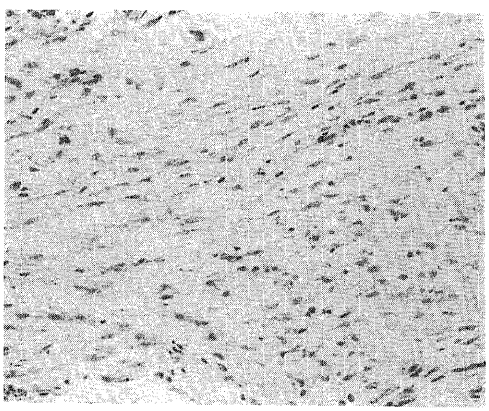

Fig. 6. Fibrosing granulation tissue of a 30-day-wound. H. E. stain. ×230.

に多数の好中球が浸潤していた．また壊死部周囲では生存心筋間より壊死心筋に向かって，卵円形で核小体の目立つ幼若な線維芽細胞の増殖がみられた．この細胞の増殖は壊死部周囲の心内膜下（図４）と心外膜下にも認められた．線維芽細胞間はアルシアン青染色強陽性，鍍銀染色やアザン染色は陰性であり線維の形成はいまだ確認できなかった．また毛細血管の新生はいまだ明らかではなかった．その他の細胞としては，わずかな大食細胞の浸潤を認めるだけであった．一方，結紮時に陥没した心内膜面を埋めるように赤色血栓を認めた．心外膜面では多量のフィブリンにまじって好中球がみられた．

２）肉芽形成期（６，10日目）：３日目にみられた線維芽細胞の増殖部より壊死部に向かって毛細血管の増殖を伴う肉芽組織の形成が進行した（図５）．線維芽細胞は短紡錘形の形をとって，その長軸方向は壊死心筋に向かっていた．壊死心筋に接した肉芽組織の最先端では大食細胞が集在し，その周囲では３日目と同様な卵円形で核小体の目立つ幼若線維芽細胞を認めた．肉芽組織中の炎症細胞は大食細胞と好中球が主体であるが，リンパ球や形質細胞もまた少数出現し始めた．アルシアン青染色では壊死部に接した肉芽組織の間質は濃染するが，生存心筋に接している肉芽組織では徐々に淡染していった．逆に，鍍銀染色で褐色に染まりアザン染色で青染する膠原線維は生存心筋に接している肉芽組織に認められるようになった．同時に心内膜に付着した血栓と心外膜に析出したフィブリンの器質化も始まった．すなわち６日目に心内膜下および心外膜下よりの線維芽細胞の増殖が始まり，10日目では毛細血管の新生を伴っていた．

３）線維化期（20，30日）：壊死心筋はほぼ線維化肉芽組織および線維性組織に置きかえられた（図６）．しかし，テフロンフェルト直下には小壊死巣が散在性に残存しその周囲には新生毛細血管や細胞浸潤を伴うやや幼若な肉芽組織を認めた．肉芽組織の線維化は生存心筋との境界部より始まり徐々に広がっていった．線維性組織には緻密な線維束と胞体の比較的狭い細長い線維芽細胞，少数のリンパ球および形質細胞が認められるのみであった．一方，血栓もほぼ器質化を終了し線維性組織となっていたが，テフロンフェルトには大食細胞などの炎症細胞が引き続いて認められた．血栓の器質化した部分には軟骨様細胞，軟骨様基質を有する組織が出現し，その基質はアルシアン青染色強陽性であり，軟骨化生と考えられた（図７）．この時期にはわずかではあるが生存心筋に接した線維性組織中に脂肪組織巣を認めることができた．一部では小脂肪滴を有する脂肪芽細胞が毛細血管の周囲に認められた（図８Ａ，Ｂ）．

４）瘢痕期（45，90日）：45日目にはテフロンフェルトを含めて創部全体は線維性肉芽組織，線維性組織または脂肪組織で置換され，壊死心筋の残存はなかった．生存心筋との境界部には，とくに脂肪組織が目立った．脂肪組織と線維性組織の混在部では，脂肪やヘモジデリンを貪食している大食細胞と毛細血管が多く，前述の脂肪芽細胞も認められた．同時に線維性組織の膠原線維は離開し疎な配列を示した（図８Ｃ）．90日目には線維性組織は心内膜付近および血栓の器質化した部分に限局し（図８Ｄ），創部の大部分が脂肪組織

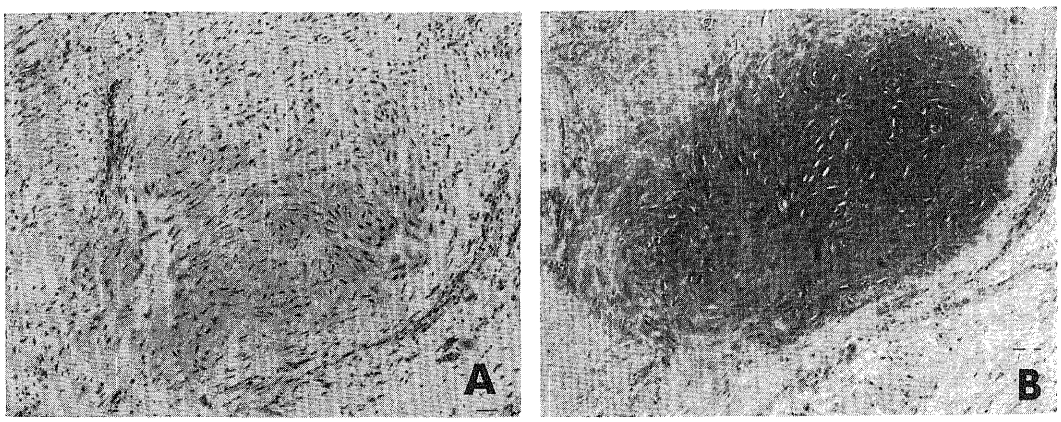

Fig. 7. Photomicrographs of chondroid metaplasia. A cluster of chondrocyte-like cells appears in the organized thrombus (A). H. E. stain. ×170. Cartilagenous matrix is positive for alcian blue stain. ×170.

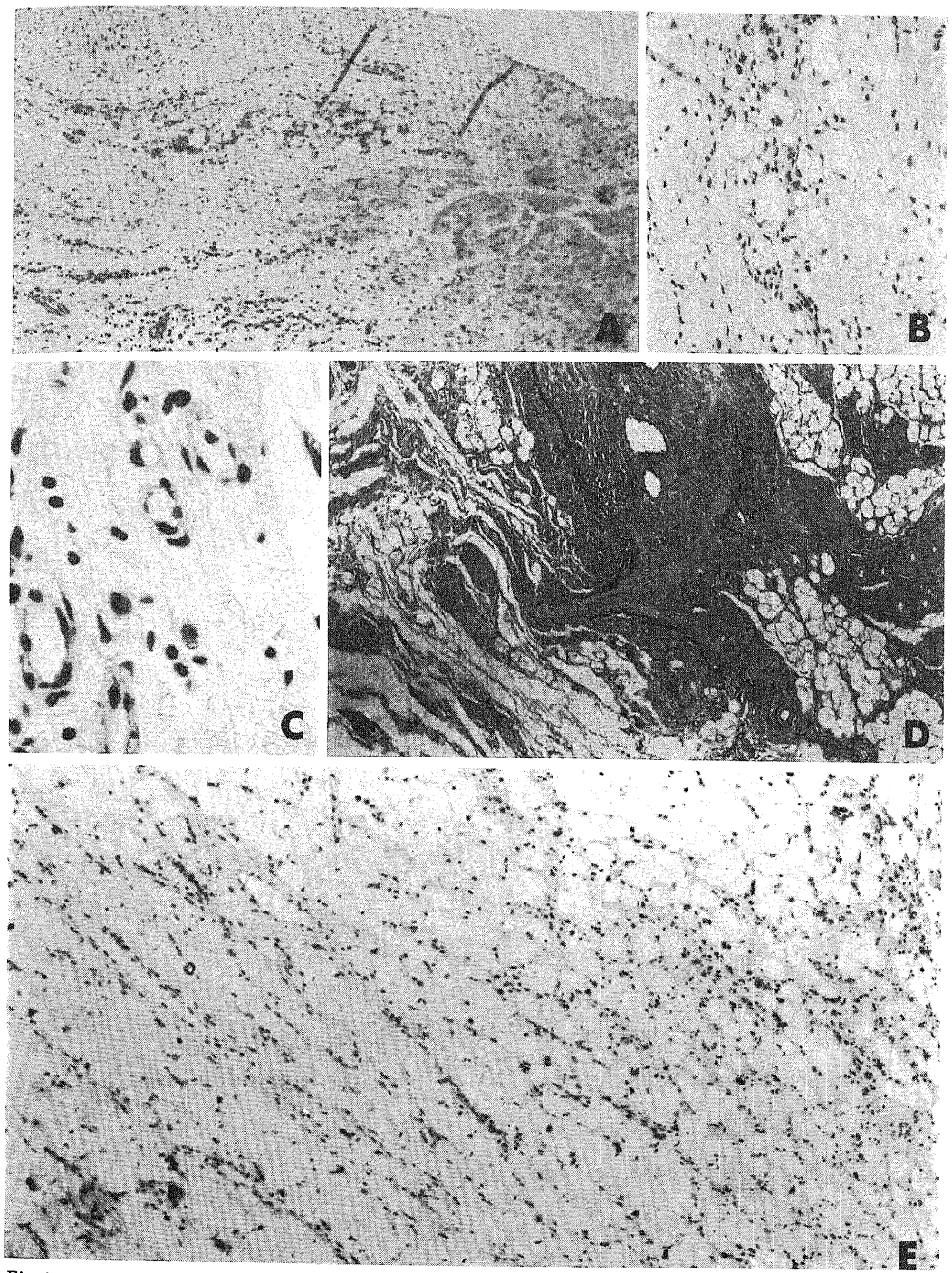

Fig. 8. Photomicrographs of fatty infiltration. A, Focal appearance of adipocytes in clusters in a 30-day-wound. H. E. stain. ×55.; B, Higher magnification of A. Lipocytes and lipoblasts are seen around capillaries. H. E. stain. ×230. C, A loose conective tissue rich in capillaries adjacent to an adipose tissue of a 90-day-wound. Hemosiderin-laden macrophages are seen around the capillaries. H. E. stain. ×460.; D, Subendocardial area with organized thrombus in a 90-day-wound. Lypocytes are not seen in a portion of fibrousorganization of thrombus which is surrounded by elastic lamina. Elastica van Gieson stain. ×30.; E, Extensive replacement by adipose tissue in a 90-day-wound. H. E. stain. ×40.

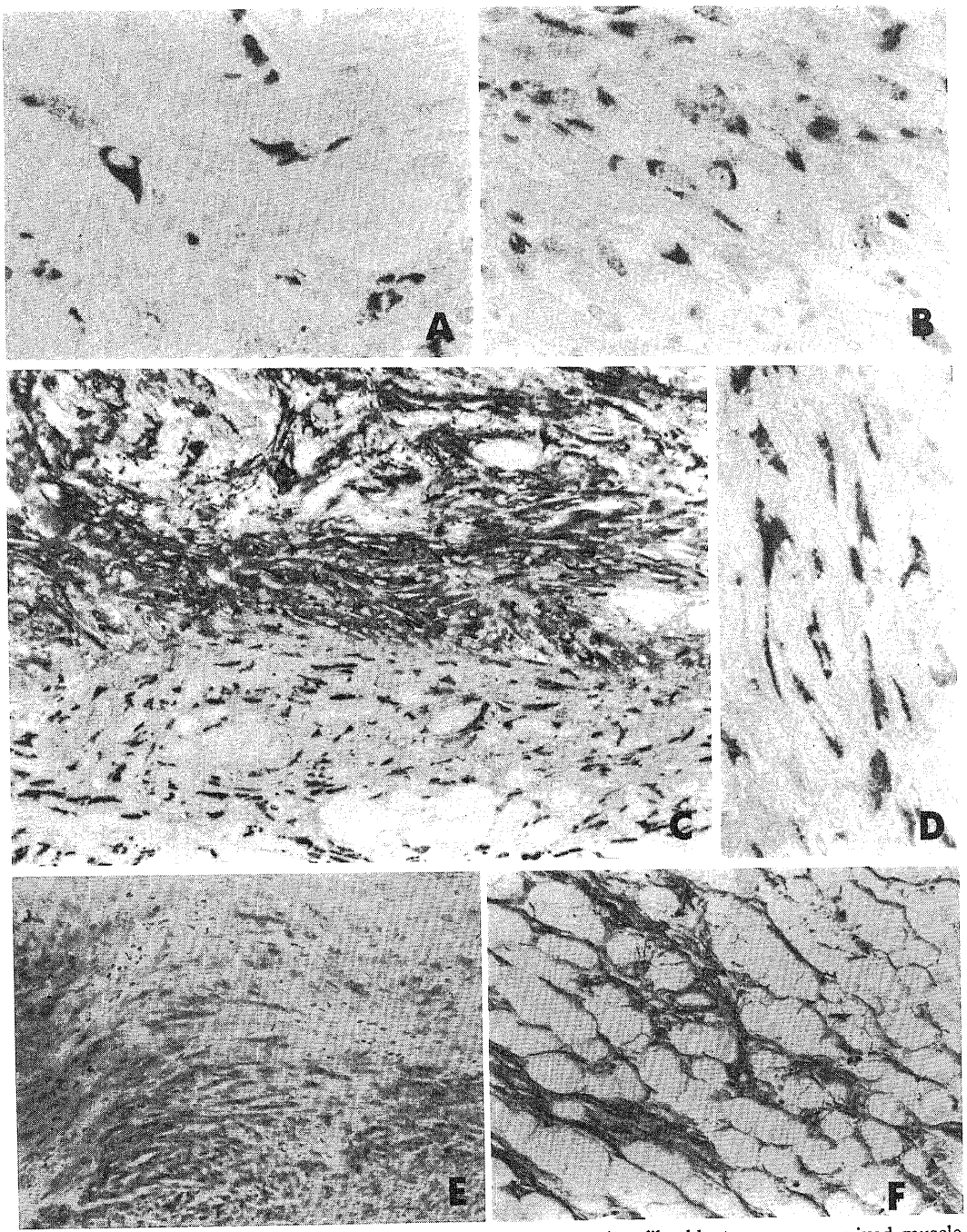

Fig. 9. Immunostaining for collagen types I and III. Proliferating fibroblasts among survived muscle cells are positive for type I collagen (A) and type III collagen (B) in a 3-day-wound. In a 10-day-wound, many fibroblasts (C and D) and the stroma (C, upper half) are reacted with anti-type I collagen antibody. Dense collagen fiber bundles of a 30-day-wound (E) are positive for type I collagen, while residual collagen fibers in an adipose tissue (F) are positive for type III collagen. Immunoperoxidase. ×460 (A), ×460 (B), ×80 (C), ×460 (D), ×120 (E), ×120 (F), respectively.

に置換されていた（図８Ｅ）．脂肪組織中には線維性組織は少量残存しているにすぎなかった．

２．免疫組織学的所見

１）Ｉ型コラーゲン：正常組織では，心内膜，心外膜の密な配列を示す膠原線維と血管周囲の比較的線維の豊富な部分にＩ型コラーゲンは陽性であったが，心筋間の繊細な好銀線維には必ずしも陽性に染まらなかった．Ｉ型コラーゲンは壊死部周囲の心筋細胞間および心内膜下心外膜下に増殖する幼若な線維芽細胞の胞体（図９Ａ）および肉芽組織中の線維芽細胞内に陽性であった．その染色性は壊死心筋に近い肉芽組織中の細胞内にとくに強かった．Ｉ型コラーゲンは肉芽組織内の新生膠原線維に陽性であった（図９Ｃ，Ｄ）．ただし，壊死心筋間に進入する肉芽組織の増殖最先端部で，大食細胞が集在している部には，細胞内細胞外とも反応を示さなかった．一方，心内膜下および心外膜下の幼若な線維芽細胞の豊富な部位では，線維芽細胞内にも間質にも明かな免疫反応産物を認めた．30日では，線維性組織の線維束のみならず肉芽組織内の膠原線維にもＩ型コラーゲン抗体は反応を示した（図９Ｅ）．島状に残存する壊死心筋周囲の肉芽組織では線維芽細胞内にも陽性であったが，太い膠原線維束間の細胞内には染色性は極くわずかであった．90日では，脂肪細胞間に存在する密な膠原線維には線維性組織内に同様に陽性所見を認めた（図９Ｆ）．

２）III型コラーゲン：全過程において，III型コラーゲン抗体陽性細胞及び陽性線維は，その出現時期，出現部位に関してＩ型コラーゲンとほぼ同様であった（図９Ｂ）．染色性については，細胞内のIII型コラーゲンの染色性がＩ型コラーゲンのそれと比べるとやや早

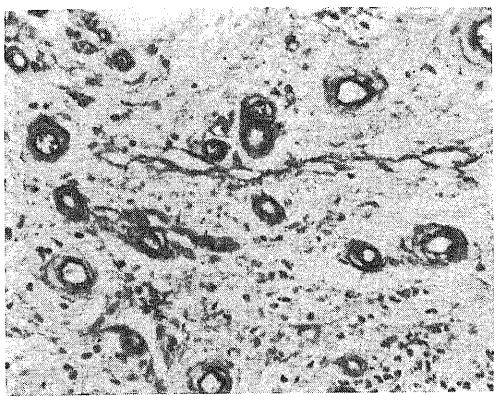

Fig.10. Immunoperoxidase stain for type IV collagen showing linear patterns around capillaries in a scar of a 30-day-wound. ×230.

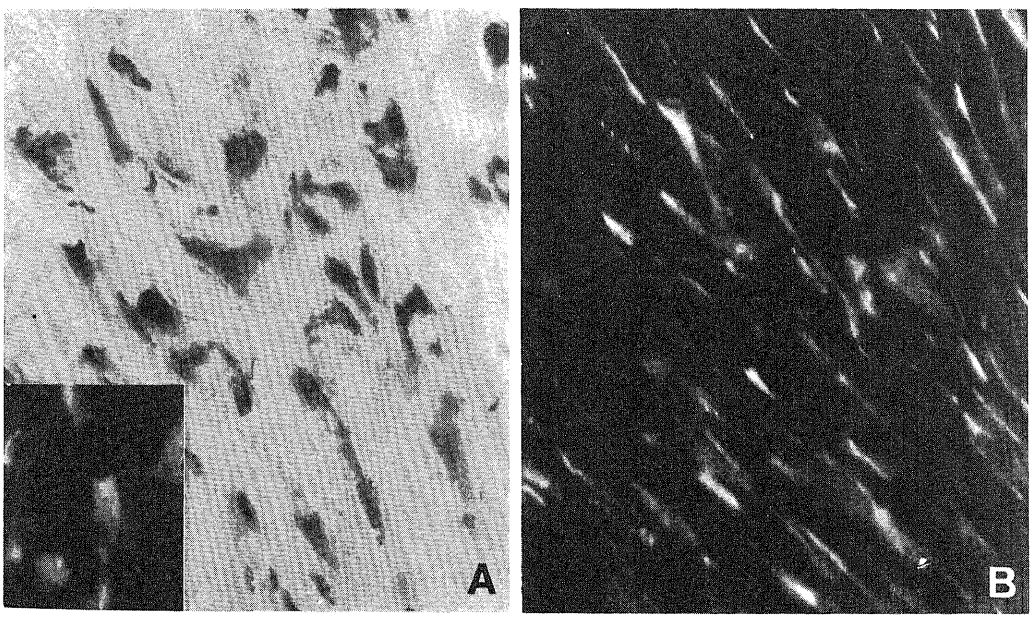

Fig.11. Immunostaining for collagen type V. A, Type V collagen is positive in fibroblasts of a 6-day-wound. Imunoperoidase. ×320. Inset: Immunofluorescence. ×400.; B, Type V collagen is localized in elongated fibroblasts as well as collagenous fibers in faint fibrillaly stainings among collagen fiber bundles. Immunofluorescence. ×160.

期に消失する傾向があった．

3）IV型コラーゲン：正常組織では心内膜内皮，心外膜中皮，血管内皮，動脈中膜の平滑筋細胞および心筋細胞の基底膜に一致して線状の染色性が認められた．創傷治癒の全過程において肉芽組織と線維性組織中の毛細血管周囲に染まった．肉芽組織中の新生毛細血管周囲ではその染色性は弱く断続性であるが，毛細血管が発達するにつれて，明瞭に認められるようになった（図10）．創内への脂肪組織の浸潤に伴って認められる毛細血管では，微小な毛細血管にも全周性に強い染色性を認めた．また，30日以降に線維性組織内に浸潤する脂肪細胞周囲にも染色された．

4）V型コラーゲン：正常組織では酵素抗体法，蛍光抗体法の何れにおいても正常心組織にV型コラーゲンに対する免疫反応産物は認められなかった．V型コラーゲンは3日目の壊死部周囲と心内膜下，心外膜下

Fig.12. Immunofluorescence of type VI collagen showing fine fibrirally staininability among collagen fiber bundles. Immunofluorescence. ×100.

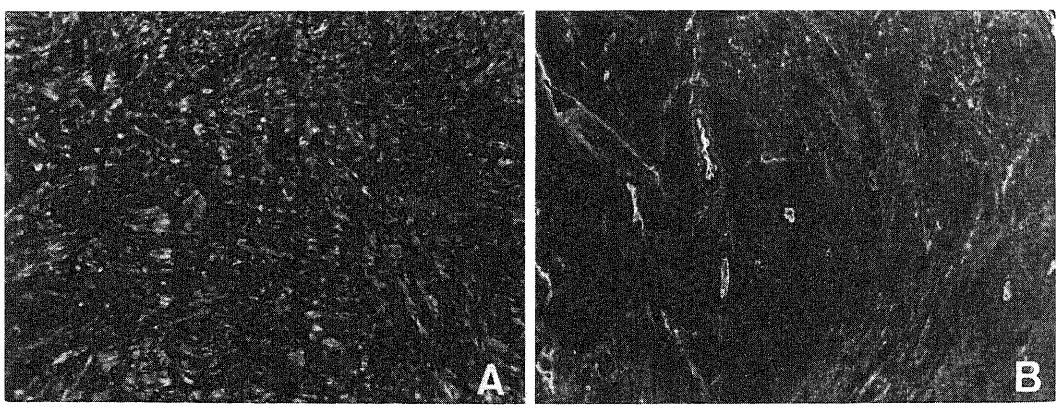

Fig.13. Immunofluorescence of fibronectin showing diffuse demonstration in a granulation tissue of a 6-day-wound (A), and faint fibrillary staining in a fibrous tissue of a 30-day-wound. Immunofluorescence. ×60 (A), ×60 (B).

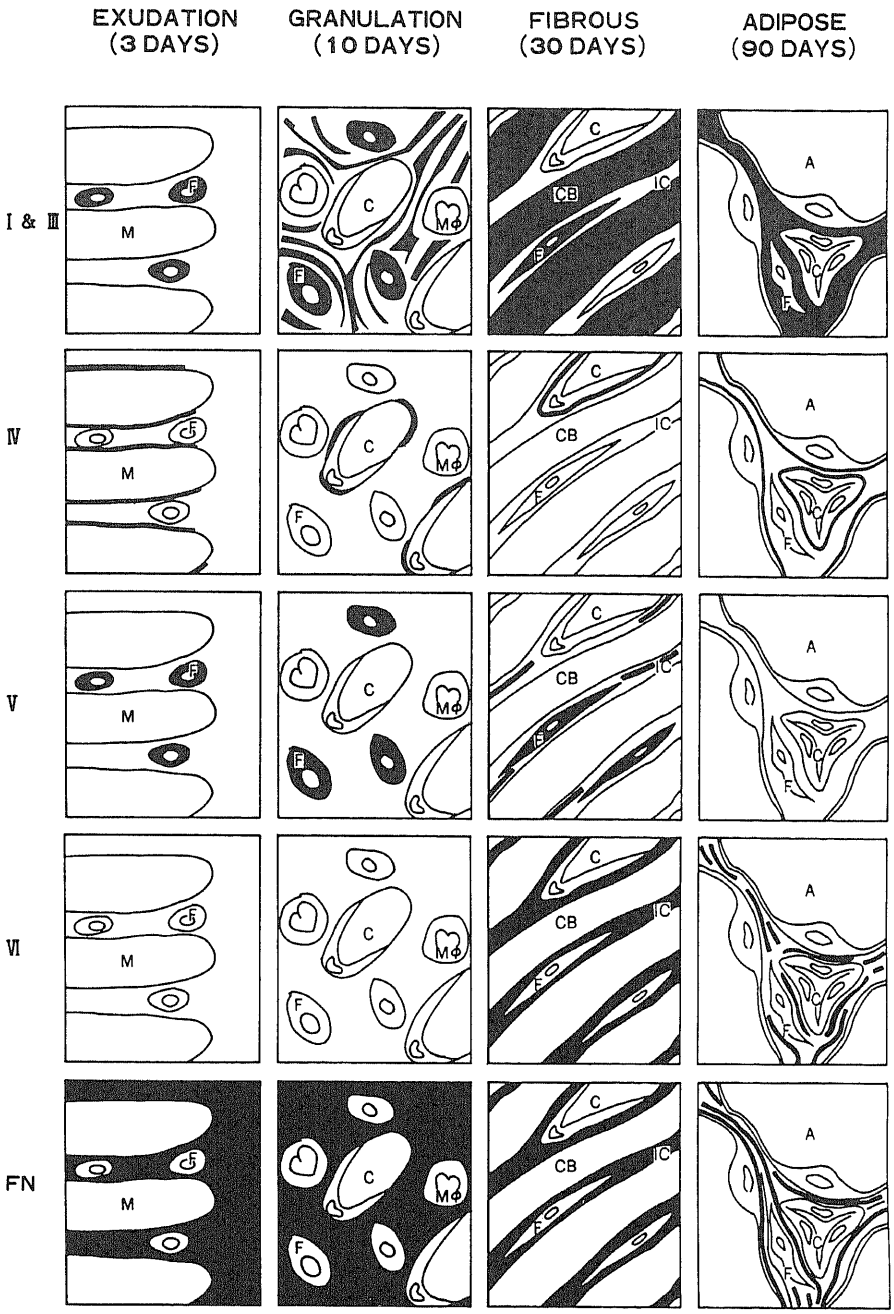

Fig.14. Summary of the sequential changes of localizations of collagen types I, III, IV, V, VI and fibronectin during the course of woundhealing of the heart. Black-plastered portions reveal positive staining for each antibodies. Abbreviations: I, type I collagen; III, type III collagen; F, fibroblast; M, myocardial cell; C, capillary; Mφ, macrophage; CB, collagen fiber bundle; IC, interstitial space among collagen fiber bundle; A, adipocyte; IV, type IV collagen; V, type V collagen; VI, type VI collagen; FN, fibronectin.

に増殖し始めた幼若な線維芽細胞の胞体内に陽性であった．6，10日目の肉芽組織内の多数の線維芽細胞にも陽性であったが，細胞外には明かな染色性は認められなかった（図11A）．線維性組織における細長い線維芽細胞においてもV型コラーゲンは陽性を示した．また，線維性組織の膠原線維束間に線状の弱い染色を認めた（図11B）．90日目に散在している線維性組織の部位では，陽性細胞は著しく減少し大部分を占める脂肪組織内には陰性であった．なお，細胞内の染色性は全過程において，酵素抗体法，蛍光抗体法のいずれにおいても差がないことを確認した．

5）VI型コラーゲン：正常組織では，心筋細胞周囲と大動脈中膜の平滑筋細胞周囲および血管周囲の膠原線維に抗VI型コラーゲン抗体は反応した．創傷治癒過程の浸出期および肉芽期にはVI型コラーゲンは陰性，30日目の線維性組織の膠原線維束間に線状の蛍光が認められた（図12）．45，90日目の瘢痕では線維性組織のみならず脂肪細胞をとりまく比較的疎な配列を示す組織中の膠原線維束間にも陽性であった．

6）フィブロネクチン：正常組織では心内膜下，心外膜下，血管周囲および心筋細胞間にフィブロネクチンは染め出された．3日目の壊死部周囲の心筋細胞間および心内膜下，心外膜下の線維芽細胞の増殖している部分に限局性に特異蛍光を認め，心外膜に付着しているフィブリンおよび心内膜の血栓は強陽性の蛍光であった．6，10日目には壊死部周辺の肉芽組織にび慢性に出現した（図13A）．30日目の線維性組織では線維束間に限局し，線状に認められるが（図13B），局所的に残存する幼若な肉芽組織では6，10日目と同様であった．90日目の線維性組織では線維束間に沿った染色性は弱くなった．脂肪細胞および周囲の間質には染まらなかった．以上の全過程においてフィブロネクチンの明かな細胞内局在は認めなかった．

II．左室切開後の血行動態および左室非収縮部占有率

左室切開に伴う血行動態の変化を術前の血行動態と比較した．左室切開直後を急性期，術後30日以上経過した時期を慢性期として，大動脈と肺動脈の平均圧，収縮期圧および拡張期圧および中心静脈圧，肺動脈楔入圧，心拍数，心拍出量の計10項目を測定した．得られた計量的データは全て平均値±標準偏差で示した．平均値の差の検定には二元配置分散分析後，Dunnettの多重比較法を用い，危険率5％以下を有意とした．その結果は表1に示す通りである．すべての項目で術前と術後間に有意の変化を認めなかった．また，心摘出時に算出した左室非収縮部占有率は平均 7.9±3.2％であった．

考　　察

一般に心筋細胞には再生力は極めて乏しく，心筋梗塞などで生じた壊死心筋は肉芽組織を経て線維組織すなわち瘢痕組織となり治癒するといわれている[1)〜4)6)]．今回の実験系でも壊死部周辺部の生存線維芽細胞さらにその周囲の心筋細胞間および心内膜下と心外膜下由来と考えられる線維芽細胞の増殖が認められ，術後30日目には肉芽組織の形成に引き続いて創部は線維性肉芽組織や線維性組織に置きかわった．このことは従来の報告と同様であったが，45日，90日目には創部は線維性組織に代わって脂肪組織の豊富な瘢痕の形態を示したことは，極めて興味深い．Warren ら[26)]は，犬の右室切開後に同様の脂肪浸潤が起こることを見出している．人では心筋炎[27)]や右室異形成[28)]あるいは Uhl 病

Table 1. Hemodynamics before and after left ventriculotomy

	pre op.	acute	chronic
HR (beat/min)	149±14	160±21	153±15
SAoP (mmHg)	126±15	120±19	126±15
DAoP (mmHg)	88±14	85±16	83±16
SPAP (mmHg)	27±5.5	28.5±4.0	27±5.0
DPAP (mmHg)	14.5±3.5	18.5±3.0	15±3.5
PAWP (mmHg)	11.5±4.1	11.3±2.7	11.1±3.9
CVP (mmHg)	5.7±2.1	5.9±1.4	5.7±1.3
CO (L/min)	1.37±0.48	1.34±0.21	1.32±0.32

Legend: Values are mean ± standard deviation. (n=10)
HR, heart rate; SAoP, systolic aortic pressure; DAoP, diastolic aortic pressure; SPAP, systolic pulmonary pressure; DPAP, diastolic pulmonary pressure; PAWP, pulmonary artery wedge pressure; CVP, central vein pressure; CO, cardiac output

[29]などで報告されており，不整脈の原因となりうることが示されているが，これらは主として右心室の場合である．左心室では脂肪浸潤の例は少ないが，犬の左室心外膜側への冷凍凝固後の治癒過程で瘢痕組織を経て4ケ月後に大量の脂肪浸潤を伴って治癒したという報告があった[7]．今回と同様にイヌを対象として左室切開後の創傷治癒を観察している報告[1)~4)26)]では瘢痕組織にて治癒したとされており，脂肪浸潤に関する詳細な記述はされていない．しかしながら，線維性瘢痕組織の中に多かれ少なかれ脂肪細胞の混在が図示されていることは注目に値する．おそらく今回の実験における程脂肪浸潤が強くないので無視されたのかも知れない．今回はこれまでの報告とは異なり，結紮時にテフロンフェルトを用いており，心筋修復時の虚血への影響などが加味されて，広汎な脂肪浸潤を伴って治癒したものと思われる．

種々の組織で，線維化後に組織構造の改築が起こることが知られている．骨折の治癒過程がその代表であるが，いったん形成された線維性組織あるいは骨組織が，脂肪髄を含む正常の骨髄に改変される．同様に，実験的な皮下組織のカラギニン肉芽腫は線維化後に，もとの脂肪組織に置換される[31]．正常に脂肪組織のある臓器以外でも，心筋と同様に再生能の乏しい骨格筋では，ミオパチー，神経原性変化を問わず，最初は線維化が起こり，病変が長期にわたり，末期になると脂肪細胞が増加する[31]．心臓においても，長期の圧負荷と運動負荷刺激により，線維性組織の強度の増加とともに脂肪細胞が増加してくると思われる．実際に，心の線維性瘢痕組織の tensile strength は周囲心筋よりも強いという報告[4]があり，今回，心内膜付近の薄い組織のみで，充分に圧負荷に耐ええたものと考えられる．Warren ら[26]は脂肪細胞の起源については心内膜下あるいは心外膜下に存在する脂肪組織からの創部への浸潤であるとしている．これに対して，今回の実験では，最初に脂肪細胞が出現するのは創内における毛細血管周囲であり，周囲脂肪組織とまったく連続性が認められなかった．脂肪組織の発生には毛細血管の新生が伴いこの毛細血管周囲の間葉細胞が脂肪細胞へ分化する可能性を示した報告がある[32]．この様な血管周囲に出現する脂肪細胞の起源については，線維芽細胞説[33]，単球説[34]，血管周囲の未分化間葉細胞説[32]などが提示されている．今回の実験系では，いずれかについて結論することはできない．しかし，生存心筋に接して比較的豊富に毛細血管が残存しており，この部分にはじめて脂肪細胞が出現したことは，脂肪細胞発生における毛細血管の重要な役割を示すものである．また，脂肪組織周辺部の密な線維組織に近接して，毛細血管が豊富であり，そのような部位では膠原線維が疎開し，ヘモジデリン貪食細胞が出現していた．したがって徐々に広がる脂肪組織に先行して既存の組織の破壊と血管の新生が行われているものと考えられる．

今回の治癒経過中に認められた軟骨化生もまた，通常の創傷治癒過程では起こらない現象である．Dillon ら[1]は，犬左室切開後の9－22週目軟骨化生を認めたと報告している．ヒトの心臓に軟骨化生が生じたという報告は今回の文献的検索では見出せなかったが，牛の心臓には骨が存在するので，系統発生学的に心臓は軟骨組織が生じうる臓器かもしれない．

Ⅰ，Ⅲ，Ⅴ，Ⅵ型コラーゲンは，組織に占める割合に大きな差があるが，いずれも間質性のコラーゲンで，組織の構造の保持・接着に役立っていると考えられる．今回の創傷治癒過程における各々の間質成分の出現時期および局在を図14に要約してみると，各々の成分の分布に大きな相違のあることがわかる．このことは各種コラーゲンが単なる細胞間の骨組みとして無秩序に分布するのではなく，それぞれの時期の異なった構造に対応して出現してその組織構造の保持・接着に参画しているものと考えられる．

Ⅲ型コラーゲンは，ほぼ常にⅠ型コラーゲンと共存して出現するが，これらのコラーゲンの比は，組織によって大きく異なっている．種々の組織修復過程での線維化初期では，Ⅲ型コラーゲンはⅠ型に比して多く，，瘢痕組織が成熟するにつれてⅠ型が優位となることはよく知られている[35)~37)]．また．Ⅲ型コラーゲンは創傷治癒初期にⅠ型に先行して間質に出現するという報告[9]がみられる．今回，免疫組織学的にⅠ型，Ⅲ型の量比や出現時期に明かな相違は認められなかった．このことは心筋の創傷治癒過程の初期から末期まで，Ⅰ型とⅢ型コラーゲンは，その量的差はあれ，共存して沈着していることを示している．

Ⅰ型，Ⅲ型コラーゲン抗体陽性の線維芽細胞はコラーゲン産生細胞と考えられている[24)38)]．今回，抗体陽性細胞が創3日目で出現し，その細胞内の染色性が間質の膠原線維の増加とともに減少することを確認した．このことは，一般にコラーゲンの産生量は創傷治癒が進行するにつれて減少する[39]ことと矛盾しない．また，培養線維芽細胞のコラーゲン産生能は，培養1週以内に最大量となり，あとは徐々に低下するという報告[40]とも時期的に一致する．コラーゲン産生細胞の推移に注目してみると，Ⅲ型コラーゲン陽性細胞がⅠ型コラーゲン陽性細胞より早期に消失する傾向にあった．したがって，Ⅲ型コラーゲンの産生量がⅠ型コ

ラーゲンの産生の低下に先行するものと推測される．

V型コラーゲンは，Hering[41]らが示した如くI，III型コラーゲンと同様に創傷治癒の比較的早期に出現した．また，V型コラーゲンは，動脈硬化症[16]，肥厚性瘢痕[42]，肺線維症[17]，硬癌間質[23]などの慢性に進行する線維化病変で増加することが知られている．今回の創傷治癒においてもV型コラーゲンが30日目の膠原線維束間にみられた．しかしながら，V型コラーゲンの活発な産生を示していると考えられる細胞内染色性が比較的早期から瘢痕期まで引き続いて明瞭に認められたのに対して，周囲の間質の染色性は不明瞭であった．in vitro の実験で，V型コラーゲンはI型コラーゲンと hybrid fibril を形成できる[43]ことが知られており，また，in vivo でも同一の線維に共存することが最近証明されている[44]．このことから，分泌されたV型コラーゲンはすでに凝集沈着している多量のI型コラーゲンの中に埋没してしまいV型コラーゲンの抗原性が組織切片表面に露出せず染め出されなかった可能性が高い．V型コラーゲンに対しては切片を酢酸処理してコラーゲンを膨化させた後に初めて染色されるという報告[45]にも裏づけされるであろう．また，瘢痕組織中の膠原線維束間にも少量ではあるが認められたので少なくとも一部のV型コラーゲンは，Mayne ら[14]の主張するように細いコラーゲン線維を形成して，他の型のコラーゲン線維を連結する役割を持っているのであろう．

VI型コラーゲン分子は非コラーゲン性の構造が70%を占めており[46]，他のコラーゲンと著しい構造の相違を示している[47]．この分子が形成する線維は生体内では主に径 100nm の microfibril の構造をとり，I，III，V型コラーゲンにみられる 70nm 周期の横紋構造を示さない[18][47]．in vitro の実験では 100nm 周期の横紋を有するフィラメントを形成し[46][48]，いわゆる長周期性線維構造を示すが，種々の病変で出現する生体内の長周期性線維構造のすべてがVI型コラーゲンであるかいまだ明かでない[24]．光顕的な免疫組織学的報告では，生体内に広く分布されており，とくに，腱[19]，真皮[19]，動脈壁[20]などの密な線維性結合組織中で，太い膠原線維の間に細線維状に認められている．Mayne ら[14]はVI型コラーゲンは密な線維性組織の構造保持に寄与していると主張している．今回の実験でも，30日目以後の線維性組織中に出現したので，創傷治癒過程の末期の創部の構造保持の役割を担っていると考えられる．

フィブロネクチンの創傷治癒における局在については過去の報告とほぼ同様であった．組織中に存在するフィブロネクチンが，血漿由来か局所における線維芽細胞が産生したものかは明らかになっていないが，最近，成人の組織中のフィブロネクチンの大部分が血漿由来であることが示唆されている[49]．創傷治癒過程においては，線維芽細胞は活発な活動を営んでいるので，細胞性フィブロネクチンが多く出現することが予想されるが，今回の実験でも明かな産生細胞を同定することはできなかった．したがって，創傷治癒の過程においても，その多くが血漿由来であったと結論せざるを得ない．また6日目に最強の特異蛍光を示した理由として，フィブロネクチンが変性したIIIコラーゲンと親和性が強いこと[50][51]やこの時期の組織の透過性が強いため血漿由来のフィブロネクチンと接触しやすいことがあげられよう．

ヒト手術時における左室切開の安全性について種々考察されている[52]．その問題点は切開および心筋縫合による左室非収縮部の出現と心筋縫合による左室腔の狭小化である．しかし最近，心室性頻拍に対する直達手術が行われるようになり[28][53][54]，左心室切開の安全性の検討が必要となった．今回の検討では平均7.9%の左室非収縮部占有率が形成されたが，心拍数と心拍出量ともに術前と著変を認めなかった．これらは残存心筋の代償的収縮力増強と心筋縫合により軽度狭小化された左心室への容量負荷による代償的左室拡張によるものと考えられた．また左室非収縮部占有率が25%以上であれば左室腔の拡大を来たし心不全を招来するという報告[55][56]があるが，今回の実験系では心室切開及び縫合により形成された左室非収縮部占有率は平均7.9%と低値で全例25%以下であり，心拍出量も保たれており，左室切開の侵襲は少ないものと思われた．渡辺ら[57]は左室起源性の心室性頻拍を正常左室群と仮定し，左室切開の安全性を検討している．すなわち心室性頻拍根治術により生じた左室非収縮部占有率は平均10.8%であったが慢性期の左心機能に著変はなかったと報告しており，今回の検討とほぼ同様の結果を示している．以上より，正常左室に対する左室切開もその大きさおよび部位を選べば安全に行えると考える．

結　　論

左室切開後の創傷治癒過程を光顕的および免疫組織学的に観察し，また，左室切開前後の血行動態を比較してその安全性を検討して以下の結果を得た．

1．左室切開後心筋は切開部を中心として凝固壊死となりついで創部周辺部より徐々に肉芽組織に置きかわった．術後30日には創部の大部分が線維性肉芽組織と線維性組織に置換されたが同時に創部周辺部には脂肪組織の発生を認めた．この脂肪組織は術後90日には

血栓の器質化部分を除いて創部のほぼ全域を占めた．したがって，心筋の創傷治癒過程の最終形は広汎な脂肪浸潤を伴う瘢痕組織と考えられた．

2．ⅠおよびⅢ型コラーゲンは早期の線維芽細胞内に出現し，細胞間に沈着するⅠおよびⅢ型コラーゲン陽性の膠原線維が増加するとともに陽性細胞の数は減少した．また，フィブロネクチンは早期より出現し，その染色性は術後6日で最強となったが明かな細胞内染色は認められず，主に血漿由来と考えられた．

3．Ⅴ型コラーゲンは肉芽組織と瘢痕組織の線維芽細胞内と瘢痕組織の線維束間に認められた．Ⅵ型コラーゲンは瘢痕組織の線維束間や脂肪細胞間に認められた．ⅤおよびⅥ型コラーゲンはいずれもⅠおよびⅢ型コラーゲンより成る線維束間に介在し，創の癒合や構造保持に役立っていると考えられた．

4．術後1ケ月以上生存した慢性犬を対象とした左室切開前後の血行動態に差はなく左室非収縮部占有率も7.9%と低値であり正常の左心室に対する切開も部位と大きさを選べば安全な術式と考える．

謝　　辞

稿を終えるにあたり，研究の御指導と御校閲を賜りました中西功夫教授，岩喬教授に衷心より深甚の謝意を表します．また，直接御指導を頂きました病理学第1教室，河原栄講師に深謝いたします．さらに，本研究に御協力頂きました第1病理学教室と第1外科学教室の教室員の皆様に感謝致します．

本論文の要旨は第41回日本胸部外科学会総会において発表した．

文　　献

1) **Dillon, M. L. & Postlethwait, R. W.:** Studies of healing of experimental left ventricular wounds. J. Thorac. Cardiovase. Surg., **41,** 514-522 (1961).

2) **Thomas, C. G., Hill, C. & Ziffren, S. E.:** Healing of extensive cardiac wounds. J. Thorac. Surg., **24,** 346-354 (1952).

3) **Carter, B. N. & Mac Millan, B. G.:** A technique for excision of portions of the entire thickness of the ventricles of the heart. An experimental study Surg. Gynecol. Obset., **90,** 282-290 (1950).

4) **Frankel, A., Zaroff, L. I. & Baronofsky, I. D.:** A functional and morphologic evaluation of left ventriculotomy. Ann. Surg., **153,** 63-70 (1961).

5) **Rumyantsev, P. P.:** Interrelations of the proliferation and differentiation process during cardiac myogenesis and regeneration. Int. Rev. Cytol., **51,** 187-273 (1977).

6) **Vracko, R., Thorning, D., Frederickson, R. G. & Cunningham, D.:** Myocyte reactions at the borders of injured and healing rat myocardium. Lab. Invest., **59,** 104-114 (1988).

7) **飯田茂穂：**冷凍凝固の心筋，冠動脈，刺激伝導系に及ぼす影響に関する実験的研究．日胸外会誌，**31,** 87-100 (1983).

8) **Kurkinen, M., Vaheri, A., Roberts, P. J. & Stenman, S.:** Sequential appearance of fibronectin and collagen in experimental granulation tissue. Lab. Invest., **43,** 47-51 (1980).

9) **Williams, I. F., Mccullagh, K. G. & Silver, I. A.:** The distribution of types Ⅰ and Ⅲ collagen and fibronectin in the healing equine tendon. Connect. Tissue Res., **12,** 211-227 (1984).

10) **Grinnell, F., Billingham, R. E. & Burgess, L.:** Distribution of fibronectin during wound healing in vivo. J. Invest. Dermatol., **76,** 181-189 (1981).

11) **Repesh, L. A., Fitzgerald, T. J. & Furcht, L. T.:** Fibronectin involvement in granulation tissue and wound healing in rabbits. J. Histochem. Cytochem., **30,** 351-358 (1982).

12) **Dublet, B. & Van der Rest, M.:** Type XII collagen is expressed in embryonic chick tendons. J. Biol. Chem., **262,** 17724-17727 (1987).

13) **Martinez-Hernandez, A. & Amenta, P. S.:** The basement membrane in pathology. Lab. Invest., **48,** 656-677 (1983).

14) **Mayne, R.:** Collagenous proteins of blood vessels. Arteriosclerosis, **6,** 585-593 (1986).

15) **Bartholomew, J. S. & Anderson, J. C.:** Investigation of relationships between collagens, elastin and proteoglycans in bovine thoracic aorta by immunofluorescence techniques. Histochem. J., **15,** 1177-1190 (1983).

16) **Ooshima, A.:** Collagen αB chain. Increased proportion in human atherosclerosis. Science, **213,** 666-668 (1981).

17) **Madri, J. A. & Furthmayr, H.:** Collagen polymorphism in the lung. An immunochemical study of pulmonary fibrosis. Human Pathol., **11,** 353-366 (1980).

18) **Von der Mark, H., Aumailley, M., Wick, G., Fleishmajer, R. & Timpl, R.:** Immunochemistry, genuine size and tissue localization of collagen VI. Eur. J. Biochem., **142,** 493-502 (1984).

19) **Gibson, M. A. & Cleary, E. G.:** Distribution of CL glycoprotein in tissue: An immunohistochemical study. Coll. Relat. Res., **3,** 469-488 (1983).

20) **Grinnell, F.:** Fibronectin and wound healing. J. Cell Biochem., **26,** 107-116 (1984).

21) **Zardi, L., Siri, A., Carnemolla, B., Cosulich, E., Viale, G. & Santi, L.:** A simplified procedure for the preparation of antibodies to serum fibronectin. J. Immunol. Methods, **34,** 155-165 (1980).

22) **Yamada, K. M.:** Isolation of fibronectin from plasma and cells. In H. Furthmayr (ed.), Immunochemistry of the Extracellular Matrix, 1st ed., Vol. I., p111-123, CRC Press, Florida, 1982.

23) **Minamoto, T., Ooi, A., Okada, Y., Mai, M., Nagai, Y. & Nakanishi, I.:** Desmoplastic reaction of gastric carcinoma: A light-and electron-microscopic immunohistochemical analysis using collagen type-specific antibodies. Human Pathol., **19,** 812-821 (1988).

24) **Oda, Y., Kawahara, E., Minamoto, T., Ueda, Y., Ikeda, K., Nagai, Y. & Nakanishi, I.:** Immunohistochemical studies on the tissue localization of collagen types I, III, IV, V, and VI in schwannomas. Correlation with ultrastructual features of the extracellular matrix. Virchows Arch. B Cell Pathol., (in press).

25) **Hsu, S. M., Raine, L. & Fanger, H.:** A comparative study of the PAP method and avidin-biotin complex method for studying polypeptide hormones with radioimmunoassay antibodies. Am. J. Clin. Pathol., **75,** 734-738 (1981).

26) **Warren, W. D., Blanton, F. S. & Muller, W. H.:** Studies in the healing of large right ventriculotomies. Surgery, **42,** 910-918 (1957).

27) **石田一樹, 岩　喬, 三崎拓郎, 鎌田栄一郎, 向井恵一, 松永康弘, 坪田　誠, 岡田了三:** 手術標本による非虚血性心室性頻拍症の病理組織学的検討. 心臓, **18,** 14-23 (1986).

28) **Iwa, T., Misaki, T., Mukai, K., Kamata, E. & Isida, K.:** Surgical management of non-ischemic ventricular tachycardia. In T. Iwa & G. Fontaine (eds.), Cardiac Arrhythmias. Recent Progress in Investigation and Management, 1st ed., p271-292, Elsevier Press, Amsterdam, New York and Oxford, 1988.

29) **Uhl, H. S. M.:** A previously undescribed congenital malformation of the heart. Almost total absence of the myocardium of the right ventricle. Bull. Johns Hosp., **91,** 197-209 (1972).

30) **Fisher, E. R. & Paar, J.:** Carrageenin granuloma in the guinea pig and rat. Effect of hydrocortisone, estradiol and mast cell depletion on its histological and histochemical features. A. M. A. Arch. Pathol. **70,** 565-575 (1960).

31) **Carpenter, S. & Karpati, G.:** Cells and structures other than skeletal muscle cells. In S. Carpenter & G. Karpati (eds.), Pathology of Skeltal Muscle, 1st ed., p351-408, Churchill Livingstone Press, New York, Edimburgh, London, and Melbourone, 1984.

32) **Iyama, K., Ohzono, K. & Usuku, G.:** Electron microscopical studies on the genesis of white adipocytes. Differentiation of immature pericytes into adipocytes in transplanted preadipose tissue. Virchows Arch. B Cell Path., **31,** 143-155 (1979).

33) **Napolitano, L.:** The differentiation of white adipose cells. An electron microscope study. J. Cell Biol., **18,** 663-679 (1963).

34) **Zucker-Franklin, D., Grusky, G. & Marcus, A.:** Tansformation of monocytes into "Fat" cells. Lab. Invest., **38,** 620-628 (1978).

35) **Barnes, M. J., Morton, L. F., Bennett, R. C., Bailey, A. J. & Sims, T. J.:** Presence of type III collagen in guinea-pig dermal scar. Biochem. J., **157,** 263-266 (1976).

36) **Bailey, A. J., Sims, T. J., Le Lous, M. & Bazin, S.:** Collagen polymorphism in experimental granulation tissue. Biochem. Biophys. Res. Commun., **66,** 1160-1165 (1975).

37) **Bateman, E. D., Turner-Warwick, M. & Adelman-Grill, B. C.:** Immunohistochemical study of collagen types in human foetal lung and fibrotic lung disease. Thorax, **36,** 645-653 (1981).

38) **Takahara, T., Kajima, T., Miyabayashi, C., Inoue, K., Sasaki, H., Muragaki, Y. & Ooshima, A.:** Collagen production in fat-storing cells after

carbon tetrachloride intoxication in the rat. Immunoelectron microscopic observation of type I, type III collagens, and prolyl hydroxylase. Lab. Invest., **59,** 509-521 (1988).

39) **Shuttleworth, C. A. & Forrest, L.:** Changes in guinea-pig dermal collagen during development. Eur. J. Biochem., **55,** 391-395 (1975).

40) **Rennard, S. I., Berg, R., Martin, G. R., Foidart, J. M. & Robey, P. G.:** Enzyme-linked immunoassay (ELISA) for connective tissue components. Anal. Biochem., **104,** 205-214 (1980).

41) **Hering, T. M., Marchant, R. E. & Anderson, J. M.:** Type V collagen during granulation tissue development. Exp. Mol. Pathol., **39,** 219-229 (1983).

42) **Narayanan, A. S. & Page, R. C.:** Synthesis of type V collagen by fibroblasts derived from, normal, inflamed and hyperplastic human connective tissue. Coll. Relat. Res., **5,** 297-304 (1985).

43) **Adachi, E. & Hayashi, T.:** In vitro formation of hybrid fibrils of type V collagen and type I collagen. Connect. Tissue Res., **14,** 257-266 (1986).

44) **Birk, D. E., Fitch, J. M., Babiarz, J. P. & Linsenmayer, T. F.:** Collagen type I and type V are present in the same fibril in the avian corneal stroma. J. Cell Biol., **106,** 999-1008 (1988).

45) **Linsenmayer, T. F., Fitch, J. M., Schmid, T. M., Zak, N. B., Gibney, E., Sanerson, R. D. & Mayne, R.:** Monoclonal antibodies against chicken type V collagen. Production, specificity and use for immunocytochemical localization in embryonic cornea and other organs. J. Cell Biol., **96,** 124-132 (1983).

46) **Rauterberg, J., Jander, R. & Troyer, D.:** Type VI collagen. A structural glycoprotein with a collagenous domain. Front. Matrix Biol., **11,** 90-109 (1986).

47) **Zimmermann, D. R., Trueb, B., Winterhalter, K. H., Witmer, R. & Fisher, R. W.:** Type VI collagen is a major component of the human cornea. FEBS Lett., **197,** 55-58 (1986).

48) **Bruns, R. R., Press, W., Engvall, E., Timpl, R. & Gross, J.:** Type VI collagen in extracellular, 100-nm perodic filaments and fibrils. Identification by immunoelectron microscopy. J. Cell Biol., **103,** 393-404 (1986).

49) **伊勢村護：**フィブロネクチン．生体の科学，**39,** 299-302 (1988).

50) **Engvall, E., Ruoslahti, E. & Miller, E. J.:** Affinity of fibronectin to collagen of different genetic types and to fibrinogen. J. Exp. Med., **147,** 1584-1595 (1981).

51) **Clark, R. A. F., Quinn, J. H., Winn, H. J., Lanigan, J. M., Dellepe, P. & Colvin, R. B.:** Fibronectin is produced by blood vessels in response to injury. J. Exp. Med., **151,** 646-657 (1982).

52) **岩　喬：**大動脈狭窄．臨床小児外科全書（葛西森夫，駿河敬次郎，植田　隆編），463-469 頁，金原出版，東京，1970.

53) **岩　喬，三崎拓郎，鎌田栄一郎，三井　毅，橋爪泰夫，川筋道雄：**非虚血性心室性頻拍に対する外科的根治療法．臨床胸部外科，**3,** 31-38 (1983).

54) **三崎拓郎，岩　喬，向井恵一，渡辺　剛，松永康弘，坪田　誠，九沢　豊，品川　誠：**左室心尖部起源非虚血性心室頻拍の外科治療の検討．日胸外会誌，**36,** 1245-1249 (1988).

55) **Kitamura, S., Harold Kay, J., Krohn, B. G., Magidson, O. & Dunne, E. F.:** Geometric and functional abnormalities of the left ventricle with a chronic localized noncontractile area. Amer. J. Cardiol., **31,** 701-707 (1973).

56) **Herman, M. V. & Gorlin, R.:** Implications of left ventricular asynergy. Amer. J. Cardiol., **23,** 538-547 (1969).

57) **渡辺　剛，川筋道雄，三崎拓郎，向井恵一，向　歩，田中信行，大平政人，竹村博文，岩　喬：**左心直達手術の安全に関する臨床的検討．日胸外会誌，（印刷中）.

Wound Repair after Left-ventriculotomy: Experimental Studies on the Healing Process and Hemodynamics

Ayumu Mukai, Department of Pathology (I), School of Medicine, Kanazawa University, Kanazawa 920
—J. Juzen Med. Soc., 98, 122—138 (1989)

Key words left-ventriculotomy, wound healing, collagen, fibronectin, fatty infiltration

Abstract

The wound repair of the mycardium and the hemodynamic changes following left-ventriculotomy were examined on 25 adult mongrel dogs. Longitudinal and transmural incisions 2.0cm in lenght were made in the left ventricular apices of 25 dogs and closed by mattres sutures with teflon felts. The animals were sacrified 1, 3, 6, 10, 20, 30, 45, and 90 days after the operation, and the wound tissues were investigated photomicroscopically and immunohistochemically for type I, III, IV, V and VI collagen and fibronectin. Hemodynamics before and after left-ventriculotomy were evaluated in 10 dogs that survived more than one mouth after the operation. The non-contractive areas were measured using a plannimeter and those ratios in left ventricles were calculated. The wound healing of cardiac muscles began with proliferating young fibroblasts around the coagulation necrosis which usually reside in the interstitium among myocardial cells, in the subendcardium, and in the subepicardium, and then granulation tissue ingrew into the wound followed by deposition of fibrous components. At the 30th day after the operation, the wounds were replaced by fibrosing granulation tissue and/or dense fibrous tissue, and at the same time a small cluster of adipocytes appeared around capillaries at the border of the wound. The fibrous was gradually replaced by this adipose tissue and at the 90th day the adipose tissues occupied the wound almost entirely. Immunohistochemically, type I and III collagens appeared in immature fidroblasts and subsequently were positive on interstitial collagen fibers deposited among cellular components. Type IV colagen was localized around capillaries and adipocytes. Type VI collagen was positive in many fibroblasts in granulation tissue and fibrous tissue. Type VI collagen showed a fine fibrillary pattern among thick collagen fiber bundles in the fibrous tissue. Fibronectin was present diffusely in the granulation tissue, but gradually decreased with increment of fibrous components, and was localized among collagen fiber bundles in the fibrous tissue. In the infiltrating adipose tissue type I, III and VI collagens were recognized. Hemodynamic studies revealed no differences before and after left-ventriculotomy, and the non-contractile area ratio of the left ventricle was small (mean 7.9%). These results indicated that the wound after the surgical treatment for ventricular tachycardia and so on, healed ih the form of a fibrous scar with marked infiltration of adipose tissue. And it was suggested that type VI collagen as well as type I and type III collagens plays an important role in the wound union.