In-111標識抗大腸癌モノクローナル抗体（19-9，17-1A）F（ab'）2フラグメントを用いた胃癌・大腸癌における放射免疫検出法の実験的研究

メタデータ	言語: jpn
	出版者:
	公開日: 2017-10-04
	キーワード (Ja):
	キーワード (En):
	作成者: 川畑, 鈴佳
	メールアドレス:
	所属:
URL	http://hdl.handle.net/2297/8025

In-111 標識抗大腸癌モノクローナル抗体 (19-9, 17-1A) F (ab')$_2$ フラグメントを用いた胃癌・大腸癌における放射免疫検出法の実験的研究

金沢大学医学部核医学講座（主任：久田欣一教授）
川　畑　鈴　佳

(昭和63年2月22日受付)

抗大腸癌モノクローナル抗体である19-9, 17-1AのF (ab')$_2$フラグメントをIn-111で標識し，担癌ヌードマウスによるイメージングで，従来最も広く用いられている腫瘍診断薬であるGa-67 citrateと比較すると共に，手術により得られたヒト癌組織より抽出した膜分画とのin vitro assayを開発して検討することにより，胃癌・大腸癌における放射免疫検出法の有用性を評価した．免疫組織学的にこれらの抗体に対する抗原の発現の認められるヒト胃癌（NHS），およびヒト大腸癌（colo 201）を担癌したヌードマウスでのイメージングでは，In-111 19-9 F (ab')$_2$ならびにIn-111 17-1A F (ab')$_2$ともに，投与6－72時間後に明瞭な腫瘍描画が認められた．担癌ヌードマウスを解剖して得られた投与72時間後の生体内放射能分布では，NHS胃癌およびcolo 201大腸癌移植ヌードマウスの双方で，In-111 19-9 F (ab')$_2$，ならびにIn-111 17-1A F (ab')$_2$の腫瘍集積率および腫瘍対血液放射能比は，Ga-67の場合と比較して，良好な値を示した．また，悪性腫瘍は同一組織型のものあるいは同一組織内であっても，発現している抗原は多種多様である．このような腫瘍の抗原の多様性に対処するため，近年モノクローナル抗体の混合投与の有用性が提唱されている．さらに，混合するモノクローナル抗体に対する抗原がすべて発現している腫瘍モデルを用いた場合の動物実験で，混合投与により腫瘍集積率の上昇がみられたという報告があるため，19-9, 17-1Aのモノクローナル抗体を個別に投与するばかりでなく，これら二種類のモノクローナル抗体を同一の担癌ヌードマウスに1：1の割合で混合投与して，混合投与の有用性を検討した．その結果，腫瘍集積率及び生体内放射能分布において，単独投与の場合と比較して，著明な差は認められなかった．次に，手術または剖検時に採取した癌組織および正常組織より抽出された膜分画と抗体とをin vitroでassayする方法を開発して，モノクローナル抗体と癌組織との親和性を臨床例で検討した．19-9については，胃癌12例中6例，大腸癌9例中8例，計21例中14例（67%）が陽性を示し，17-1Aについては，胃癌12例中4例，大腸癌9例中5例，計21例中9例（43%）が陽性を示した．また，19-9は，正常胃，大腸組織15例のうち，正常胃組織2例（13%）に，17-1Aは，同じく正常胃組織3例（20%）に陽性を示し，これらのモノクローナル抗体と正常組織との交叉性によると考えられた．19-9, 17-1Aの混合物を用いた場合，陽性例は，胃癌12例中7例，大腸癌9例中7例，計21例中14例(67%）であり，単独使用と比較して，混合使用による検出率の向上は殆ど認められなかった．胃・大腸癌で，19-9, 17-1Aを単独で用いた場合，19-9または17-1Aの少なくともいずれか一方に陽性となったものは，21例中16例（76%）であり，混合投与よりも，一種類ずつ順次単独投与を行ったほうが，検出率は高くなると考えられた．癌組織が19-9に陽性を示したものは，全例血清CA19-9値が11 U/mlを超えていた症例であり，血清CA19-9値が上昇しているものが19-9を用いた放射免疫検出法の対象になると考えられた．以上より，In-111 19-9 F (ab')$_2$, In-111 17-1A F (ab')$_2$は，正常組織と若干の交叉性を有するものの，胃癌，大腸癌の多くの症例で集積性を示すと考えられ，腫瘍集積度についてもGa-67と比較して良好な結果を示し，胃・大腸癌の放射免疫検出法に有用であることが示された．

Key Words　monoclonal antibody, radioimmunodetection, 19-9,17-1A, F(ab')$_2$

悪性腫瘍を核医学的に診断するための腫瘍親和性物質の開発は従来より広く行われてきたが[1)~5)]，現在に至るまで悪性腫瘍を特異的に診断しうる薬剤は開発されていない．現在最も広く使用されている核医学腫瘍診断薬は，Ga-67 citrate（Ga-67）である[6)]が，Ga-67は炎症にも集積[7)]し，腫瘍を特異的に診断できる薬剤ではない．悪性腫瘍に対する抗体をアイソトープで標識し抗原抗体反応を介して腫瘍に集積させ，腫瘍の陽性描画を行う放射免疫検出法[8)]は，その原理から悪性腫瘍を特異的に検出する方法として極めて有望視されてきた．古くは，Ghoseらによる腎癌，肺扁平上皮癌に対するポリクローナル抗体を用いた報告[9)]に始まり，その後Goldenbergらによる CEAやAFP, HCGに対するポリクローナル抗体を用いた報告[10)~12)]など，初期には主としてポリクローナル抗体による検討がなされてきた．しかし，ポリクローナル抗体による放射免疫検出法による病変検出率は，50%程度[13)~15)]であり，均一でない抗体を用いるため腫瘍に対する特異性が低く，良好な腫瘍集積性が得られないという欠点があった．一方，Köhler[16)]により報告されたハイブリドーマ法は，抗体を分泌しながら増殖する融合細胞を用いるために，均一なモノクローナル抗体が大量に得られるようになった．しかも免疫に用いられる抗原が必ずしも精製されたものでなくても，モノクローナル抗体を作製可能であり，腫瘍関連抗原のように抗原の精製が困難な場合でも，その腫瘍関連抗原に対する抗体の開発に適している．また，腫瘍に対し特異性の高い抗体を作製し得る利点をもつことから，モノクローナル抗体は放射免疫検出法の分野で大いに有用性が期待されている．

Koprowskiら[17)]により開発されたモノクローナル抗体19-9, 17-1Aは，ともに大腸癌細胞を抗原として作製されたマウス由来のモノクローナル抗体であり，19-9はIgG_1, 17-1AはIgG2aに属する．19-9に関しては，その認識する抗原CA 19-9が癌患者の血清中に存在し，大腸癌の他，膵癌，胆道癌，胃癌などで高い陽性率を示す[18)~20)]ことから，既に癌の血清学的診断に広く臨床応用されている．一方，17-1Aに関しては，その認識する抗原が癌患者の血清中に出現しない[21)]ことから，癌の血清学的診断に利用できないものの，大腸癌を担癌したマウスに抗体を単独で投与することにより，癌の発育が抑制されたという報告[22)]がみられている．したがって，これらのモノクローナル抗体はともに，消化器癌の放射免疫検出法及び放射免疫治療法に有用であることが期待されている．

モノクローナル抗体を臨床的に用いた放射免疫検出法の現在までの報告では，病変検出率は50－100%[23)~26)]とさまざまであるが，おおむね検出率は60－70%程度の成績であり，必ずしも十分満足できる結果は得られていない．その理由として，標識核種の問題，高分子である抗体の血中からの消失が遅いという問題，さらに腫瘍組織の抗原の多様性の問題があげられる．放射免疫検出法に用いられる標識用核種としては，標識法の簡便さから，従来よりI-131が用いられてきた[27)]が，I-131は生体内で脱ヨード化を受けるため結合が不安定であり，またβ線を放出するため被曝量が多く，さらには放出する主なγ線のエネルギーが364 KeVと高いことなど，核医学イメージングにはあまり適当でないなどの欠点がある．このため，生体内でより安定な結合が得られ，核医学イメージングに適するエネルギーのγ線を放出し，β線を放出しない核種による標識が望まれてきた．In-111は，β線を放出せず，核医学イメージングに適する173 KeVのエネルギーのγ線および274 KeVのエネルギーのγ線を放出し，物理学的半減期も，2.81日と放射免疫検出法を行う上で適当な性質を有している．Inは金属イオンであるため，ヨードと違って蛋白である抗体に直接結合させることはできないことから，金属キレート剤であるDiethylenetriaminepentaacetic acid（DTPA）等を介して抗体に標識される[28)]．このDTPAを介するInと抗体の結合は，ヨード標識に比べて生体内でより安定である．

また，高分子である抗体を放射性核種で標識し，体内投与すると，血中からの消失が緩徐である．したがって腫瘍部が周辺の正常部より高い放射能分布となるために一般的には，数日を要する[29)]．これは，迅速な診断の妨げとなるばかりでなく，物理学的半減期の面から使用できる核種の制限となっている．このためIgG抗体の場合は，血中からの消失を促進させるために，免疫学的に活性を有するより小さな分子量の$F(ab')_2$や，Fab等の，フラグメント化したものを用いる方が望ましいとされている[8)30)31)]．

さらに，ヒトの癌組織は，組織型の同一な癌組織または同一癌組織であっても，多種多様な抗原性を持つことが知られている[32)~34)]（antigenic heterogenei-

Abbreviations: BSA, bovine serum albumin; DTPA, diethylenetriaminepentaacetic acid; MEM, minimal essential medium; PBS, phosphate buffer saline.

ty)．したがってモノクローナル抗体を癌の診断及び治療に応用する場合，このような癌の持つ抗原の多様性に，どの程度対応できるかが問題となる．

今回著者は，In-111標識の19-9, 17-1AのF(ab')$_2$フラグメントによる放射免疫検出法における有用性についての基礎的評価を行うために，担癌ヌードマウスを用いて，胃癌および大腸癌への集積性を検討し，従来最も広く使用されている腫瘍診断薬であるGa-67と比較した．さらに癌組織の多様な抗原性にも拘わらず，多くの症例で集積が認められるか否かを判定するため，手術時に採取したヒト胃癌，大腸癌組織より得られた膜分画を用いたassayを行って検討した．また，癌組織の抗原の多様性に対処するために，複数のモノクローナル抗体を混合して同時に投与して検出成績を向上させようとする方法（カクテル投与法）の有用性が，近年提唱されている[35]．そこで，個々のモノクローナル抗体の単独投与時の場合と比較して，混合投与が実際に検出成績および腫瘍集積率の面で有用性を有するか否かをも，上記assayおよび担癌ヌードマウスによる動物実験により検討した．

材料および方法

I．材　料

1．モノクローナル抗体

使用したモノクローナル抗体は，大腸癌細胞を抗原として作製されたモノクローナル抗体19-9及び17-1AのF（ab')$_2$フラグメント（Centocor社製）である．またモノクローナル抗体フラグメントの特異的集積性の有無を検討するためのコントロール抗体として，非特異的マウスIgG F（ab')$_2$（Cappel社製）も用いた．bicyclic DTPA anhydrideを用いたHnatowichらの方法[28]により，抗体フラグメント1分子あたりDTPA 1−2分子の割合でDTPAと結合された状態の抗体フラグメント（日本メジフィジックス社製）を，In-111塩化インジウム注射液（日本メジフィジックス社製）と室温で30分反応させるとIn-111-DTPA標識抗体フラグメントが生成された．

2．腫瘍モデル

1）NHS胃癌

ヌードマウスの皮下に移植継代されている（金沢大学がん研究所付属病院で樹立）ヒト由来の胃癌株の一つである．NHSの腫瘍組織を，3−4mm角に細切し，その6−7個の切片をヌードマウス（Balb/c nu/nu，雌，4−6週齢）の大腿外側皮下に移植し，約6週後，直径1−2cmに発育した腫瘍を実験に用いた．

2）colo 201大腸癌

ヒト大腸癌由来の樹立継代株で，in vitroで継代培養されているcolo 201大腸癌細胞約10^8個を0.5 mlのRPMI培地に浮遊させ，ヌードマウス大腿外側皮下に移植し，2−5週後，直径1−2cmに発育した腫瘍を実験に用いた．

3．in vtro assayに用いた癌および正常組織

基礎的検討として，ヌードマウスに移植されているNHS胃癌組織を摘出して用いた．実際の患者組織での検討では，胃癌患者12人，大腸癌患者9人から手術時に得られた癌組織（いずれも原発巣）をEagleの必須培地（MEM）中に浸し，-80°C以下で保存したものを，assay時解凍して用いた．コントロールとして，同じくこれらの患者から手術時に得られた正常胃組織（9例），正常大腸組織（4例），および肝硬変で死亡した患者より剖検で得られた正常胃組織（1例），正常大腸組織（1例）を，同様に−80°C以下で保存し，assay時解凍して用いた．

II．方　法

1．In-111標識抗体フラグメントの放射化学的純度

各In-111標識抗体フラグメントの放射化学的純度は，0.06Mバルビタール緩衝液（pH 8.6）を溶媒としたセルロースアセテート膜電気泳動法，または展開溶媒にメチルアルコールと5％酢酸アンモニウム溶液の等量（v/v）混合液を用いた薄層クロマトグラフィにより検討した．

2．免疫組織学的検討

NHS胃癌の腫瘍組織を培地中でハサミで細切し，金属メッシュを通して細胞浮遊液を得た．また，colo 201大腸癌細胞は，in vitro培養より直接細胞を回収して用いた．これらの細胞をDulbeccoの培養用リン酸緩衝液（pH 7.4）で3回洗い，スライドグラスに塗抹し，ドライヤーの冷風でただちに乾燥させた後，10分間アセトン固定し，細胞塗抹標本を作製した．これらの標本について，19-9に関しては，1次抗体にヒスト・19-9・キット（ミドリ十字社製）の1次抗体（IgGの形の19-9抗体）を用い，以下の反応をベクタステイン・ABC・キット（Vector社製）を用いたABC法により酵素抗体染色を施し，19-9に対する抗原の分布および発現の程度を調べた．17-1Aに関しては，1次抗体に上記のDTPAと結合した17-1A F（ab')$_2$（日本メジフィジックス社製）を用い，2次抗体にペルオキシダーゼ標識抗マウスF（ab')$_2$ヤギ抗体（Jackson Immuno Research

Laboratories社製）を用いた間接法で酵素抗体染色を施し，同様な検討を行った．

3．体外イメージングおよび生体内放射能分布

1）In-111標識モノクローナル抗体フラグメントの体外イメージングおよび生体内放射能分布

NHS胃癌またはcolo 201大腸癌を担癌したヌードマウスに，In-111 19-9 F（ab'）$_2$または In-111 17-1A F（ab'）$_2$ 160μCi/80μg/200μlを尾静脈より投与し，投与72時間後まで経時的にピンホールコリメータを装着したガンマカメラ（アロカ社製，Σ410Sシンチカメラ）にて，80,000－100,000のプリセットカウントで背面像のシンチグラム像を得た．投与72時間後での撮像終了後，エーテル麻酔下でマウスを解剖し，腫瘍，血液，肝，腎，などの主要臓器を摘出し，重量測定の後，ウェルタイプシンチレーションカウンタで放射能を測定し，臓器1gあたりの投与量に対する集積率（％dose/g）を計算することにより，In-111の生体内放射能分布を調べた．

2）Ga-67との比較

Ga-67（日本メジフィジックス社製）150μCi/200μlを，同様にNHS胃癌またはcolo 201大腸癌を担癌したヌードマウスに尾静脈より投与し，投与72時間後でのシンチグラム像を撮影した．撮像後マウスを解剖し，Ga-67の生体内放射能分布を同様に求め，In-111標識19-9, 17-1A抗体フラグメントと比較した．

3）混合投与における集積度の変化

NHS胃癌またはcolo 201大腸癌を担癌したヌードマウスに，In-111 19-9 F（ab'）$_2$ 40μgと，In-111 17-1A F（ab'）$_2$ 40μgを混合（蛋白量1：1の割合）して得られた，総抗体フラグメント量として80μg（160μCi/200μl）を，尾静脈より投与し，投与72時間後まで経時的にシンチグラムを撮像した．投与72時間後での撮像終了後，エーテル麻酔下にマウスを解剖し，In-111の生体内放射能分布を調べ，各抗体フラグメントの単独投与の場合と比較した．さらに，NHS胃癌を担癌したヌードマウスで，In-111 19-9 F（ab'）$_2$ 20μgとIn-111 17-1A F（ab'）$_2$ 20μg混合して得られた総抗体フラグメント量 40μg（80μCi/200μl）投与時と，In-111 19-9 F（ab'）$_2$ 40μg（80μCi/200μl）ならびにIn-111 17-1A F（ab'）$_2$ 40μg（80μCi/200μl）の各単独投与時の投与72時間後での生体内放射能分布を求めて，投与量の違いによる混合投与および単独投与時における腫瘍集積度の変化をも併せて比較した．

4）統計学的検定法

得られた成績はすべて平均値±標準偏差（n）で示した．平均値の検定には，分散分析後Duncanの多重比較法を行った．$p<0.05$を有意とした．

4．凍結保存ヒト組織膜分画を用いたin vitro assay

1）固着させた膜分画の濃度と結合率との関係

ヌードマウスに移植されているNHS胃癌組織を摘出し，ハサミで細切した後，10倍容の0.32M sucrose/4mM Tris HCl緩衝液（pH7.5）を加え，氷冷しながらPotter型のテフロンホモジナイザーで1000 rpmでホモジナイズした．ホモジネートを2層のガーゼでろ過し，1000×g, 10分間遠心し，沈殿である核分画を除いた．さらに上清を100,000×g, 30分間遠心して，細胞膜，ライソゾーム，リボゾームを含む沈殿（粗ミトコンドリア分画＋粗ミクロソーム分画）を得た．固着させた膜分画の濃度と抗体フラグメントとの結合率との関係を調べるため，NHS胃癌組織から抽出した膜分画である沈殿に蒸留水を加え，ローリー法により0.08－5 mg/mlの蛋白濃度に調整した後，カバーグラスの上に50μlずつ滴下し，4℃で一晩乾燥させた．その後アセトンで10分間固定し，4℃で保存した．この膜分画を固着させたカバーグラスに，1％ウシ血清アルブミン（BSA）加リン酸緩衝生理食塩水（PBS）で希釈したIn-111標識抗体フラグメントを10ng/100μlずつのせた．乾燥しないように湿箱の中で25℃で1時間インキュベートし，その後，1％BSA加PBS 3mlで洗浄した．洗浄後，カバーグラスを紙に包んで試験管内に割り入れ，ウェルタイプシンチレーションカウンタで放射能を測定し，添加した総放射能（total count）に対するカバーグラスに固着した膜分画と結合した放射能の割合（結合率，B/T）を計算し，カバーグラスに固着させた膜分画の濃度と，各抗体フラグメントの結合率との関係を調べた．

2）患者組織膜分画を用いたassay

－80℃以下で保存された患者組織を解凍し，上記の方法に従って膜分画を抽出した．癌患者の腫瘍組織中の抗原の多寡を検討するためには，カバーグラス上に膜分画の一定量を固着する必要がある．そのため，抽出した膜分画を，ローリー法を用いて 1）の検討結果により最も高い抗体結合率が得られた蛋白濃度，すなわち蛋白濃度5mg/mlに調整し，上記の方法に従ってassayを行った．各抗体フラグメントの結合率を計算した後，19-9, 17-1Aの結合率からコントロール抗体の結合率を非特異的結合として差し引くことにより，19-9, 17-1Aの特異的な結合率を求め

た．

核医学イメージングにおいて，目的とする病巣をバックグラウンドである正常組織から陽性像として描画するためには，目的とする病巣（癌組織）の放射能集積度と正常組織の放射能集積度の比がある程度以上高くなければならない．本assayで検討した患者癌組織での，19-9または17-1Aを用いた核医学イメージングによる放射免疫検出法での陽性率を推定するために，Colcherら[36]の考え方に基づき，以下の方法で19-9, 17-1Aのそれぞれにつき，radiolocalization index を計算した．

radiolocalization index＝｛各胃癌（大腸癌）また

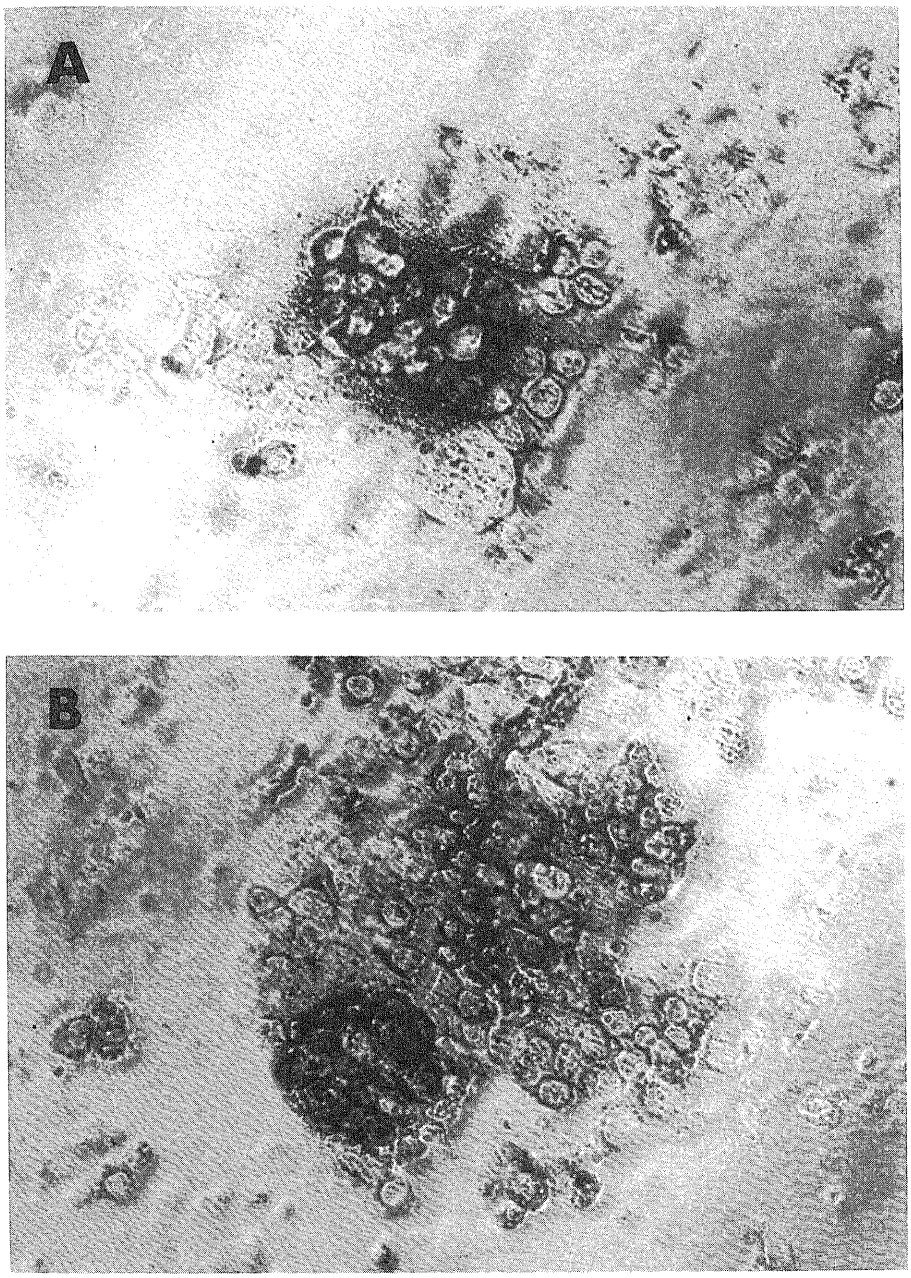

Fig. 1. Immunohistochemical staining of NHS human gastric carcinoma cells with 19-9 (A) and 17-1A (B).

は正常胃（大腸）組織での結合率}/{正常胃（大腸）組織での結合率の平均値}

また，In-111 19-9 F (ab')$_2$ と In-111 17-1A F (ab')$_2$を蛋白量1：1の割合で混合した場合についても検討した．19-9 と 17-1A を 5 ng づつ，総量が 19-9, 17-1A の単独群と等しい 10 ng になるように混合し，同様な assay を行い，膜分画との結合率を計算し，コントロール抗体の非特異的結合の結合率を差し引いて，混合群における特異的な結合率を求め，同様に radiolocalization index を計算した．

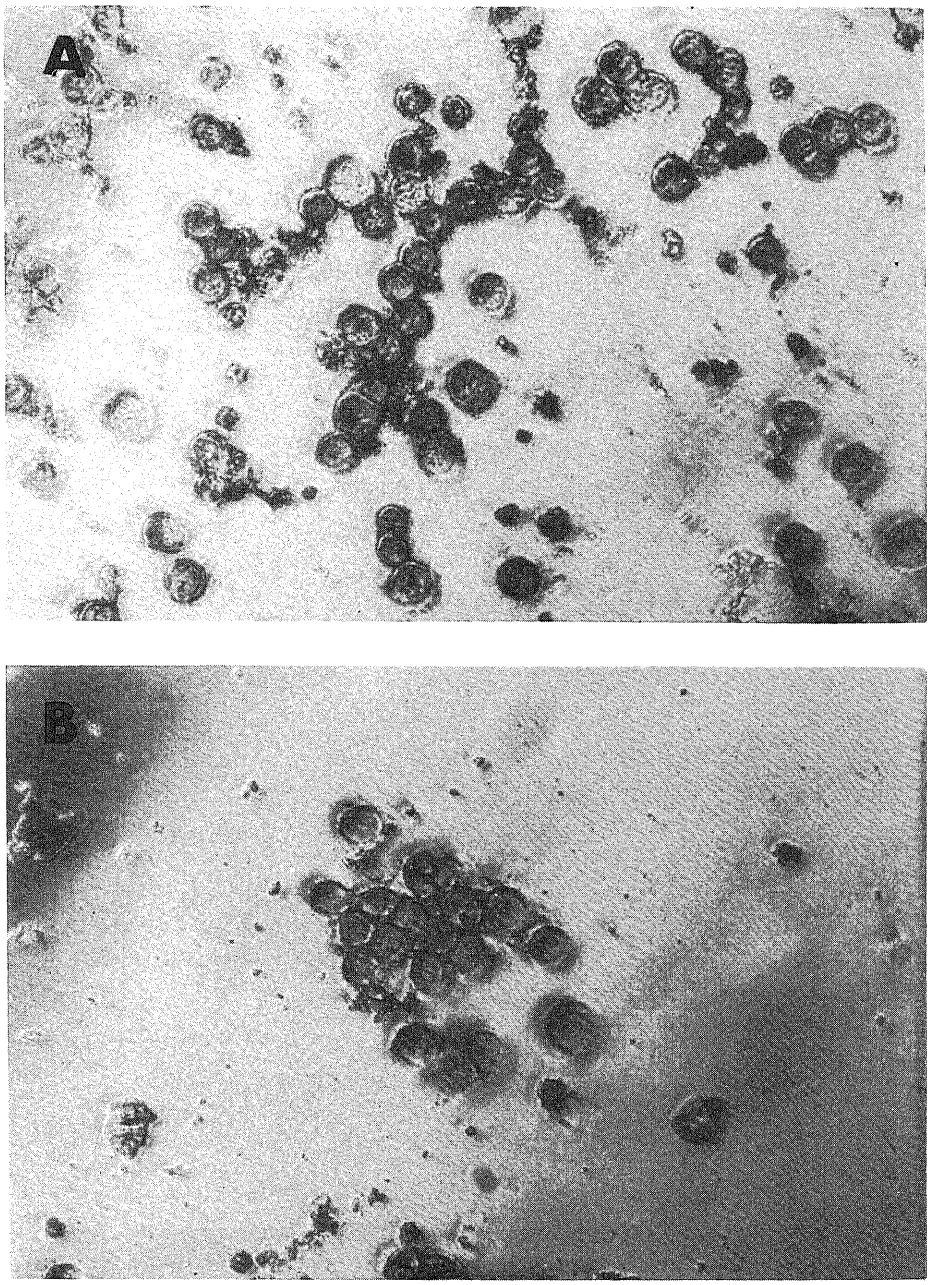

Fig. 2. Immunohistochemical staining of colo 201 human colon carcinaoma cells with 19-9 (A) and 17-1A (B).

3）血清 CA19-9 値との比較

血清中 CA19-9 抗原の量と癌組織中の CA19-9 抗原の量との関係をみるため，癌組織膜分画とのassayでの 19-9 の radiolocalization index と，癌組織を採取した患者の手術前の血清 CA19-9 値を比較した．

成　　績

I．In-111 標識抗体フラグメントの放射化学的純度および比放射能

セルロースアセテート膜電気泳動法または薄層クロマトグラフィにより検討された各 In-111 標識抗体フラグメントの放射化学的純度は，19-9 F $(ab')_2$ では 98.0±0.6%（平均値±SD, n=10），17-1A F $(ab')_2$ では 98.1±0.7%（n=12），コントロール IgG F $(ab')_2$ では 92.7±1.8%（n=7）の数値を得た．これにより放射能はほぼ抗体に結合した分画のみであることが確認された．また，比放射能は，19-9 F $(ab')_2$, 17-1A F $(ab')_2$ では，1.0−2.0 mCi/mg，コントロール IgG F $(ab')_2$ では，1.8−4.9 mCi/mg の数値を得た．

II．免疫組織学的検討

NHS 細胞，colo 201 細胞での 19-9 および 17-1A に対する抗原の発現を図 1，2 に示した．NHS, colo 201 いずれの細胞でも，19-9 及び 17-1A に対する抗原

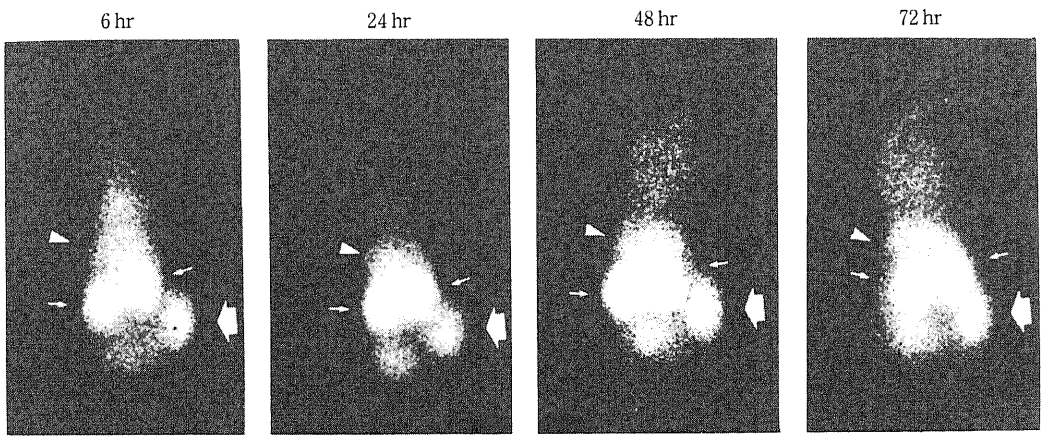

Fig. 3. Posterior images of athymic mouse xenografted NHS human gastric carcinoma obtained at 6, 24, 48, 72 hr after injection with 80 μg of In-111 19-9 F $(ab')_2$.
Tumor is clearly visualized (big arrow). Liver (arrowhead) and kidneys (small arrows) are also visualized.

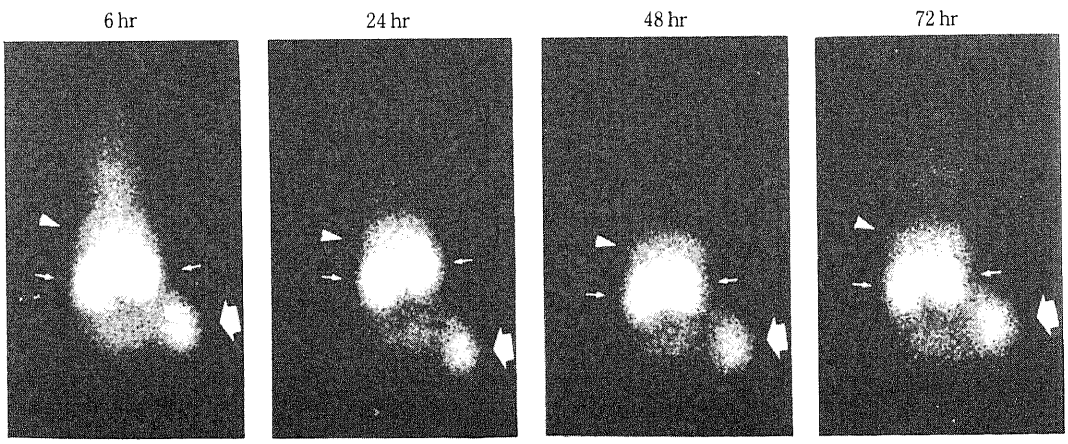

Fig. 4. Posterior images of athymic mouse xenografted NHS human gastric carcinoma obtained at 6, 24, 48, 72 hr after injection with 80 μg of In-111 17-1A F $(ab')_2$.
Tumor is clearly visualized (big arrow). Liver (arrowhead) and kidneys (small arrows) are also visualized.

の明らかな発現が認められた．

Ⅲ．体外イメージングおよび生体内放射能分布

1．In-111標識モノクローナル抗体フラグメントの体外イメージングおよび生体内放射能分布

NHS胃癌あるいはcolo 201大腸癌を担癌したヌードマウスに，In-111 19-9 F (ab')$_2$，あるいはIn-111 17-1A F (ab')$_2$を80μg/160μCi投与し，6，24，48，72時間後におけるガンマカメラにより得られたイメージを図3－6に示した．NHS胃癌では，投与6時間後の早期から明瞭な腫瘍描画が認められた．また，腫瘍以外では肝，腎に高い集積が認められた．colo 201大腸癌では，NHS胃癌に比べてやや腫瘍部の集積度は劣るものの，投与24時間後以降で明瞭な腫瘍描画が認められた．また，NHS胃癌の場合と同様に，肝，腎への高い集積が認められた．

表1に，投与72時間後でのNHS胃癌担癌マウスにおけるIn-111モノクローナル抗体フラグメントの単独投与，混合投与，およびGa-67の生体内放射能分布を示した．腫瘍への集積率は，腫瘍1gあたりの総投与量に対する割合（%dose/g）で表したが，イメージングについて検討したIn-111 19-9F (ab')$_2$80μg投与群は10.8±3.7%，In-111 17-1A F (ab')$_2$80μg投

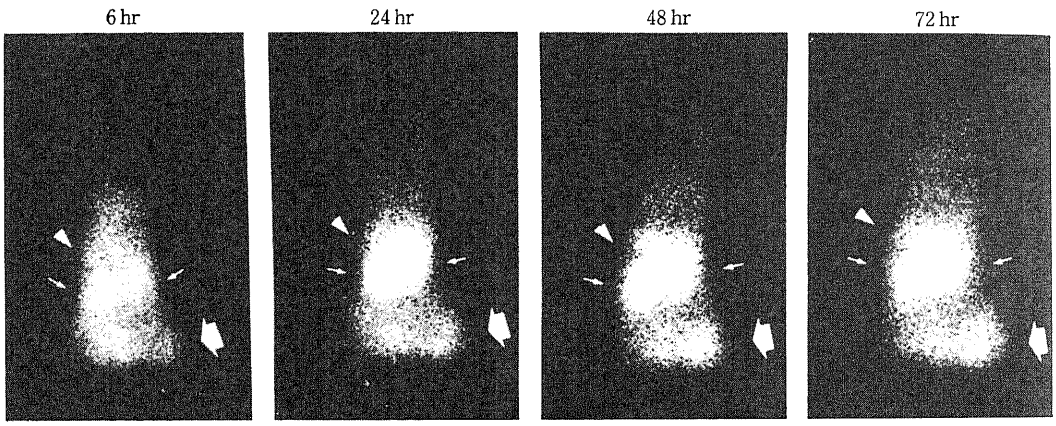

Fig. 5. Posterior images of athymic mouse xenografted colo 201 human colon carcinoma obtained at 6, 24, 48, 72 hr after injection with 80μg of In-111 19-9 F (ab')$_2$.
Tumor is clearly visualized after 24 hr postinjection (big arrow). Liver (arrowhead) and kidneys (small arrows) are also visualized.

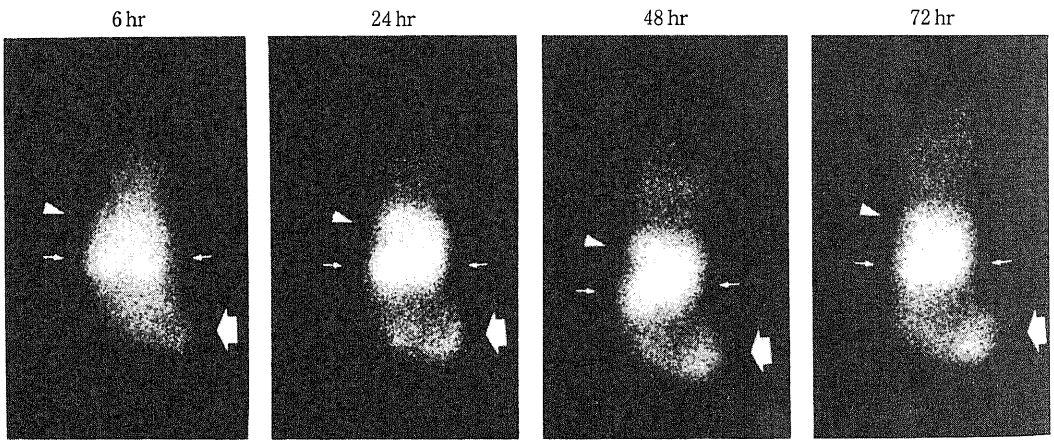

Fig. 6. Posterior images of athymic mouse xenografted colo 201 human colon carcinoma obtained at 6, 24, 48, 72 hr after injection with 80μg of In-111 17-1A F (ab')$_2$.
Tumor is clearly visualized after 24 hr postinjection (big arrow). Liver (arrowhead) and kidneys (small arrows) are also visualized.

与群は11.5±1.7%の結果を示し，腫瘍対血液放射能比はそれぞれ58.6±15.7，57.9±8.5の結果を示した．腫瘍以外では，肝，腎に高い集積が認められた．表2に同じく投与72時間後での colo 201 大腸癌担癌マウスにおける生体内放射能分布を示した．colo 201では，腫瘍への集積率は，In-111 19-9 F(ab')$_2$は7.0±1.6%，In-111 17-1A F (ab')$_2$では6.1±1.8%の結果を示し，腫瘍対血液放射能比はそれぞれ45.0

Table 1. Biodistribution of In-111 19-9 F (ab')$_2$, In-111 17-1A F (ab')$_2$, mixture of them and Ga-67 in athymic mice bearing NHS human gastric cancer at 72 hr after injection

Tissue	Percent injected dose per gram of tissue						
	In-111 19-9 F (ab')$_2$ 40 μg[a] (n=5)	In-111 17-1A F (ab')$_2$ 40 μg (n=5)	In-111 19-9 F (ab')$_2$ 80 μg (n=6)	In-111 17-1A F (ab')$_2$ 80 μg (n=6)	In-111 19-9 F (ab')$_2$ 20 μg +In-111 17-1A F (ab')$_2$ 20 μg (n=5)	In-111 19-9 F (ab')$_2$ 40 μg +In-111 17-1A F (ab')$_2$ 40 μg (n=6)	Ga-67 (n=6)
Blood	0.23±0.15[b]	0.24±0.06	0.18± 0.03	0.20±0.04	0.26±0.04	0.27± 0.07	0.38±0.08
Heart	1.86±0.24	1.25±0.12	1.45± 0.35	1.36±0.30	1.50±0.35	1.49± 0.47	0.83±0.17
Lung	1.80±0.18	1.48±0.10	1.94± 0.62	2.07±0.91	1.56±0.11	1.79± 0.72	2.42±0.78
Liver	6.21±0.64	5.79±1.01	5.47± 1.10	7.26±0.89	6.01±0.83	6.77± 1.55	6.57±1.45
Spleen	4.36±0.41	4.31±1.01	3.80± 0.51	4.81±0.96	3.83±0.53	4.25± 1.12	3.41±0.73
Kidney	35.75±3.98	41.78±2.88	27.36± 2.96	41.08±5.90	37.50±3.44	40.18± 7.52	5.70±1.09
Colon	1.65±0.37	1.67±0.31	1.51± 0.38	1.54±0.29	1.47±0.12	1.59± 0.39	2.59±0.62
Muscle	1.18±0.17	1.40±0.28	1.58± 0.61	1.13±0.24	0.74±0.21	0.87± 0.31	0.39±0.79
Pancreas	5.00±1.23	3.73±0.77	4.14± 1.98	4.45±1.13	4.14±1.00	5.31± 1.73	2.23±0.64
Tumor	13.74±2.01[f]	11.20±1.23[e,f]	10.77± 3.71[e,f]	11.53±1.70[e,f]	12.62±2.91[f]	17.38± 3.76[f]	3.14±0.71
T/B[c]	58.73±8.04[f]	47.72±7.62[f]	58.64±15.69[f]	57.88±8.53[f]	48.70±9.91[f]	66.03± 8.16[f]	8.55±2.37
T/M[d]	12.06±3.24[e]	8.29±1.78[e]	7.96± 4.69[e]	10.89±3.42[e]	18.01±4.45	23.08±10.20	8.40±2.86

a, injected dose of F (ab')$_2$ fragment; b, values are expressed as mean±SD; c, cpm per gram of tumor/cpm per gram of blood; d, cpm per gram of tumor/cpm per gram of muscle; e, $p<0.05$ vs. 40 μg+40 μg mixture group, f, $p<0.05$ vs. Ga-67 group by one way ANOVA followed multiple comparison procedure (Duncan).

Table 2. Biodistribution of In-111 19-9 F(ab')$_2$, In-111 17-1A F(ab')$_2$, mixture of them and Ga-67 in athymic mice bearing colo 201 human colon cancer at 72 hr after injection

Tissue	Percent injected dose per gram of tissue			
	In-111 19-9 F (ab')$_2$ 80 μg[a] (n=5)	In-111 17-1A F (ab')$_2$ 80 μg (n=5)	In-111 19-9 F (ab')$_2$ 40 μg +In-111 17-1A F (ab')$_2$ 40 μg (n=6)	Ga-67 (n=5)
Blood	0.16±0.03[b]	0.14±0.03	0.21± 0.07	0.34±0.04
Heart	1.62±0.38	1.33±0.38	1.42± 0.21	0.69±0.08
Lung	1.62±0.43	1.70±0.41	1.79± 0.43	1.77±0.28
Liver	9.57±1.66	7.28±1.97	8.79± 1.47	6.69±0.92
Spleen	7.57±1.45	5.88±1.38	8.27± 2.25	3.84±0.42
Kidney	30.46±3.94	43.29±7.21	39.07± 4.42	4.65±0.90
Colon	2.16±0.59	1.59±0.45	2.50± 0.21	2.97±0.50
Muscle	2.48±0.92	2.16±0.94	2.05± 1.11	0.42±0.07
Pancreas	4.26±0.86	4.80±1.20	5.90± 1.22	2.09±0.51
Tumor	7.01±1.57[e]	6.14±1.75	6.40± 1.32	4.64±0.94
T/B[c]	45.05±7.90[e]	42.76±4.56[e]	34.40±12.60[e]	13.81±2.28
T/M[d]	3.69±2.77[e]	3.22±0.95[e]	4.36± 2.75[e]	11.18±2.20

a, injected dose of F (ab')$_2$ fragment; b, valves are expressed as mean±SD; c, cpm per gram of tumor/cpm per gram of blood; d, cpm per gram of tumor/cpm per gram of muscle; e, $p<0.05$ vs. Ga-67 group by one way ANOVA foollowed multiple comparison procedure (Duncan).

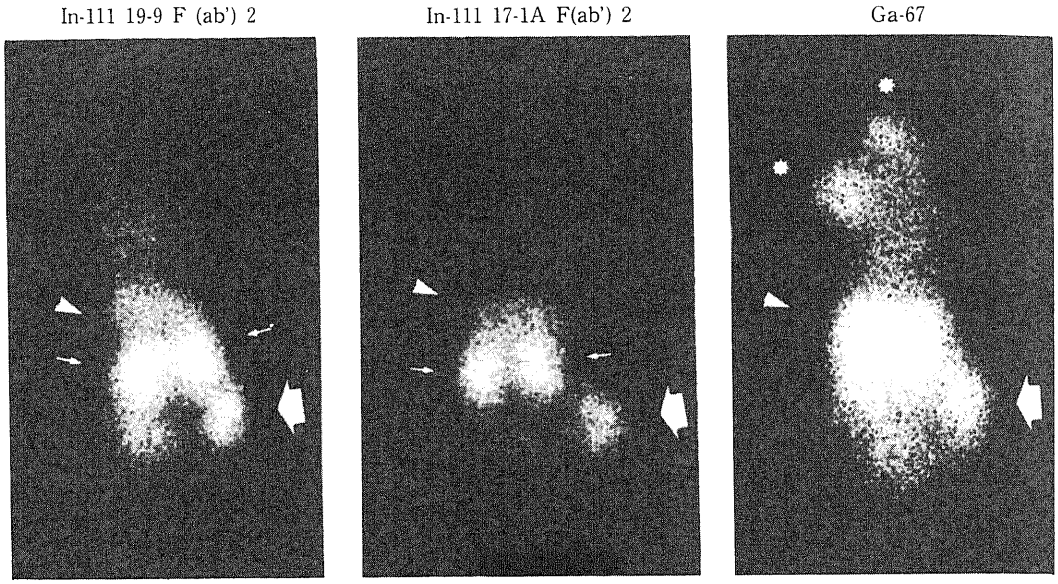

Fig. 7. Comparison of the images of athymic mice xenografted NHS human gastric carcinoma with 80μg of In-111 19-9 F $(ab')_2$, 80μg of In-111 17-1A F $(ab')_2$, and Ga-67 citrate. Images were obtained at 72 hr after injection. Tumor localization (big arrows) of In-111 19-9 F $(ab')_2$ and 17-1A F $(ab')_2$ are superior to that of Ga-67 citrate. Activities of liver (arrowheads) are recognized in all of these images. Activities of kidneys (small arrows) are recognized in the images of In-111 19-9 F $(ab')_2$ and 17-1A F $(ab')_2$. Metastatic foci in the neck and face (asterisks) are visualized in the Ga-67 image.

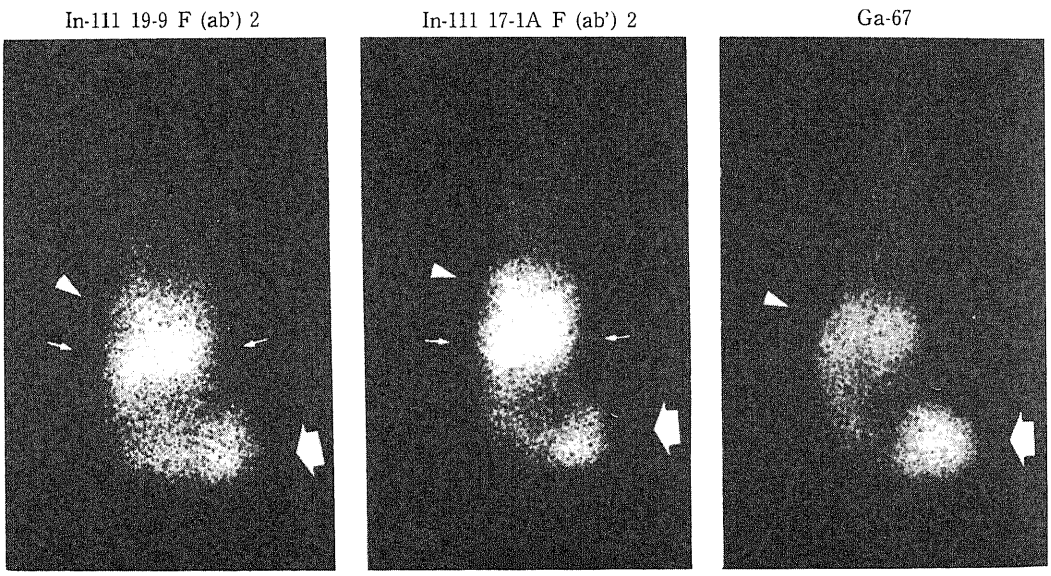

Fig. 8. Comparison of the images of athymic mice xenografted colo 201 human colon carcinoma with 80μg of In-111 19-9 F $(ab')_2$, 80μg of In-111 17-1A F $(ab')_2$, and Ga-67 citrate. Images were obtained at 72 hr after injection. Tumor localization (big arrows) of In-111 19-9 F $(ab')_2$ and 17-1A F $(ab')_2$ are slightly inferior to that of Ga-67 citrate. Activities of liver (arrowheads) are recognized in all of these images. Activities of kidneys (small arrows) are recognized in the images of In-111 19-9 F $(ab')_2$ and 17-1A F $(ab')_2$.

±7.9, 42.8±4.6の結果を示した．また，NHS胃癌の場合と同様，腫瘍以外では肝，腎に高い集積が認められた．

2．Ga-67 との比較

図7－8に，投与72時間後での In-111 標識モノクローナル抗体フラグメントと Ga-67 のイメージを示した．NHS 胃癌では，In-111 19-9 F $(ab')_2$, In-111 17-1A F $(ab')_2$ ともに，Ga-67 と比較して良好な腫瘍描画度を示した．colo 201 大腸癌では，In-111 モノクローナル抗体フラグメントでの腫瘍描画度は，Ga-67 と比較してやや劣っていた．

生体内放射能分布の比較では，NHS 胃癌では，腫瘍への集積率及び腫瘍対血液放射能比は，In-111 標識モノクローナル抗体フラグメントは Ga-67 と比較して有意に高い値を示した．腫瘍対筋肉放射能比については有意差は認められなかった．腫瘍以外では肝，腎に高い集積が認められ，肝には Ga-67 とほぼ同程度の，腎には Ga-67 の 5－7 倍程度の集積を認め

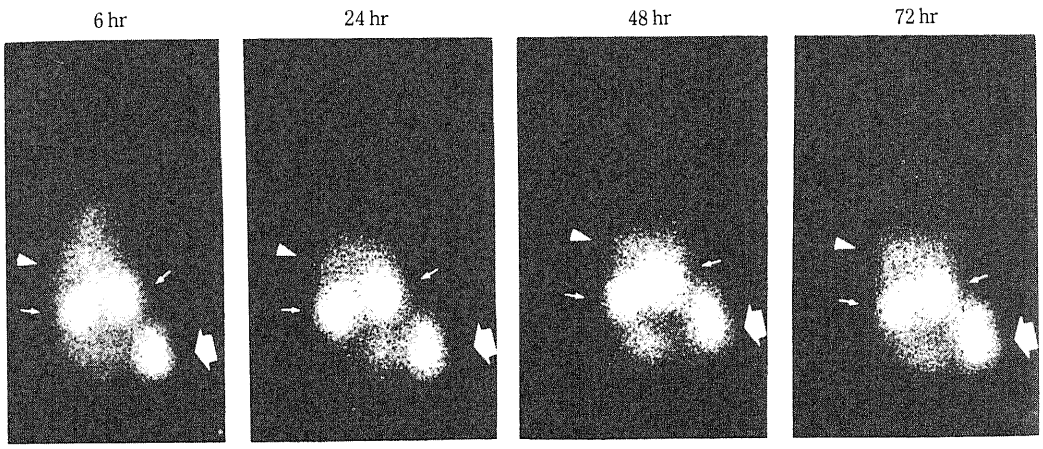

Fig. 9. Posterior images of athymic mouse xenografted NHS human gastric carcinoma obtained at 6, 24, 48, 72 hr after injection with mixture of 40 μg of In-111 19-9 F $(ab')_2$ and 40 μg of In-111 17-1A F $(ab')_2$. Accumuration in tumor (big arrows), liver (arrowheads) and kidneys (small arrows) are not significantly different from that with single administration.

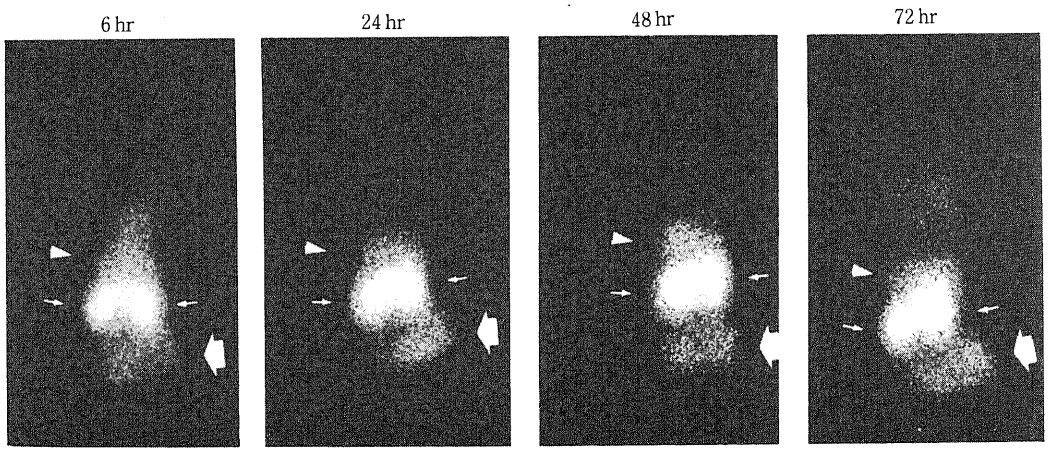

Fig. 10. Posterior images of athymic mouse xenografted colo 201 human colon carcinoma obtained at 6, 24, 48, 72 hr after injection with mixture of 40 μg of In-111 19-9 F $(ab')_2$ and 40 μg of In-111 17-1A F $(ab')_2$. Accumuration in tumor (big arrows), liver (arrowheads) and kidneys (small arrows) are not significantly different from that with single administration.

た（表1）．colo 201 大腸癌では，腫瘍への集積率は，In-111 19-9 F (ab')$_2$と Ga-67 との間に有意差を認めたが，In-111 17-1A F (ab')$_2$と Ga-67 との間には有意差は認められなかった．腫瘍対血液放能比は，In-111 標識モノクローナル抗体フラグメントは Ga-67 に対し有意に高い値を示したが，腫瘍対筋肉放射能比は，逆に有意に低い値を示した（表2）．

3．混合投与と単独投与との比較

図9－10に，In-111 19-9 F (ab')$_2$, In-111 17-1A F (ab')$_2$の1：1混合投与（総抗体フラグメント量 80μg）の経時的イメージを示した．NHS 胃癌，colo 201 大腸癌とも，総抗体フラグメント量の等しい単独投与における場合と比較し，腫瘍集積度および他臓器の集積度に関しては，特にイメージ上の差は認められなかった．

表1で，NHS 胃癌における In-111 19-9 F (ab')$_2$と In-111 17-1A F (ab')$_2$の 40μg の単独投与群，80μg の単独投与群，20μg ずつの混合投与群，40μg ずつの混合投与群を比較した場合，腫瘍への集積率では，40μg ずつの混合投与群と，In-111 19-9 F (ab')$_2$ 80μg, In-111 17-1A F (ab')$_2$ 80μg, In-111 17-1A F (ab')$_2$ 40μg の各単独投与群との間にのみ有意差を認めた．腫瘍対血液放射能比は，これら6群の間に有意差は認められなかった．腫瘍対筋肉放射能比では，40μg ずつの混合投与群と，各単独投与群との間に有意差を認めた．colo 201 大腸癌においては，80μg の単独投与群と，これと総抗体フラグメント量の等しい混合投与群との間で，腫瘍集積率，腫瘍対血液放射能比，腫瘍対筋肉放射能比に有意差は認められなかった（表2）．

Ⅳ．凍結保存ヒト組織膜分画を用いた in vitro assay

1．固着する膜分画の濃度と結合率との関係

図11にカバーグラスに固着させた NHS 胃癌組織膜分画の蛋白濃度と，総添加量に対する各抗体フラグメントの結合率（B/T）との関係を示した（各点は n=5）．コントロール抗体の結合率は，5％以下であったが，19-9, 17-1A の結合率は，固着させた膜分画の濃度が 0－1.25 mg/ml までの範囲ではほぼ直線的に増加し，この範囲での assay の定量性が確認された．各点（n=5）において計算された intra assay での変動係数は 5－15％であった．

2．患者組織膜分画を用いた in vitro assay

図12に各患者組織での，19-9, 17-1A およびこれらの混合物での radiolocalization index を示した．核医学イメージングで陽性像を示すには，一般にバックグラウンドと病巣との放射能比が2以上[27][37]あることが必要であることから，radiolocalization index が2以上のものを陽性と判定した．19-9 については，陽性例は胃癌12例中6例，大腸癌9例中8例の，計21例中14例（67％）であった．17-1A については，陽性例は胃癌12例中4例，大腸癌9例中5例の，計21例中9例（43％）であった．しかし，19-9 は，正常大腸組織では陽性例はみられなかったものの，正常胃組織10例中2例に陽性例が認められた．17-1A でも同様に，正常大腸組織で陽性例は認められなかったが，正常胃組織10例中3例に陽性例が認められた．表3に 19-9, 17-1A の癌組織での，陽性例，陰性例を示した．19-9 または 17-1A のどちらか一方に陽性を示すものは，21例中16例（76％）であった．19-9 と 17-1A の混合物については，胃癌12例中7例，大腸癌9例中7例の，計21例中14例（67％）が陽性を示した．また，正常胃組織10例中1例，正常大腸組織5例中1例に陽性例が認められた（図12）．

3．血清 CA19-9 値との比較

術前の血清 CA19-9 値が測定してある症例での，血清 CA19-9 値と，癌組織膜分画での 19-9 の radiolocalization index との関係を図13に示した．血清 CA19-9 値が 11 U/ml 以下の症例では radiolocalization index が2以上のものは認められず，radiolocalization index が2以上であったものは，全例が血清 CA19-9 値が 11 U/ml を超える症例であった．

考　　察

現在核医学腫瘍診断薬として一般的に用いられているのは Ga-67 である[6]が，Ga-67 は炎症性病変にも集積する[7]ため，悪性腫瘍に対する診断特異性は低

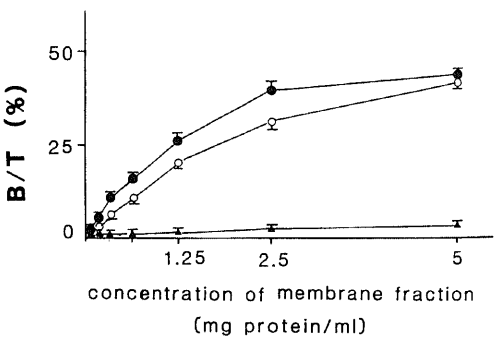

Fig. 11. Change of binding rates according to concentration of membrane fraction extracted from NHS human gastric carcinoma tissues. ○——○, 19-9 ; ●——●, 17-1A ; ▲——▲, control IgG ; B/T, bound cpm/total cpm.

い．さらに，胃癌，大腸癌などの消化器系の癌における病変検出率は，23％以下[6]と非常に低いため，Ga-67 のこれらの癌での診断における意義は低い．一方，モノクローナル抗体を用いた放射免疫検出法は，腫瘍診断特異性[38]の点で，Ga-67 に優っている．さらに，今回の検討では，腫瘍集積度の面においても，in vivo モデルにおいて，In-111 標識モノクローナル抗体は Ga-67 よりも良好な腫瘍集積性を示した．また，検出率の点でも，今回の患者組織膜分画を用いた in vitro assay では，19-9 単独では 67％，17-1A 単独では43％の陽性率が得られ，Ga-67 と比べてはるかに良好な成績を示した．

核医学イメージングにおける投与後から撮像までの最適時間は，腫瘍とバックグラウンドの放射能比が最高となる時点であり，かつ撮像に十分なカウントが得られる時点であるが，抗体イメージングの場合，血中及び正常組織のバックラウンド放射能は時間（日数）がたつにつれて減少する[39)–41)]ため，腫瘍部

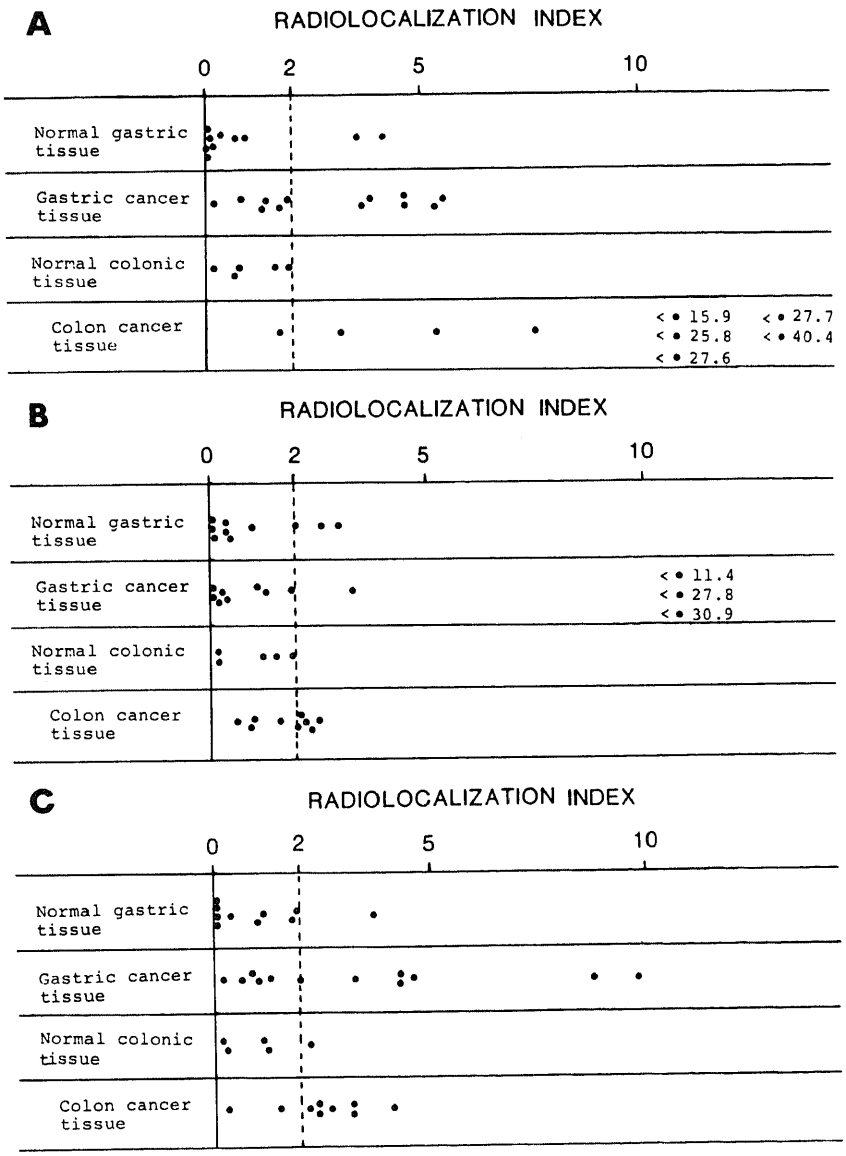

Fig. 12. Radiolocalization indexes in the gastrointestinal carcinomas and normal tissues.
A, 19-9 ; B, 17-1A ; C, mixture of 19-9 and 17-1A.

の放射能と周辺の非腫瘍部の放射能の比は，時間がたつにつれて大きくなり，これにより，腫瘍が陽性描画される．それ故，良好な腫瘍描画度を得るには，一定の日数を経なければならない[30]．IgGモノクローナル抗体の場合，フラグメント化しないIgG抗体そのもの（分子量15万）を用いた放射免疫イメージングでは，明らかな腫瘍描画が得られるには，少なくとも5－7日を要する[35]ことが少なくない．このような遅い時点では減衰のために放射能が少なくなり，画質の良好なイメージを得るために十分なカウント数を収集すると長時間を要する．そこで，免疫学的活性を有しないFc部分を取り除いた，より分子量の小さいF（ab'）$_2$フラグメント（分子量11万）もしくは，さらに分子量の小さいFabフラグメント（分子量5万）を放射免疫検出法に用い，血中からの消失を促進させる試みがなされている[21][30][31]．これにより，イメージングに適した腫瘍部と非腫瘍部の放射能比を達成するまでの時間を短縮し得る．一般に，血中からの消失は，Fabフラグメントが最も速く，フラグメント化しないIgG抗体が最も遅いとされている[30]が，逆に，%dose/gで表される腫瘍への集積率は，フラグメント化により低下する[30]．また，正常組織への集積について，肝への集積率は，フラグメント化しないIgG抗体で最も高く，Fabフラグメントが最も低い[30]と報告されており，逆に腎への集積率は，Fabフラグメントで最も高く，フラグメント化しないIgG抗体で最も低い[30]と報告されている．今回のF（ab'）$_2$フラグメントを用いた検討で腎への高い集積が認められた結果は，これらの報告と一致した．この様に，フラグメント化による効果は一長一短であるが，Inのような比較的短半減期の核種を使用する場合は，フラグメントの使用は不可欠である．さらに，現在放射免疫検出法に用いられているモノクローナル抗体は，マウス由来の抗体であり，この抗体分子中のFc部分が，人体投与に際して異種蛋白としての抗原性を強く発揮するため，マウス抗体投与により抗マウス抗体が形成され，次回に投与する時に，アナフィラキシー・ショックなどのアレルギー反応を引き起こす危険性がある．この点からも，IgG抗体からFc部分を取り除き，F（ab'）$_2$やFabフラグメントにして投与することが望ましい[27]．以上の成績を総合して，現在，放射免疫検出法において，良好な腫瘍描画度を得るためには，F(ab')$_2$フラグメン

Table 3. Results of in vitro tissue assay using 19-9 or 17-1A alone

		19-9	
		Positive	Negative
17-1A	Positive	7	2
	Negative	7	5

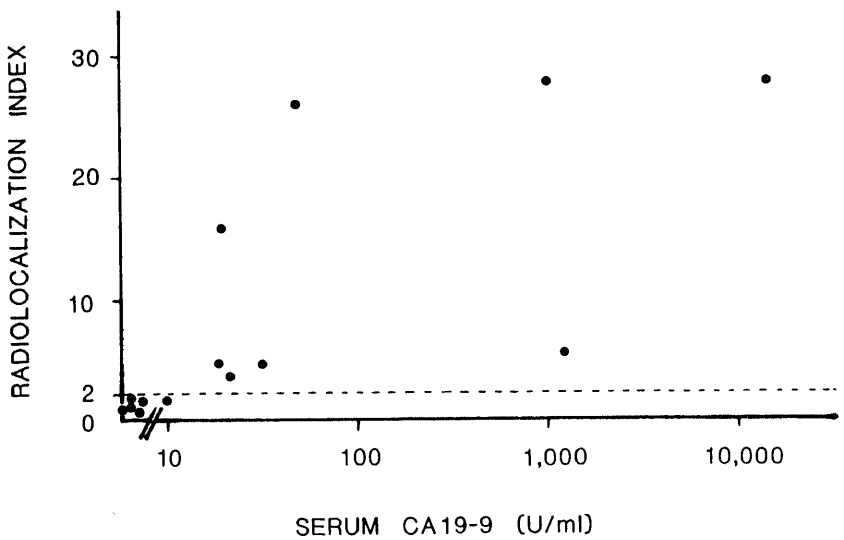

Fig. 13. Correlation between serum CA19-9 levels and radiolocalization index in the gastrointestinal carcinoma cases.

トが最も優れている[27]とされている．今回の$F(ab')_2$フラグメントを用いた検討では，NHS胃癌では，投与6時間後の早期から，明瞭な腫瘍描画が得られ，血中のバックグラウンド放射能は時間の経過とともに減少した．In-111の半減期が2.81日のため，撮像時間が半減期に比べあまり遅くならないことが望ましいという観点から，投与72時間後でのイメージでの判定を前提として，投与72時間後での生体内放射能分布を検討した．投与72時間後での腫瘍集積率，腫瘍対血液放射能比は，NHS胃癌およびcolo 201大腸癌移植ヌードマウスにおいて，In-111 17-1A $F(ab')_2$のcolo 201大腸癌への腫瘍集積率を除いて，In-111標識モノクローナル抗体フラグメントは，Ga-67より有意に高い数値を示し，腫瘍特異性のみならず，腫瘍集積性においても優ることが示された．

colo 201大腸癌モデルで，In-111標識モノクローナル抗体フラグメントが，Ga-67に比べて%dose/gでの腫瘍集積率や腫瘍対血液放射能比において優っていたにもかかわらず，イメージ上腫瘍描画度が劣っていた．これは，腫瘍がヌードマウスの大腿に移植されており，主なバックグラウンドは筋肉であり，In-111標識モノクローナル抗体フラグメントの腫瘍対筋肉放射能比がGa-67に比べ少っていたためと思われた．

NHS胃癌，colo 201大腸癌の双方で，19-9, 17-1Aに対する抗原の発現が認められたにもかかわらず，in vivoでNHS胃癌モデルと比較してcolo 201大腸癌モデルが腫瘍集積度の点で劣っていた理由については，これら二種類の腫瘍におけるin vivoでの血流の違い，腫瘍組織で発現している抗原量の違いなどが原因[27]と考えられた．

また，癌組織は，同種の癌組織あるいは同一の癌組織であっても，発現している抗原は一様ではない(antigenic heterogeneity)[32)~34)]．現在までにハイブリドーマ法により多くの癌に対するモノクローナル抗体が作製されてきている[42)~50)]が，これらのモノクローナル抗体が放射免疫検出法に適するものであるためには，癌への集積性が良好であることの他に，癌の抗原の多様性にもかかわらず，多くの癌に集積を示すことが必要となる．しかし，一般には，臨床治験の対象となっているモノクローナル抗体の基礎的評価は，主に均一な培養細胞や，ヌードマウスに担癌されている数種の腫瘍により行われているのが現状である．そこで，モノクローナル抗体が放射免疫検出法に有用であるか否かをスクリーニングする方法として，ヒト組織膜分画を用いたin vitro assay法を独自に開発した．組織中の抗原を確認する方法としては，組織切片の酵素抗体染色が一般的[51]である．しかし，酵素抗体法は，癌に対する抗体ばかりでなく，発色のための二次抗体，さらに酵素と基質の反応が加わるため，抗原量の多寡を定量的に評価することは不可能である．一方，本assay法は，簡単に組織内の抗原量を定量的に評価できる可能性があり，放射免疫検出法に応用する上での評価法として優れていると思われる．今回の検討では，胃癌，大腸癌の多くで19-9または17-1Aに対する陽性例が認められたが，19-9, 17-1Aともに，正常胃組織での一部で陽性例が認められた．19-9に対する抗原CA19-9は，消化器癌以外に正常状態の膵管，細胆管，気管支腺，耳下腺，および前立腺に存在することが報告されている[52]．今回の検討では，正常胃組織10例中2例に19-9に対する陽性例が認められた．このうち1例での血清CA19-9値は測定されていなかったが，残りの1例では19U/mlの値を示していた．17-1Aは，正常大腸組織に抗原が存在するといわれているが，今回正常胃組織10例中3例に17-1Aに対する陽性例が認められた．これらの結果は，19-9, 17-1Aが正常組織と交叉性を持つためと考えられた．

癌の抗原の不均一性に対して，何種類かのモノクローナル抗体を混合（カクテル）投与することにより，腫瘍検出率が向上するのではないかという期待が持たれている[35]．さらに，動物実験で，混合投与により腫瘍集積率が上がったという報告[53]がある．しかし，今回の検討では，colo 201大腸癌モデルでは，単独投与群と混合投与群とで腫瘍集積率，腫瘍対血液放射能比，腫瘍対筋肉放射能比に有意差は認められなかった．NHS胃癌モデルでは，腫瘍対血液放射能比については単独投与群と混合投与群との間で有意差は認められなかった．腫瘍集積率，腫瘍対筋肉放射能比では40μgずつの混合投与群のみ，単独投与群との間に有意差を認めたが，他の群の間には有意差は認められず，実験誤差による可能性もあると考えられた．以上から，用いた抗体に対する抗原が両方とも発現している腫瘍をモデルに用いた場合，単独投与と混合投与とでin vivoでの腫瘍集積性に明らかな差は認められないと考えられた．

in vitroでの患者組織膜分画を用いたassayでは，19-9を単独で用いた場合の癌組織での陽性率は21例中14例（67%）であり，17-1A単独の場合は21例中9例（43%）であった．一方，19-9と17-1Aの混合物を用いた場合の陽性率は，21例中14例（67%）であって，単独投与の場合と比べ，混合投与により検

出率の向上は期待できないと考えられた．19-9, 17-1Aのどちらか一方に陽性を示したものは21例中16例（76%）であり，複数のモノクローナル抗体を一回で混合投与するよりも，一種類ずつのモノクローナル抗体を順次単独投与したほうが検出率は高いと考えられた．

放射免疫検出法において，その対象とする腫瘍抗原が血中に出現するものの場合，血中抗原量が低い，あるいは検出されない症例においても腫瘍の陽性描画が可能であり，腫瘍への集積と血中の抗原量の間に関連性はなかったという報告[11)15)]と，血中抗原量の高い症例で腫瘍集積が認められる傾向があったという相反する報告[10]がなされている．血中抗原量と組織内抗原量が平行するか否かは興味のあるところであり，血中抗原量の値が低い場合，放射免疫検出法の適応となるか否かが問題となる．今回のassayでの検討では，血清CA19-9値が11 U/ml以下の症例の癌組織では，19-9により陽性となった症例は認められず，陽性となった症例は，全例血清CA19-9値が11 U/mlより高い（19 U/ml以上）症例であり，血中抗原量が多いものが陽性となるという結果が得られた．また，これらの結果から，19-9をin vivoでの放射免疫検出法に用いる場合は，血清CA19-9値が11 U/mlを超えるものが対象になりうると考えられた．

結　　論

In-111標識モノクローナル抗体（19-9, 17-1A）F(ab')$_2$フラグメントの胃癌，大腸癌での放射免疫検出法における診断的有用性に関し，担癌ヌードマウスを用いた動物実験と，著者開発によるヒト癌組織より抽出された膜分画と抗体とのin vitro assayとによる検討を行った結果，以下のような結論を得た．

1．胃・大腸癌への集積度に関して，ヒト胃癌（NHS），ヒト大腸癌（colo 201）を担癌したヌードマウスによる検討結果では，In-111標識モノクローナル抗体フラグメントはGa-67と比較して，腫瘍集積率，腫瘍対血液放射能比において優れた成績を示した．

2．腫瘍抗原の多様性に対処するために，これらの二種類のモノクローナル抗体を，同一の担癌ヌードマウスに1：1の割合で混合投与し，混合投与の有用性を検討したが，これら二種類の抗体に対する抗原が両方とも発現している腫瘍モデルにおいては，イメージングおよび腫瘍集積率ともに，単独投与の場合と比較して明らかな差は認められなかった．

3．手術または剖検時に採取した組織より抽出された膜分画を用いたin vitro assayでは，19-9については，正常胃，大腸組織15例中では正常胃組織2例（13%）でのみ陽性であったが，胃癌組織では13例中6例，大腸癌9例中8例の，計21例中14例（67%）に陽性が認められた．17-1Aについては，同様に正常胃，大腸組織15例中，正常胃組織3例（20%）でのみ陽性であったが，胃癌組織では，12例中4例，大腸癌9例中5例の，計21例中9例（43%）に陽性が認められた．

4．in vitro assayで，19-9, 17-1Aの混合物を用いた場合，癌組織で陽性を示したものは，胃癌組織13例中7例，大腸癌組織9例中7例の，計21例中14例（67%）であった．一方，19-9, 17-1Aを単独で用いた場合，19-9または17-1Aの少なくともどちらか一方に陽性を示すものは，21例中16例（76%）であり，混合投与よりも単独投与を繰り返した方が，検出率が上昇すると考えられた．

5．in vitro assayで，癌組織で19-9に陽性を示したものは，全例血清CA19-9値が11 U/mlを超えるものであり，血清CA19-9値が上昇している症例が，19-9を用いた放射免疫検出法の対象になると考えられた．

以上より，In-111 19-9 F(ab')$_2$, In-111 17-1A F(ab')$_2$は，正常組織と若干の交叉性を有するものの，胃癌，大腸癌の多くに集積し，腫瘍集積度もGa-67に比べて良好であり，胃癌・大腸癌の放射免疫診断に有用であることが示された．

謝　　辞

稿を終えるにあたり，御指導と御校閲を賜った久田欣一教授に謹んで謝意を表します．また，終始直接の御指導を賜った油野民雄講師，御協力いただいた当教室実験グループ各位並びに金沢大学第二外科学教室宮崎逸夫教授はじめ第二外科学教室各位に深謝致します．併せて本研究遂行に多大の御協力を頂きました山梨医科大学放射線科小泉潔助教授に心から感謝致します．更に動物腫瘍を提供して下さった金沢大学がん研究所付属病院外科高橋豊先生，統計学的検討に際して貴重な御助言を賜りました金沢大学衛生学講座橋本和夫教授に厚く御礼申しあげます．

本研究は，昭和60年度厚生省がん研究助成金（所題番号60-39），昭和61年度文部省一般研究（C）（課題番号6157504），昭和61年度文部省特定研究費，昭和62年度厚生省がん研究助成金（課題番号62-17）の補助によったことを付記し，謝意を表します．

本論文の要旨は，第26回日本核医学会総会（千葉，1986），第27回日本核医学会総会（長崎，1987），第46回日本医学放射線学会総会（東京，1987），第46回日本癌学会総会（東京，1987），他国内学会にて発表した．

文　献

1) **Hisada, K., Hiraki, T. & Ohba, S.**: Positive delination of human tumors with I-131-human serum albumin. J. Nucl. Med., **7**, 41-49 (1966).

2) **Edwards, C. L. & Hayes, R. L.**: Tumor scanning with Ga-67 citrate. J. Nucl. Med., **10**, 103-105 (1969).

3) **Nonel, J. P., Renault, H., Robert, J., Jeanne, C. & Wicart, L.**: La bleomycine marquee au Co-57. Nouv. Presse Med., **1**, 95-98 (1972).

4) **Hisada, K., Tonami, N., Hiraki, T. & Ando, A.**: Tumor sanning with Yb-169 citrate. J. Nucl. Med., **15**, 210-212 (1974).

5) **Salvatore, M., Carratu, L. & Porta, E.**: Thallium-201 as a positive indicator for lung neoplasms; Preliminaly experiments. Radiology, **121**, 487-488 (1976).

6) **Bekerman, C., Hoffer, P. B. & Bitran, J. D.**: The role of Gallium-67 in the clinical evaluation of cancer. Semin. Nucl. Med., **14**, 296-323 (1984).

7) **Henkin, R. E.**: Gallium-67 in the diagnosis of inflammatory disease. In P. B. Hoffer, C. Bekerman & R. E. Henkin (eds.), Gallium-67 imaging., p65-92, John Wiley & Sons Inc., New York, 1978.

8) **Rankin, E. M. & McVie, J. G.**: Radioimmunodetection of cancer: problems and potential. Br. Med. J., **287**, 1402-1404 (1983).

9) **Ghose, T., Tai, J., Aquino, J., Guclu, A., Norvell, S. & MacDonald, A.**: Tumor localization of I-131-labeled antibodies by radionuclide imaging. Radiology, **116**, 445-448 (1975).

10) **Goldenberg, D. M., DeLand, F., Kim, E., Bennett, S., Primus, F. J., Van Nagell, J. R., Estes, N., DeSimone, P. & Rayburn, P.**: Use of radiolabeled antibodies to carcinoembryonic antigen for the detection and location of diverse cancers by external photoscnning. N. Engl. J. Med., **298**, 1384-1388 (1978).

11) **Goldenberg, D. M., Kim, E. E., Deland, F. H., Spremulli, E; Nelson, M. O., Gockerman, J. P., Primus, F. J., Corgan, R. L. & Alpert, E.**: Clinical studies on the radioimmunocletection of tumors containing alpa-fetoprotein., Cancer, **45**, 2500-2505 (1980).

12) **Goldenberg, D. M., Kim, E. E. & DeLand, F. H.**: Human chorionic gonadotropin radioantibodies in the radioimmunodetection of cancer and for disclosure of occult metastases. Proc. Natl. Acad. Sci. USA., **8**, 7754-7758 (1981).

13) **Mach, J. P.**: Use and limitations of radiolabeled anti-CEA antibodies and their fragments for photoscanning detection of human colorectal carcinomas. Oncodevelopmental. Biol. Med., **1**, 49-69 (1980).

14) **平井秀松**：腫瘍の放射免疫測定法．診断と治療，**70**, 1506-1513 (1982).

15) **小泉　潔，油野民雄，横山邦彦，渡辺直人，川畑鈴佳，秀毛範至，向加津子，利波紀久，久田欣一，田中延善，泉　良平，高橋　豊**：^{131}I 標識抗 α-fetoprotein (AFP) 抗体を用いた肝癌免疫イメージング．核医学，**23**, 397-401 (1986).

16) **Köhler, G. & Milstein, C.**: Continuous cultures of fused cells secreting antibody of predefined specificity. Nature, **256**, 495-497, (1975).

17) **Koprowski, H., Steplewski, Z., Mitchell, K., Herlyn, M., Herlyn, D. & Fuhrer, P.**: Colorectal carcinoma antibodies. Somat. Cell. Genet., **5**, 957-972 (1979).

18) **Del Villano, B. C., Brennan, S., Brock, P., Liu, V., Mcclure, M., Rake, B., Space, S., Westrick, B., Schoemaker, H., & Zurawsk, V. R. Jr.**: Radioimmunometric assay for a monoclonal antibodydefined tumor marker, CA19-9. Clin. Chem., **29**, 549-552 (1983).

19) **高見　博，尾形佳郎，古内孝幸，神徳純一，阿部令彦**：膵癌関連抗原．総合臨床，**34**, 2673-2677 (1985).

20) **外山久太郎，野登　誠，坂口哲章，安高英雄，中沢秀昭，原　英暑**：CA19-9の測定と臨床的意義．癌の臨床，**31**, 293-298 (1985).

21) **Moldofsky, P. J., Powe, J., Mulbhern, Jr. C. B., Hammond, N., Gatenbyz R. A., Steplewski, Z. & Koprowski, H.**: Metastatic colon carcinoma detected with radiolabeled F $(ab')_2$ monoclonal antibody fragments. Radilogy, **149**, 549-555 (1983).

22) **Herlyn, D. M., Steplewski, Z., Herlyn, F. M. & Koprowski, H.**: Inhibition of growth of

colorectal carcinoma in nude mice by monoclonal antibody. Cancer Res. **40**, 717-721 (1980).

23) Larson, S. M., Brown, J. P., Wright, P. W., Carrasqillo, J. A., Hellström, I. & Hellström, K. E.: Imaging of melanoma with I-131-labeled monoclonal antibodies. J. Nucl. Med., **24**, 123-129 (1983).

24) Carrasquillo, J. A., Colcher, D., Sugarbaker, P., Reynolds, J. R., Keenan, A. M., Simpson, D., Bryant, G., Thor, A., Perentesis, P., Estebam, J., Horowitz, M., Schlom, J. & Larson, S. M: Radiolocalization of colon cancer with I-131 B72.3 monoclonal antibody. J. Nucl. Med., **26**, p15 (1985).

25) Carrasquillo, J. A., Abrams, P. G., Schroff, R. W., Keenan, A. M., Morgan, A. C., Foon, K. A., Horowitz, M. & Larson, S. M.: Improved imaging of metastatic melanoma with high dose 9. 2. 27 In-111 monoclonal antibody. J. Nucl. Med., **26**, p67 (1985).

26) Nelp, W. B., Eary, J. F., Jones, R. F., Hellström, K. E., Hellström I., Beaumier, P. L. & Krohn, K. A.: Preliminary studies of monoclonal antibody lymphoscintigraphy in malignant melanoma. J. Nucl. Med., **28**, 34-41 (1987).

27) Keenan, A. M., Harbert, J. C. & Larson, S. M.: Monoclonal antibodies in nuclear medicine. J. Nucl. Med., **26**, 531-537 (1985).

28) Hnatowich, D. J., Layne, W. W. Childs, R. L., Lanteigne, D. & Davis, M. A.: Radioactive labeling of antibody: simple efficient method. Science, **220**, 613-615 (1983).

29) Larson, S. M. & Carrasquillo, J. A.: Nuclear oncology 1984. Semin. Nucl. Med., **14**, 268-276 (1984).

30) Wahl, R. L., Parker, C. W. & Philpott, G. W.: Improved radioimaging and tumor localization with monoclonal F $(ab')_2$. J. Nucl. Med., **24**, 316-325 (1983).

31) Sakahara, H., Endo, K., Nakashima, T., Koizumi, M., Kunimatsu, M., Kawamura, Y., Ohta, H., Nakamura, T., Tanaka, H., Kotoura, Y., Yamamoto, T., Hosio, S., Toyama, S., & Torizuka, K.: Localization of human osteogenic sarcoma xenografts in nude mice by a monoclonal antibody labeled with radioiodine and Indium-111. J. Nucl. Med., **28**, 342-348 (1987).

32) Kerbel, R. S.: Implications of immunological heterogeneity of tumors. Nature, **289**, 358-360 (1979).

33) Heppner, G. H.: Tumor heterogeneity. Cancer Res., **44**, 2259-2265 (1984).

34) Edwards, P. A. W.: Heterogenous expression of cell-surface antigens in normal epithelia and their tumours, revealed by monoclonal antibodies. Br. J. Cancer, **51**, 149-160 (1985).

35) Chatal, J. F., Saccavini, J. C., Fumoleau, P., Douillard, J. Y., Curtet, C., Kremer, M., Mevel, B. L. & Koprowski, H.: Immunoscintigraphy of colon carcinoma. J. Nucl. Med., **25**, 307-314 (1984).

36) Esteban, J. A., Colcher, D., Sugarbaker, P., Carrasquillo, J. A., Bryant, G., Thor, A., Reynolds, J. C., Larson, S. M. & Schlom, J.: Quantitive and qualitative aspects of radiolocalization in colon cancer patients of intravenously administered MAb 72. 3. Int. J. Cancer, **39**, 50-59 (1987).

37) 中嶋憲一，久田欣一，飯田泰治，関 宏恭，村守 朗: Single photon emission CTによる陽性小病変の検出能：ファントムおよびシミュレーション実験による検討．核医学，**24**, 397-405 (1987).

38) Sfakianakis, G. N., & Deland. F. H.: Radioimmunodiagnosis and radioimmunotherapy, 1982. J. Nucl. Med., **23**, 840-850 (1982).

39) Esteban, J. M., Schlom, J., Gansow, O. A., Atcher, R. W., Brechbiel, M. W., Simpson, D. E. & Colcher, D.: New method for the chelation of Indium-111 to monoclonal antibodies: Biodistribution and imaging of athymic mice bearing human colon carcinoma xenografts. J. Nucl. Med., 28, 861-870 (1987).

40) 伊藤和夫，泰 温信，西 信三，近藤征文，古舘正従，入江五朗：^{131}I 標識抗 carcinoemgrynic antigen (CEA) 抗体を用いた腫瘍陽性シンチグラフィ．核医学，**22**, 901-905 (1985).

41) 小山田日吉丸，石原和之，早坂健一，照井頌二，福喜多博義，舘野之男: ^{111}In標識モノクローナル抗体（96.5）によるメラノーマイメージングの試み．核医学，**23**, 1595-1611 (1986).

42) Brown, J. P., Nishiyama, K., Hellström, I. & Hellström, K. E.: Structural characterization

of human melanoma-associated antigen p97 with monoclonal antibodies. J. Immunol., **127**, 539-546 (1981).

43) **Colcher, D., Hand, P., Nuti, M. & Schlom, J.**: A spectrum of monoclonal antibodies reactive with human mammary tumor cells. Proc. Natl. Acad. Sci. USA, **78**, 3199-3203 (1981).

44) **Metzger, R. S., Gaillard, M. T., Leveine, S. T., Tuck, F. L., Bossen, E. H. & Borowtiz, M. J.**: Antigens of human pancreatic adenocarcinoma cells defined by murine monoclonal antibodies. Cancer Res., **42**, 601-608 (1982).

45) **Shepherd, P. S., Lazarus, C. R., Mistry, R. D. & Maisey, M. N.**: Detection of thyroid tumor using a monoclonal ^{123}I anti-human thyroglobulin antibody. Eur. J. Nucl. Med., **10**, 291-295 (1985).

46) **Wilson, B. S., Imai, K. & Natali, P. G.**: Distribution and molecular characterization of a cell-surface and a cytoplasmic antigen detectable in human melanoma cells with monoclonalantibodies. Int. J. Cancer, **28**, 293-300 (1981).

47) **Hosoi, S., Nakamura, T. & Higashi, S.**: Detection of human osteosarcoma-associated antigen (s) by monoclonal antibodies. Cancer Res., **42**, 654-659 (1982).

48) **Ritz, J., Pesando, J. M., Notis-Mc Conarty, J., Lazarus, H. & Schlossman, S. F.**: A monoclonal antibody to human acute lymphoblastic leukemia antigen. Nature, **283**, 583-585 (1980).

49) **Kennett, R. H. & Gilbert, F.**: Hybrid myelomas producing antibodies against a human neuroblastoma antigen present on fetal brain. Science, **206**, 1129-1121 (1979).

50) **Schnegg, J. F., Diserens, A. C., Carrel, S., Accolla, R. S. & de Tibolet, N.**: Human glioma-associated antigens detected by monoclonal antibodies. Cancer Res., **41**, 1209-1213 (1981).

51) **渡辺慶一，中根一穂**：酸素抗体法，改訂版，9-13 頁，学際企画社，東京，1985.

52) **Atkinson, B. F., Ernst, C. S., Herlyn, M., Steplewski, Z., Sears, H. F. & Koprowski, H.**: Gastrointestinal cancer-associated antigen in immunoperoxidase assay. Cancer Res., **42**, 4820-4823 (1982).

53) **Munz, D. L., Alavi, A., Koprowski, H. & Herlyn, D.**: Improved radioimmunoimaging of human tumor xenografts by a mixture of monoclonal antibody F (ab')$_2$ fragments. J. Nucl. Med., **27**, 1739-1745 (1986).

Experimental Investigation of Radioimmunodetection of Gastrointestinal Carcinomas with In-111 Labeled Monoclonal Anti-colorectal Carcinoma Antibody (19-9, 17-1A) F(ab')$_2$ Fragments

Suzuka Kawabata, Department of Nuclear Medicine, School of Medicine, Kanazawa University, Kanazawa 920
—J. Juzen Med. Soc., **97**, 331—350 (1988)

Key words: monoclonal antibody, radioimmunodetection, 19-9, 17-1A, F(ab')$_2$

Abstract

F(ab')$_2$ fragments of monoclonal anti-colorectal carcinoma antibodies 19-9 and 17-1A were labeled with In-111 and used for the investigation of radioimmunodetection of gastrointestinal carcinomas. NHS human gastric carcinoma and colo 201 human colon carcinoma, both of which express the antigens recognized by 19-9 and 17-1A, were used as tumor models. Both In-111 19-9 F(ab')$_2$ and In-111 17-1A F(ab')$_2$ were capable of locating the site of xenograft, NHS or colo 201, in the athymic mice throughout the study. Biodistribution data obtained by dissection at 72 hours after intravenous administration of these In-111 fragments indicated greater tumor uptake and higher tumor to blood radioactivity ratio than with Ga-67 citrate. To improve the detection of tumor antigenic sites, the mixture of In-111 19-9 F(ab')$_2$ and 17-1A F(ab')$_2$ was tested in the same tumor models, since the antigenic expression of tumor was known to be highly hetero-

geneous. However, the result was not significantly different from that with single administration in tumor uptake and in tumor to blood radioactivity ratio. In order to evaluate the affinity of the radiolabeled monoclonal antibody to tumor tissues, in vitro assay was developed, using membrane fractions extracted from surgically or autoptically removed human gastrointestinal carcinomas and normal gastrointestinal tissues. In the cases tested with 19-9, positive results were obtained in 67% (14/21 cases) of carcinoma tissues. With 17-1A, positive results were also obtained in 43% (9/21 cases) of carcinoma tissues. Thirteen percent (2/15 cases) of normal gastrointestinal tissues showed the reactivity with 19-9, and 20% (3/15 cases) with 17-1A, which suggested the cross-reactivity of these monoclonal antibodies with normal tissues. Although 67% (14/21 cases) of carcinoma tissues had positive results with a mixture of 19-9 and 17-1A, this positive rate was not significantly higher than that with 19-9 alone. On the other hand, when the result of each antibody, 19-9 or 17-1A, was combined together, the positive rate improved up to 76% (16/21 cases) of carcinoma tissues. All the specimens tested to be positive in the assay were taken from patients with a serum CA19-9 level higher than 11 U/ml. Therefore, in the case of 19-9, high serum antigen level can be an indication of radioimmunodetection using 19-9 antibody. In conclusion, In-111 labeled 19-9 $F(ab')_2$ and 17-1A $F(ab')_2$ have a potential advantage over Ga-67 citrate in detecting gastrorointestinal carcinomas.