実験的くも膜下出血における頭蓋内圧波と脳幹微細循環

メタデータ	言語: Japanese
	出版者:
	公開日: 2017-10-04
	キーワード (Ja):
	キーワード (En):
	作成者: 橋本, 正明
	メールアドレス:
	所属:
URL	http://hdl.handle.net/2297/7988

金沢大学十全医学会雑誌　第96巻　第6号　1056－1074　(1987)

実験的くも膜下出血における頭蓋内圧波と脳幹微細循環

金沢大学医学部脳神経外科学講座（主任：山本信二郎教授）
橋　本　正　明
(昭和62年10月8日受付)

実験的くも膜下出血による二次的頭蓋内圧亢進時の，各頭蓋内圧レベルにおける脳幹の微細循環障害と圧波出現との関連性を検討した．雑種成犬24頭を用い，チアミラール静脈麻酔，非動化人工呼吸とし，20頭に溶血赤血球を脳底部くも膜下腔に注入し，実験的くも膜下出血モデルを作製した．頭蓋内圧(intracranial pressure, ICP)，全身血圧（systemic blood pressure, SBP)，脳灌流圧（cerebral perfusion pressure, CPP）の変化を連続的に観察し，磁気テープに記録した．ICP亢進の各時期にCarbon Black (CB)を左椎骨動脈より注入した．セロイジン包埋後，前交連より延髄閂に至る連続切片を作製し，無染色，HE染色およびNissl染色にて視床，視床下部を含めた脳幹の微細循環障害を検索した．血液注入後ICPは1－2時間頃より進行性に上昇した．20頭中17頭に圧波（プラトウ波10頭，遅い圧波13頭，速い圧波6頭)の現象を見，15－70 mmHgの基本ICPレベルにおいて出現した．Control 4頭ではCBは脳実質を均一に灌流した．圧波が出現し頻発する基本ICP 15－40 mmHg（4頭)レベルでは，視床下部隆起部より視索前野にいたる前脳基底部のCB灌流による毛細血管網は光顕的に粗雑となった．圧波が頻発するとともに基本ICPが急激に上昇するICP 40－70 mmHg（10頭）では，肉眼的に観察されるCB灌流欠損領域(non perfusion area, NPA）が出現し，視床下部では隆起部より吻側の前脳基底部に強く見られた．視床のNPAは連続切片において中脳水道周囲灰白質，中脳網様体に拡がり，更に上橋部までの第四脳室底部へと進展して見られた．圧波が消失し脳血管麻痺となった基本ICP 70－100 mmHg（4頭）ではNPAは視床より中脳，橋の脳幹網様体および第IV脳室底部，更には延髄網様体の内側部へ至る帯状を呈し，光顕的には脳幹全体のCBの灌流低下を認めた．脳血管麻痺を経過しICP, SBPともに低下した2例では，脳表を除いて脳実質内のCBの灌流は認めなかった．圧波出現時には，視床下部吻側もしくは視床，中脳および上橋部に拡がる脳幹被蓋および第IV脳室底部の循環障害が存在した．組織学的にはくも膜下腔および脳底部実質内に無菌性髄膜炎を認め，NPA領域には小血管周囲の炎症細胞浸潤やCB漏出等の血管透過性亢進の所見を認め，更に第III－IV脳室上衣下層に多数の光顕的微小出血が存在した．以上の結果より，実験的くも膜下出血後の二次的ICP亢進は脳幹の循環障害を生じ，これによる脳幹血管運動中枢の不安定状態が圧波の出現に関与し，圧波の出現機序は神経性要因の多いものと考えられた．

Key words　頭蓋内圧，圧波，脳幹，微細循環障害

くも膜下出血において，その予後を左右する最も大きな要因は，出血あるいは直接の脳損傷よりはむしろ二次的頭蓋内圧亢進によることが多い[1)~3)]．この二次的頭蓋内圧亢進に最も重要な急性脳腫張には，脳血管床の拡大が本質的な役割を果たす[1)~4)]．頭蓋内圧(intracranial pressure, ICP）亢進が臨界のレベルを越える状態が続く場合には，脳血管運動麻痺の状態となり，脳は致死的経過をとる[3)]．

頭部外傷，くも膜下出血，あるいは動物のくも膜下腔に血液物質を注入して生ずる急性ICP亢進の際には，未だ脳血管運動麻痺に陥らない状態において，基本圧に重畳する急激な頭蓋内圧変動，いわゆる圧波の現象が見られる[1)~6)]．圧波は多くの場合，全身血圧(systemic blood pressure, SBP)，呼吸，瞳孔などの

Abbreviations: CB, carbon black; CPP, cerebral perfusion pressure; ICP, intracranial pressure; NPA, non perfusion area; SBP, systemic blood pressure.

自律機能の変動や，脳波の変化を伴い[7)8)]，脳幹機能の障害によるものと考えられている[1)9)]．圧波の本態は脳血管床の一過性の拡張であり，この現象はICP亢進に伴う脳幹の循環障害を基盤として出現することが推定される．しかしICP亢進レベルと圧波出現の両者を考慮し，脳幹における微細循環障害の局在を検索した報告は少ない．著者は，イヌのくも膜下腔に溶血赤血球を注入することにより，二次的ICP亢進モデルを作製し，その後におけるICPとSBPの変動を観察した．さらにICP亢進の各時期において椎骨動脈より墨汁(Carbon Black, CB）の灌流を行い，視床，視床下部を含めた脳幹における微細循環障害の局在を圧波出現との関連において検索した．

材料および方法

体重7～12 kgの雑種成犬24頭を使用した．チアミラール・ソディウム10 mg/kgの静脈麻酔下に気管切開し気管チューブを挿入した．股静脈を確保しパンクロニウム・ブロマイド1 mg/h投与により非動化し人工呼吸器に接続した．切開部位および圧点にはキシロカインを注射して麻酔した．頭部は東大脳研式脳定位固定装置に固定した．イヌを腹臥位固定後，側方より頸部を切開し両側総頸動脈，両側椎骨動脈，両側頸静脈を確保し，墨汁による脳灌流に備えてその各々に支持糸をかけミネラルオイルにて乾燥を防いだ．ICP測定には右頭頂部に直径10 mmの骨孔を穿ち，硬膜上に圧トランスデューサー（Konigsberg Inst. P-3.5）を装着してICPを計測した．SBPの測定には大腿動脈に径0.8 mmのポリエチレンチューブを挿入し，圧トランスデューサー（日本光電MP-4）に誘導し測定した．3台の熱ペン記録計（東亜電波PR-3T，CDR12-A)を並列に用い，1台は記録速度を6 cm/hに設定して連続的にSBP, ICPを記録し，他の2台は2 cm/minに設定しSBP，ICP，脳灌流圧（cerebral perfusion pressure, CPP）を同時に記録して，それぞれの圧変化の詳細を検討した．CPPはSBP測定用増幅器とICP測定用増幅器との間に差動回路をおいて記録した．これらの現象は総て同時に磁気記録（SONY UFR-A）し，記録の再生を可能にした．実験中は乳酸リンゲル液を5 ml/kg/hの速度で点滴し，保温パネルを用いて動物の直腸温を37－39°Cに維持した．脳底部くも膜下腔への溶血赤血球の注入はMcQueenら[19)]の方法に従い眼窩内側下縁より視神経孔を経て視交叉槽に21 G針を刺入留置した．イヌより採取したヘパリン加血液を5000 rpmにて10分間遠心し血漿，血小板ならびに白血球を取り除き－20°Cに冷凍保存し，室温にて加温して溶血させた赤血球0.15－0.25 ml/kgを同量の髄液と置換して，30－60 mmHgの圧にて用手的に脳底部くも膜下腔に注入して実験的くも膜下出血モデルを作製した．二次的ICP亢進の各時期に，動物を腹臥位固定のまま左椎骨動脈を結紮しその脳側に19 Gゲージ八光針を挿入した．

両側総頸動脈右椎骨動脈を結紮後，直ちに左椎骨動脈より200 mlのCarbon-Black（カイメイ社製医学用墨汁，粒子径0.1－0.2 μ）を平均動脈血圧にて注入した．CB注入と同時に両側頸静脈を切断し灌流CBを流出させた．

灌流実験をCB注入時のICPレベルにより次の各群に分けた．

第I群：正常犬2頭，およびsham-controlとして視交叉槽穿刺までの処置を施行した2頭の計4頭．

第II群：4頭，CB注入時ICPが15－40 mmHg.

第III群：10頭，CB注入時ICPが40－70 mmHg.

第IV群：4頭，CB注入時ICPが70－100 mmHg.

第V群：2頭，SBP，ICPともに低下した致死的状態．

CB注入終了後，直ちに脳を取り出し10%ホルマリンにて10日間固定し，その後セロイジン包埋とし前交連から延髄閂に至る視床，視床下部を含む脳幹を100 μおよび30 μの厚さで交互に連続切片を作製した．

100 μ前頭断切片を無染色としLim[10)]の定位脳座標に従いR-25, R-21, R-20, R-17, R-13, R-2, C-5, C-10, C-15の脳幹各レベルを観察しCB灌流障害程度を次の5段階に分け評価した．

O：コントロールと同様十分にCBの灌流がみられる．

Trace：肉眼的にはCBの非灌流域は認めず，病変を区別するには光顕的にコントロールとの比較を要し，毛細毛管網は径が細く粗雑となる所見を呈する．

1＋：肉眼的に微小，斑点状非灌流域を有する．

2＋：径2 mm以上の斑状非灌流域を有し断面の1/5未満を占めるもの．

3＋：非灌流域が断面の1/5－1/3未満を占めるもの．

4＋：非灌流域が断面の1/3以上のもの．

Nissl染色，HE染色による組織学的検索には30 μの切片を用いた．

成　　績

I．血液物質注入によるICP変動

図1は表1：17の実験例における溶血赤血球約0.20 ml/kg注入後のSBPおよびICP変動の経過を

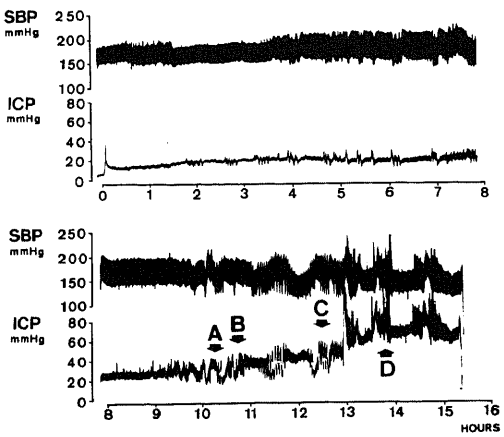

Fig. 1. SBP and ICP change following subarachnoid infusion of hemolysed red blood cells. Basal ICP rises gradually according to the occurence of pressure waves which are found at the pressure range of 20 to 70 mmHg. Fast waves are found for a while after disappearance of slow waves and plateau waves. In such state after 15 hr and 20 min from infusion of hemolysed RBCs, Carbon Black (CB) were injected into the left vertebral artery.

示す．注入時一旦上昇したICPは数分で下降するが，その後徐々にICPは上昇し，注入後2－3時間頃より圧波が出現し始め，その頻度を増すと共にICP亢進を来している．圧波は基本的に持続が10－30秒のもの，30秒－3分のもの，および3分以上のものの3種類が分類され，各々を速い圧波，遅い圧波およびプラトウ波と呼ぶ．速い圧波は同期して血圧の上昇を伴い，遅い圧波，プラトウ波においてはSBPは変化しないか，あるいは軽度の下降を来す．図2は同じ実験例において記録速度を高めた記録であり，各トレースは図1の符号の部位に相当する．注入約10時間を過ぎたA時点（図2-A）では，振幅25 mmHg，持続が約30秒－2分の遅い圧波，および同様の振幅で持続が7分にもおよぶ台形状のいわゆるプラトウ波を見る．B時点（図2-B）の記録は遅い圧波でSBPの下降を伴うものと，ICPのみ律動的に変動し，SBPに変化を来さないものを示す．約12時間経過したC時点（図2-C）では基本ICPは約35 mmHgとなり振幅40 mmHg，持続約2分の遅い圧波が頻発し，同期してSBPは約25 mmHgの下降を来している．従ってこの圧波出現の時にはCPPは約50 mmHgの下降を来している．基本ICPが70 mmHgを越えたD時点（図2-D）では振幅が40 mmHgにもおよぶ速い圧波のみ頻発しCPPは同期して上昇している．この例ではこの時点でCBを注入した．

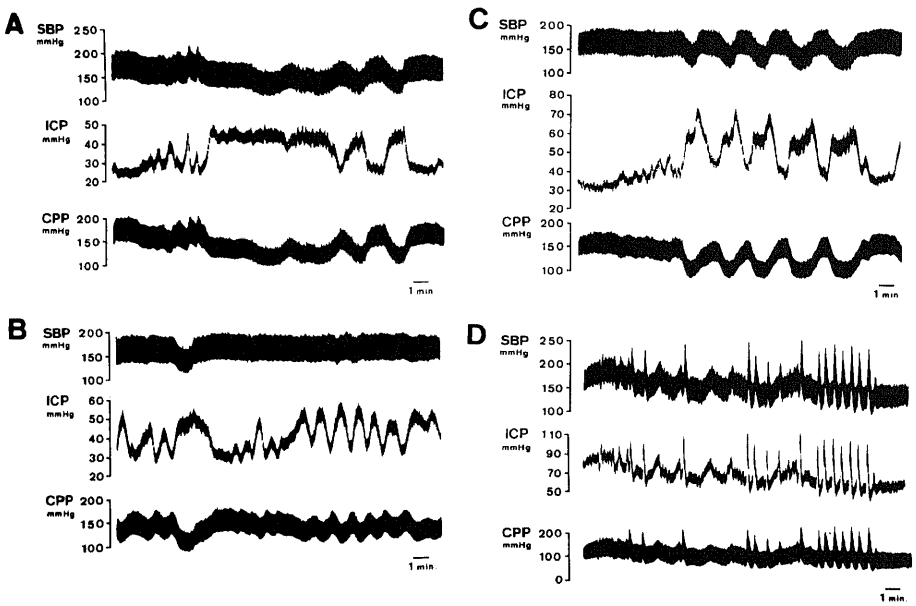

Fig. 2. Simultaneous recordings of SBP, ICP and CPP at various stages of A, B, C and D shown in Fig. 1. A, slow waves and plateau waves ; B, slow waves without SBP change ; C, slow waves with pressor response in the ICP peak ; D, fast waves.

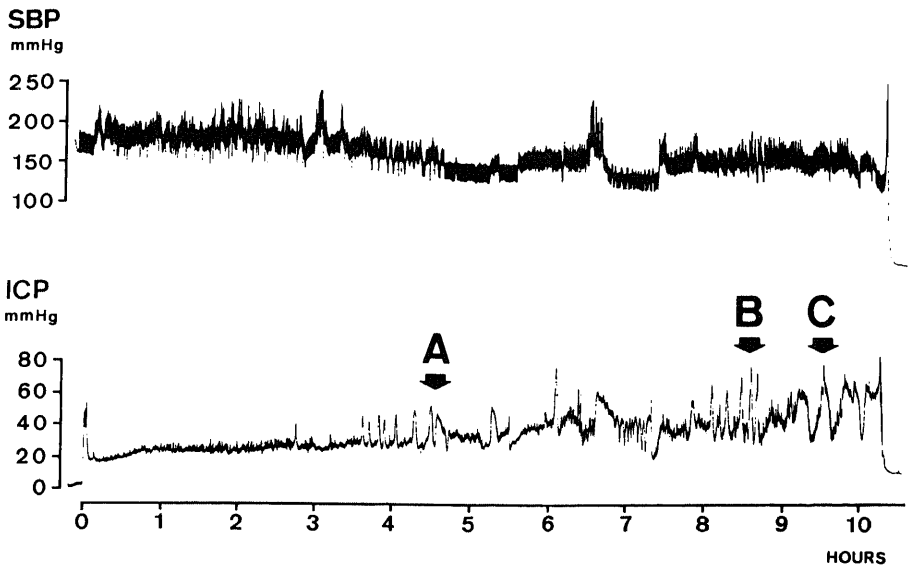

Fig. 3. SBP and ICP following subarachnoid infusion of hemolysed RBCs. Slow and plateau waves show rhythmic sequence. A, slow waves and plateau waves; B, high amplitude slow waves; C, plateau waves sequence. At the end of the experiment, CB perfusion was done.

Table 1. Summary of experiments and microcirculatory disturbance

	Dog No.	Inf vo. (ml/kg)	Pressure w F	S	P	Exp time (H:min)	CB-perfusion m-SBP (mmHg)	ICP	CPP	type of pressure w	REGIONAL PERFUSION IMPAIRMENTS R-21	R-13	R-5	C-5	C-10
I	1−4	control													
II	5	0.23	−	−	−	1:00	170	15	155	no waves	trace	0	0	0	0
	6	0.25	−	++	−	3:30	135	30	105	S	tr	0	0	0	0
	7	0.20	−	++	−	7:40	135	35	100	S	tr	0	0	0	0
	8	0.22	−	+	++	5:20	135	40	95	S & P	tr	tr	0	0	0
III	9	0.21	−	−	−	6:00	150	55	95	no waves	2+	2+	0	0	0
	10	0.22	++	−	−	5:40	125	60	65	F	2+	0	0	0	0
	11	0.19	−	+	+	7:30	120	60	60	S & P	4+	2+	+	0	0
	12	0.20	−	+	++	4:50	170	60	110	S & P	4+	3+	2+	tr	0
	13	0.21	−	++	++	10:20	125	60	65	S & P	4+	3+	2+	tr	tr
	14	0.20	+	−	−	11:40	140	60	80	F	2+	2+	2+	+	0
	15	0.18	++	+	+	4:30	170	60	110	S & P	2+	0	0	0	0
	16	0.22	++	−	−	5:40	160	65	95	F	3+	2+	2+	2+	tr
	17	0.20	++	++	++	15:20	135	70	65	F	2+	0	0	0	0
	18	0.17	−	+	−	2:30	145	70	75	CVP	3+	2+	2+	+	tr
IV	19	0.18	−	++	++	7:40	190	80	110	CVP	4+	3+	2+	2+	2+
	20	0.15	−	++	++	6:20	215	90	125	CVP	3+	3+	2+	2+	+
	21	0.20	−	+	+	4:10	170	90	80	CVP	3+	2+	2+	tr	tr
	22	0.21	−	+	+	9:25	145	100	45	CVP	4+	3+	2+	2+	tr
V	23	0.22	−	−	−	7:20	terminal drop				total				
	24	0.25	+	−	−	6:00	terminal drop				total				

Infusion volume of hemolyzed RBCs(Inf vo.). Pressure wave types(F, Fast wave ; S, Slow wave ; P, Plateau wave ; CVP, cerebral vasomotor paralysis.) and pressure waves quantity(−, no pressure waves ; +, moderate number of pressure waves present ; ++, neumerous number of pressure waves.) appeared in experimental course. Experimental time(Exp time). pressure wave types at the time of CB perfusion. Scales(0, trace=tr, 1~4+ and total) for regional perfusion impairment upon examination of each coronal brain stem section.

図3は表1：13の実験例における溶血赤血球0.21 ml/kg注入後の経過を示す．注入時一旦上昇したICPは数分で下降するが，その後徐々にICPは上昇し3時間頃より基本ICPは20−30 mmHgとなり遅い圧波が出現し始め，4.5時間を経過したA時点において振幅30 mmHg，持続2−8分におよぶ遅い圧波およびプラトウ波の出現を見る．次いで更に圧波の出現頻度を増すとともに二次的ICP亢進が進行している．8.5時間後B時点では振幅約40 mmHg，持続3分のプラトウ波を見る．9.5時間後C時点では，振幅約50 mmHg，持続約15分にもおよぶプラトウ波を見る．この例では血液注入後まず遅い圧波が出現し，徐々にプラトウ波を混ずるようになり8時間目以降はプラトウ波のみ出現し，この時点でCBを注入した．

表1はII〜V群の20頭の各実験例における，溶血赤血球注入量（ml/kg），経過中の各圧波の出現頻度，溶血赤血球注入時よりCB灌流までのICP観察時間（Exp time），CB注入時の平均動脈血圧（m-SBP），ICP, CPP, CB灌流直前に見られた圧波の型およびそれぞれの実験例の脳幹各レベルの循環障害の程度を示す．図4はコントロールのI群ならびにCB灌流時には致死的状態であるV群を除くII，III，IV群の18例につき，溶血赤血球注入後の基本ICPの時間経過とCB灌流直前の圧波のパターンを示す．溶血赤血球注入後約1−2時間の経過でICPは徐々に上昇し20−30 mmHgのICPレベルで一旦安定化した後，再度ICPは進行性に上昇する傾向を示した．圧波の現象は注入後約2−3時間目頃より出現しICP基本圧が15−70 mmHgの範囲にて出現した．遅い圧波，プラトウ波は基本ICPが15−70 mmHgの範囲において出現し，特に20〜40 mmHgで頻発しその頻度，振幅の増大とともにICP亢進傾向を示した．II群4頭（表1：5〜8），III群10頭（表1：9〜18）においてはこれらの圧波を観察しつつCBを灌流した．速い圧波は全実験例中6例において見られ，その内の5例はIII群に属した．この圧波は血液注入後早期から見られ，遅い圧波あるいはプラトウ波に重畳するものもあるが，頻発するものは比較的末期でICPが60 mmHgを越え，遅い圧波，プラトウ波の消失した時期に見られることが多かった．III群中3頭（表1：16，17，18）ではこの

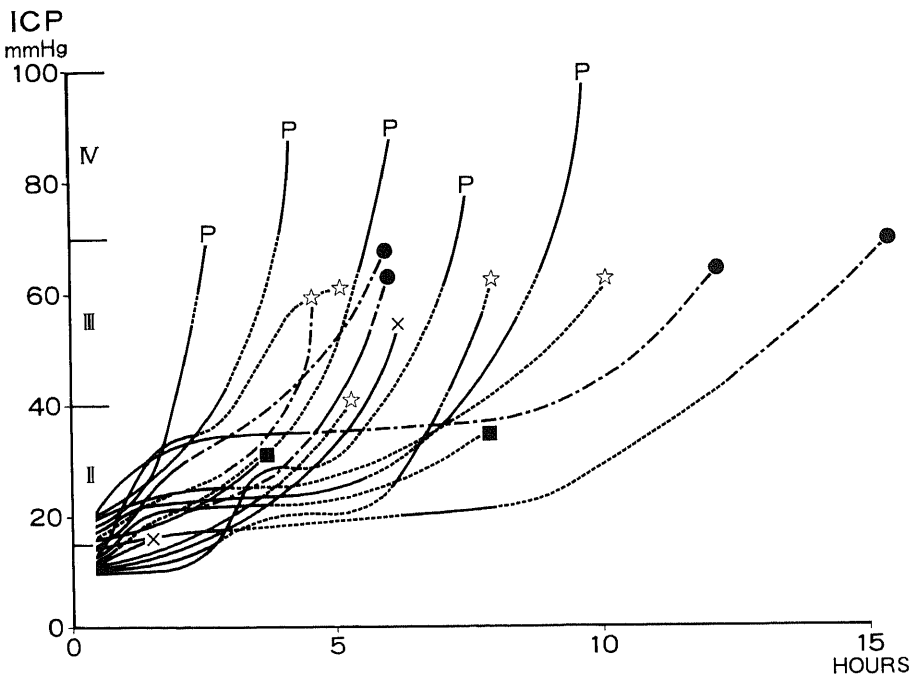

Fig. 4. Experimental time course of secondary increase in ICP and pressure wave types from the time of subarachnoid infusion of hemolysed RBCs to CB perfusion. The following symbols represent: ——×, no pressure waves; ……■, slow waves; ……☆, slow and plateau waves; —·—●, fast waves; P, vasoparalysis respectively. ICP rises gradually after 1-2 hours following subarachnoid hemorrhage. Slow and plateau waves appeared in the range of mean ICP 15-60 mmHg. Fast waves appeared under mean ICP 70 mmHg. Pressure waves disappered over 70 mmHg in ICP.

時期にCBを注入した．IV群4頭（表1：19〜22）では速い圧波が出現した例はなく，遅い圧波あるいはプラトウ波を経たのち脳血管麻痺の状態を来したこの時期にCB灌流を行った．V群2頭（表1：23, 24）はSBPの低下とともにICPも低下し致死的状態の時期でCBを注入した．

II．各ICPレベル群での脳幹の微細循環

I群：コントロール（4頭）．図5はコントロールの前額断面の肉眼像を示す．脳内のCBの灌流は極めて良好で血管の多い灰白質は黒灰色，血管の少ない白質は淡灰色を呈し灰白質，白質の色調の差は明瞭である．100 μ の連続前頭断切片の検索にても前交連より延髄閂に至るまでの脳幹は穿通枝とともに実質内の毛細血管網へのCB灌流は良好であった．

II群：ICP 15−40 mmHg（3頭．表1：5〜8）

圧波出現を見ないもの1例，遅い圧波を見たもの2例，および遅い圧波とプラトウ波の混じた1例，計4例である．図6は溶血赤血球0.25 ml/kg注入後3時間30分，ICP 30 mmHg，遅い圧波出現時にCBを注入した例（表1：6）の視床下部の100 μ 切片（図6-B）をコントロール（図6-A）と比較して示す．肉眼的にはコントロールに比しやや淡い黒灰色に観察されるが，光顕的には毛細血管網は径が細く粗雑となり（trace），一部CB灌流の小欠損も見られた．この群においては視床下部に限局した一様な灌流の障害領域を示し，図7に示すごとくその障害領域は乳頭体の前方で特にR-20, 21を中心にR-25の視索前野にかけて見られ，背内側核，腹内側核等を含む内側部に見られた．他の部のCB灌流は良好であった．遅い圧波とプラトウ波を見た1頭（表1：8）は上述の所見の他に著明な水頭症が見られた．

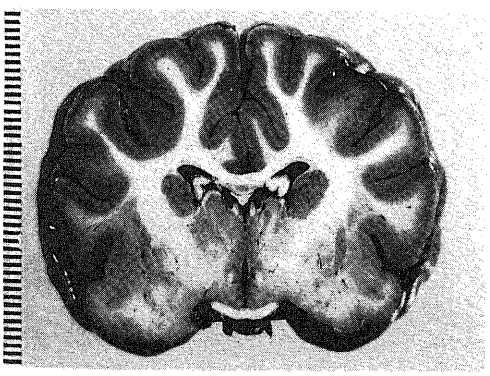

Fig. 5. Macroscopic coronal section of control brain. The gray matter is homogeneously and densely stained with CB.

III群：ICP 40−70 mmHg（10頭．表1：9〜18）

この群では肉眼的に＋〜4＋のCB灌流欠損領域（non perfusion area, NPA）が観察されるようになる．図8は図3の実験例（表1：13）でICP 60 mmHgにてプラトウ波が頻発した時期にCBを灌流した脳幹の微細循環を示す．NPAは視床（図8-A）に最も広範囲に出現し視床内側核群，前核群，外側核群に著しく出現し，このNPAは連続切片では尾側に連続して，中脳（図8-B）では次第に中脳水道周囲におよび，背側では上丘の腹側から中脳網様体に拡がり，更に腹側では赤核にも及ぶ．橋（図8-C, D）では青班核，上小脳脚，第IV脳室底部外側および下丘に拡がるCB灌流の低下を示した．この時期では延髄には未だNPAの出現は見られない．図9は表1：17の実験例であり遅い圧波，プラトウ波が頻発した後，速い圧波のみが出現した時期にCBを注入したR-21の視床下部を示す．NPAは視床下部隆起部で視床下部外側野から内側部におよぶ楔状にNPAを認める．この症例のNPA領域はR-20, 21視床下部では片側に限局するが，吻側では両側にひろがり視索前野にかけて連続して認められた．この例では視床に軽度（trace, 1＋）の循環障害を認めるも，中脳以下の脳幹では認むべき所見は得られなかった．図10は表1：16の例で溶血赤血球0.22 ml/kg注入後，早期より速い圧波のみが連続して見られ，5時間40分経過後基本ICP 65 mmHgとなった時期にCBを注入したR-21視床下部を示す．NPAは両側視床下部底部から内側核群を含めて広範囲，楔状に見られた．この例の循環障害は視床，中脳から延髄まで広く進展していた．

IV群：ICP 70−100 mmHg（5頭．表1：19〜22）

図11は溶血赤血球0.18 ml/kg注入後7時間40分経過し，遅い圧波，プラトウ波が出現の経過の後，脳血管運動麻痺となった基本ICP 80 mmHgにてCBを注入した実験例の前額断肉眼像を示す．この時期ではNPAは視床より中脳，橋に広範に拡がり，これは第IV脳室底部におよび，更に脳幹網様体に拡がり脳幹被蓋を帯状に連続し，延髄レベルでは孤束核を含めて第IV脳室底部より腹側へは延髄網様体の内側部に広範囲に拡がり，外側網様体ではtrace程度の変化を認めた．

V群：脳血管運動麻痺を経過しICP, SBPともに低下した致死的状態の時期（2頭．表1：23, 24）．全脳的に，CBの脳内流入は認めず，僅かに脳表軟膜動脈にのみCBの流入を認めた．

図12はII，III，IV群18例の脳幹の微細循環の障害程度を縦軸に，CB灌流時のICPを横軸とし更にCB灌流時に見られた圧波の型を示す．ICP 15−40 mmHgの範囲ではtraceまでの障害が視床，視床下部（R-21）

より中脳（R-13）まで見られる．橋（R-5）および延髄（C-10）ではこのICPレベルではCBの灌流は良好であった．ICPが50 mmHg以上より急にNPA（＋～4＋）が視床，視床下部より出現し，ICPの亢進とともに障害程度は強まっている．中脳，橋，延髄レベルのCB灌流も同様の傾向を示すが，同じICPレベルでは下位脳幹に下るに従い障害程度は減少し，ICP亢進とともに脳幹の循環障害が下位脳幹に進展下降する

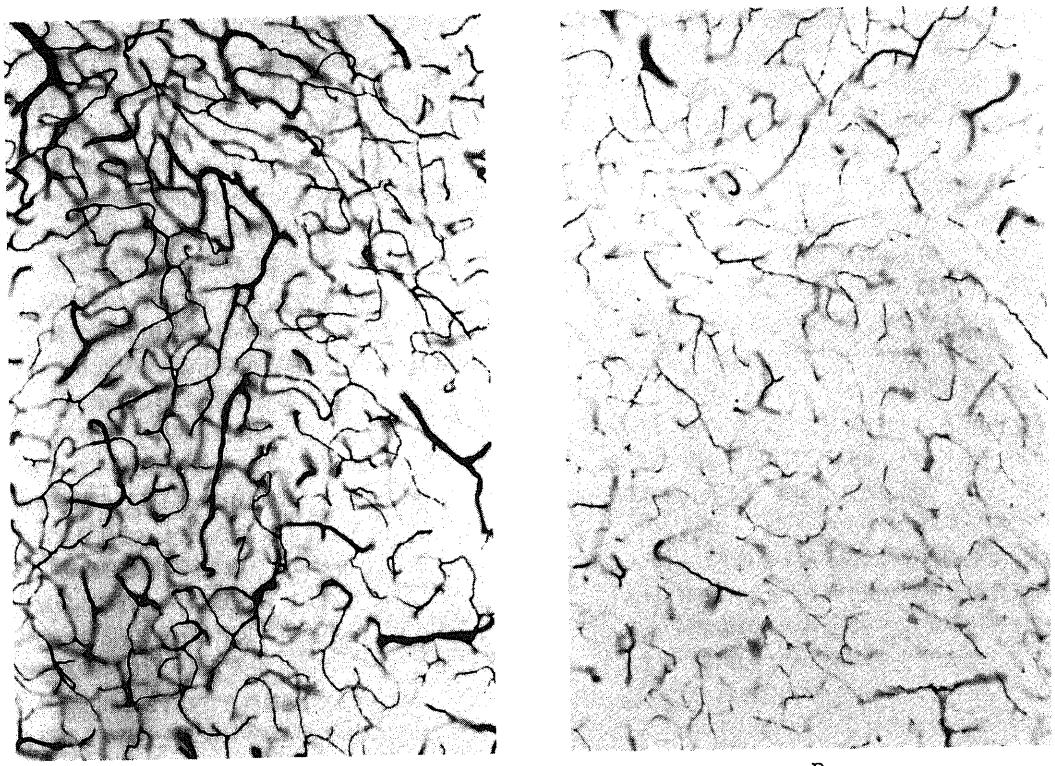

A B

Fig. 6. Microscopic view of hypothalamus in the same experimental model as Table. 1 ; 6. The blood vessels are perfused with CB. A and B : Microscopic 100μ thick sections of hypothalamus. A, control photomicrograph ; B, capillary networks are very fine, speckled and discontinuous. (×80).

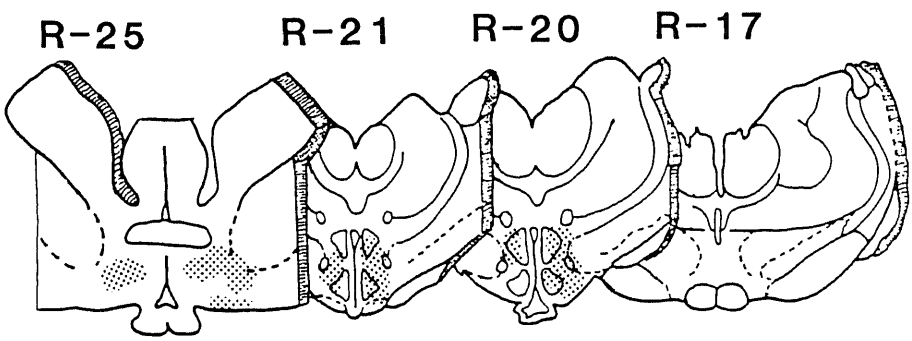

Fig. 7. Diagramatic representation of the impaired perfusion area (small dots : trace) in hypothalamus of grade II experimental models in the mean ICP range from 15 to 40 mmHg. Impaired perfusion areas are present mainly in rostral hypothalamus.

事を示している．圧波出現の著明例ではその障害程度は強い傾向が認められた．

III．圧波出現時における脳幹微細循環障害

図13はII群，III群の14頭において遅い圧波およびプラトウ波出現時にCBを注入した7頭（表1：6，7，8，11，12，13，15）のCB灌流障害領域を示す．小斑点の陰影で示す部位は各例のCB灌流障害領域(trace～4＋)を総じた領域を示し，黒点は三例以上に共通してNPAが見られた部位を示す．前者の部位は前脳底部より視床下部，視床，中脳，橋，上部延髄まで広範に存在する．後者の部位は視床下部隆起部より吻側で視索前野を含む前脳底部もしくは視床から中脳水道周囲灰白質および中脳網様体に拡がり，更に上橋部までの第IV脳室底部特に外側部に進展するのが見られた．速い圧波はICP亢進の初期に認められたり，あるいは脳血管運動麻痺の直前に認められたりその出現のパターンは一様でない．この圧波出現時にCBを注入したのは4頭であり，2頭（表1：10，17）は図8に示すように視床下部に広範にNPAが存在し，他の2頭（表1：14，16）は視床下部を含め中脳，橋，上位延髄と脳幹全体にわたり広範にNPAは存在した．

IV．組織学的所見

厚さ30μの前頭断切片をNissl染色，およびHE染色にて組織学的検討を行った．図14はIII群に属し，速い圧波が頻発した表1：16，図9の実験例における視床下部隆起部の組織所見を示す．脳底部くも膜下腔は著明な多核白血球の浸潤で占拠されており，実質内では静脈及び動脈周囲を中心に周囲へ拡がる著明な細胞浸潤の像が観察された．くも膜下腔のこれらの所見は

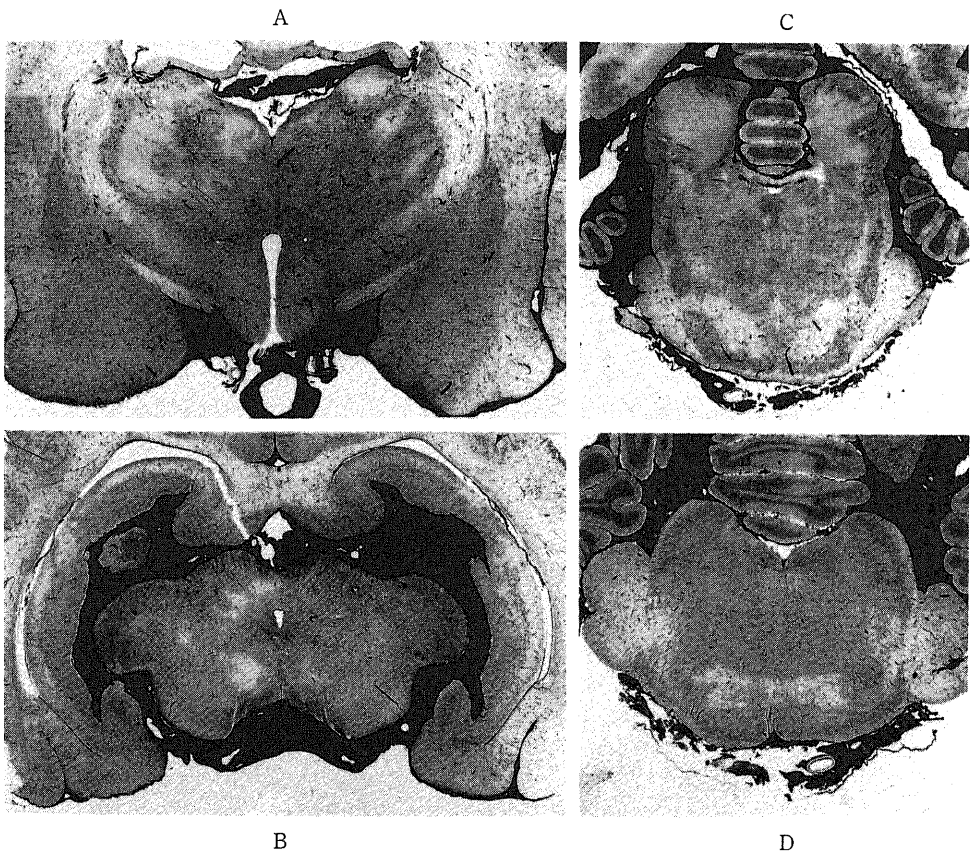

Fig. 8. Photomicrographs of coronal sections (100μ thick) in the same experiment as Fig. 3 (Table 1; 14). CB are perfused at the ICP level of 60 mmHg. A. R-20, section. The central thalamus contains wide spread, bilateral and rather symmetrical non-perfusion area (NPA). B. R-13, Midbrain section. NPAs of the rostral mid brain are seen in the periaqueductal gray matter and the tegmentum. C and D. View of pons. NPA are seen at the floor of the IV ventricle.

溶血赤血球注入後，約1時間後の実験例ですでにみられ時間経過とともに細胞浸潤は著明となり，5－6時間以降では脳底部を中心に脳表および，第III，第IV脳室内にも炎症所見が見られた．一般に実質内炎症所見は第III，第IV脳室底部にも見られるが，視床下部吻側にはより強く見られる傾向にあった．図15-Aは遅い圧波，プラトウ波が頻発した例（表1：13）の視床下部におけるCB灌流障害部のNissl染色を示す．視床下部実質内には血管周囲のcell-cuffing，および著明な細胞浸潤を示し，CBの灌流不全の所見を示す．図15-Bは同一実験例において視床下部の血管から周囲へCBが漏出する像を示す．図16はプラトウ波とともに急性水頭症を呈した表1：8の実験例の第III脳室側壁のHE染色を示す．第III脳室壁下にCBの灌流不全を示す毛細血管周囲の光顕的微小出血を示す．この所見は圧波出現著明例の第III，第IV脳室上衣下層に多数認められた．

考　　察

くも膜下出血の急性期にはICPは出血後一旦下降しても，その数時間後より再び二次的に亢進をきたすものが多い[11]．二次的ICP亢進とともに意識障害が進行し，Hunt & Hessの分類[12]によるGrade III，IVすなわち軽度の意識混濁から昏睡の状態ではICPの基本圧はそれぞれ15－40 mmHg，30－75 mmHgと上昇し，基本圧に重畳する急激な圧変動すなわち圧波の現象を見る．深昏睡のGrade Vでは基本圧は75 mmHgを越え圧波の出現は消失し，血管作動性薬剤に対してもICPは全くSBPに依存して変動し脳血管運動麻痺の状態となり脳はその機能を失う[4)14)]．圧波の現象はこの二次的頭蓋内圧亢進の一過程に出現し，一般にICPの基本圧が高い程著明である[1)15)]が，正常圧に近い場合でも出現しうる[16)]．これと類似の現象は実験的にイヌのくも膜下腔に血液成分を注入することによって作ることができる[1)2)6)15)17)18)]．

McQueenら[19)20)]は，イヌのくも膜下腔に自家血を注入した場合，常にICP亢進をきたすのには8 ml以上を要し，そのICP亢進の本態は，赤血球有形成分のうち血色素を除いた血球ghostによる髄液吸収系の閉塞であるとした．藤井[6)]はイヌの脳底部くも膜下腔に

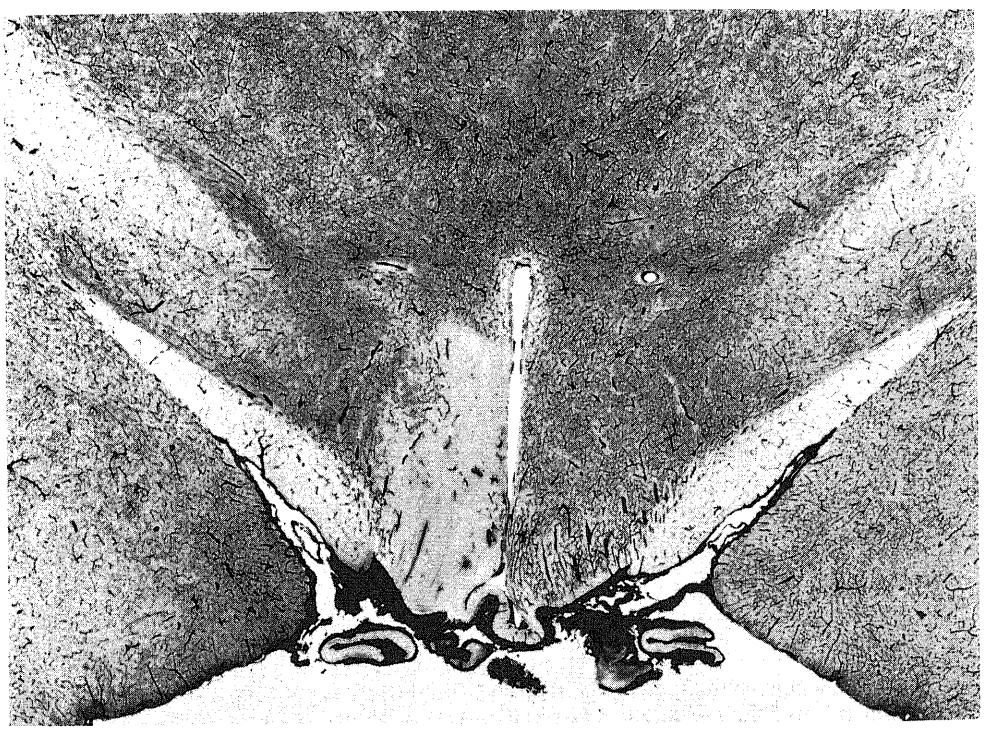

Fig. 9. Photomicrograh of hypothalamus and thalamus (100μ thick) in the same experiment as Fig. 1 and 2 (Table 1; 17). NPA are present in lateral hypothalamus, supraoptic nucleus and dorsomedial nucleus of hypothalamus. The central thalamus contains subtle, fine perfusion defects.

血液ならびに赤血球成分を注入し，血色素ならびにビリルビンに至るまでのその分解過程の進んだものほど重篤なICP亢進を来すのを観察し，二次的ICP亢進は血色素由来物質による髄液系の刺激に起因するとした．本研究ではヘパリン加血液を遠心し，上澄を除去して，赤血球成分を一旦－20°Cにて冷凍し，常温で加温することにより，溶血させた物質を用い，その0.15－0.25 ml/kgをくも膜下腔に注入することにより定常的にICP亢進モデルを作製した．溶血赤血球注入後約1－2時間で徐々にICPは亢進し，20－40 mmHgにて一旦安定化した後，再度ICPは進行性に上昇する傾向を示した．

くも膜下出血において頭痛は必発の症状であり，多くは髄膜刺激症状を呈する．藤井[6]は実験的にくも膜下腔へ血液成分を注入した場合，脳底部から第IV脳室底にかけて血液成分による無菌性髄膜炎の変化がおこることを証明した．Bagley[21)22)]は多くの臨床剖検例を検討し，くも膜下出血早期には脳底部および大脳半球，脳回にも著明な食細胞の浸潤が見られ，やがて線維化肥厚の来すことを観察した．Hammes[23)]は唯一の出血発作により死亡した53例のくも膜下出血の剖検脳について髄膜の時間的変化を検討し，出血2時間で軟膜の血管周囲に多核白血球が出現し，16－32時間頃に最も著明となるのを観察した．本実験でみられる髄膜炎所見は溶血赤血球注入後約1時間の脳底部にも見られ，時間経過と共に進行し，脳底部より脳回，第III，第IV脳室および視床下部，脳表，脳実質内にも波及して見られた．このことは二次的ICP亢進の経過と相関しており髄液系に溶血赤血球を注入した際に惹起される二次的ICP亢進の一因として髄液系の刺激に起因する無菌性髄膜炎の関与があることを示唆する．

Lundberg[24)]は脳腫瘍症例のICPを持続的に測定して高い基本ICPに重なるICP変動を3種類に分類しA，BおよびC波と呼んだ．A波は急激に50－100 mmHgに及び，5－20分間持続して急降下する台形様の波であり，その型よりプラトウ波と呼ばれる．B波は律動的に毎分0.5－2回，C波は4－8回の頻度で出現するものである．プラトウ波の出現に伴い，患者はしばしば頭痛，嘔気を訴え，顔面は発赤し，また意識レベルの低下，除脳硬直様の筋緊張，伸展発作をきたし，またこの波は減圧剤の投与あるいは髄液採取による減圧操作により消失する．B波はCheyne-Stokes

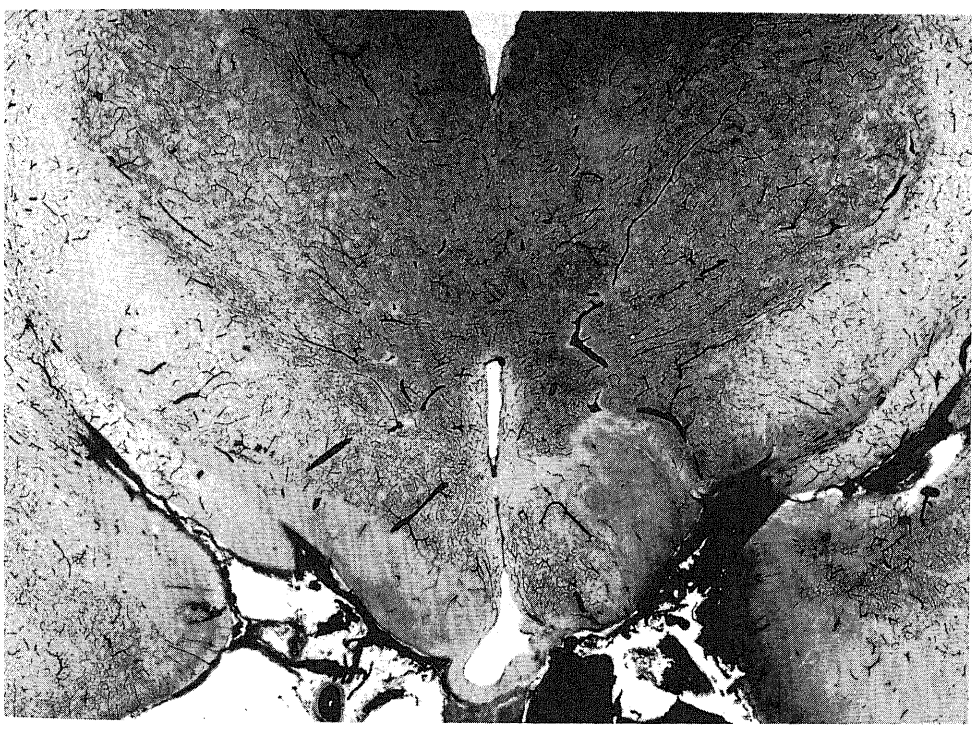

Fig. 10. Photomicrograph of hypothalamus and thalamus (100μ thick) in the same experiment as Table 1; 16. Severely impaired perfusion areas are seen in bilateral hypothalamus.

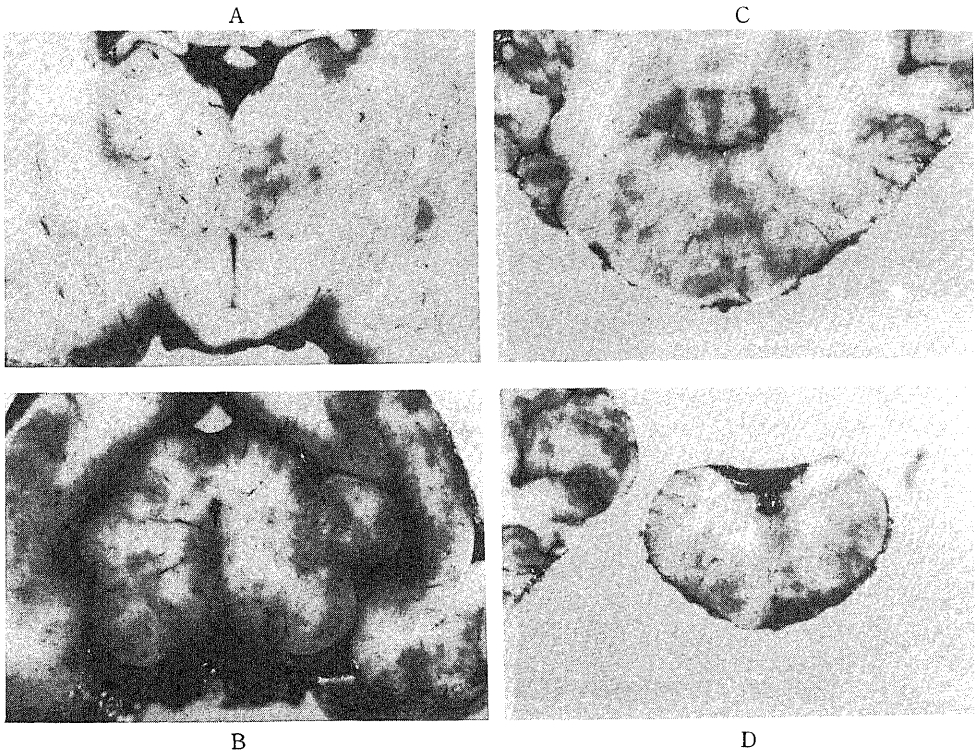

Fig. 11. Coronal sections of the dog in which CB was perfused at the ICP level of 100 mmHg in the same experiment as Table 1 ; 19. The columnar pattern of NPA extended from the diencephalon through the tegmental structures of midbrain, pons and medulla oblongata.

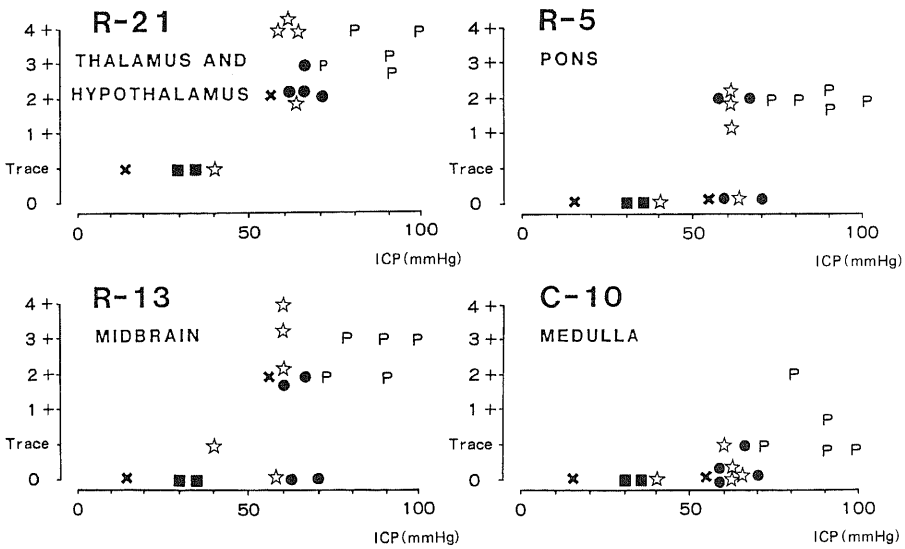

Fig. 12. Relations between microcirculatory impairments and ICP level at the time of CB infusion. Rostral 21 mm from external acoustics meatus (R-21), hypothalamus and thalamus ; R-13, mid-brain ; R-5, pons ; Caudal 10 mm from external acoustic meatus (C-10), medulla oblongata. The following symbols represent : ×, no pressure waves ; closed circle (●), fast waves ; closed box (■), slow waves ; open star (☆), slow and plateau waves ; P, vasomotor paralysis respectively.

型呼吸異常と，更にC波はTraube-Hering-Meyer型の血圧変動と同期するもので，それぞれ脳幹機能の障害が関与しているとした．Kjällquistら[25]は，これらの圧波の出現は上位脳からの解放により下位脳幹の固有のリズムが呼吸や血圧変動を生じICPに関与する脳血管運動に反映したものとした．一般に圧波は基本ICPの亢進とともにその振幅を増し，律動性となり頻発するといわれる．Tindal[26]は頭部外傷患者に見られ

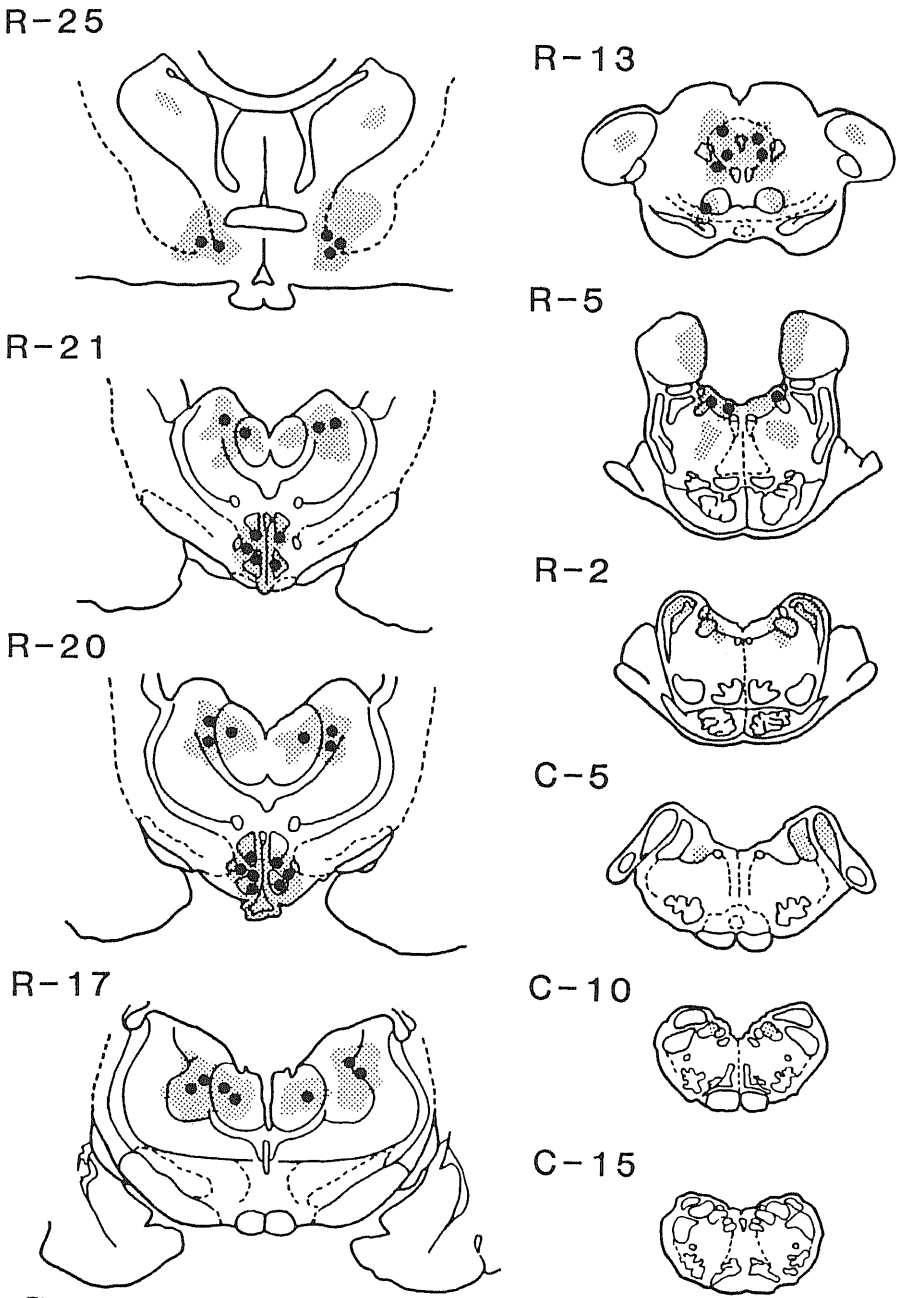

Fig. 13. Topographic representation of microvascular impairments of the diencephalon and the brain stem. The following symbols represent: smole dots shadow, microcirculatory disturvance of 7 dogs with pressure waves at the time of CB perfusion in group II and group III: large dots, selective vulnerable NPA over 3 dogs with pressure waves.

る圧波を観察し，圧波は基本ICPが高くなればなる程，また圧波が頻発するにつれ，その振幅及び持続が大きくなり，プラトウ波出現の前にはプラトウ波近似の振幅，持続の小さな圧波が出現するとした．Wald & Hochwald[27]はネコのカオリン水頭症モデルでプラトウ波を作製し，プラトウ波出現前に振幅および持続がともに小さい前駆波が出現するとした．本研究において見られた圧波は，SBPの変化と同期しSBP依存性と考えられる速い圧波，SBPが逆位相に下降するか，あるいは変化をきたさない遅い圧波，プラトウ波の3種類である．遅い圧波は溶血赤血球注入後早期より出現し，その頻度，振幅を増すと共にプラトウ波に移行するものも観察された．更に遅い圧波，プラトウ波はCPPが低下するにもかかわらずICPは亢進しており，このことは脳血管緊張低下により説明され，両圧波の本体は同じと考えられる．これに対し速い圧波は同期してSBPが上昇し，また遅い圧波，プラトウ波が消失し，基本ICPが70 mmHgを越えた脳血管運動麻痺に移行する時期にもしばらくの間見られる事より，遅い圧波ならびにプラトウ波と速い圧波とはその本態および起源は異なる事が示唆される．

Ketty[28]はICPが30 mmHgを越えると脳血管抵抗が増大するとともに進行性に脳血流が低下することを示した．Greenfield & Tindal[29]はICPが35 mmHgで脳血流は低下し，70 mmHgで対照群の25%に低下するとした．従来の実験報告ではICPと脳血流との関係はICPがあるレベルまでは正常の脳血流が維持され，それ以上に亢進すると進行性に低下するもの[30)~33)]と初期からすでに脳血流が低下する[34)35)]という二つの異なった結果が報告されている．圧波出現時にはCPPの低下，脳血管床の拡大とともに脳血液量は増大するが脳血流は低下するとされている[38)]．Lundberg[36)]はプラトウ波の持続時間，振幅の増加と間隔の減少は持続性高ICP状態への前兆であるとした．Langfittら[37)]はサルに硬膜外バルーンを用い頭蓋内圧を徐々に上昇させると，ある限界を越えた時期から血圧上昇を伴う圧波が出現し，これは脳幹の機能不全による脳血管運動系の不安定状態によるものとした．更にICPを上昇させるともはや血圧反応は起こらなくなり，これを脳血管麻痺と称した．本研究では遅い圧波およびプラトウ波の出現時にはCPPは最大50 mmHgの低下を見た．従ってこれらの圧波の出現が律動性となり頻発することはICP亢進，脳血流の低下，更に脳虚血の発生への要因と考えられる．速い圧波は基本ICPが70

Fig. 14. Microscopic view of hypothalamus in the same experiment as Table 1; 16. Inflammatory polymorphonucear leukocytes are seen in the subarachnoid space and hypothalamus. (30μ. Nissl stain. ×90)

mmHg を越え脳血管麻痺に移行する前の時期にはしばらくその出現が見られ，SBP が上昇し CPP は増加することから SBP 依存性のものと考えられる．これらの圧波は麻酔剤，特にバルビタール剤によってよく抑制され，脳幹機能不安定状態，あるいは障害によるもの[19]と考えられており圧波の現象は ICP 亢進に伴う脳幹の循環障害を基盤として出現することが示唆される．

1968 年 Ames ら[39]は家兎の上行大動脈起始部を閉塞し脳虚血を作製して，5－15 分後に血流を再開通すると CB の非灌流域が出現し，これを no-reflow phenomenon と称し，これは脳幹部，間脳，特に視床，脳幹被蓋に起こりやすいとした．彼らはこの現象の発生機序として毛細血管内皮細胞やその周囲の星状膠細胞の膨化による毛細血管内腔の狭窄あるいは閉塞[40]，血流停止により生じた赤血球凝集に伴う血液粘度の上昇[41]，ICP 亢進に伴う前毛細血管短絡による毛細血管内圧の減少[42]が要因をなすと主張した．Wade ら[43]は細胞外カリウム濃度の増加による血管収縮をあげた．Cantu[44)~46)]は no-reflow phenomenon は基底核や視床など血流支配の乏しい領域や長い穿通枝領域に出現しやすく，SBP, CPP の上昇により軽減可能であり，可逆的な現象であるとした．Asano[47]はイヌを用いた内頸動脈穿刺によりくも膜下出血を作製し，高度の ICP が持続するものでは全脳に虚血が起こり，ICP 亢進が一過性で反応性過循環を来すものでも視床，基底核および脳血管分水界域に no-reflow phenomenon の発生を見た．

視床下部は Willis 動脈輪を介して下方から穿通枝を受けるためくも膜下出血の際には循環障害を発生しやすい．Crompton[48]は 106 例の破裂脳動脈瘤患者の剖検例中 61％の症例に視床下部の出血性および乏血性病変を認めた．この視床下部の病変は大部分が第III脳室のロウト部を通る前額断より前に存在し，視索上核および傍脳室核では光顕的微小出血が，前および外側視床下部では乏血性壊死が多いとした．勝又ら[49]はイヌを用いた実験的くも膜下出血において脳血管攣縮を示す時期には視交叉部からロウト部に至る前視床下部および中脳に乏血性変化および血管周囲の星状膠細胞腫脹による脳浮腫の所見を認めた．山嶋ら[50]はイヌの視交叉槽内へエピネフリンを注入することで前部視床下部に出血性もしくは虚血性の脳硬塞が発生するのを見た．

本研究では，圧波が出現し始め徐々に頻発する基本 ICP 15－40 mmHg の時期に，乳頭体の前方で隆起部

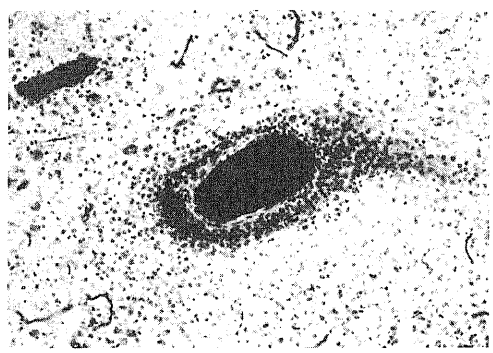

A

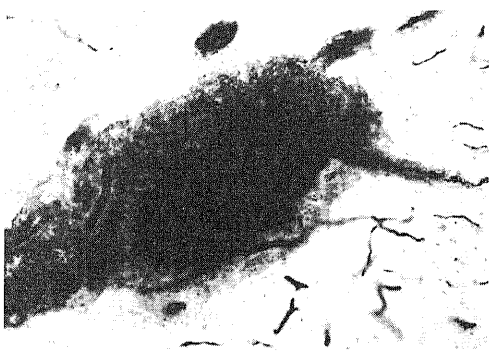

B

Fig. 15. Histological findings in the same experiment as Table 1 ; 1 which represents long sequense slow and plateau waves.
A : Perivascular inflammatory cell-cuffing are seen in NPA of hypothalamus with CB perfusion impairment. (30μ. Nissl stain. ×90)
B : CB-leakage through the small vascular wall. (30μ. No stain. ×90)

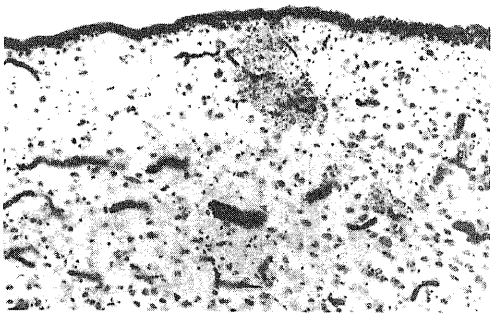

Fig. 16. Microscopic view of subependymal layer of III ventricle in the same experiment as Table 1 ; 8. Microhemorrhage is seen around capillary with CB perfusion impairment. (30μ. H.E. stain. ×90)

を中心に視索前野にかけての視床下部吻側で光顕的に毛細血管網の径が細く粗雑となり，一部CB灌流の小欠損を呈する所見が見られた．更に基本ICP 50－70 mmHgの時期には，前記の部位に一致してその障害領域に血管炎および脳実質内に細胞浸潤を伴う炎症性所見を呈するNPAの出現が見られた．又，第III脳室壁下にはCBの灌流不全を示す毛細血管周囲の光顕的微小出血も認められた．これらの所見は，上述の報告に見られる乏血性変化を来した部位および組織所見と良く一致している．一方ICP亢進の経過中圧波の出現頻度の高いものほど脳幹の循環不全の著しい事が認められた．

視床下部は全身の血管運動制御のみならず脳のそれにも重要な役割を果たすと考えられる．Kabatら[51]は視床下部吻側から視索前野を含む前脳基底部は電気刺激によりSBPの下降を生ずるとした．Stavraky[52]は視床下部灰白隆起部の腹側部，腹外側部の電気刺激でSBPの下降および軟膜動脈の拡張をみた．Eliasson[53]は，視床下部の電気刺激で骨格筋の血管拡張が起こる事を観察し，視床下部から中脳を経て，延髄さらに交感神経を介する全身の血管拡張性神経路を推定した．二見[54]はイヌを用い実験的にくも膜下腔に血液物質を注入しICP亢進を生じた時期に視床下部外側野の電気刺激でプラトウ波を誘発させた．脳循環障害は機能脱失のみならずCushing現象の見られるごとき刺激現象も起こし得る．本研究において，ICP亢進の比較的初期に認められた視床下部のtrace程度の循環障害は，遅い圧波およびプラトウ波の出現に何らかの役割を果たす事を示唆する．

視床下部を含む上位脳幹と下位脳幹は全身および脳血管運動に関し線維連絡を持つことが知られている．Wang & Ranson[55]は視床下部外側野の血圧上昇部からの下降路は延髄の外側網様体に至るとした．Kabatら[51]は視床下部外側野の電気刺激にて血圧上昇を認め，その下降路は傍側脳室線維の背側を通り中心灰白質に至るとした．Magoun[56]は視床下部外側野からの下降路は，中脳水道灰白質，中脳被蓋，橋被蓋を通り延髄外側網様体に至るとした．Enochら[57]は視床下部からの血圧上昇反応の下降路は視床下部の背内側核より第III脳室の傍脳室系を通り中脳水道中心灰白質から中脳の視蓋前域におよぶ内側路と中核野，前視束域，辺縁系から起こり内側前頭束を通り中脳網様体にいたる外側路が存在するとした．Raichleら[58]は青班核の刺激により，脳血流量の減少と毛細血管の透過性の亢進を認めた．Edvinsson[59]は青班核などからおこったアドレナリン性線維が脳実質内の小血管に終わり，その螢光反応は頸部交感神経切除によっても消失しないことを報告した．Ungerstedtら[60]は脳幹に存在するモノアミンを含む細胞群からの線維は上行性に視床下部に達し，視床下部外側野を通るとした．Langfittら[61]は橋天蓋部および第IV脳室底を刺激してSBPとは無関係に頸動脈血流の増加を見た．これらの事実は脳循環に対し特異の神経制御機構の存在を示すものである．

Shalitら[62]はイヌを用いた実験で上位延髄，橋，中脳を破壊すると脳血流は著しく低下すると共に，脳血管の自己調節能も消失する事を示した．Rosnerら[63]はネコを用いた外傷実験でプラトウ波の出現に成功し，その出現機序に関し，まずSBPの低下によるCPPの低下を起こし脳血管自己調節能で脳血管の拡張を来し，この事は更にICPを高めこの状態がある程度続くとSBPの昇圧反応を来しプラトウ波は消失すると主張し，従ってプラトウ波の発生は脳血管自己調節能に基づくものと主張した．

本研究において基本ICPが40－70 mmHgの時期においては遅い圧波，プラトウ波が頻発し，更に基本ICP亢進が見られた．この時期ではNPAが視床および視床下部に出現し，ICP亢進と共に視床より中脳水道灰白質周囲，上橋部第IV脳室底部へと，脳幹被蓋を中心に進展下降するのが見られた．これらの事は視床下部および中脳，上橋部第IV脳室底部の循環障害によるこれらの部位の機能異常は脳血管の自己調節能の障害とともに脳血管運動系の過剰反応をもたらすものと考えられる．林ら[64]は，橋出血の症例で，基本ICPは低いにも拘らず，著明なプラトウ波に類似した頻回の一過性ICP亢進を観察した．宗本[65]はイヌのくも膜下腔へ血液物質注入によるICP亢進の準備段階にて視床下部を刺激し遅い圧波に類似する圧変動を起こさせ，橋，延髄の刺激にて速い圧波に類似する反応を得た．この事実は脳血管運動系の不安定な，あるいは過敏な状態においてその部位の刺激は反応を誘発するものと考えられる．更に視床下部遮断のみならず橋における遮断でも著明な圧波を見た．半田[66]は脳血管の自己調節能は脳幹の血管運動中枢，更に頸部交感神経を介して作動するとした．これらの事は上位脳幹の機能障害は橋下部，延髄などの下位脳幹を上位脳より解放し，これによる下位脳幹の血管運動中枢の不安定状態が圧波発生に関与する可能性を示唆する．上位脳幹の機能消失時期である基本ICP 60－70 mmHgの時期に速い圧波が頻発するこの現象は，脳循環の自己調節能が失われ，SBP調節の不安定状態により一過性のSBP上昇がICPに反映するものと思われる．しかし，速い圧波は末期のみならずICP亢進の初期においても見られることもあり，また橋および延髄の刺激によ

り容易に発生させ得る事より，下位脳幹の機能に由来するものと思われる．実際基本ICPが約70 mmHgを越えた段階では延髄被蓋にまでNPAを認め脳幹全体の循環障害が見られ，すべての圧波は消失し，ICPは血圧依存性となる．

以上により，実験的くも膜下出血後の二次的ICP亢進は脳幹の循環障害を生じ，これによる脳幹血管運動中枢の不安定状態が圧波の出現に関与し，その出現機序は神経性要因の多いものと考えられる．

結　　論

1．イヌのくも膜下腔へ溶血赤血球を注入することにより，二次的ICP亢進モデルを作製し，基本頭蓋内圧に重畳する圧変動（圧波）を観察した．更にICP亢進の各時期にCBを椎骨動脈より注入し，脳幹部における微細循環障害の局在を圧波出現との関連において検索した．

2．溶血赤血球注入後ICPは1－2時間頃より進行性に上昇した．圧波の現象は15－70 mmHgの基本ICPレベルで出現した．

3．脳幹の微細循環障害は，圧波が出現し徐々に頻発する時期である基本ICPが15－40 mmHgレベルでは，視床下部の隆起部内側から視索前野にかけての前脳基底部の毛細血管網は光顕的に粗雑となった．圧波が頻発するとともに基本ICPが急激に上昇するICP 40－70 mmHgレベルでは，肉眼的なCBの非灌流域（NPA）が出現した．NPAは視床および視床下部に出現し，ICPの亢進とともに視床から中脳水道灰白質周囲，中脳網様体に拡がり，更に上橋部までの第IV脳室底部へと連続して見られた．圧波の消失するICP 70－100 mmHgではNPAは視床より延髄被蓋に至る帯状を呈し，脳幹全体のCB灌流低下を認めた．圧波の出現時には視床下部吻側，もしくは中脳，上橋部に拡がる脳幹被蓋および第IV脳室底部の循環障害が存在した．

4．組織学的にはくも膜下腔および脳底部実質内を中心に無菌性髄膜炎，小血管からのCB漏出や血管周囲の炎症細胞浸潤などの血管透過性亢進，光顕的微小出血の所見をみた．

以上の結果より，実験的くも膜下出血後の二次的ICP亢進は脳幹の微細循環障害を生じ，これによる脳幹血管運動中枢の不安定状態が圧波の出現に関与しているものと考えられた．

謝　　辞

稿を終えるに臨み，終始御懇篤な御指導と御校閲を賜りました恩師山本信二郎教授に深甚の謝意を表する．また本研究の遂行にあたり常に適切な御指導と御教示を賜りました藤井博之講師他教室員の皆様に深く感謝する．

本研究の要旨は，第43回日本脳神経外科学会（1984）において発表した．

文　　献

1）山本信二郎，林　実：頭蓋内出血における急性脳腫脹．脳神経外傷，**3**, 227-241 (1971).

2）山本信二郎，林　実，山本鉄郎：急性頭蓋内圧亢進．脳神経，**23**, 259-267 (1971).

3）山本信二郎，林　実，藤井博之：髄液系出血による頭蓋内圧亢進．脳神経外科，**4**, 1125-1136 (1976).

4）**Hayashi, M., Marukawa, S., Fujii, H., Kitano, T., Kobayashi, H. & Yamamoto, S.**: Intracranial hypertension in patients with ruptured intracranial aneurysm. J. Neurosurg., **46**, 584-590 (1977).

5）**Langfitt, T. W., Weinstein, J. D. & Kassell, N. F.**: Cerebral vasomotor paralysis produced by intracranial hypertension. Neurology, **15**, 622-641 (1965).

6）藤井博之：くも膜下血液物質注入による頭蓋内圧亢進．十全医会誌，**86**, 482-499 (1977).

7）林　実，半田裕二，野崎純一，宗本　滋，古林秀則，山本信二郎：頭蓋内圧亢進時における自律機能の変化．自律神経，**17**, 188-193 (1980).

8）東壮太郎：急性頭蓋内圧亢進における血管運動反応に関する研究．十全医会誌，**92**, 163-175 (1983).

9）林　実，丸川　忍，藤井博之，古林秀則，宗本滋，山本信二郎：高血圧性脳出血術後のICP亢進ならびに2，3の薬剤の影響について．脳と神，**27**, 1331-1339 (1975).

10）**Lim, R. K. S., Liv, C. N. & Moffit, R. L.**: A stereotaxic atlas of the dog's brain, p.1-93. In Thomas, C. C. (ed.), Springfield, Illinoisis, 1960.

11）**Nornes, H. & Maches, B.**: Intracranial pressure in patients with ruptured saccular aneurysm. J. Neurosurg., **36**, 537-547 (1972).

12）**Hunt, W. E. & Hess, R. M.**: Surgical risk as related to time of intervention in the repair of intracranial aneurysm. J. Neurosurg., **28**, 14-20 (1968).

13）林　実，丸川　忍，藤井博之，北野哲男，古林秀則，山本信二郎：急性頭蓋内圧亢進の経過と各時期におけるNorepinephrine, Phentolamineの効果．神経外科，**16**, 305-311 (1976).

14）**Yamamoto, S. & Hayashi, M.**: Intracranial

hypertension following subarachnoid hemorrhage. Clinical and experimental studies. Excerpta. Med., **293**, 93-94 (1972).

15) 山本信二郎：髄液系出血による脳圧亢進．日外会誌，**70**, 474-476 (1969).

16) 山本信二郎，林　実，埴生知則：急性頭蓋内血腫の病態生理．臨床雑誌外科，**35**, 2-8 (1973).

17) 林　実：脳圧亢進症における圧動態と臨床症候．日本臨床外科誌，**34**, 339-347 (1973).

18) Ecker, A. & Syracuse, N. Y.: Irregular fluctuation of elevated cerebrospinal fluid pressure. Arch. Neurol. Psychiat., **74**, 641-649 (1955).

19) McQueen, J. D. & Jeanes, L. D.: Influence of hypothermia on intracranial hypertension. J. Neurosurg., **19**, 277-288 (1962).

20) McQueen, J. D. & Jelsma, L. F.: Intracranial hypertention; Cerebrospinal fluid pressure rises following intracisternal infusions of blood components in dogs. Archs. Neurol. Chicago, **16**, 501-508 (1967).

21) Bagley, C. Jr.: Blood in the cerebrospinal fluid; resultant functional and organic alterations in the central nervous system. A experimental data. Arch. Surg., **17**, 18-38 (1928).

22) Bagley, C. Jr.: Spontaneous cerebral hemorrhage; discussion of four types, with surgical considerations. Arch. Neurol. Psychiat., **27**, 1133-1174 (1932).

23) Hammes, E. M.: Reaction of the meninges to blood. Neurol. Psychiat., **52**, 505-514 (1944).

24) Lundberg, N.: Continuous recording and control of ventricular fluid pressure in neuro-surgical practis. Acta. Psychiat. Neurol. Scand., **36** (Soppl.149), 1-193 (1960).

25) Kjällquist, Å., Lundberg, N. & Ponten, U.: Respiratory and cardiovascular changes during rapid spontaneous variations of ventricular fluid pressure in patients with intracranial hypertension. Acta. Neurol. Scand., **40**, 291-317 (1964).

26) Tindal, G. T., Iwata, K., Mcgraw, C. P. & Vanderveer, R. W.: Cardiorespiratory changes associated with intracranial pressure waves: evaluation of these changes in 27 patients with head injuries: Southern Medical Journal., **68**, 222-231 (1975).

27) Wald, A. & Hochwald, G. M.: An animal model for the production of intracranial pressure plateau waves. Ann. Neurol., **1**, 486-488 (1977).

28) Ketty, S. S., Shenkin, H. A. & Schmidt, C. F.: The effect of increased intracranial pressure on cerebral circulatory functions in man. J. Clin. Invest., **27**, 493-499 (1948).

29) Greenfield, J. C. & Tindal, G. T.: Effect of acute increase in the intracranial pressure on blood flow in the internal carotid artery of man. J. Clin. Invest., **44**, 1343-1351 (1965).

30) Johnston, I. H., Rowan, A. M., Harper, A. M. & Jennett, W. B.: Raised intracranial pressure and cerebral blood flow; I. cisterna magna infusion in primates: J. Neurol. Neurosurg. Psychiat., **35**, 258-296 (1972).

31) Häggendal, E., Löfgren, J., Nilsson, N. J. & Zwetnow, N. N.: Effects of varied cerebrospinal fluid pressure on cerebral blood flow in dogs. Acta. Physiol. Scand., **79**, 262-271 (1970).

32) Harper, A. M.: Autoregulation of cerebral blood flow: influence of the arterial blood pressure on the blood flow through the cerebral cortex. J. Neurol. Neurosurg. Psychiat., **29**, 398-403 (1966).

33) Miller, J. D., Stanek, A. & Langfitt, T. W.: Concepts of cerebral perfusion pressure and vascular compression during intracranial hypertension. Prog. Brain. Res., **35**, 411-432 (1971).

34) Sagawa, K. & Guyton.: Pressure-flow relationship in isolated canine cerebral circulation. Am. J. Physiol., **200**, 711-714 (1961).

35) Langfitt, T. W., Kassell, N. F. & Weinstein, J. D.: Cerebral blood flow with intracranial hypertension. Neurology, **15**, 761-773 (1965).

36) Lundberg, N.: Monitoring of the intracranial pressure In M. Critchley, J. L. O'Leary, & B. Jenett (eds.), Scientific Foundation of Neurology, 1st ed., p.356-371, William Hetheman Medical Books Ltd., London, 1972.

37) Langfitt, T. W., Weinstein, J. D. & Kassell, N. F.: Cerebral vasomotor paralysis produced by Intracranial hypertension. Neurology, **15**, 622-641 (1965).

38) Lundberg, N., Cronqvist. & Kjällquist, Å.: Clinical investigation on interrelations between intracranial pressure and intracranial hemodynamics. Prog. Brain. Res., **30**, 69-75 (1968).

39) Ames, A. III, Wright, R. L., Kowada, M., Thurston, A. B. & Majno, G.: Cerebral ischemia.

II. The no-reflow phenomenon. Am. J. Pathol., **52**, 437-447 (1968).

40) **Chiang, J., Kowada, M., Ames, A. III, Wright, R. L. & Majno, G.**: Cerebral ischemia. III. Vascular changes. Am. J. Path., **52**, 455-476 (1968).

41) **Fischer, E. G. & Ames, A. III,**: Studies on mechanisms of impairment of cerebral circulation following ischemia: effect of hemodilution and perfusion pressure. Stroke, **3**, 538-542 (1972).

42) **Fischer, E. G., Amea, A. III, Hedley-whyte, E. T. & O'gorman, S.**: Reassessment of cerebral capillary changes in acute global ischemia and their relationship to the "No-Reflow Phenomenon". Stroke, 8, 36-39 (1977).

43) **Wade, J. G., Amtorp, O. & Sorensten, S. C.**: No flow state following cerebral ischemia. role of increase in potassium concentration in brain interstitial fluid. Arch. Neurol., **32**, 381-384 (1975).

44) **Cantu, R. C. & Ames, A. III,**: Experimental prevention of cerebral vasculature obstruction produced by ischemia. J. Neurosurg., **30**, 50-54 (1969).

45) **Cantu, R. C. & Ames, A. III,**: Distribution of vascular lesions caused by cerebral ischemia. Neurology, **19**, 128-132 (1969).

46) **Cantu, R. C., Ames, A. III, Dixon, J. A. B. & DiGiacinto, G.**: Reversibility of experimental cerebrovascular obstruction induced by complete ischemia. J. Neurosurg., **31**, 429-431 (1969).

47) **Asano, T. & Sano, K.**: Pathogenetic role of no-reflow phenomenon in experimental subarachnoid hemorrhage in dogs. J. Neurosurg., **46**, 454-466 (1977).

48) **Crompton, M. R.**: Hypothalamic lesions following the rupture of cerebral berry aneurysm. Brain, **86**, 301-314 (1963).

49) **勝又次夫**：脳血管攣縮の実験研究．特に視床下部及び脳幹部の微細循環について．脳神経外科，**11**, 939-946 (1975).

50) **山嶋哲盛，林　実，佐藤一史，早瀬秀男，山本信二郎**：脳血管攣縮による中膜筋細胞壊死の病理．神経外科，**24**, 335-342 (1984).

51) **Kabat, H., Magoun, H. W. & Ranson, S. W.**: Electrical stimulation of points in the forebrain and midbrain. Arch. Neurol. Psychiat., **34**, 931-955 (1935).

52) **Stavraky, G. W.**: Response of cerebral blood vessels to electric stimulation of the thalamus and hypothalamic regions. A. M. A, Arch. Neurol. Psychiat., **35**, 1002-1028 (1936).

53) **Eliasson, S., Lingren, P. & Unas, B.**: The hypothalamus, a relay station of the sympathetic vasodilator tract. Acta Physiol. Scand., **31**, 290-300 (1954).

54) **二見一也**：実験的くも膜下出血における視床下部電気刺激による圧波の発生．十全医会誌，**94**, 108-121 (1985).

55) **Wang, S. G. & Ranson, S. W.**: Descending pathways from the hypothalamus to the medulla and spinal cord. observations on blood pressure and bladder responses. J. Comp. Neurol., **71**, 457-472 (1939).

56) **Magoun, H. W.**: Descending connection from the hypothalamus. Resp. Nerve. Ment. Dis., **20**, 270-285 (1940).

57) **Enoch, D. M. & Kerr, F. W. L.**: Hypothalamic vasopressor and vesicopressor pathways II. Anatomic study of their course and connections. Arch. Neurol., **16**, 307-320 (1967).

58) **Raichle, M. E., Hartman, B. K., Eichling, J. O. & Sharpe, L. G.**: Central noradrenargic regulation of cerebral blood flow and vascular permiability. Proc. Nat. Acad. Sci. U.S.A., **72**, 3726-3730 (1975).

59) **Edvinsson, L., Lindvall, M., Nielsen, K. C. & Owaman, ch.**: Are brain vessels increased also by central (non-sympathetic) adrenergic neuron? Brain Res., **63**, 496-499 (1973).

60) **Ungerstedt, U.**: Stereotaxic mapping of the monoamine pathways in the rat brain, Acta. Physiol. Scand., (Suppl.367), 1-49 (1971).

61) **Langfitt, T. W. & Kassell, N. F.**: Cerebral vasodilation produced by brain stem stimulation: neurogenic control vs autoregulation. Am. J. Physiol., **215**, 90-97 (1968).

62) **Shalit, M. N., Reinmuth, O. M., Shimojyo, S. & Scheinberg, P.**: Carbon dioxide and cerebral circulatory control. III. The effect of brain stem lesions. Arch. Neurol., **17**, 342-353 (1967).

63) **Rosner, M. J. & Becker, D. P.**: Origin and evolution of plateau waves. J. Neurosurg., **60**, 312-324 (1984).

64) **林　実，北野哲男，古林秀則，宗本　滋，藤井博之，島　利夫，山本信二郎**：プラトウ波の出現機序に関する一考察－橋出血2例の頭蓋内圧記録から－．

脳と神, **31**, 169-176 (1979).
65) **宗本 滋**: 急性頭蓋内圧亢進時における頭蓋内圧変動の神経機序. 十全医会誌, **88**, 53-67 (1979).
66) **半田裕二**: 脳血管の緊張維持に関与する神経性因子. 十全医会誌, **90**, 88-100 (1981).

Pressure Waves and Brain Stem Microcirculatory Disturbance Following Experimental Subarachnoid Hemorrhage

Masaaki Hashimoto, Department of Neurosurgery, School of Medicine, Kanazawa University, Kanazawa 920
—J. Juzen Med. Soc., **96**, 1056—1074 (1987)

Key words: intracranial hypertension, pressure waves, brain stem, microcirculatory disturbance

Abstract

The present study was performed to examine the relationship between acute intracranial hypertension and the topography of impaired microvascular perfusion of brain stem with special attention to the pathogenesis of pressure waves. Experiments were carried out on 24 anesthetised artificially ventilated adult mongrel dogs. Intracranial pressure (ICP), systemic blood pressure (SBP) and cerebral perfusion pressure (CPP) were continuously recorded. Progressive intracranial hypertension was produced by the intracisternal infusion of hemolyzed red blood cells in 20 dogs. ICP increased gradually after 1-2 hours from the infusion and in some dogs reached about 100 mmHg. In 17 of 20 animals pressure waves were observed in the basal ICP range of 15 to 70 mmHg (plateau waves, 10 dogs; slow waves, 13 dogs; fast waves, 6 dogs). In various stages of increased ICP, the brain was perfused with carbon black (CB) injected to left vertebral artery. Subsequently, the brain was embedded in celloidine and the microvascular perfusion was examined serially from anterior hypothalamus to medulla with sections of 30 and 100μ thick; histological examination were performed using hematoxylin eosine and Nissl stains. In 4 control dogs the brain stems were perfused fully with CB. In 4 dogs of 2nd group (ICP, 15-40 mmHg), in which pressure waves appeared and showed rhythmic sequence, fine and coarse capillary networks were observed in rostral hypothalamus. In 10 dogs of 3rd group (ICP, 40-70 mmHg), in which basal ICP increased progressively with many pressure wave sequence, macroscopically scattered non-perfusion area (NPA) were found in thalamus, rostral hypothalamus, mid brain periaqueductal gray and tegmentum of midbrain and upper pons. In 4 dogs of 4th group (ICP, 70-100 mmHg) which showed vasomotor paralysis, impaired perfusion area extended downward to pons and medulla along to the floor of the IV ventricle and tegmentum. In the terminal stage after vasoparalysis, diffuse non-filling states were observed in whole brain. Histological examination revealed leptomeningeal and parenchymal inflammatory changes, hyper-vascular permeability and microhemorrhages in NPA lesions. The results show that microcirculatory disturbance in brain stem, especially rostral hypothalamus, periaqueductal gray and the floor of the IV venticle, play a role on the genesis of pressure waves which are derived from the dysfunction of the vasomotor center in the brain stem.