実験的脳膿瘍における血管変化－光顕および電顕的検索－

メタデータ	言語: jpn
	出版者:
	公開日: 2017-10-04
	キーワード (Ja):
	キーワード (En):
	作成者: 黄, 文正
	メールアドレス:
	所属:
URL	http://hdl.handle.net/2297/7923

金沢大学十全医学会雑誌　第96巻　第1号　113－128（1987）

実験的脳膿瘍における血管変化

－光顕および電顕的検索－

金沢大学医学部脳神経外科学講座（主任：山本信二郎教授）
黄　　文　　正

（昭和62年1月12日受付）

脳膿瘍における新生血管の経時的な変化を究明するために，体重8～12 kgの雑種成犬15頭を用いて直接接種法にて実験的脳膿瘍を作成した．10^7 菌数/mlの黄色葡萄球菌培養液0.05 ml（使用菌数は5×10^5）を13頭の犬の右頭頂葉皮質下に注入し，2頭にはコントロールとして無菌培養液を注入した．髄膜炎を防ぐ目的で，半流動状の滅菌寒天液0.02 mlで穿刺針の刺入路を塞いだ．その結果，細菌液を注入した13頭全例は脳膿瘍が発生し，3頭は接種後1週間前後に脳室穿破を起こして死亡した．生存した10頭は1，3，5，7，7，9，11，14，18，30日後に，対照犬2頭は14，28日後にそれぞれ剖検して検索した．肉眼的検索では，病巣の大きさとそれに伴う脳組織の正中偏位が接種後1週間前後でもっとも大きく，それ以後は病巣が徐々に縮小していた．脳膿瘍の形成は単発性であるが，18日後に剖検した1例にのみ主病巣に接して2つの娘病巣を認めた．光顕的検索では，細菌接種後の比較的早期である3日後の標本では，内皮細胞の腫脹や血管内腔の狭窄などの所見以外に，病巣の全周囲にわたって微小出血が著明に観察された．また，新生血管は病巣の外側に，しかも白質よりも灰白質に多く見られた．被膜とgliosisの形成は接種7日前後から始まり，両者が平行に発育しおよそ2週後に完成した．新生血管は単層の内皮細胞から構築されたものであった．接種1週後の被膜形成初期の血管内皮細胞は，球状あるいは立方状に血管内腔に突出するように発育し不規則に配列していた．これに対し，2週後の被膜完成期では，内皮細胞が紡錘状となり規則正しい配列を呈するようになるとともに，血管径は最大の100～150 μmとなった．接種30日後では，病巣が退化し，血管も小さくなった．Factor VIII related antigenによる内皮細胞の免疫組織化学的染色では，接種3日後の早期と30日後の退化期においては陰性か弱陽性で，1～2週のものは強陽性であった．一方，電顕的には，新生血管の内皮細胞は既存血管の内皮細胞から分裂増殖したものであった．新生した内皮細胞は遊離リボゾーム，糸粒体，ゴルジ装置などに富むため，高い電子密度を呈する特徴を持ち，既存の内皮細胞から容易に区別出来た．新生血管の内腔はsprout状に血管外へ遊走した各々の新生内皮細胞の細胞質内部の自己融解に始まり，次第にその腔が拡大するとともに，隣接する遊走細胞との結合装置の間にも小内腔が出現し，それらが互いに融合して既存血管内腔とつながり血流が開通するようになるものであった．新生内皮細胞内の超微細構造物としては，血管透過性の亢進を示唆するpinocytotic vesiclesとcoated vesiclesが全経過を通じて大量に存在していたが，tubular bodyは接種2週後の被膜完成期を頂点として最大量に達し，それ以後漸減し，30日後の退化期ではわずかしか認めなかった．この所見は凝固第VIII因子の1つであるfactor VIII related antigenの免疫組織化学的染色による内皮細胞の染色態度と一致することから，脳膿瘍の形成に際して血液凝固系の亢進を示唆した．一方，脳－血液関門の破綻を示す所見ともいわれるfenestration構造は，脳浮腫のもっとも重篤な1～2週の間に一過性に少量認めたにすぎなかった．

Key words　brain abscess, staphylococcus aureus, neovascularization, tubular body, fenestration

Abbreviations: factor VIII RAg, factor VIII related antigen; GFAP, glial fibrillary acid protein

中枢神経系に発生した膿瘍は，他臓器のそれと趣を異にする．脳実質はその脆弱性に加えて，線維性組織が少ないため，線維芽細胞の活動性が低い．そのため，一旦発生した脳膿瘍の進展を防ぐ被膜の形成がしばしば遅延し[1]，周囲脳組織に非可逆的な影響を及ぼし，重篤な後遺症のみならず，高い死亡率（20～58%）を呈する[2)~6)]．脳膿瘍の被膜を形成する線維芽細胞は，血管壁や脳軟膜から発生し[7)~9)]，また貪食細胞は血管内血流から滲出したものとされ[1]，したがって，脳においては血管成分が炎症反応に対する生体防禦に重要な役割を果たしているといえる．

一方，脳膿瘍においては，血管が著明に増殖するという主張[10)~14)]に対し，単なる血管の拡張のみであり，新生血管を認めないという報告もある[15]．しかし，いずれも光顕による観察であり，電顕的な検索は皆無である．また，脳膿瘍における血管内皮細胞の超微細構造の経時的な変化についても，今だに報告されてはいない．本研究は，脳膿瘍における血管増殖の本態と経時的な血管内皮細胞の変化を究明する目的で，雑種成犬に脳膿瘍を作成し，光顕的，免疫組織化学的および電顕的に検索した．

材料および方法

体重 8～12 kg の雑種成犬 15 頭を用いた．塩酸ケタミン 10 mg/kg，硫酸アトロピン 0.5 mg を筋肉注射し，下肢の末梢静脈に 21 ゲージのポリエチレンチューブを挿入し，生理的食塩水の点滴にて静脈路を確保した．頭部の固定は東大脳研式脳定位固定装置を用い，麻酔にはチオペンタール 4～6 mg/kg を静脈内投与し，自発呼吸を保った．無菌操作の下で，外後頭隆起より前方 2 cm，右側方 2 cm の点を中心に，正中線に平行な 4～6 cm の皮膚切開を加え，右頭頂部に直径約 9 mm の穿頭孔を穿いた．次いで，脳定位固定装置に固定した 23 ゲージのカテラン針を硬膜上から大脳皮質下に 5～7 mm の深さに刺入し，1 ml の注射器を用いて 10^7 菌数/ml の黄色葡萄球菌を含有する培養溶液（栄研社，カルチャーボトル M 1 号）0.05 ml（接種菌数は 5×10^5）を注入した．菌の注入後，38～40°C に急速に冷却した半流動状の滅菌寒天液を容れた注射器に代え，カテラン針を抜きつつ，寒天液 0.02 ml を注入して針の刺入路を塞いだ．寒天液注入の操作をしなかった動物は，いずれも髄膜炎を発生して死亡したため本研究から除外した．穿頭孔は骨蠟にて充塡し，開創部は層状に縫合した．手術後に抗生物質は投与せず，普通の食餌を与えるのみにした．なお，2 頭は対照として無菌培養液を注入し，寒天液にて刺入路を塞いだ．

細菌接種後，3 頭は脳膿瘍の発育が著しく，脳室穿破を生じて死亡したので，光学顕微鏡標本のみ作成した．生存した 10 頭は接種 1，3，5，7，7，9，11，14，18，30 日後，対照の 2 頭はそれぞれ 14，28 日後に，チオペンタール 4～6 mg/kg で静脈麻酔下に股動脈から瀉血しながら，右総頸動脈よりカコジレート緩衝液に 0.5% グルタールアルデヒドを添加した固定液（pH 7.4，4°C）100 ml にて脳をゆっくり灌流した．灌流後速やかに脳を摘出し，脳膿瘍の部位で割面を入れ，脳膿瘍の近辺にて隣接部，中間部および遠位部の 3 部分にわけて，それぞれ数個の電子顕微鏡用標本を先ず採取した．採取標本は灌流固定液と同じ固定液でさらに 120 分間前固定した後，カコジレート緩衝 1% オスミウム酸を用いて 90 分間振盪しながら後固定した．脱水後，Mollenhauer の方法[16]によりエポン・アラルダイトで包埋した．残りの脳組織は 10% のホルマリン液に 1 週間以上固定したのち，脱水しパラフィンに包埋した．

電子顕微鏡用標本は，まずガラスナイフにて薄切して，トルイジンブルー染色し，光学顕微鏡にて部位を確認した後，ダイヤモンドナイフを用いて超薄切し，ウラニールと酢酸鉛で 2 重染色し日立 H-500 型の電子顕微鏡で観察した．一方，パラフィンに包埋した標本を約 4 μm の厚さに薄切して，Hematoxylin-Eosin 染色，Masson trichrome 染色を行い，さらに glial fibrillary acid protein（GFAP）と factor Ⅷ related antigen（factor Ⅷ RAg）は，peroxidase-antiperoxidase 法による免疫組織化学的染色（Dako, PAP Kit System）をして光学顕微鏡にて観察した．

成　　績

Ⅰ．肉眼的所見

脳膿瘍は対照犬を除いて 13 頭すべての犬に形成され，髄膜炎の所見は僅少であった．そのうち 3 頭は，接種 5，6，8 日後にそれぞれ脳室穿破を起こして死亡した．形成された脳膿瘍の発育状況は種々であったが，一般に接種 1 週後にその大きさとそれに伴った脳組織の正中偏位が最大に達した（図 1）．1 週後より，脳膿瘍の大きさは漸減し正中偏位も縮小した．接種 30 日後では病巣が著しく縮小していた．脳膿瘍の形成は単発性であったが，接種 18 日後に剖検した 1 例にのみ主病巣に接して 2 つの娘病巣が認められた．

Ⅱ．光顕所見

細菌接種 24 時間後では，多数のリンパ球，多形核細胞，形質細胞などの急性炎症性細胞が接種部位を中心に浸潤していた．その急性炎症性細胞浸潤部の外側には多数の微小出血が認められ，血管外へ漏出した血漿性浮腫液も著明であった（図 2 A）．GFAP 染色では線

維性星状膠細胞が腫大し，細胞突起が断裂していた（図2B）．接種3日後では，脳浮腫部位の外側に血管の新生が見られ，白質よりも灰白質により多く観察された（図2C）．この時期の新生血管は，factor VIII RAg染色に陰性あるいは弱陽性であった．

接種7日後では，炎症範囲がさらに広がり，中心壊死，炎症性細胞層，および近辺の脳実質炎の3つの領域に区別出来た．炎症性細胞層のみならず，脳実質炎領域の血管周囲にも多数の卵円形核を持った紡錘状の線維芽細胞が急性炎症性細胞に混じて出現しており，この時期では脳浮腫がもっとも強く，脳実質炎領域においては微小出血が多く認められた（図3A）．また線維性星状膠細胞も反応して，細長い細胞突起を多数伸ばし，gliosisの初期像を呈していた（図3B，GFAP染色）．さらにMasson trichrome染色陽性のコラーゲン線維が，炎症性細胞層の外側および脳実質炎領域の血管周囲に見られ，脳膿瘍の被膜形成を示唆した（図3C）．新生血管は炎症性細胞層と脳実質炎領域に多数見られ，その内皮細胞の形態は血管の大きさによって異なっていた．50〜100 μmの小さな血管では，その内皮細胞は不規則に血管内腔に突出して発育する球状あるいは立方状の形態をとり，100 μm以上の大きい血管では，滑らかな内腔を有し，規則正しく配列する細長い形態となっていた．両者ともfactor VIII RAgによって強陽性に染色された（図3D）．

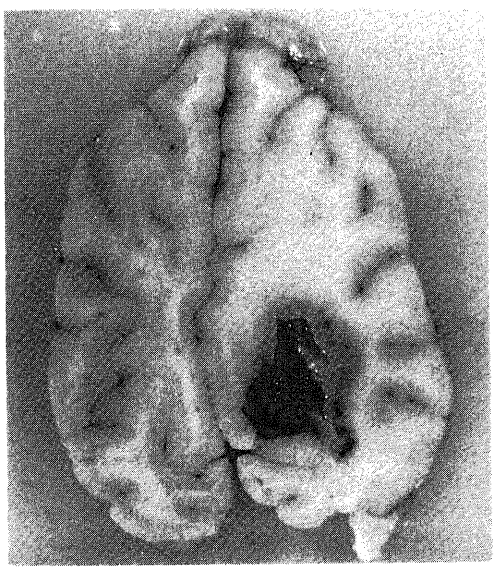

Fig. 1. Gross finding of the brain abscess developed 7 days after inoculation of the microorganisms. The abscess is well-localized and measured 1.5 cm in diameter. Note the shift of mid-line.

被膜形成はgliosisの発育に平行して進み，接種後約2週で完成した．18日後では，炎症性細胞層と脳実質炎領域の境にコラーゲン線維が大量に沈着し，全体として輪状をなしていた（図4A，Masson trichrome染色）．一方，線維性星状膠細胞は被膜のすぐ外側および近辺の血管周囲に細胞突起を伸ばし，その活動が活発化しているように認められた（図4B，GFAP染色）．微小出血は脳実質炎領域に散見する程度に減少した．新生血管の大きさは14〜18日の時期に最大に達し（100〜150 μm），factor VIII RAgに対して強陽性を示した（図4C）．

接種30日後の動物では，被膜やgliosisの存在が確認できるものの，脳膿瘍は痕跡的となり，周囲の血管はその血管径が50 μm以下に縮小し，factor VIII RAg染色で弱陽性を呈した．

III．電顕所見

図5Aは，細菌接種24時間後の細菌接種隣接部である．そこで急性炎症性細胞が開離した内皮細胞間の結合装置から浮腫液を伴って血管外への滲出を認め，強い炎症反応が既に始まっていることを示している．同時に血管周囲の星状膠細胞の突起が腫大し，毛細血管や細静脈の内腔が崩壊，狭小化している所見も見られた．内皮細胞が腫大して血管内腔は小さくなり，ときどき微小血栓や血流うっ滞を示唆する所見も観察された（図5B）．接種3日後の光顕所見にて血管新生を認める部位では，内皮細胞や血管周皮細胞に有糸核分裂が見られた（図6A，B）．図6Cは細静脈の横断像であるが，そこには新生の内皮細胞と既存の内皮細胞があり，両者の電子密度には著しい差が認められる．新生内皮細胞は，既存内皮細胞に比して遊離リボゾームや糸粒体などに富むため，高い電子密度を示す．また，その細胞質内にはゴルジ装置が発達し，多数のpinocytotic vesiclesとcoated vesiclesを含有する．さらに新生内皮細胞では血管内腔に面する側の細胞膜は凹凸に富み比較的不整な形態をとり，またその細胞質内には小さな小胞が散見され，少量のtubular bodyも見られた（図6D）．

図7のA－Hは，細菌接種3日後のものであり，新生血管の内腔形成の機序を説明する一連の所見が認められる．新生血管は，細静脈や毛細血管の既存内皮細胞から分裂増殖した新生内皮細胞がsprout状に遊走することに始まる．図7AとBは各々その縦断像ならび横断像であるが，電子密度の高い新生内皮細胞が，血管外へsprout状に突出している像が認められる．この内皮細胞の遊走は血管から分離することなく，連続して伸びて行くことが特徴である．切片の方向によっては，血管の内腔から血管外にまたがる遊走内皮細胞



Fig. 2. A. B. C.



Fig. 3. A. B. C. D.

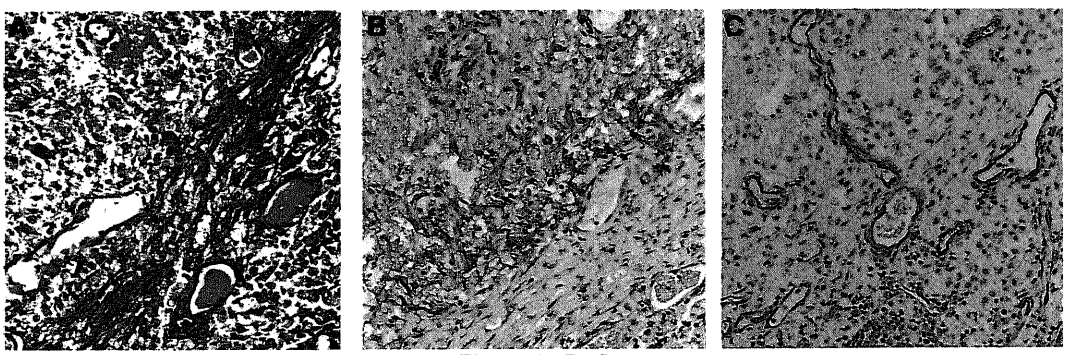

Fig. 4. A. B. C.

Fig. 2. Light photomicrographs at 1-5 days. A: Many acute inflammatory cells infiltrate toward the necrotic center. The microscopical hemorrhages occur outside the layer of the inflammatory cells. H/E×100. B: The astrocytes near the inflammatory center are swollen and their processes tore-off. GFAP×100. C: The neovascularization is more intense in the cortex. H/E×200.

Fig. 3. Light photomicrographs at 7-11 days. A: The microscopical hemorrhages are still present and the fibroblasts increase remarkably at the periphery of inflammatory zone. H/E×100. B: The astrocytes start to react. GFAP ×200. C: The maturing collagens deposit perivascularly. The vessels are characterized by irregular arrangement of the endothelial cells which plunge into the lumen. Masson trichrome ×200. D: The vessles are strongly stained by factor VIII RAg stain. ×200. (necrotic center: lower right).

Fig. 4. light photomicrographs at 14-18 days. A: The maturing collagens increase significantly and the capsule is well established. The hemorrhage is still observed outside the capsule. Masson trichrome. ×200. B: The astrocytes react vigorously adjacent to the capsule and surrounding the vessels. GFAP ×200. C: The enlarged vessels are stained by factor VIII RAg. ×200. (necrotic center: lower right).

も見られる（図７Ａ）．遊走細胞の周囲は，一様に電子密度のやや高い基底膜様物質に包まれており，これは新生内皮細胞の一つの特徴とも言える．増殖遊走した新生内皮細胞の細胞質内に，いくつかの小胞が形成され，さらにそれが融合拡大して大きな腔を形成して行く（図７Ｃ，Ｄ）．図７Ｅは一個の新生内皮細胞内に２つの大きな腔が認められ，その細胞の一端は細長く伸びて，その中にも複数の小胞形成が認められる．これらの小胞および拡大した腔はやがて互いにつながり，大きな腔胞を形成するに至る．一方，隣接する遊走細胞間結合装置の一部が離開して，細胞間に新しい空隙が形成され（図７Ｆ，Ｇ），それが拡大するとともに，やがて細胞内に形成された腔胞と融合連続して管腔を形成するに至る．さらに図７Ｈは新生内皮細胞の細胞質内に形成された小胞が一列に配列し，新生血管の腔胞と既存血管の内腔と交通する機序の一端を示している．

細菌接種５～９日後では，脳組織の破壊と脳浮腫がより一層強くなり，病巣近辺の血管内腔は著明に拡大し，基底膜はその正常構造が失われ，多層化を呈するとともに不連続となっていた（図８Ａ）．周囲のVirchow-Robin 腔には，多数の炎症性細胞と線維芽細胞の浸潤，少量のコラーゲン線維を認めた．新生血管は単層の内皮細胞から構成され，径 50～100 μm の小さな血管の内皮細胞は立方状に血管内腔に突出するように発育することが多く，光顕所見に一致した．一方，径 100 μm 以上の血管の内皮細胞は紡錘状であり，厚い中心部に対して末梢部は細長い形を呈した．稀に，内皮細胞間の結合装置近くの末梢部に fenestration 構造が認められた（図８Ａ）．細胞内の遊離リボゾーム，ポリゾーム，pinocytotic vesicles と coated vesicles などは一層目立つようになり，tubular body も増加していた（図８Ｂ）．

接種 14～18 日後の被膜が完成された時期では，反応性星状膠細胞の細胞突起が血管の全周を覆うようになった．この星状膠細胞の細胞突起の直下には，一層の subglial 基底膜様物質が認められた．拡大したVirchow-Robin 腔内には，旺盛に反応する炎症性細胞や線維芽細胞，さらに大量のコラーゲン線維が認められた．血管は単層の内皮細胞からなり，大部分のもの

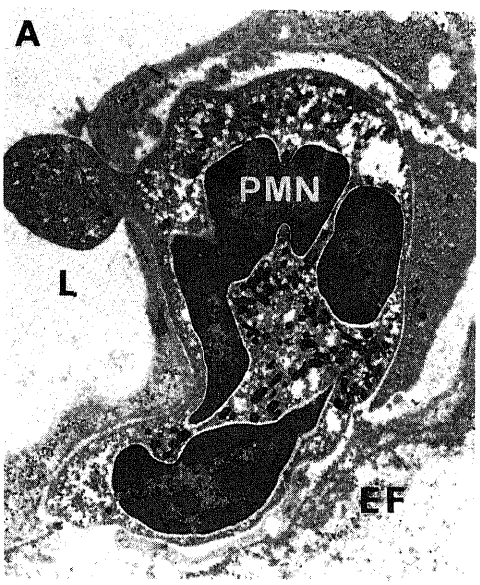

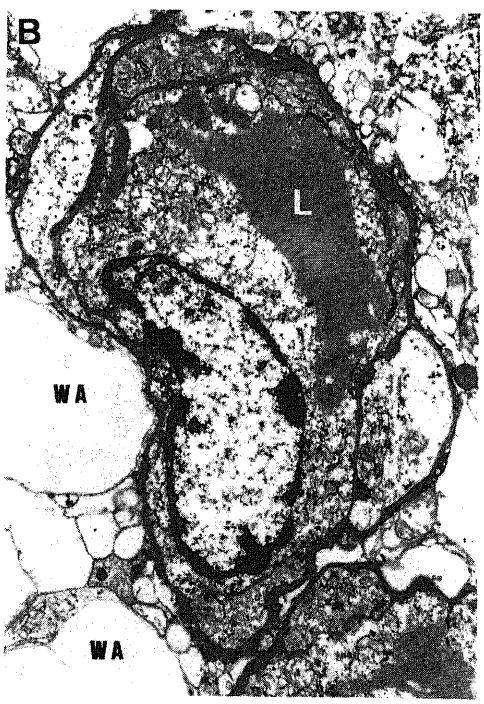

Fig. 5. Electron photomicrographs at 1-5 days. A: A polymorphonuclear cell infiltrates through the opened interendothelial junction with edematous fluid. ×7,200. B: A small venule in the reactive area shows the stasis of blood flow, their perivascular astrocytes are swollen. ×7,200. EF, edematous fluid; L, lumen; PMN, polymorphonuclear cell; WA, watery astrocyte.

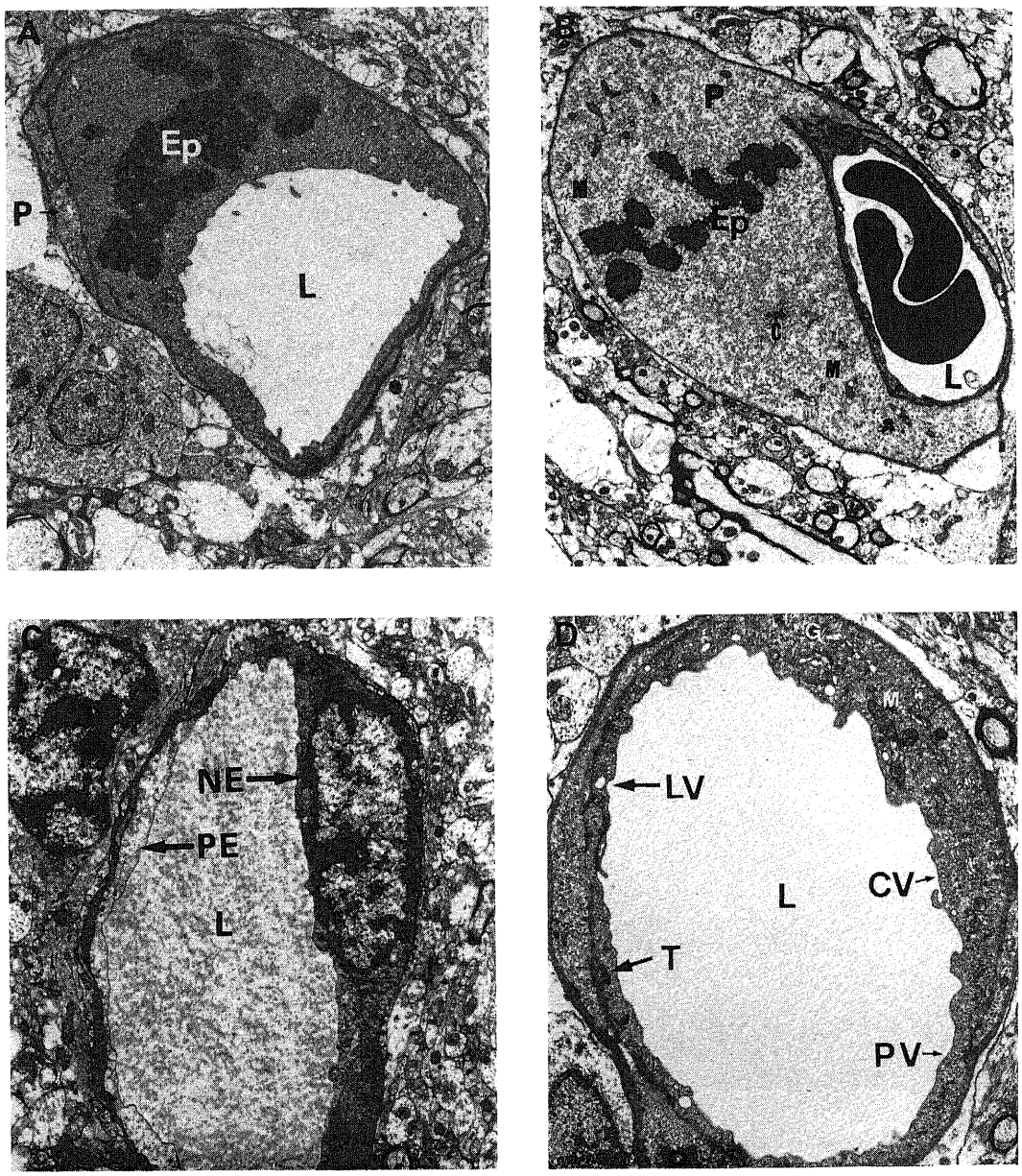

Fig. 6. Electron photomicrographs at day 3 showing the neovascularization. A: The mitosis of endothelial cell. ×4,400. B: The mitosis of pericyte. ×4,500. C: A small venule lined by both preexisting and new born endothelial cells. The new one is more electron dense than that of preexisting one. ×6,700. D: A small new vessel shows the abundance of free ribosomes, pinocytotic and coated vesicles, well developed Golgi apparatus and small lipid-contained vacuoles. A tubular body is also visible. ×8,800. C: centriole; CV, coated vesicles; EP, equatorial plate; G, Golgi apparatus; L, lumen; LV, lipid-contained vacuole; M, mitochondria; NE, new born endothelial cell; PE, preexisting endothelial cell; P, pericyte; T, tubular body.

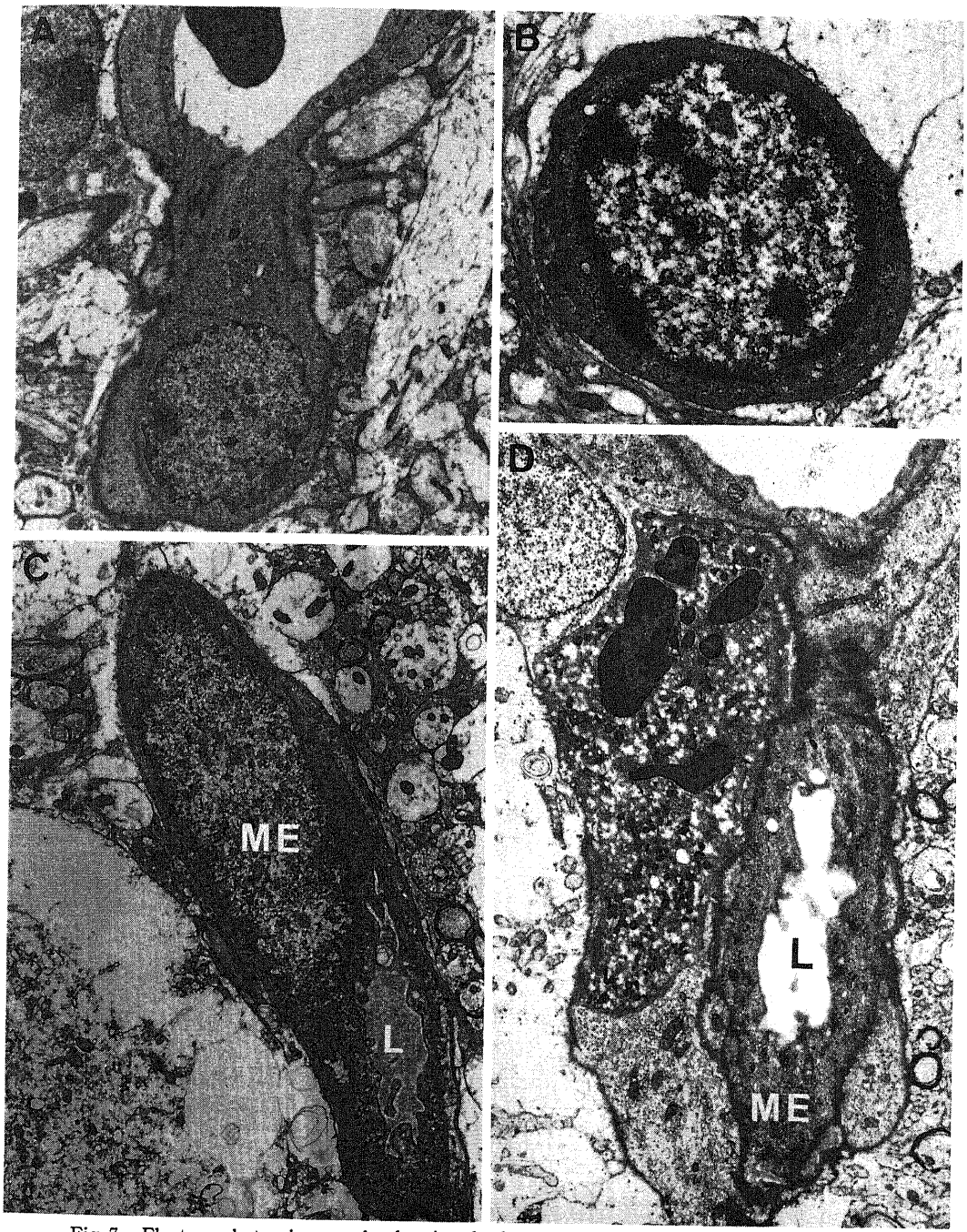

Fig. 7. Electron photomicrographs showing the formation of new born capillary tube. A : A sprout of the new born endothelial cell. ×4,500. B : A cross section of the sprout. ×13,500. C, D : The lumen is initially formed within an uninterrupted membrane in the sprout. ×4,500. E : Two intracellular vacuoles are formed within a single cell. The interendothelial lumen is not observed. ×3,600. F : The interendothelial lumen is formed independently of the autolytic vacuoles. ×9,000. G : The higher magnification of fig. 7F. ×31,500. H : A series of small vacuoles within the migrating cell indicates that the sprout connects the preexising vessel by autolysis. ×18,000. IJ, interendothelial junction ; L, lumen ; ME, migrating endothelial cell.

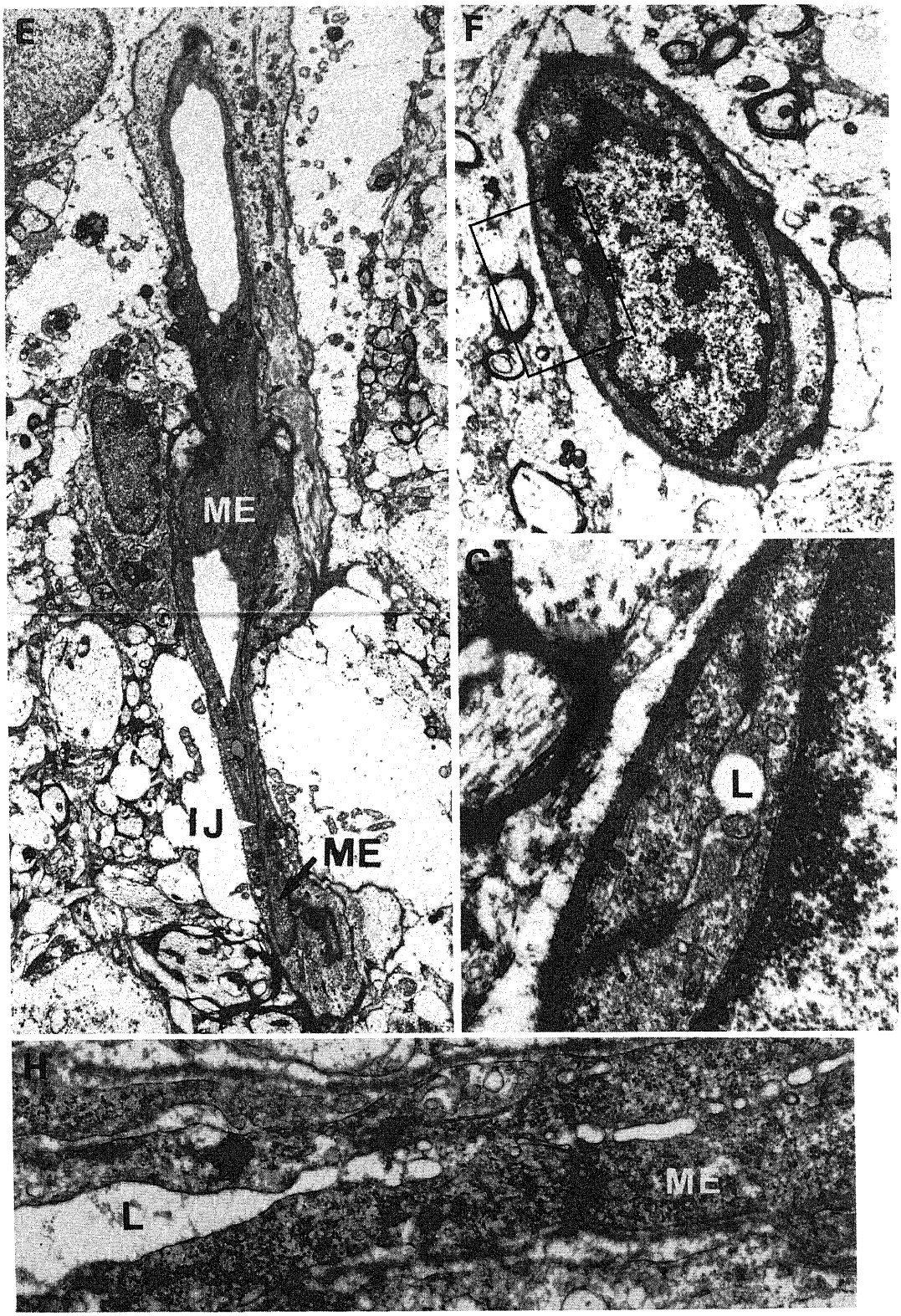
E
ME
IJ
ME
F
G
L
H
L
ME

は滑らかな内腔を有する紡錘状の内皮細胞から構成されているが，一部図9Aに見られるように血管内腔が極めて不規則となり，その内皮細胞は著しく変形して凹凸に富み，血管内腔に大きく突出しているものも見られた．これら不規則な形の内皮細胞では，核もまた不規則な形を呈していた．この時期に見られた内皮細胞の細胞質は，細菌接種1週後のそれとほぼ同じであったが，tubular body はさらに増加していた．また稀ではあるが，fenestration 構造が一部の血管の内皮細胞に認められた（図9B）．

細菌接種30日後の退化期ではコラーゲン線維が被膜部にて著しく増加するとともに，gliosis 領域の血管周囲の Virchow-Robin 腔内にも増加し，より緻密に分布していた．炎症性細胞や線維芽細胞は退化して痕跡状となっていた．血管は全体に縮小し，その内皮細胞は，血管内腔に面する細胞膜も基底膜に面する細胞膜のいずれにも不規則に入り組み，殊にその内腔に面する細胞膜は高度に不整となり，時に長い microvilli 様突起が腔内に伸びていた（図10）．細胞内の pinocytotic vesicles と coated vesicles は尚認められるが，tubular body は著明に減少していた．この退化期においては，fenestration 構造は確認されなかった．

考　　察

実験的な脳膿瘍の作成方法は，栓塞法と接種法の2つに大別される[17]．前者は含菌栓塞子を総頸動脈内に注入して栓塞する方法であり[17)~20)]，細菌性心内膜炎，チアノーゼを伴う先天性心疾患および肺膿瘍などに続発して生ずるものとされているいわゆる転移性脳膿瘍のモデルである．後者は直接含菌溶液を脳実質内に接種する方法で[10)~14),21)~25)]，臨床的には慢性中耳炎や穿通性頭部外傷に続発する脳膿瘍に相当する．栓塞法で作成した脳膿瘍は脳表にまで波及することが多く[17)~19)]，臨床上よく経験する皮質下に限局した脳膿瘍とはその病態がやや異なる．一方，直接脳内に接種した場合は，注入した含菌溶液が上昇した局所脳組織圧によって脳表に押し出されて髄膜炎を起こしやすく，また脳膿瘍の発生率も一定しないなどの問題点がある[21)]．Enzmann[11)]，Britt ら[12)~14)]は，細菌を0.5～1％の半流動状寒天液に混じて脳実質内に接種し脳膿瘍を発生させたが，その注入量は0.2～0.6 ml であり，その中に含まれる菌数は 10^7 以上であった．この方法によれば確実に脳膿瘍を発生させることは可能であるが，その注入量が多いため，注入された寒天液の場所占拠性影響および寒天液自体の異物としての副作用を無視し得ない．本実験では，使用菌数を 5×10^5，注入含菌溶液を0.05 ml と少量とし，刺入部を0.02 ml の寒天液で閉塞する方法により，髄膜炎の発生から免かれ，脳膿瘍の形成を確実にすることができた．

本実験の菌接種初期に見られた脳の細菌性炎症にお

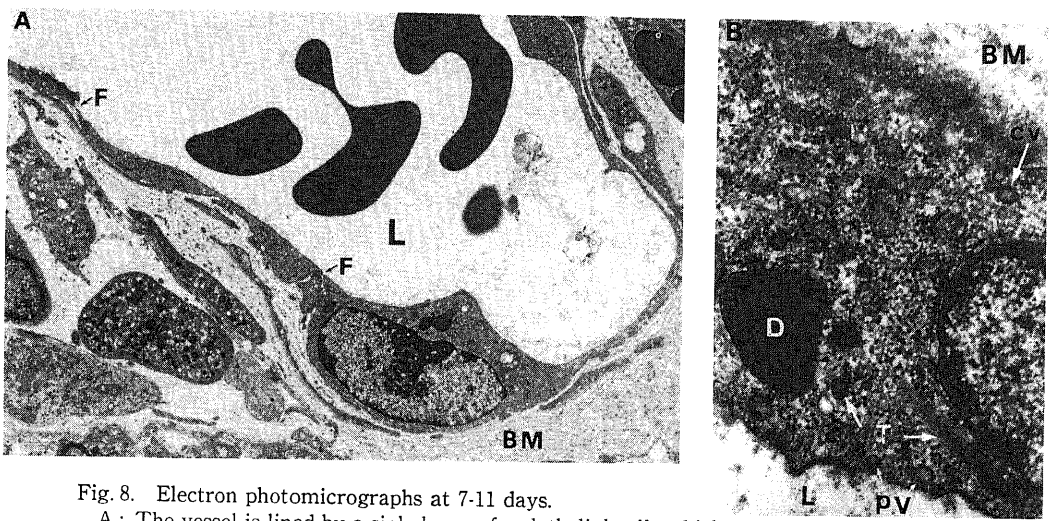

Fig. 8. Electron photomicrographs at 7-11 days.
A : The vessel is lined by a sinle layer of endothelial cells which are slender in peripheral portion and thick in central portion. The basement membrane is multi-layered. Many inflammatory cells and fibroblasts infiltrate into the Virchow-Robin space. ×7,200.
B : The tubular bodies and pinocytotic, coated vesicles increase dominantly. ×42,000. BM, basement membrane ; CV, coated vesicle ; D, dense body ; F, fenestration ; L, lumen ; PV, pinocytotic vesicle ; T, tubular body.

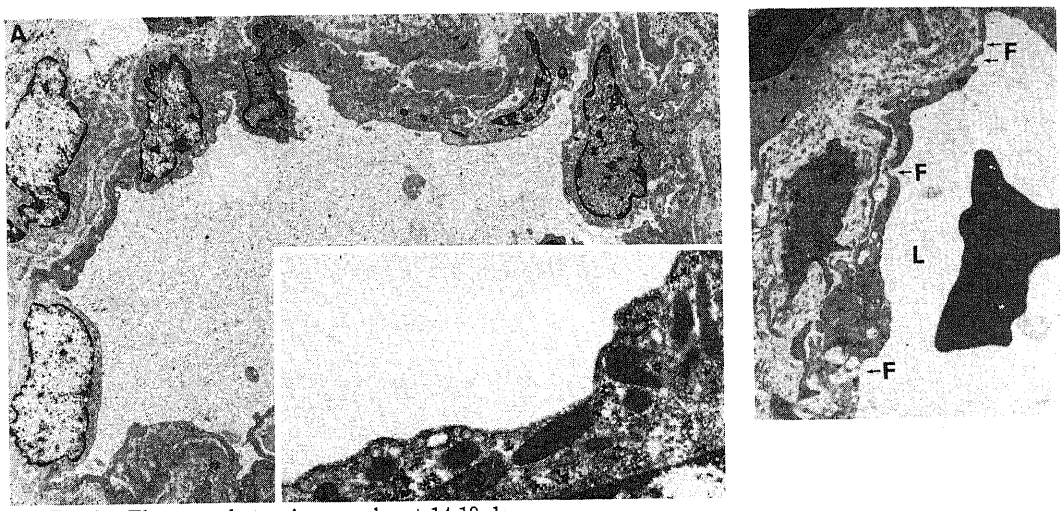

Fig. 9. Electron photomicrographs at 14-18 days.
A : Some vessels are lined by the endothelial cells which characterized by the irregular nucleus and meandering cytoplasm, while several cells plunge into the lumen. The tubular bodies increase significantly. The perivascular space is deposited by great amount of collagens. ×5,000. (Inset : The tubular bodies in other vessel. ×40.000). B : Fenestrations present in the peripheral portion. ×8,000. F, fenestration ; L, lumen.

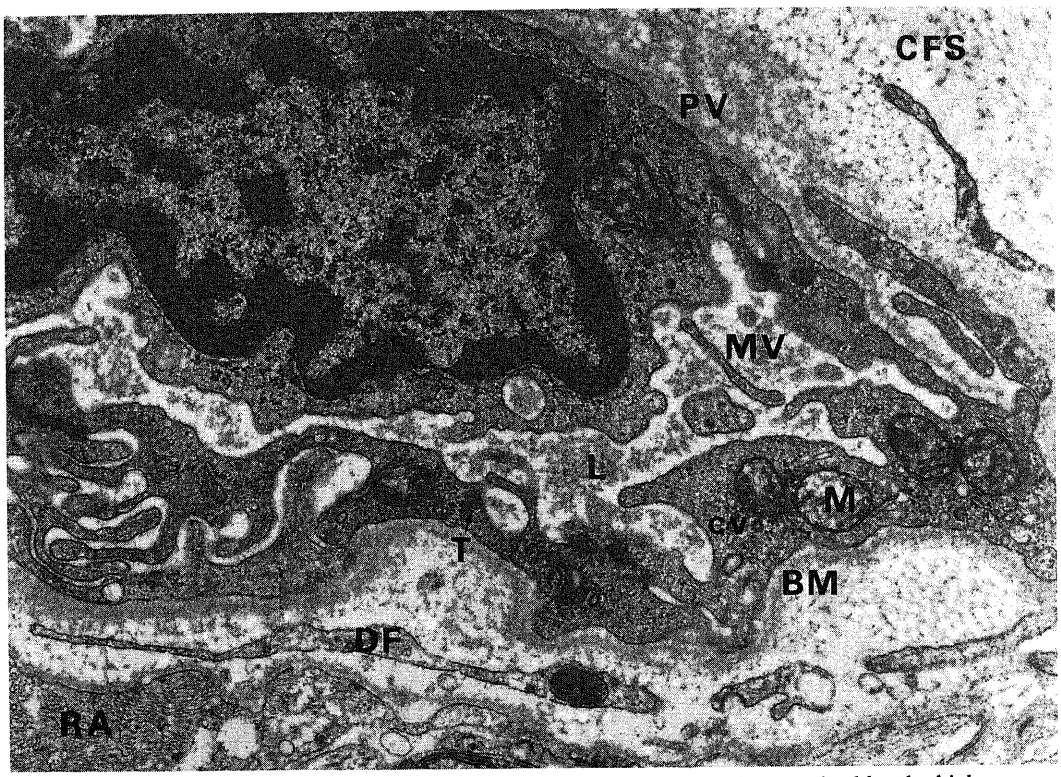

Fig. 10. Electron photomicrographs at 30 days. The vessels are characterized by the high, irregular cytoplasm in their luminal and basilar surface. The perivascular space is surrounded by compactive collagen fibers and reactive astrocytes. The degenerated fibrocytes are seen. ×25,000. BM, basement membrane ; CFS, collagen fibers ; CV, coated vesicle ; DF, degenerated fibrocyte ; L, lumen ; M, mitochondria ; MV, microvilli-like process ; PV, pinocytotic vesicle ; T,tubular body ; RA, reactive astrocyte.

ける微小出血の発現については，次の機序が推定される．細菌の刺激に反応して急性炎症性細胞が大量に浸潤し，それから分泌される蛋白分解酵素が周囲組織の軟化のみならず血管内皮細胞間結合装置の開離や内皮細胞自体の破綻を惹起し[26)27)]，血漿成分とともに血球成分が血管外へ出て微小出血の原因となる．一方，破綻に至らぬ血管においても内皮細胞の腫脹，血管内腔の狭小化および血流のうっ滞などの変化を来たす[26)]．その結果，局所的な虚血，低酸素血症が起り，貪食細胞の活動性が低下し，脳膿瘍の進展を助長する．また，このような動静脈の血流うっ滞も，脳組織の損傷とともに，脳膿瘍発生の必須条件である[19)]．

脳膿瘍形成初期では，急性炎症の中心部は細胞浸潤，微小出血および脳浮腫が強く，その細胞浸潤層の外側には血管新生が多い．新生血管内皮細胞の特徴は，他の臓器の場合に見られる如く[28)~31)]，豊富な遊離リボゾームと糸粒体，発達したゴルジ装置および大量のpinocytotic vesicles と coated vesicles の出現であり，既存血管内皮細胞から容易に区別され得る．新生血管が白質よりも灰白質に多く観察されることは，灰白質には元来血管とともに血管周囲結合組織が多いことに関連しているためと解され[7)~9)]，これはまた脳膿瘍が脳表側に厚い被膜を形成し，深部に向って発育して脳室穿破しやすい傾向を持つという臨床像[10)12)14)20)]をも裏付けるものである．

血管新生の誘発因子は，最初腫瘍において報告され[32)33)]，その後数多くの研究がなされているが，1985年に血小板や貪食細胞が血管内皮細胞成長因子を持つという報告がある[34)35)]．これら血小板や貪食細胞が持つ血管内皮細胞成長因子は，今回の脳膿瘍の炎症反応に見られるような血管新生と密接な関連があるものと考えられる．

一方，血管内皮細胞の新生は，既存血管，とりわけ細静脈から発生することが一般に容認されている[36)]．これはまず基底膜が特殊な内皮細胞酵素の働きによって退化し，この部位を通って増殖した内皮細胞が刺激中心に向かって sprout 状に遊走する．その際遊走する新生内皮細胞は，既存の血管内にて核分裂して増殖した後，血管外へ sprout したものであるという[36)]．この点については，今回の検索でも同様の所見を得た．しかし，新生血管の内腔形成機序については尚不明な点が多い．Yamagami[30)] は，うさぎの角膜を化学的に刺激して血管新生の機序を検索し，既存血管の辺縁から新生内皮細胞が多数遊走することを認めた．その際，新生内皮細胞は互いに結合装置を形成しているが，それとともに既存血管の内腔と連続する間隙あるいは腔を保ちながら遊走するものであり，その間隙が後に新生血管の内腔になると報告している．一方 Folkman ら[37)] は，in vitro で内皮細胞を培養した結果，新生血管内腔の形成は遊走した新生内皮細胞の細胞質内部の自己融解によって生ずる腔胞の形成から始まると主張した．また，形成された各々の細胞質内の腔胞がどのような機序で数個の内皮細胞に取囲まれる血管内腔に移行するかについては，次のように説明した．つまり，自己融解して出来た細胞内の腔胞が次第に拡大するとともに，その周囲の細胞質が薄くなって，遂に断裂して腔胞が開放するに至る．その結果，内皮細胞は二つの細長い細胞質突起を持った形となり，この細胞質突起が隣接細胞のそれと結合装置を作り，血管内腔を形成して血流が開通するようになると推論した．しかし，本実験においては，Folkman らの言うような両端に細胞質突起を持った細胞を観察できず，むしろ図7E，F，Gのように，隣接する細胞の間に結合装置が形成されながら，その一部が開離して細胞間空隙が形成された後，自己融解した細胞質内の腔胞と融合して血管内腔に移行したものであった．

細菌接種3日後から1週間では，急速に増殖した内皮細胞が新生血管内腔に向けて突出した形で発育し不規則に配列しているが，このものは細菌接種2週間前後の被膜の完成期では扁平化し，血流の修飾を受けて規則正しい配列をとるようになり，全体として新生血管は同心円状に拡大する．これら一連の変化は脳膿瘍の形成過程に見られる血管成長因子の強弱に基くものと考えられる．

脳膿瘍の血管内皮細胞内の超微細構造物の顕著な変化としては，tubular body の経時的な消長が挙げられる．この顆粒は，1964年 Weibel と Palade[38)] によって発見されてから注目を浴びている．Tubular body は長さ約3 μm，幅約0.1 μm の桿状体であり，直経約15 μm の細管の集合で構成される．このものは脳以外の正常血管によく見出されるが[39)]，正常な脳内血管には僅少あるいは存在しないものとされている[40)~42)]．しかし，tubular body は種々の病的状態，とくに脳腫瘍においては高頻度に出現するといわれ[43)~46)]，鉛中毒[47)48)]や遅発性放射線脳壊死[49)~51)]などの非腫瘍性脳病変，そして鶏胚の脳内血管[52)]などにもその存在が確認されている．本実験は，脳膿瘍においてもこの顆粒の存在を明らかにした．さらに，tubular body が細菌接種2週後を頂点として増加し，その後急速に減少する所見から，この顆粒が炎症反応の進行やその活発度を反映するものと思われる．一方，Trillo と Prichard ら[53)] は高コレステロール食によって tubular body の増加を観察し，この顆粒の機能は凝固系第Ⅷ因子の合成に関与すると推定した．最近，酵素抗体免疫組織化学的

染色法により，Wagner[54]，Warhol ら[55]は，凝固第VIII因子に含まれる3つの蛋白の1つである von Willebrand 蛋白（他の2つは factor VIII related antigen と clot promoting factor 蛋白[56]）は，内皮細胞内にて合成された後に tubular body に貯蔵されると報告した．しかし，factor VIII related antigen 蛋白と tubular body との関係は，未だ必ずしも明らかではない[56)57]．本実験にて，factor VIII RAg 染色が細菌接種1～2週後の新生血管内皮細胞に強陽性であった事実は，tubular body と factor VIII related antigen 蛋白との間に密切な関係があり，脳膿瘍の形成に際して血液凝固系の亢進を示唆する．しかし，その立証にはなお免疫組織化学的染色による電子顕微鏡的検索が必要であろう．

脳膿瘍形成の全経過を通じて，新生内皮細胞内に pinocytotic vesicles と coated vesicles が大量出現したが，これは他の腫瘍性や非腫瘍性疾患の場合と同様に，血管透過性の亢進を示す所見であろう．一方，fenestration は哺乳動物の正常脳において，脳一血液関門の欠如する松果体，下垂体，脈絡叢，視床下部，area postrema，intercolumnar tubercle，commissural organ などの特殊な領域に存在し[41)58]，血管と周囲実質との間の物質交換に大きな働きを果たす機構であるとされている[41]．また，この構造物は頭蓋内の髄外腫瘍の一部[52]や遅発性放射線脳壊死[50)~52]，慢性硬膜下血腫の外膜[59]，実験的鉛中毒性脳脊髄炎[49]，実験的慢性アレルギー性脳脊髄炎[60]などの非腫瘍病変にも認められ，脳一血液関門の破綻と血管透過性の亢進に関与すると報告されている[60]．本実験では，fenestration は脳膿瘍に重篤な浮腫を伴う1～2週の亜急性期にのみ僅かに認められ，被膜が完成した退化期にはもはや見られなかった．この時期には，被膜と反応性 gliosis の発達によって脳一血液関門の破綻が修復，代償されるために fenestration が消失するものと考えられる．

結　　論

雑種成犬15頭を用いて，頭頂葉皮質下に黄色葡萄球菌 10^7/ml の培養液 0.05 ml（使用菌数は 5×10^5）を接種して実験的脳膿瘍を作成し，その脳膿瘍の各時期における内皮細胞の変化を光顕的，免疫組織化学的および電顕的に検索した．

1．細菌接種3日後の初期においては，接種壊死部を取囲む急性炎症性細胞浸潤層の外側に，内皮細胞間結合装置の開離および内皮細胞の破綻による微小出血が散在した．1週後にて，病巣部は中心壊死，炎症性細胞層と脳実質炎の3つの領域に区別出来る様になり，炎症性細胞層と脳実質炎領域の境に被膜と gliosis の形成が始まった．2週前後にて脳膿瘍の被膜と gliosis はほぼ完成されたが，その後病巣は次第に退化し，接種30日後には，炎症性細胞および線維芽細胞が痕跡状となった．

2．新生血管は細菌接種3日後に病巣の外側にて，白質よりも灰白質に多く観察された．1週後では血管径が大きくなり，内皮細胞が血管腔内に突出して不規則な配列を示した．2週後では血管径が 100～150 μm と最大に達し，内皮細胞が規則正しい配列を呈する様になったが，30日後では血管全体が縮小した．Factor VIII related antigen の免疫組織化学的染色によると，これらの血管は細菌接種3日後ではなお陰性か弱陽性であるが，1週～2週にて強陽性を示す様になり，30日後では再び弱陽性であった．

3．新生内皮細胞は既存の内皮細胞から分裂増殖するが，それら新生内皮細胞が血管外へ連続して遊走することにより新生血管の形成が始まる．新生血管の内腔の形成は，既存血管から遊走した内皮細胞の細胞質内部が自己融解して腔胞となり，これが隣接する遊走細胞との間に交通性を持って管腔を形成し，既存血管の内腔と融合して，血流が開通するようになるものと考えられた．

4．新生内皮細胞内の微細構造を経時的に観察した．血管の透過性亢進を示唆する pinocytotic vesicles と coated vesicles は，細菌接種3日後の初期から認められ，30日後の退化期においても大量に存在していた．Tubular body は細菌接種後漸次増加して2週後に最大量に達するが，その後減少して30日後の退化期では少量しか存在しなかった．この所見は，factor VIII related antigen の免疫組織化学的染色による陽性度と一致することから tubular body と factor VIII related antigen の両者は密切な関係を持ち，脳膿瘍の形成に際して血液凝固系の亢進を示唆した．一方，脳一血液関門の破綻を示す所見ともいわれる fenestration 構造は，脳浮腫がもっとも著明である1～2週後のものにわずかながら観察されたが，その後被膜と gliosis の発達とともに消失した．

謝　　辞

稿を終えるに臨み，終始御懇篤なる御指導と御校閲を賜った恩師山本信二郎教授に深甚なる謝意を捧げます．また御指導，御助言を賜りました伊藤治英助教授，七尾恵寿総合病院脳外科埴生知則医長ならびに教室の諸先生に深謝致します．本研究の遂行にあたり，御協力を戴きました電子顕微鏡技術員の山口稔毅，中央検査部技官の吉田知孝の両氏ならびに当教室今村明子嬢に厚く御礼申し上げます．

文　献

1) **Harriman, D. G. F.**: Bacterial infections of the central nervous system. In W. Blackwood & J. A. N. Corsellis (eds.), Greenfield's Neuropathology, 3rd ed. p239-268, Arnold, London, 1976.

2) **Ballantine, H. T. & Shealy, C. N.**: The role of radical surgery in the treatment of abscess of the brain. Surg. Gynecol. Obstet., **109**, 370-374 (1959).

3) **Kiser, J. L. & Kendig, J. H.**: Intracranial suppuration: A review of 139 consecutive cases with electron-microscopic observations on three. J. Neurosurg., **20**, 494-511 (1963).

4) **Carey, M. E., Chou, S. N. & French, L. A.**: Experience with brain abscesses. J. Neurosurg., **36**, 1-9 (1972).

5) **Beller, A. J., Sahar, A. & Praiss, I.**: Brain abscess, review of 89 cases over a period of 30 years. J. Neurol. Neurosurg. Psychiat., **36**, 757-768 (1973).

6) **Morgan, H., Wood, M. W. & Murphey, F.**: Experience with 88 consecutive cases of brain abscess. J. Neurosurg., **38**, 698-704 (1973).

7) **Chapman, J. A.**: Morphological and chemical studies of collagen formation. I. The fine structure of guinea pig granulomata. J. Biophys. Biochem. Cytol., **19**, 639-651 (1961).

8) **Ross, R., Everett, N. B. & Tyler, R.**: Wound healing and collagen formation. VI. The origin of the wound fibroblast studied in parabiosis. J. Cell Biol., **44**, 645-654 (1970).

9) **Prockop, D. J., Kivirikko, K. I., Tuderman, L., Norberto, A. & Guzman, M. S.**: The biosynthesis of collagen and its disorders. Part 1, N. Engl. J. Med., **301**, 13-23 (1979).

10) **Wood, J. H., Doppman, J. L., Lightfoote, W. E. II., Girton, M. & Ommaya, A. K.**: Role of vascular proliferation on angiographic appearance and encapsulation of experimental traumatic and metastatic brain abscesses. J. Neurosurg., **48**, 264-273 (1978).

11) **Enzmann, D. R., Britt, R. H. & Yeager, A. S.**: Experimental brain abscess evolution: Computed tomographic and neuropathologic correlation. Radiology, **133**, 113-122 (1979).

12) **Britt, R. H., Enzmann, D. R. & Yeager, A. S.**: Neuropathological and computerized tomographic findings in experimental brain abscess. J. Neurosurg., **55**, 590-603 (1981).

13) **Britt, R. H. & Enzmann, D. R.**: Clinical stages of human brain abscesses on serial CT scans after contrast infusion: Computerized tomographic, neuropathological, and clinical correlations. J. Neurosurg., **59**, 972-989 (1983).

14) **Britt, R. H., Enzmann, D. R., Placone, R., Obana, W. G. & Yeager, A. S.**: Experimental anaerobic brain abscess: Computerized tomographic and neuropathological correlations. J. Neurosurg., **60**, 1148-1159 (1984).

15) **Bothe, H. −W. & Paschen, W.**: Regional morphology and biochemistry in experimental brain abscesses. Acta Neuropathol. (Berl.), **69**, 17-22 (1986).

16) **Mollenhauer, H. H.**: Plastic embedding mixtures for use in electron microscopy. Stain Tech., **39**, 111-114 (1964).

17) **Matsuura, H., Kudo, M., Ikeda, Y., Isayama, K. & Nakazawa, S.**: A model of brain abscess: septic homologous blood clot emboli in rats. J. Neurosurg., **64**, 125-127 (1986).

18) **Molinari, G. F.**: Septic cerebral embolism. Stroke, **3**, 117-122 (1972).

19) **Molinari, G. F., Smith, L., Goldstein, M. N. & Satran, R.**: Brain abscess from septic cerebral embolism: An experimental model. Neurol., **23**, 1205-1210 (1973).

20) **Wood, J. H., Lightfoote, W. E. II. & Ommaya, A. K.**: Cerebral abscesses produced by bacterial implantation and septic embolisation in primates. J. Neurol. Neurosurg. Psychiat., **42**, 63-69 (1979).

21) **Falconer, M. A., McFarlan, A. M. & Russell, D. S.**: Experimental brain abscess in the rabbit. Br. J. Surg., **30**, 245-260 (1943).

22) **Quartey, G. R. C., Johnston, J. A. & Rozdilsky, B.**: Decadron in the treatment of cerebral abscess: An experimental study. J. Neurosurg., **45**, 301-310 (1976),

23) **Winn, H. R., Rodeheaver, G., Moore, P. & Wheeler, C.**: A new model for experimental brain abscess in rats and mice. Surg. Forum., **29**, 500-502 (1978).

24) **Winn, H. R., Mendes, M., Moore, P., Wheeler, C. & Rodeheaver, G.**: Production of

experimental brain abscess in the rat. J. Neurosurg., **51**, 685-690 (1979).

25) Wallenfang, T., Bohl, J. & Kretzschmar, K.: Evolution of brain abscess in cats: Formation of capsule and resolution of brain edema. Neurosurg. Rev.,**3**, 101-111 (1980).

26) Essick, C. R.: Pathology of experimental traumatic abscess of the brain. Arch. Neurol, Psychiatry, **1**, 607-703 (1919).

27) Berry, R. G. & Alpers, B. J.: Bacterial encephalitis. In J. Minckler (ed.), Pathology of the nervous system, vol. 3, p2362-2375, Mc Graw-Hill, New York, 1972.

28) Schoefl, G. I.: Studies on inflammation. III. Growing capillaries: their structure and permeability. Virchows arch. Path. Anat., **337**, 97-141 (1963).

29) 杉浦清治, 松田英彦: 角膜血管新生発見の機序に関する電子顕微鏡的研究. 日眼会誌, **73**, 1208-1221 (1969).

30) Yamagami, I.: Electron microscopic study on the cornea. I. The mechanism of experimental new vessel formation. Jpn. J. Ophthalmol., **14**, 41-58 (1970).

31) Cracken, J. S., Burger, P. C. & Klintworth, G. K.: Morphological observations on experimental corneal vascularization in the rat. Lab. Invest., **41**, 519-530 (1979).

32) Folkman, J., Merler, E., Abernathy, C. & Williams, G.: Isolation of a tumor factor responsible for angiogenesis. J. Exp. Med., **133**, 275-288 (1971).

33) Folkman, J.: Tumor angiogenesis. In F. F. Becker (ed.), Cancer, vol. 3, p355-388, Plenum Press, New York, 1975.

34) Maciag, T., Mehlman, T. & Friesel, R.: Heparin binds endothelial cell growth factor, the principal endothelial cell mitogen in bovine brain. Science, **225**, 932-935 (1984).

35) Okabe, T. & Takaku, F.: Growth factor from sarcoid macrophage-epithelioid cells that stimulates proliferation of vascular endothelial cells. Clin. Res., **33**, 469A (1985).

36) Folkman, J.: What is the role of endothelial cells in angiogenesis? Lab. Invest., **51**, 601-604 (1984).

37) Folkman, J. & Haudenschild, C.: Angiogenesis in vitro. Nature, **288**, 551-556 (1980).

38) Weibel, E. R. & Palade, G. E.: New cytoplasmic components in arterial endothelia. J. Cell Biol., **23**, 10-112 (1964).

39) Matsuda, H. & Sugiura, S.: Ultrastructure of tubular body in the endothelial cells of the ocular blood vessels. Invest. Ophthal., **9**, 919-925 (1970).

40) Herrlinger, H., Anzil, A. P., Blinzinger, K. & Kronski, D.: Endothelial microtubular bodies in human brain capillaries and venules. J. Anat., **118**, 205-209 (1974).

41) Hirano, A.: Fine structural alterations of small vessels in the nervous system. In J. Cervos-Navarro (ed.), Pathology of cerebral microcirculation, p203-210, De Gruyter, Berlin, 1974.

42) Hirano, A.: Further observations of the fine structure of pathological reaction in cerebral blood vessels. In J. Cervos-Navarro (ed.), The cerebral vessel wall, p41-49, Raven Press, New York, 1976.

43) Hirano, A., Tomiyasu, U. & Zimmerman, H. M.: The fine structure of blood vessels in chromophobe adenoma. J. Neuropath. Exp. Neurol., **32**, 144-152 (1973).

44) Kawamura, J., Garcia, J. H. & Kamijyo, Y.: Cerebellar hemangioblastoma: Histogenesis of stroma cells. Cancer, **31**, 1528-1540 (1973).

45) Kawamura, J., Kamijyo, Y., Sunaga, T. & Nelson, E.: Tubular bodies in vascular endothelium of a cerebellar neoplasm. Lab. Invest., **30**, 358-365 (1974).

46) Kumar, P., Kumar, S., Marsden, H. B., Lynch, P. G. & Earnshaw, E.: Weibel-Palade bodies in endothelial cells as a marker for angiogenesis in brain tumors. Cancer Res., **40**, 2010-2019 (1980).

47) Hirano, A. & Kochen, J. A.: Some effects of intracerebral lead implantation in the rat. Acta Neuropathol. (Berl.) **33**, 307-315 (1975).

48) Hirano, A. & Kochen, J. A.: Experimental lead encephalopathy: Morphological study. In H. M. Zimmerman (ed.), Progress in Neuropathology, vol. 3, p319-342, Grune & Stratton, New York, 1976.

49) Llena, J. F., Cespedes, G., Hirano, A., Zimmerman, H. M., Feiring, E. H. & Fine, D.: Vascular alterations in delayed radiation necrosis of the brain. Arch Pathol. Lab. Med., **100**, 531-534 (1976).

50) Llena, J. F., Matsumura, H., Hirano, A. &

Zimmerman, H. M.: Ultrastructure of vascular alterations in delayed radiation necrosis of the human brain. J. Neuropathol. Exp. Neurol., **35**, 334 (abstract) (1976).

51) **松村豪一, 平野朝雄**: 人脳の遅発性放射線壊死における微小血管内皮細胞構築に関する新知見. 日本臨床顕微鏡学会誌, **9**, 37-43 (1976).

52) **Roy, S., Hirano, A., Kochen, J. A. & Zimmerman, H. M.**: The fine structure of cerebral blood vessels in chick embryo. Acta Neuropath. (Berl.), **30**, 277-285 (1974).

53) **Trillo, A. A. & Prichard, R. W.**: Early endothelial changes in experimental primate atherosclerosis. Lab. Invest., **41**, 294-302 (1979).

54) **Wagner, D. D., Olmsted, J. B. & Marder, V. J.**: Immunolocalization of von Willebrand protein in Weibel-Palade bodies of human endothelial cells. J. Cell Biol., **95**, 355-360 (1982).

55) **Warhol, M. J. & Sweet, J. M.**: The ultrastructural localization of von Willebrand factor in endothelial cells. Am. J. Pathol., **117**, 310-315 (1984).

56) **Mukai, K., Rosai, J. & Burgdorf, W. H. C.**: Localization of factor VIII related antigen in vascular endothelial cells using an immunoperoxidase method. Am. J. Surg. Pathol., **4**, 273-276 (1980).

57) **Piovella, F., Nalli, G., Malamani, G. D., Majolino, I., Frassoni, F., Sitar, G. M., Ruggeri, A., Dell' Orbo, C. & Ascari, E.**: The ultrastructural localization of factor Ⅷ-antigen in human platelets, megakaryocytes and endothelial cells utilizing a ferritin-labelled antibody. Br. J. Haematol., **39**, 209-213 (1978).

58) **Lee, J. C.**: Evolution in the concept of the blood-brain barrier phenomenon. In H. M. Zimmerman (ed.), Progress in neuropathology, vol. 1, p84-145, Grune & Stratton, New York, 1971.

59) **佐藤 壮, 鈴木二郎**: 慢性硬膜下血腫の非観血的療法一第2報, 血腫被膜の電顕的観察一, 脳と神経, **25**, 557-563 (1973).

60) **Snyder, D. H., Hirano, A. & Raine, C. S.**: Fenestrated CNS blood vessels in chronic experimental allergic encephalomyelitis. Brain Res., **100**, 645-649 (1975).

Vascular Alterations in Experimental Brain Abscess—Light and Electron Microscopical Studies—

Wen-Zern Hwang, Department of Neurosurgery, School of Medicine, Kanazawa University, Kanazawa 920—J. Juzen Med. Soc., **96**, 113—128 (1987)

Key words: brain abscess, staphylococcus aureus, neovascularization, tubular body, fenestration

Abstract

Experimental brain abscess was induced by the method of direct inoculation in 15 dogs for a pathohistological study of the sequential vascular alterations. A 0.05 ml culture solution which contained 5×10^5 microorganisms of staphylococcus aureus was inoculated into the right parietal lobe in 13 dogs, and the same volume of sterile solution in 2 dogs for control. To avoid the spreading of microorganisms into the subarachnoid and subdural space, the needle pathway was filled with 0.02 ml of 1% semiliquid agar solution. As a result, 3 dogs died of fatal ventricular rupture in about 1 week, and the remaining 10 dogs were sacrified at 1, 3, 5, 7, 7, 9, 11, 14, 18, 30 days and the two for control at 14, 28 days respectively. A brain abscess formed in all dogs except the two for control, and was well-localized in the subcortical region without leptomeningitis. Macroscopically, the lesion reached its maximal size with severe midline shift at about 7 days after inoculation, and then, decreased gradually. Only one dog at 18 days after inoculation was found to have two daughter lesions neighboring to the main lesion. In the early stage after inoculation,

the microscopical hemorrhages occurred conspicuously in the outside layer of the lesion. Concomitantly, the endothelial cells of the preexisting vessels near the lesion were swollen and their lumina narrowed. The neovascularization was found, as early as 3 days after inoculation, to be more intense in the cortex than in the white matter. The encapsularization and gliosis started at about 7 days and was well established about 2 weeks after inoculation. Within this stage, the neovascular endothelial cells altered greatly and enlarged their lumina to a maximal size. These new born vessels were lined by a single layer of endothelial cells. The endothelial cells grew inward, plunged into the lumen and arranged irregularly in the beginning of the encapsularization. Later, they rearranged smoothly along the blood stream in the late stage of encapsularization. The vessels were strongly stained by the immunocytochemical stain of factor VIII related antigen during the encapsularizing period from 1 to 2 weeks, while negatively or weakly in the early and degenerating stages. Electron microscopically, the new born endothelial cells proliferated from the preexisting ones. These cells were characterized by the abundance of free ribosomes, mitochondria, well developed Golgi apparatus, and the presence of pinocytotic, coated vesicles. The process of new born capillary tube formation was observed to start by an autolytic vacuole within each endothelial cell in the sprout which migrated from the preexisting vessels. The vacuoles of individual cells joined with each other through the interendothelial lumen which was formed independently of the autolytic one. After connecting with the preexisting lumen by the same mechanism of intraendothelial autolysis, the blood started to flow. Ultrastructurally, the pinocytotic and coated vesicles in the endothelial cells were prominent through the whole reaction, which suggested the promotion of the vascular permeability. However, the most remarkable alteration was the sequential presence of the tubular bodies. They increased numerously as the reaction proceeded, but decreased to a great extent after encapsularizing. These vessels rich in tubular bodies were strongly stained immunocytochemically with factor VIII related antigen. This suggested a close correlation between the tubular bodies and the coagulating factor VIII, and the promotion of coagulative activity during the development of the brain abscess. Futhermore, the fenestrated endothelial cells, which were reported as a finding of impaired brain-blood barrier, presented occasionally and transiently within 1-2 weeks after inoculation, in which period the brain edema was most severe. Thereafter, the fenestration disappeared after the capsule and gliosis were well established.