

Creutzfeldt-Jakob病の視床の神経病理学的研究

メタデータ	言語: jpn 出版者: 公開日: 2017-10-04 キーワード (Ja): キーワード (En): 作成者: メールアドレス: 所属:
URL	http://hdl.handle.net/2297/9098

正 誤 表

金沢大学十全医学会雑誌 第92巻 第6号 822-850 (1983)

Creutzfeldt-Jakob 病の視床の神経病理学的研究

金沢大学医学部神経精神医学教室 (主任：山口成良教授)

小 林 克 治

(昭和58年12月6日受付)

誤	正
p. 823 左側 8行～9行 包埋し、	包埋し
p. 827 右側15行 紡錘鐘状回、	紡錘状回
p. 828 右側 19行 燕下障害 右側 33行	嚙下障害
p. 836 Table 2. タイトル disease	disease
p. 839 右側 19行 星性	星状
p. 841 右側 39行 G-J 病	C-J 病
p. 843 左側 1行 脳皮異常	脳波異常
p. 845 Fig. 24. 説明 distribution	distribution
p. 846 Fig. 25. 説明 lesions (shaded pars) in ten casds with p primary thalamic defeneration.	lesions (shaded pars) in ten cases with primary thalamic degeneration.
p. 846 右側 2行 肥下	肥大
p. 847 左側 6行 from 左側47行 Topometry	form Topometry

Creutzfeldt-Jakob 病の視床の神経病理学的研究

金沢大学医学部神経精神医学教室 (主任: 山口成良教授)

小林 克 治

(昭和58年12月6日受付)

4 症例の Creutzfeldt-Jakob 病 (C-J 病) の臨床病理学的観察および各症例の視床について計量的観察を行った。その結果、強い神経細胞脱落と星状グリアの肥大増生は、視床の連合核と皮質中継核にみられ、中心核を除く髄板内核や正中線核では神経細胞脱落はほとんどみられなかったが線維性グリオシスが著しかった。中心核には2 症例で神経細胞脱落と星状グリアの肥大増生がみられた。N. dorsalis anterior には小脳病変と関連する二次変性の所見がみられた。特殊感覚中継核や視床網様核には病変はみられなかった。これらの視床病変の分布は系統発生的に新しい核ほど頻度が高く、病変の性状は大脳皮質病変に類似していた。このことは、C-J 病における視床病変が一次性の過程であることを推論せしめる。視床病変に対応する臨床症状については、脳の他の部位の病変が強いために解析困難であったが、本邦例の41 症例の C-J 病の報告を、視床病変の有無で2 群 (31 症例は視床病変を有し10 症例は視床病変を有しない) に分け、臨床症状と病理所見を比較してみたところ、視床病変を有しない症例には脳幹病変がなく、本論文の症例群のような視床病変のある症例では精神症状がより多彩で、神経学的徴候で初発するものが多かった。なお、C-J 病に特徴的な周期性同期性放電 (periodic synchronous discharge) の成因について、本論文の症例群の視床病変の特徴、すなわち連合核や皮質中継核の病変により視床非特殊核が生理的刺激遮断の状態に陥ったための解放現象にその一因が求められるものと推測した。

Key words Creutzfeldt-Jakob disease, Neuropathology, Thalamus, Quantitative analysis.

初老期痴呆として知られる疾患の中で、Creutzfeldt-Jakob 病 (以下 C-J 病と略す) は、急速に進行する痴呆、意識障害、錐体路・錐体外路症状などの多彩な神経精神症状で特徴づけられる疾患である。1920 年の Creutzfeldt¹⁾、1921 年の Jakob²⁾ の報告以来、多数の剖検例や臨床例の報告がなされ、Nevin ら³⁾ の提唱した亜急性海綿状脳症 (subacute spongiform encephalopathy) との同一性の議論などの歴史的変遷を経て、今日 Gibbs & Gajdusek⁴⁾ や立石ら⁵⁾ の動物への transmission の実験成功以来、Kuru 病や羊の Scrapie 病と同じく、非通常型ウィルスによる伝達性海綿状脳症に属する疾患として位置づけられている。

C-J 病の臨床病理学的研究は、Siedler & Malamud⁶⁾ をはじめとして、Van Rossum⁷⁾、Kirschbaum⁸⁾、May ら⁹⁾ により多数の剖検例の報告や文献的考察がなさ

れ、神経病理学的な病変の構成や分布と臨床症状との詳細な検討がなされてきた。C-J 病の多彩な臨床症状の中で、痴呆、ミオクローヌスおよび脳波上の周期性同期性放電 (periodic synchronous discharge, PSD と略す) は臨床症状の3 主徴として知られ、とりわけ PSD は、Jones ら¹⁰⁾ の報告以来 C-J 病の主要な臨床診断の基準となっている。

神経病理学的には主として中枢神経組織の灰白質を侵し大脳皮質、基底核、脳幹、小脳、脊髄などに広汎なびまん性の病変を有するが、皮質下灰白質の中では線条体と視床が傾病性が高い。しかしながら、C-J 病の視床病変については、Martin¹¹⁾¹²⁾、小田ら¹³⁾ の研究があるだけで、その系統的な研究は極めて乏しい。本論文では、この視床病変に焦点を合わせて検索し、視床を通して C-J 病の臨床病理学的特徴を明らかにしよう

Neuropathological Study of the Thalamus in Creutzfeldt-Jakob Disease. **Katsuji Kobayashi**, Department of Neuropsychiatry (Director, Prof. N. Yamaguchi), School of Medicine, Kanazawa University.

試みた。また視床の病変分布を視床を原発病巣とする進行性視床性痴呆とで比較し、C-J病の視床病変の分布の系統性についても検討した。

対象と方法

対象となった剖検脳は主として金沢大学医学部付属病院神経科精神科において臨床症状が観察された4症例である。神経病理学的検索は、1)前頭葉、後頭葉、小脳、中脳、橋、延髄、脊髄などの1部をcelloidin包埋し、hematoxylin-eosin (H-E) 染色、cresyl violet (Nissl) 染色、cresyl violet-luxol fast blue (Klüver-Barrera) 染色、Bodian 染色、Holzer-佐伯染色、Woelcke 染色、PAS 染色を施した。また凍結切片も作製し、Cajal 染色、Sudan III 染色なども施行した。2) 視床を含む大脳半球については、20 μ の連続切片を作り、50枚毎、つまり1mm毎に前記の各染色標本作製して、以下のように検索した。視床の神経細胞数はKlüver-Barrera 染色標本を用いて、左半球を定量的に計測した。すなわち、1つの視床核について、5枚の標本でそれぞれ5視野(1視野は0.012mm³)計25視野を無作為に選び出し、核小体の明瞭な神経細胞の個数を計測し、1視野あたりの平均細胞数を求め、神経細胞脱落の程度を判定した。対照とした剖検脳はTable 1に示すように、年齢がC-J病症例群と一致し、中枢神経系に病変がない身体疾患で死亡した3症例で、前述した方法と同様に連続切片を作製し神経細胞数を計測し対照とした。以下、脱落程度については、高度とは2/3以上、中等度とは2/3~1/3、軽度とは1/3以下の神経細胞脱落と定義する。この細胞計測法は中野ら¹⁴⁾による方法と同じものである。本論文では、視床諸核の命名はDewulf¹⁵⁾による国際分類を用い(Table 2)、またそれによる略称を用いた。これらのうち、N. anterior, N. dorsalis posterior, N. ventralis anterior, は特殊な皮質下灰白質より線維をうけ大脳皮質に投射する皮質中継核として分類した。N. medialis, N. pulvinar, N. dorsalis superficialis, N. dorsalis posterior, は脳幹などからの上行路をうけず間脳からの線維をうけ大脳皮質に投射する連合核として分類した。また N. ventralis posterior は特殊感覚

中継核として、N. intralamellaris, N. centralis, N. limitans, N. reuniens, N. paramedianus, N. paratenialis, N. reticularis principalis は非特殊核、N. geniculatus medialis, N. geniculatus lateralis, は metathalamus に区分した。ただし本論文では項目の便宜上、一部の核を上記の区分とは入れかえて論じた。

成績

I. 臨床経過ならびに神経病理学的所見(視床を除く)

症例1: Y. H. 62歳女性

(本症例の臨床病歴および剖検所見はすでに大塚ら¹⁶⁾により詳細に報告されているので本論文では略記することと定める。)

家族歴に特記すべきことはなく、既往歴では47歳時に子宮筋腫にて手術をうけている。

現病歴 (Fig. 1-A): 昭和39年(62歳時)2月上旬より視力障害で発症し、その後嘔吐、食欲不振や自発語の減退、錯視などが出現し、2月末には上下肢が硬ばり、体動が困難となり、3月上旬には足を曲げようとしなくなった。発語も一層少なくなり尿失禁も出現したためにK病院に入院した。190/110mmHgの高血圧があり、上下肢の強い抵抗症と高度の意識混濁がみられ、病的反射も上下肢に出現した。全身状態の悪化に伴い金沢大学医学部付属病院神経科精神科に転院した。

入院時所見: 痛覚刺激にも応じない強い意識混濁があり、除皮質姿勢をとり、四肢腱反射は亢進し、右側下肢に病的反射がみられた。また四肢にはミオクローヌスがみられ、時に間代性けいれんも出現し、その後高熱が続き全身衰弱も進み死亡した。全経過5ヵ月。

脳皮上は高振巾の3相性ないし多相性の鋭波が全誘

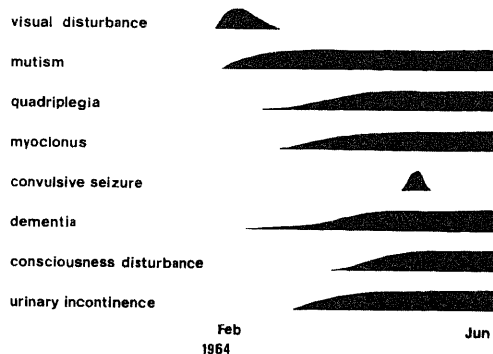


Fig. 1-A. Clinical course of case 1. The wider the width of the black bars, the severer the symptoms were the left side.

Table 1. Three normal control cases

Case	Sex	Age	Brain Weight	Cause of death
Control 1	F	67yr	1250 g	Lung cancer
Control 2	M	58yr	1400 g	Leukemia
Control 3	M	56yr	1560 g	Lung fibrosis

導に同期性に出現する PSD を認めた。

全身剖検所見：両側性気管支肺炎，右腎盂腎炎，高度の褥創。

神経病理学的所見

肉眼的所見

ホルマリン固定後の脳重は 875 g で著しく小さい。大脳は全体に高度に萎縮し，大脳脚，延髄も小さい。小脳では左右対称性に高度の萎縮がある。剖面上は大脳皮質は菲薄化し皮質髄質境界も不鮮明である。皮質の萎縮は剖面上は後頭葉に最も著明である。皮質下灰白質は全体に萎縮しているが輪郭・形態は正常である。小脳では皮質が菲薄化し皮質髄質境界も不鮮明で髄質が灰白色を呈している。

顕微鏡学的所見

大脳皮質は菲薄となり，全層にわたる神経細胞脱落と海綿状態，星状グリアの肥大増生がみられ (Fig. 2)，この皮質の変化は後頭葉に最も強く，ついで頭頂葉，側頭葉，前頭葉の順に軽くなっている。神経細胞の変化は，核融解や核濃染，胞体の萎縮といった非特異的な変化が主で，神経細胞の脱落は後頭葉に最も強い。また第 3 側頭回，第 1 前頭回などでは皮質中層に斑状の神経細胞脱落がある。その他の皮質の部位では神経細胞の脱落は比較的軽微で細胞構築も大きな乱れはない。また円形～類円形の大小不同の 10～20 μ の空胞がみられ房状に集合し基質の粗大な空隙を形成している。この海綿状態も後頭葉に最も強い。神経膠細胞は増殖性変化を示し，皮質 3 層と 5 層にかけて星状グリアが増殖し，Holzer 染色では肥大した星状グリアがこの部位にみられ，皮質下白質には線維性グリオシスがみられる。H-E 染色では，エオジン好性の胞体をもつ肥大した星状グリアが皮質下白質を中心に多数みられ，Cajal 染色の所見も同様である。皮質表層では微小血管の増生があり，大脳白質には著変はない。

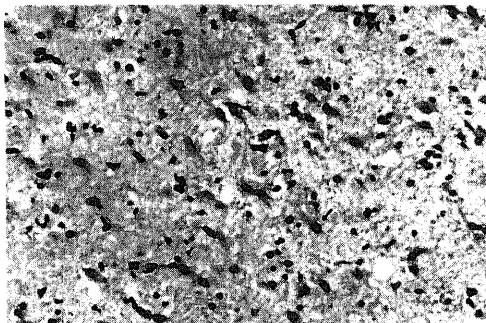


Fig. 2. Numerous hypertrophic astrocytes (\uparrow) and marked outfall of nerve cells in case 1; Insular cortex. H-E stain, $\times 200$.

線索体では，尾状核に線維性グリオシスがあり，被殻の小神経細胞は強く脱落し血管外腔の拡大がある。海綿状態はみられない。被殻にも星状グリアの増殖や線維性グリオシスが著明である。淡蒼球では神経細胞は良く保たれている。内・外髄板には線維性グリオシスがみられる。

小脳では分子層は菲薄化し顆粒層に中等度の細胞脱落がある。Purkinje 細胞は軽度に脱落し，Bergmann グリアの中等度の増殖がある。分子層には垂直に走る線維性グリオシス像がある。歯状核の神経細胞は軽度に脱落している。

脳幹では中脳被蓋や中脳水道周囲に軽度～中等度の線維性グリオシスがある。下丘の神経細胞は良く保たれている。黒質では少数の神経細胞に色素遊出像があるが神経細胞の脱落は明らかでない。赤核は正常で大脳脚には変化はみられない。橋核には高度の神経細胞の脱落があり，星状グリアの増殖や線維性グリオシスも強い。青斑核は正常であり，橋横走線維は良く保たれている。

延髄では，Ⅻ脳神経核細胞にはクロマチン融解像がみられる。第Ⅳ脳室底には中等度の線維性グリオシスがある。下オリーブ核ではびまん性の神経細胞の脱落があり，残存する神経細胞には陰影化や萎縮像を示すものが多い。脳幹から延髄にかけてⅫ脳神経核以外には脳神経核の病変は明らかでない。

脊髄 (C₃₋₄，Th₁₂) では後索の楔状束に軽い髄鞘の淡明化がある。前角細胞は良く保たれ，その他の部位には病変はみられない。

症例 2：T. I. 54 歳女性

家族歴では妹が精神病に罹患した以外特記すべきことはない。既往歴では，19 歳で虫垂炎，21 歳で肺結核に罹患している。

現病歴 (Fig. 1-B)：昭和 43 年 (52 歳時) 8 月より頭痛や肩こりなどの症状が出現し，心悸亢進のため 8 月 20 日に K 病院に入院した。症状は軽快し退院した




Fig. 1-B. Clinical course of case 2.

が、同年12月初旬より、話し方が遅くなり、書字に誤りが多くなり、また時々眼の前が暗くなるということで12月9日にK病院に再入院したが、症状軽快せず、昭和44年1月30日にはT病院に転院した。この頃から前屈歩行が出現し、ひそめ眉をすることが多くなり、自発語も少なくなった。その後、もの忘れがひどくバナナの皮をたべたりといった症状がみられるようになり、自発語は極端に減少したが、時に「相手の言うことはわかるが言いたいことが話せない。」といていたという。8月には某精神病院に入院したが、歩行時の左への偏位や徘徊が目立つようになり、るいそも出現したため、金沢大学医学部付属病院第2内科へ入院した。

入院時所見：体格は中等大、栄養は不良で表情は苦悶状であった。血圧は130/90 mmHgで心血管系に異常はない。歩行不能で自発語は呼名に対しての「はい」、「いいえ」だけで閉眼状態が多く被動的に開眼させようとすると強い拒絶を呈した。対光反射や調節反射には異常はなく、腱反射は正常で病的反射や原始反射はみられなかった。また下肢を無目的に絶えず動かす手指にはピクンとする速い運動がみられた。

入院後は症状の動揺がみられ、歩行が可能な時もあり、この時には前屈小股歩行で両手をさげ、左に偏位する歩き方であった。時間、場所、自己の見当識も正しく答えるときもあり、食事も一人でできることもあった。読字や書字に障害が強く、また物品の個数がわからず、物品呼称も不能で保続傾向がみられたが、その様子が演技的と思われた。神経学的には変化はなかったが、1時間程度持続する眼球上転発作が1回観察されている。諸検査では脳波に異常がみられ、10 Hzの基礎波に5~6 Hzのtheta波の混入がみられた。脳血管写は正常で脳シンチグラフィに異常はなく、血液生化学、脳脊髄液、尿にも異常はみられなかったため、ヒステリー性もうろう状態が疑われ、10月同院神経科精神科に転科した。

転科後は神経学的に変化なく、絶えず下肢を動かす運動がみられ、口命による自動詞的運動は不能で自発語は質問に対する「はい」、「いいえ」のみで不関状態が著しく、反応も遅く意識混濁が疑われた。夜間せん妄もみられ、痛覚に対する反応はみられず、触刺激や音刺激に対してはおびえるような反応を示した。11月には口唇の攣縮、12月には上肢の固縮が出現した。同月中旬には一時症状の軽快をみたが、その後、Vorbeigreifen (的はずれ把握) や左右認知障害、手指の呼称障害などが出現したが、見当識は良好であった。12月下旬には上下肢の固縮が著明となり、昭和45年1月には、カタレプシーが出現し無言状態となった。2月に

は一時的に症状の改善がみられたが、同月中旬に間代性けいれんがみられるようになり、吸引反射や強制把握なども出現した。3月上旬には眼球上転発作が頻回となり、昏睡状態となった。全身状態も悪化し3月17日呼吸不全で死亡した。全経過は19ヵ月であった。

全身剖検所見：気管支肺炎、膀胱炎、副腎萎縮。

神経病理学的所見

肉眼的所見

ホルマリン固定後の脳重は1020 g。左シルビウス溝付近に軟膜の軽度の白濁がある。脳表の血管系には異常はない。前頭葉は左側優位に萎縮し、脳回表面の不整が著しい。前頭極、眼窩回にも萎縮が強い。側頭葉は左側優位に萎縮し、第2、3側頭回の後半部にとりわけ著明であった。中心前回や中心後回、後頭葉の萎縮は軽度である。割面では、左前頭葉の皮質の菲薄化と灰白質深層の層状の茶褐色の変色があり、側頭葉の各脳回にも同様の変化がみられる。小脳や脳幹などその他の部位には粗大病変はない。

顕微鏡学的所見

大脳皮質の全層にわたる神経細胞脱落、海綿状態、星状グリアの肥大増生があり、特に第2、3側頭回や紡錘状回、第1、2、3前頭回に著明であるが、皮質の変化はびまん性で大脳皮質全体にみられる。神経細胞は全体にやや萎縮性であるが、Betz細胞や錐体細胞などにはクロマチン融解や核の偏位といった原発刺激様の変化が認められる (Fig. 3)。神経細胞の脱落は前述した各脳回で著しく、特に皮質中層において強い。その他の脳回では、神経細胞の脱落はやや軽い。海綿状態は第2、3側頭回、紡錘状回を中心にみられ、5~10 μ の大小不同の円形~類円形の空泡よりなり、孤立性の傾向を示している。またそれは特にこれらの脳回の側壁部から谷部にかけて認められる。神経膠細胞は全体に神経細胞の脱落に比して強く増殖し、皮質4~5層を中心に層状の星状グリアの肥大増生がみられ

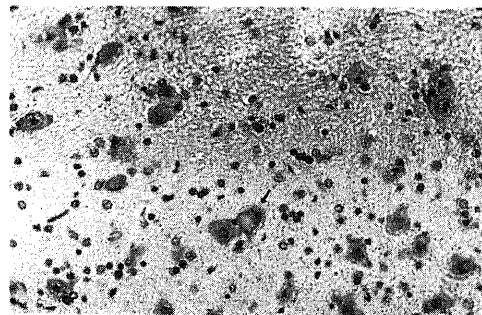


Fig. 3. Primary irritation of nerve cells (↑) in case 2; Middle temporal gyrus. H-E stain, ×400.

る。明確な neuronophagia, gliarosette は認められないが、一部の神経細胞には希突起グリアによる satellitosis が散見される (Fig. 4)。ミクログリアの増殖はみられない。海馬では顆粒細胞層に軽度の線維性グリオシスがある。大脳白質には著変はない。

線状体では、尾状核に中等度の線維性グリオシスと神経細胞脱落があり、被殻では小神経細胞を中心に中等度の細胞脱落と線維性グリオシスがある。線状体の変化は吻側に強い側向がみられる。淡蒼球では神経細胞の脱落はみられず、軽度の線維性グリオシスが内・外髄板にみられる。

視床下部、扁桃核、乳頭体に著変はない。

小脳では、分子層はやや菲薄化している。顆粒層の細胞脱落は明らかでなく、Bergmann グリアの増殖も弱い。歯状核では神経細胞脱落はないが、フリースや中下小脳脚には軽度の線維性グリオシスがある (Fig. 5)。

脳幹では、中脳被蓋と中脳水道周囲に線維性グリオシスがある。内側毛帯の外縁にはグリア結節がある。黒質や赤核は正常である。大脳脚には変化はない。橋では縫線核の部位にグリア結節がみられ、橋核神経

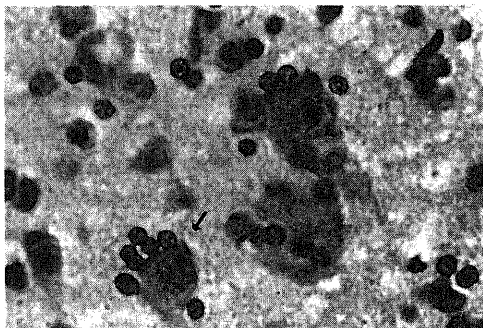


Fig. 4. Satellitosis of the nerve cells(↑) in case 2; Parietal cortex, H-E stain, ×1000.

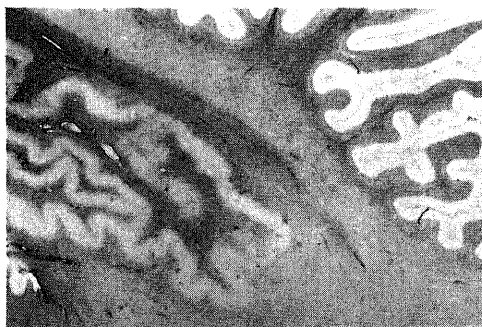


Fig. 5. Fibrillary gliosis around the dentate nucleus in case 2; Cerebellum, Holzer stain, ×8.

細胞は脱落し、原発刺激様の形態を呈する細胞が多く、橋被蓋と橋腹側部には線維性グリオシスがみられる (Fig. 6)。青斑核では神経細胞の軽度の脱落と原発刺激様細胞がみられる。延髄では下オリブ核の背内側部に強い神経細胞脱落と線維性グリオシスがある。脳幹の各脳神経核では、動眼神経核、三叉神経運動核に原発刺激様の細胞や萎縮した細胞がみられ、神経細胞脱落もみられる。

脊髓 (Th₁, L₄) では前角神経細胞の脱落があり、クロマチン融解や胞体の膨化した ghost 細胞や pyknosis を呈する細胞がある。後索と側索には軽度の髄鞘の淡明化がある。

症例 3 : M. K. 53 歳女性

家族歴に特記すべきことはなく、既往歴では 30 歳時に乳腺症で手術を受けた以外に特記すべきことはない。

現病歴 (Fig. 1-C) : 昭和 53 年 (52 歳時) 1 月頃から、それまでやっていた和裁の仕事の能率が低下して

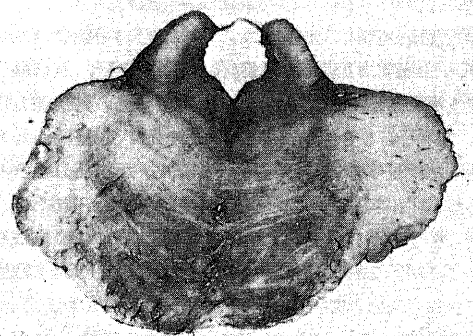


Fig. 6. Fibrillary gliosis in the pontine tegmentum and ventral pontine nucleus, and no gliosis in the superior cerebellar peduncle in case 2; Pons, Holzer stain, ×4.




Fig. 1-C. Clinical course of case 3.

きた。3月中旬より書字困難を訴えることが多くなった。3月19日に夜間大声で怒鳴るなどの異常が出現し、食欲不振となったために3月25日F精神病院に入院した。4月に入り自発語が減少し見当識は保たれているが、指示に従わず、ひねくれたような態度がみられるようになった。神経学的に異常はなかったが、脳波上、0.8秒間隔の3相性のPSDがみられたため、4月5日金沢大学医学部付属病院神経科精神科に入院した。

入院時現症：体格は中等大でやや肥満し、微熱がみられた。血圧は160/92 mmHgで身体所見に特記すべきことはなかった。表情は無欲様で自発語に乏しく、疏通性は不良であった。質問には困惑した様子で記憶力は著しく減弱していた。神経学的には両側の拇指の屈曲と左上肢の伸展に対する軽度の抵抗を除き、異常はみられなかった。

入院後は日常動作に介助が必要で、時に軽い意識混濁を伴った運動不穏がみられたり、また時にはきちんと挨拶をしたりというように症状の動揺があり、保続症状もみられた。4月には両上肢が屈曲した状態となり、間代性けいれんも出現した。その後、除皮質肢位の状態になり口尖らし反射や上肢のミオクローヌスもみられるようになった。5月に入り意識状態も悪化し間代性けいれん発作も頻発した。除皮質状態も進行し、下顎反射の亢進もみられたが、上下肢の病的反射はみられなかった。その後、昏睡状態となり栄養状態も悪化し、膀胱炎を併発して、10月8日呼吸不全で死亡した。全経過は10ヵ月であった。

脳波学的には、F病院入院時より、すでに前述したPSDがみられ、その後この周期が次第に延長し低電位化を示した。なお、本症例の脳波異常の経時的変化は、炭谷ら¹⁷⁾、伊藤ら¹⁸⁾により報告されている。

全身剖検所見

腎盂腎炎、膀胱炎、気管支肺炎、肺うっ血。

神経病理学的所見

肉眼的所見

ホルマリン固定後の脳重は1070 gである。軟膜の軽度の白濁が前頭葉から頭頂葉にかけてみられる。大脳は全体に萎縮性で特に右側頭葉と第1, 2, 3前頭回の萎縮が左側に比べ強く、左半球では逆に頭頂葉縁上回が萎縮性であった。また眼窩回の萎縮もみられた。剖面では、大脳皮質の菲薄化や粗造化があり、特に右側の第2, 3側頭回、紡錘状回、帯状回、島回にみられ、側脳室は拡大していた。小脳、脳幹、脊髄に異常はみられなかった。

顕微鏡学的所見

大脳では、皮質は菲薄化し全層にわたる神経細胞脱落、星状グリアなどを主体とした神経膠細胞の増殖が強く、海綿状態がみられる (Fig. 7)。この皮質の変化は、前頭葉、側頭葉に強く、とりわけ第2, 3側頭回と紡錘状回に著しい。神経細胞は全体に染色性が低下し萎縮性であるが、錐体細胞は比較的保たれている。海綿状態は皮質全層にわたってみられ、皮質の崩壊は、組織学的には仮層状の基質粗鬆化が主で、一部では融合傾向を示した白質にも及んでいる。大脳皮質の星




Fig. 7. Severe nerve cell loss and astroglial proliferation with mild spongy state in case 3; Middle frontal gyrus, Nissl stain, $\times 40$.

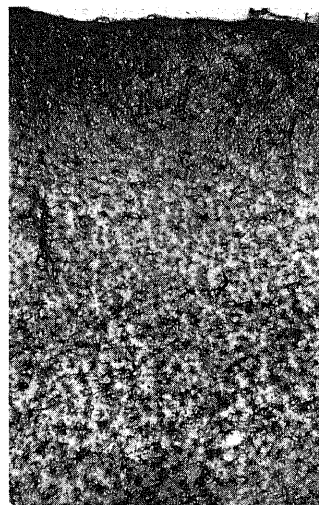


Fig. 8. Proliferation of astroglial fibers and hypertrophic astrocytes prominent in the deep cortical layers in case 3; Middle frontal gyrus, Holzer stain, $\times 40$.

状グリアの増殖は著明で皮質深層から皮質下白質と皮質中層にかけて層状の線維性グリオシスがあり (Fig. 8), H-E 染色や Cajal 染色では深層を中心に肥大した星状グリアが多数みられる。皮質表層では血管外腔の拡大もみられるが、微小血管の増生像はみない。大脳白質では半卵円中心に軽度の髄鞘の淡明化があるが線維性グリオシスはみられない。外包や側頭葉の Isthmus に軽度の髄鞘の淡明化がある。海馬では顆粒細胞層に中等度の線維性グリオシスがある。

線状体では尾状核頭部に明らかな基質の粗鬆化像がみられ、小細胞を中心に神経細胞の脱落がある。この変化は吻側に強い。被殻でも神経細胞の脱落は小細胞に強く、染色性は著しく低下し一部同質化を呈している。血管外腔も拡大し、星状グリアの肥大増生も強い。淡蒼球の神経細胞は比較的良く保たれている。内・外髄板に線維性グリオシスがみられる。

視床下部、乳頭体には特に病変はないが扁桃核には軽度の線維性グリオシスがある。

小脳では分子層は菲薄となり、顆粒層の細胞脱落が著しい (Fig. 9)。Purkinje 細胞も軽度脱落し分子層にはグリア線維が垂直に走行する像がみられ、Bergmann グリアの増殖も強い。歯状核の神経細胞は軽度脱落している。白質では軽度の髄鞘の淡明化があり、線維性グリオシスもみられる。

脳幹では、中脳被蓋や中脳水道周囲に線維性グリオシスがあり、黒質では軽度の色素遊出像がある。赤核は正常で大脳脚には特に病変をみない。橋核の神経細胞は軽度に減少している。線維性グリオシスもみられるが橋横走線維には著変はない。延髄では第IV脳室底に線維性グリオシスがあり、下オリブ核の背内側部に強い神経細胞脱落と線維性グリオシスがある。脳幹の各脳神経核には著変をみない。

脊髄 (C₆₋₇, Th₁₂) は、後索の楔状束に軽い髄鞘の淡

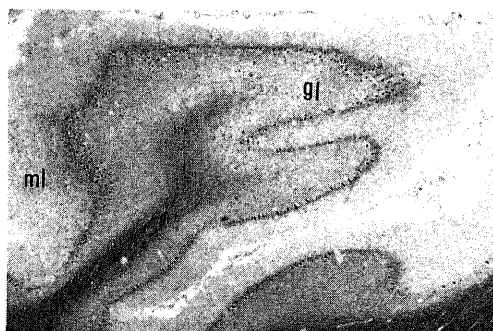


Fig. 9. Thinning of the molecular layer(ml) and marked outfall of cells in the granular layer(gl) in case 3; Cerebellum, K-B stain, $\times 20$.

明化がある。前角の腹側部には軽度の神経細胞の脱落があるが、神経細胞の形態は保たれていて、線維性グリオシスもみられない。

症例 4 : K. N. 54 歳女性

家族歴に特記すべきことはない。既往歴では、31 歳頃に心肥大を指摘されている。また 52 歳時に高血圧と浮腫の治療をうけている。

現病歴 (Fig. 1-D) : 昭和 55 年 (52 歳時) 5 月上旬より少しづつ動作が緩慢となり、家事の能率低下や書字困難が出現した。6 月には頭痛や体のふらつきなどのために近医を受診しているが身体的異常は指摘されなかった。この頃より家事が著しく困難となり、理由もなく突然笑い出したり、歩行障害も出現したために 6 月 16 日 I 病院に入院した。日常動作には特に障害はなく、知的機能もほぼ保たれていたが、6 月 20 日頃より軽い振戦や眼瞼下垂が出現した。23 日には自発語の著しい減少や一点を凝視したり突然声を上げるなど不穏な状態になった。視力障害も出現し、7 月に入り、眼振や四肢のミオクローヌスが明瞭となり、燕下障害も出現したために、7 月 11 日金沢大学医学部付属病院神経科精神科に転院した。

入院時現症 : 体格は中等大で栄養は良好であった。血圧は 118/78 mmHg と著変なく、胸部 X 線上心肥大がみられた。神経学的には半昏睡状態を呈し、追跡眼球運動は不能で、側方注視時に右側に急速相をもつ眼振がみられた。対光反射は正常であった。頭部は軽度右側に回旋し、上肢は屈曲し下肢は伸展位を呈していた。また四肢筋の固縮があり、四肢腱反射は上下肢で左側優位に亢進し、Trömner 反射が右上肢にみられる以外、他の病的反射や原始反射はみられなかった。

入院後は夜間せん妄が時折みられた。また口命指示に従うなど症状の改善のみみられる時もあったが、7 月下旬には上肢のミオクローヌスが著明となり燕下障害も悪化した。また、強直間代性けいれんも出現するよ




Fig. 1-D. Clinical course of case 4.

うになり、口を尖らせるような周期的な運動や振戦もみられ、8月には強迫笑もみられた。9月には下肢にもミオクローヌスが出現し、やがて屈曲性対麻痺の状態に移行し、全身状態の悪化や尿路感染を併発し死亡した。全経過は6ヵ月であった。

脳波学的には、発症2ヵ月目よりPSDの傾向をもつ高振幅徐波が前頭導出を中心にみられ、発症3ヵ月目より典型的な3相性のPSDが出現した。その後、PSD周期の延長化と背景脳波活動の平坦化を呈した¹⁸⁾。

剖検所見

脳剖検のみが施行された。

神経病理学的所見

肉眼的所見

ホルマリン固定後の脳重は1025gである。脳表の血管はややうっ血性で硬化所見はみられない。大脳は全体的に萎縮し、特に前頭葉や頭頂葉、側頭葉の前半部は左右対称性に萎縮していた。側頭葉後半分と後頭葉の脳回はほぼ正常に保たれ、眼窩回、直回には軽い萎縮がみられた。剖面では大脳皮質の灰白質はびまん性に菲薄粗造化し、これは特に第1, 2, 3前頭回や第2, 3側頭回、島回、下頭頂小葉に明瞭であった。半卵円中心や側頭葉白質は縮小し、側脳室の拡大がみられた。その他尾状核頭部は扁平化し、小脳白質も萎縮性であった。その他の部位には肉眼的に粗大病変はみられなかった。

顕微鏡学的所見

大脳では、大脳皮質の菲薄化と全層にわたる神経細胞脱落、海綿状態、星状グリアの肥大増生があり皮質の崩壊が著しい。このような変化は、肉眼所見に一致して、前頭葉の各脳回と第2, 3側頭回に特に著しい。神経細胞は全体に萎縮性で染色性が低下している。原発刺激を呈する神経細胞はみられない。海綿状態は基

質の層状の粗鬆化が主で、脳回側壁部や谷部にかけて大小不同の円形の小空胞のみられる部位もあり、それらは島回や側頭葉に著しい(Fig. 10)。星状グリアの肥大増生も著明で、皮質中層や深層、皮質下白質の部位に層状の線維性グリオシスがあり、H-E染色やCajal染色では肥大した星状グリアが皮質深層を中心にみられる(Fig. 11)。海馬では顆粒細胞層に中等度の線維性グリオシスがあるが、神経細胞の脱落は明らかでない。大脳白質では、髄鞘化は正常で線維性グリオシスもみられない。

線状体では、尾状核頭部の基質の粗鬆化と小細胞を中心とした神経細胞の脱落、星状グリアの肥大増生がある。この変化は吻側に強い。被殻では、強い神経細胞脱落が小細胞を中心のみられ、血管外腔の拡大、星状グリアの増殖があり神経細胞の染色性の低下が著しい。淡蒼球では神経細胞の脱落はみられないが、内・外髄板に線維性グリオシスがある。

視床下部、扁桃核は正常である。乳頭体には軽度の線維性グリオシスがあるが、神経細胞の脱落はない。

小脳では、分子層の菲薄化と顆粒層の細胞脱落が著




Fig. 11. Hypertrophic astrocytes (↑) in case 4; Superior frontal gyrus, Cajal stain, ×400.

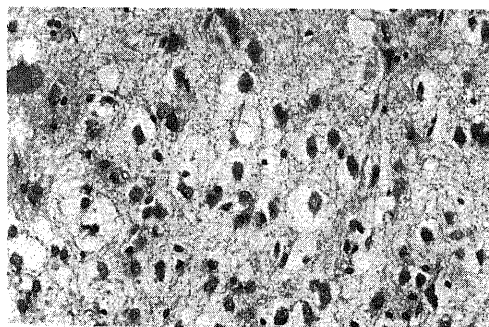


Fig. 10. Spongy degeneration of the cerebral cortex in case 4; Middle temporal gyrus, H-E stain, ×400.

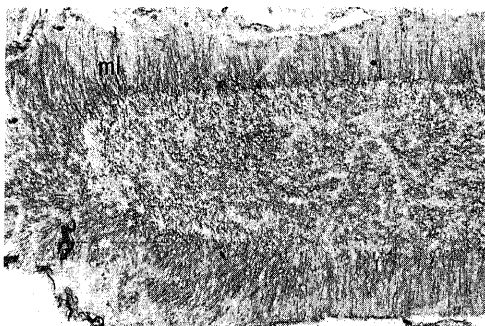


Fig. 12. Fibrillary gliosis in the molecular layer(ml) in case 4; Cerebellum, Holzer stain, ×100.

しい。Bergmann グリアの増生も強く、Purkinje 細胞も脱落している。Bodian 染色では Torpedo, Kaktus の形成もみられ、分子層にはグリア線維が密に増殖している (Fig. 12)。歯状核では神経細胞の脱落がみられる。小脳白質では、小葉の髄質に髄鞘の淡明化があり、これに一致して線維性グリオシスがみられる。

脳幹では中脳水道から中脳被蓋にかけて線維性グリオシスがあるが、下丘の神経細胞は保たれている。黒質では色素遊出像が軽度みられる。赤核には著変はない。橋では第IV脳室底に線維性グリオシスがみられるが、橋核神経細胞は保たれていて、青斑核にも著変をみない。延髄では下オリーブ核の腹側部に強い神経細胞の脱落があり (Fig. 13)、染色性も低下し強い線維性グリオシスがみられる (Fig. 14)。脳幹の各脳神経核には明らかな病変はない。

脊髄 (C₂₋₃) では、後索と側索の辺縁の軽度の髄鞘の淡明化以外には異常はなく、前角神経細胞も保たれている。

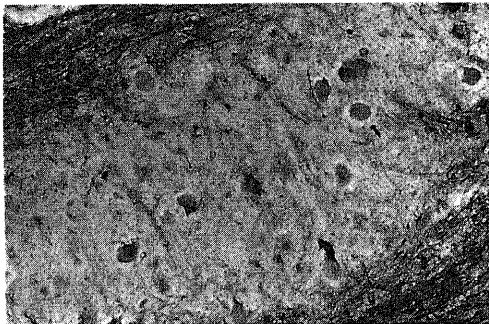


Fig. 13. Decreased number and degeneration of the nerve cells (↑) in case 4; Inferior olivary nucleus, K-B stain, ×400.

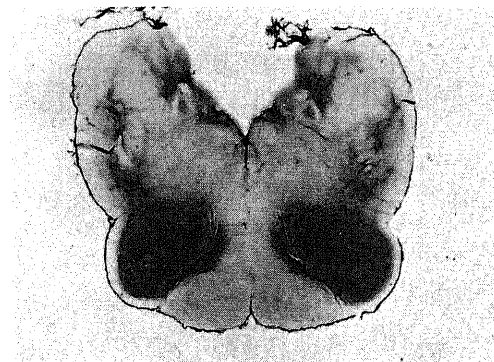


Fig. 14. Prominent fibrillary gliosis in the inferior olivary nucleus in case 4; Medulla, Holzer stain, ×4.

II. 4 症例の視床の病理学的所見

症例 1.

N. anterior (N.a, 前核) では神経細胞は中等度に脱落しているが、線維性グリオシスは軽度、肥大した星状グリアは中等度に増生し、融合傾向の少ない微小空胞による海綿状態がある。これらの変化は前内側部にかけて強い。N. ventralis anterior (N.v.a, 前腹側核) では神経細胞は中等度に脱落し、線維性グリオシスや星状グリアの肥大増生は軽度である。この星状グリアの活性は吻側に強く、神経細胞の脱落は尾側の小細胞部に強い。N. medialis (N.m, 内側核) では中等度の神経細胞脱落と線維性グリオシスがあり、星状グリアの肥大増生が著明である (Fig. 16-A)。pars fibrosa (N. m. fi) の中央部や N. parafascicularis (N. pf, 旁束核) の近傍に微小空胞による融合側向の少ない海綿状態がある (Fig. 16-B)。この N.m の腹側端の N. pf には中等度の神経細胞脱落と強い線維性グリオシスがあるが、肥大した星状グリアはみられない。この変化は腹外側部に強い。N. centralis (N. ce, 中心核) では、吻側に軽い微小空胞の海綿状態があり、中等度の神経細胞の脱落があるが、線維性グリオシスは軽度である。

第III脳室壁の N. paratenialis (N. pt), N. paramedianus (N. pm), N. reuniens (N. re) には神経細胞の脱落はないが、線維性グリオシスがみられ、

CASE 1

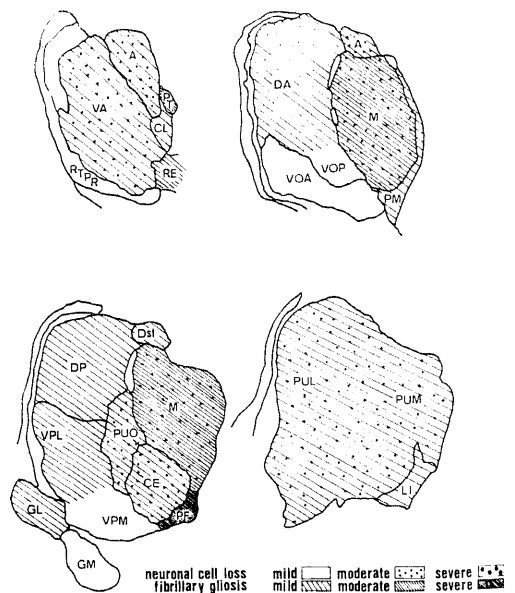


Fig. 15,A. Schema of the thalamic lesion in case 1.

N. pm で軽度, N. re で中等度, N. pt で強度である。

N. ventralis oralis (N.v.o), N. ventralis posterior lateralis (N.v.p.l), N. ventralis posterior medialis (N.v.p.m) では N.v.p.l に軽度の線維性グリオシスがあるが他の核は正常である。N. dorsalis anterior (N.d.a) では軽度の線維性グリオシスと神経細胞脱落があり, N. dorsalis posterior (N.d.p) では神経細胞脱落はなく, 軽度の線維性グリオシスがある。N. dorsalis superficialis (N.d.sf) では星状グ

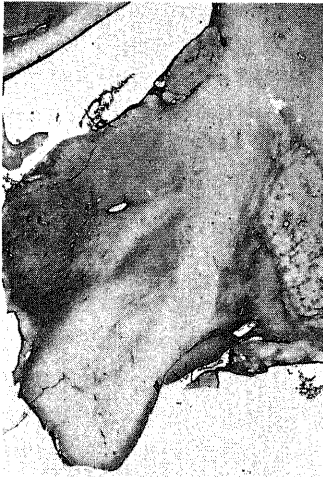


Fig.16.A. Fibrillary gliosis moderately in N. medialis, severely in N. parafascicularis and slightly in N. ventralis posterior lateralis in case 1; Thalamus, Holzer stain, $\times 2$.

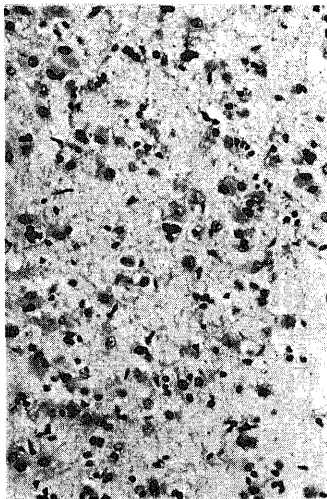


Fig.16.B. Marked outfall of nerve cells and proliferation of astrocytes in N. medialis in case 1; Thalamus, H,E stain, $\times 200$.

リアの肥大増生があるが神経細胞脱落はない。N. pulvinar (N. pu, 視床枕) では, 中等度の神経細胞脱落があり, 内側部に強い。星状グリアの肥大増生も外側部を中心に中等度みられる (Fig. 16-C)。微小空胞による海綿状態もみられる。

N. limitans (N. li) では, 軽度の線維性グリオシスがあり, 外側の一部に軽い微小空胞による海綿状態があるが, 神経細胞の脱落はない。N. reticularis principalis (N. re. pr) は正常である。N. geniculatus lateralis (N. g. l, 外側膝状体) の腹側の大細胞部に軽い線維性グリオシスがあるが神経細胞は保たれてい

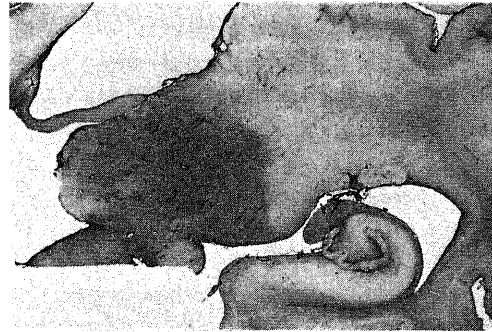


Fig.16-C. N. pulvinar shows fibrillary gliosis more prominent in the pars lateralis in case 1; Thalamus, Holzer stain, $\times 2$.

CASE 2

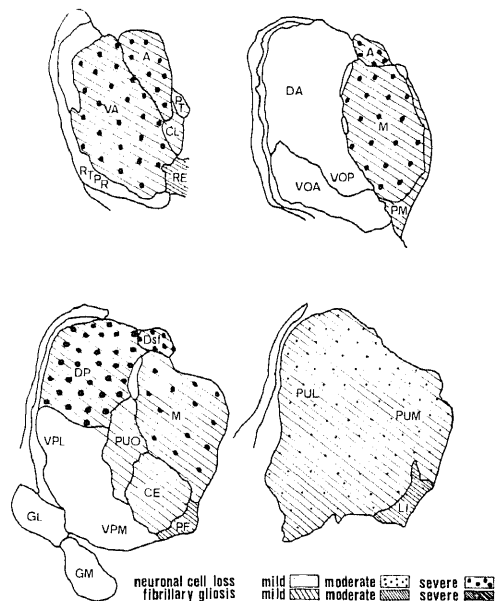


Fig. 15-B. Schema of the thalamic lesion in case 2.

る。N. geniculatus medialis (N. g. m, 内側膝状体) には著変はない。

視床内神経路では、内髄板の N. m の外側境界と N. ce の周囲に中等度の線維性グリオシスがある。髄線条には軽度の線維性グリオシスがあるが、外髄板や乳頭体視床路の髄鞘化は正常で線維性グリオシスは無い。

以上の病理所見は Fig. 15-A に図示した。

症例 2

N. a では強い神経細胞の脱落があるが、線維性グリオシスは軽度で星状グリアの肥大増生も軽度である。N. v. a では神経細胞脱落は強く、特に尾側の小細胞部に著明で吻側の大細胞部は比較的良く残っている。線維性グリオシスは軽度である。N. m では右側の N. m から N. d. a の内側にまたがり線状の軟化巣がみられ、その範囲は吻側は N. v. a の内側から尾側は N. m の背側部と N. d. p の内側部の一部に及んでいる (Fig. 17-A)。軟化巣の吻側では不全軟化とヘモジデリンの沈着があり尾側では血管周囲に形質球や大食細胞などの集積がみられる (Fig. 17-B)。右側の N. m は左側に比べやや萎縮的で線維性グリオシスも強い。右側 N. m では N. m. fi に強い神経細胞脱落があり星状グリアの肥大増生も強い。N. m. fa では、神経細胞の脱落は軽く、線維性グリオシスも軽微であるが、一部に血管周囲性に星状グリア線維の増殖がみられる部位もある。N. ce では、この核の外縁に線維性グリオシスがみられるが、核内の星状グリアの線維増殖は軽度で神経細胞の脱落はみられない。

N. d. a では明確な病変はみられない。N. d. p では高度の神経細胞脱落があり、星状グリアの肥大増生や線維性グリオシスもみられる。この変化は吻背側

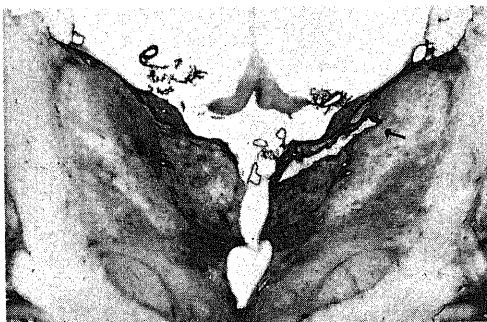


Fig. 17-A. Fibrillary gliosis moderately in N. medialis, N. dorsalis anterior and N. dorsalis superficialis and slightly in N. ventralis posterior lateralis. Right thalamus has linear infarction (↑) located in N. medialis to N. dorsalis anterior in case 2; Thalamus, Holzer stain, ×2.

に強い。N. d. sf では、背側に向う程、神経細胞脱落が強く線維性グリオシスや星状グリアの肥大増生がみられる。

第Ⅲ脳室壁の視床諸核では、N. re, N. pm では軽度の神経細胞脱落と中等度の線維性グリオシスがあるが、星状グリアの肥大像はみられない。N. pt では軽度の線維性グリオシスがみられるのみである。N. pf では N. ce の内側境界から中等度の線維性グリオシスがあり、N. m との境界の内髄板で最も強い。

N. v. o, N. v. p. l には明確な病変はないが、N. v. p. m で軽い線維性グリオシスがある。N. pu では内外側部に均一に中等度の神経細胞脱落があり、線維性グリオシスは斑状にみられ腹側にやや強く、また尾側に向う程強くなっている (Fig. 17-C)。外髄板より N. pu にのびる線維にも軽い線維性グリオシスがある。

N. li では内側にやや強く軽度の神経細胞脱落と中等度の線維性グリオシスがある。視床内の神経路の髄鞘化は正常であるが、内髄板の N. m の外側縁から

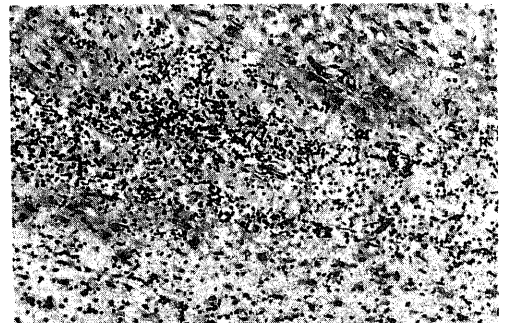


Fig. 17-B. Aggregation of small lymphocytes, plasma cells and macrophages around the infarcted lesion of the thalamus in case 2; H-E stain, ×100.

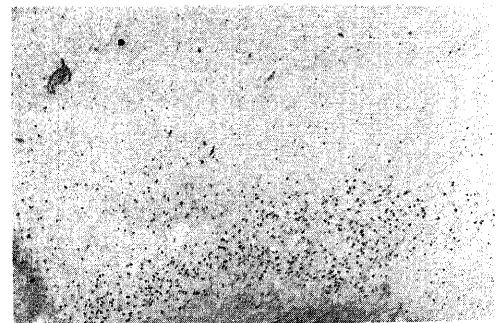


Fig. 17-C. Depopulated neuronal cells in N. pulvinar and preserved nerve cells in N. limitans in case 2; Thalamus, K-B stain, ×40.

N. ce の周囲の部分や外髄板の N. pu の部分に軽度～中等度の線維性グリオシスがみられる。乳頭体視床路は正常である。N. ilia. c. m, N. pf, N. ce などの神経細胞には色素沈着がみられる。

以上の病理所見は Fig. 15-B に図示した。

症例 3

N. a では中等度の神経細胞脱落があり、尾側の一部

に微小空胞による軽い海綿状態がある。星状グリアの肥大増生は中等度で散在性に PAS 陽性顆粒が小塊となって存在している。N. m では神経細胞脱落や線維性グリオシス、星状グリアの肥大増生は中等度で、吻側程この変化は軽い (Fig. 18-A)。微小空胞から成る海綿状態がこの核の中央部から N. pf との境界部にみられる (Fig. 18-B)。N. v. a では中等度の神経細胞脱落と軽度の線維性グリオシス、肥大した星状グリアがあり、やや尾側に強い。

第III脳室周囲の N. pm, N. pt には軽度～中等度の線維性グリオシスがみられるが、神経細胞の脱落はなく、形態上も異常はない。しかし N. re では、中等度の神経細胞の脱落や線維性グリオシスがみられる。N. pf には軽度の線維性グリオシスがみられる以外は実質には異常はない。N. ce では、吻側に中等度の神

CASE 3

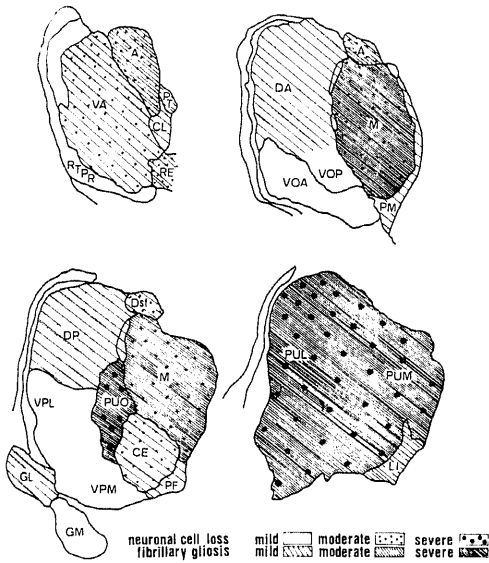


Fig. 15-C. Schema of the thalamic lesion in case 3.

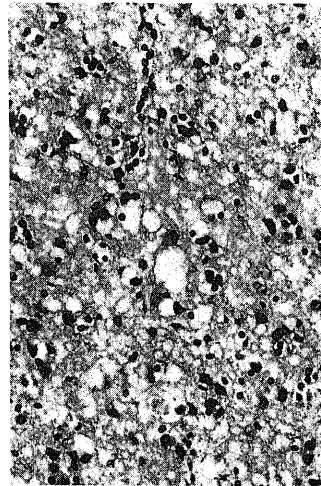


Fig. 18-B. Spongy change in N. medialis in case 3; Thalamus, H-E stain, ×100.

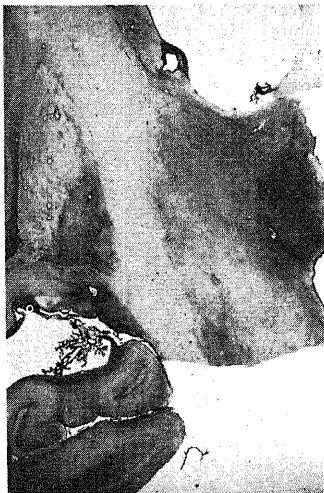

Fig. 18-A. Fibrillary gliosis severely in N. medialis and moderately in N. anterior and N. dorsalis anterior in case 3; Thalamus, Holzer stain, ×2.

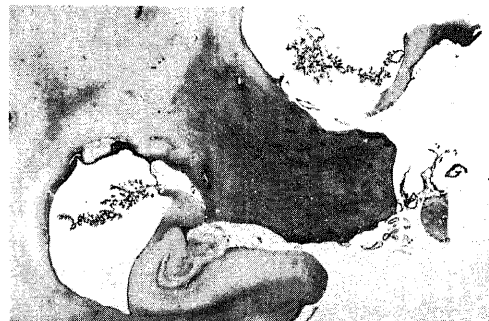

Fig. 18-C. Fibrillary gliosis in N. pulvinar in case 3; Thalamus, Holzer stain, ×2.

経細胞脱落があり、逆に線維性グリオシスや肥大した星状グリアの増生は尾側に強くこの核の境界にみられる線維性グリオシスは尾側に向う程明瞭である。

N. v. o, N. v. p. l, N. v. p. m には実質変性の所見はなく、核内を走行する線維束に軽い線維性グリオシスがみられるにすぎない。N. d. a には軽い線維性グリオシスがあり、N. d. sf では中等度の神経細胞の脱落と軽度の線維性グリオシスや星状グリアの肥大像がある。またこの核の内側の一部には微小空胞による海綿状態がみられる。N. d. p では神経細胞脱落と線維性グリオシスはともに軽微である。N. ce, N. ilia. c. m には明らかな病変はない。N. pu では神経細胞脱落が強く、線維性グリオシスや星状グリアの肥大増生が著明で、この変化は内側部に強く、外側部では神経細胞脱落に比して線維性グリオシスが優勢である (Fig. 18-C)。内側部の一部には微小空胞による軽い海綿状態がある。

N. g. l では腹側の2層に中等度の線維性グリオシスがあり、星状グリアの肥大像はみられないし、神経細胞の脱落もない。N. g. m は正常である。視床内の神経路では、N. ce の辺縁を形成する部分の内髄板と髄線条に軽度～中等度の線維性グリオシスがあるが、髄鞘は正常で外髄板・乳頭体視床路は異常はない。N. d. a, N. pf の神経細胞には色素沈着がある。

以上の病理所見は Fig. 15-C に図示した。

CASE 4

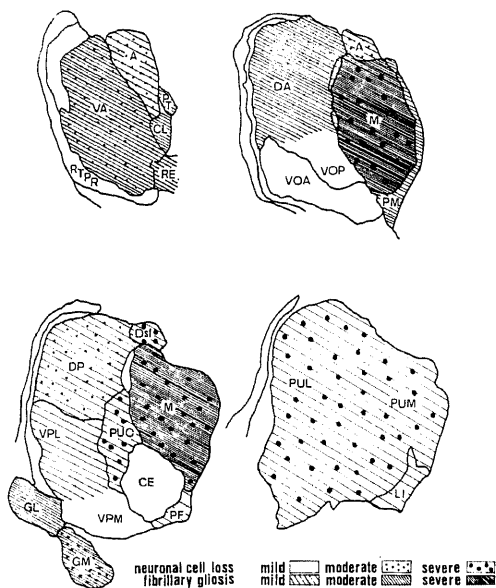


Fig. 15-D. Schema of the thalamic lesion in case 4.

症例 4

N. a では中等度の神経細胞脱落と軽度の線維性グリオシス、星状グリアの肥大増生があり、この変化は前内側部に強い (Fig. 19-A)。N. ilia. c. m では微小空胞による海綿状態があり、神経細胞周囲にも空隙を有するものがあるが脱落はみられない。N. ce には異常はない。N. m では強い神経細胞脱落と線維性グリオシスがあり、星状グリアの肥大増生も強い (Fig. 19-B)。神経細胞脱落は N. m. fi に強く、N. m. fa では軽度で、さらに尾側では N. m. fi の中央部から N. pf に接する部分には微小空胞による海綿状態がみられる。また形態上正常な神経細胞が 10～20 個程度で小塊を成している部分がみられる。N. v. a では中等度の神経細胞脱落と線維性グリオシスがあり、星状グリア

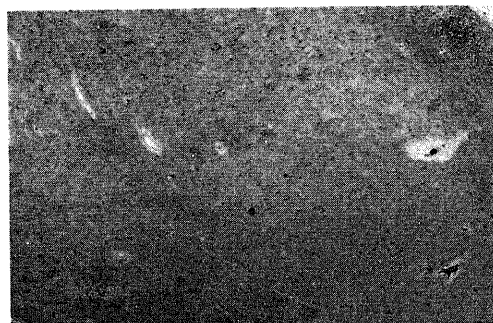


Fig. 19-A. Marked neuronal cell loss in N. anterior pars anteromedialis in case 4; Thalamus, K-B stain, $\times 40$.

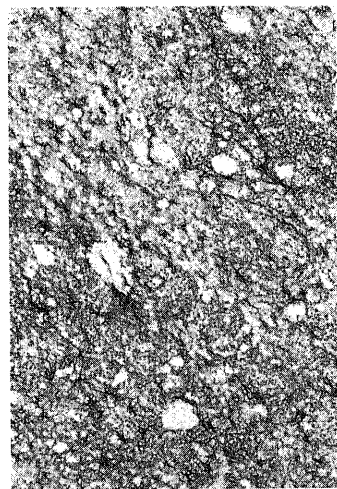


Fig. 19-B. Severe fibrillary gliosis and hypertrophic astrocytes in N. medialis in case 4; Thalamus, Holzer ssain, $\times 200$.

も肥大増生している。この核内を縦走する線維束にも線維性グリオシスがみられる。また乳頭体視床路の外側外縁に沿って神経細胞脱落の著しい部分がある。吻側の大細胞部は比較的保たれているが小細胞部の脱落が強い。

第III脳室壁の N. pm, N. pt には神経細胞の脱落はないが、中等度～強度の線維性グリオシスがあり、N. re の外側部まで波及している。

N. d. sf では神経細胞の脱落は強度であるが線維性グリオシスや星状グリアの肥大増生は軽く、この変化は外側部にやや強い。N. d. p では中等度の神経細胞脱落と線維性グリオシス、星状グリアの肥大増生があり、この変化はびまん性である (Fig. 19-C)。N. d. a では、神経細胞脱落は軽度であるが、中等度の線維性グリオシスがある。N. ce には核の外縁に沿って線維性グリオシスが軽度みられる。

N. pu では強い神経細胞脱落があり、神経細胞は萎縮性で核構造が不明確で空胞を有するもののみみられるが、N. m にみられたような正常形態の神経細胞の小塊が内側部にみられる。星状グリアの肥大増生が強く、軽度～中等度の線維性グリオシスがある。病変は均一である。

N. li では外側部に微小空胞性の海綿状態があるが、神経細胞の脱落はない。N. g. l は正常である。N. g. m は背側部の小細胞に中等度の神経細胞脱落と線維性グリオシスがある。その他の視床核では N. v. p. l の軽度の線維性グリオシス以外には著変はない。視床内

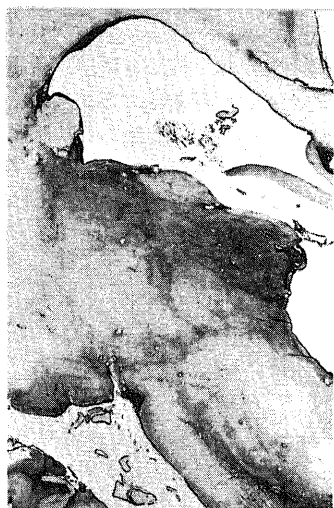

Fig. 19-C. Fibrillary gliosis severely in N. medialis, moderately in N. dorsalis posterior and slightly in N. dorsalis superficialis and N. centralis in case 4; Thalamus, Holzer stain, $\times 2$.

の神経路では内髄板の N. ce の辺縁部の軽度の線維性グリオシスや髄線条の中等度の線維性グリオシス、N. pu の外側の外髄板やこれかうのびる放射状の線維束の軽度の線維状グリオシスがみられるが、髄鞘化は正常である。N. li や N. ce の神度細胞には色素沈着がある。

以上の病理所見は Fig. 15-D に図示した。

以上のように、4 症例の視床の組織学的主変化は、神経細胞の脱落、萎縮、星状グリアの肥大増生、線維性グリオシス、微小空胞による海綿状態などである。症例 2 を除き視床にも海綿状態がみられ、他の組織学的特徴は全症例において共通している。また症例 2 の右視床の軟化巣を除いて視床の病変は両側対称性である。

視床諸核の病変を個々の核についてまとめるといくつかの組織学的差異がみられる。すなわち、神経細胞の脱落や萎縮は各症例において共通しており、N. a, N. m, N. v. a, N. d. p, N. d. sf, N. pu の変化は他の核に比較して強い変化がみられる。N. a においては前内側部、N. m では N. m. fi, N. v. a では尾側の小細胞部、N. d. p, N. d. sf では病変はほぼ均一でびまん性であり、N. pu では内側部に強い傾向がある。神経膠細胞は増殖性変化を呈し、星状グリアの肥大増生、線維性グリオシスなどがみられる。ミクログリアの活性や希突起グリアの病的変化などは軟化巣を除きほとんど認められない。星状グリアの肥大増生は神経細胞の脱落の強い核にみられ、これはしばしば線維性グリオシスの程度を凌駕している。

症例 1 の N. pf, 症例 2 の N. re においては肥大した星状グリアは出現しておらず、線維性グリオシスが強い。また第III脳室壁の N. pt, N. pm, N. re などの核では、症例 2 の N. re を除いて実質の変化はみられないが、線維性グリオシスが強い。N. ce では症例 1, 3 において、線維性グリオシスに加え肥大した星状グリアが出現している。N. re. pr では全症例において実質変性やグリアの変化はみられない。N. g. l では症例 1, 3, 4 で線維性グリオシスが腹側にみられるが神経細胞は保たれている。N. g. m では症例 4 で神経細胞の脱落や線維性グリオシス、肥大した星状グリアが出現している。N. v. a を除く外側核には全症例においてほとんど病変はみられず、軽度の線維性グリオシスがみられただけである。この核群内を走行する線維束には一部軽度の線維性グリオシスのみられたものもある。海綿状態は症例 1 では、N. a, N. m, N. li, N. ce, N. d. sf, N. pu などの諸核にみられ、N. pu で最も強い。症例 3 では、N. a, N. m, N. ilia. c. m, N. d. sf, N. pu, 症例 4 では、N. m, N. ilia. c. m, N. pf,

Table 2. Thalamic neuronal cell population (the mean±S.D.) in four autopsy cases of Creutzfeldt-Jakob disease and in three normal control cases

Region	patient 1	patient 2	patient 3	patient 4	control 1	control 2	control 3
Formatio anterioris (N. anterior)	19.2±4.1	1.6±1.6	15.9±4.5	17.3±5.5	50.6±8.6	46.6±5.6	42.9±5.9
Formatio paraventricularis							
Nucleus reuniens	57.3±9.8	41.8±17.2	44.5±19.1	67.9±21.1	69.4±16.7	69.9±13.2	66.7±12.4
Nucleus paramedianus	55.2±16.2	51.3±13.6	58.9±20.1	87.5±24.1	74.3±18.1	64.9±18.8	75.3±10.9
nucleus paratenialis	61.0±13.0	75.9±21.3	77.9±15.9	87.0±18.0	75.9±14.4	84.8±17.5	76.2±9.9
Formatio medialis (N. medialis)	18.2±5.6	4.2±3.1	12.1±6.0	3.6±3.3	53.3±10.4	52.6±10.0	52.2±5.8
Formatio intralamellaris							
Nucleus parafascicularis	37.0±10.4	48.9±11.3	65.1±11.0	47.3±8.3	58.7±14.5	60.8±10.9	62.4±15.1
Nucleus limitans	57.2±10.7	45.2±6.2	48.8±12.5	69.3±12.3	67.0±13.4	69.5±14.9	62.9±12.5
Nucleus centralis	18.1±4.6	27.3±7.7	15.3±6.2	26.3±6.8	28.8±5.1	28.4±4.9	28.2±9.9
Formatio lateralis							
Nucleus ventralis anterior	19.2±4.1	1.6±1.6	15.9±4.5	17.3±5.5	47.1±5.8	44.7±5.9	41.6±3.4
Nucleus ventralis oralis	8.9±3.2	8.4±2.7	15.9±4.5	7.4±2.2	11.3±7.1	11.1±6.5	10.2±3.5
Nucleus ventralis posterior							
pars lateralis	13.0±6.0	24.9±5.9	21.6±6.1	15.2±4.1	15.2±6.8	18.1±4.8	14.2±6.0
pars medialis	14.9±3.5	6.9±3.8	30.6±5.5	11.6±3.5	16.6±5.9	22.5±7.5	17.2±8.0
Nucleus dorsalis anterior	13.8±3.8	19.5±6.0	25.6±6.7	13.5±4.8	24.0±7.3	29.6±6.4	24.7±6.4
Nucleus dorsalis posterior	16.2±4.2	4.1±3.1	12.5±4.4	8.8±4.0	24.1±7.7	33.1±5.1	27.7±4.5
Nucleus dorsalis superficialis	15.1±4.2	6.8±3.6	10.6±4.1	8.8±4.1	33.3±7.2	32.6±5.7	30.2±6.1
Formatio posterior (N. pulvinar)	22.1±5.1	24.4±3.9	14.3±4.5	10.0±3.7	38.1±7.6	34.6±6.7	38.9±8.5
Formatio extralamellaris							
Nucleus reticularis principalis	8.2±3.3	11.3±3.8	12.2±6.2	9.1±3.0	11.8±2.9	11.4±4.8	10.8±3.5
Formatio geniculata							
Nucleus geniculatus lateralis	63.5±18.0	65.5±28.9	68.5±15.1	71.0±22.7	75.8±14.1	77.4±16.9	69.6±15.0
Nucleus geniculatus medialis	43.7±6.3	42.9±10.4	42.9±10.0	23.7±9.9	49.5±10.7	50.6±10.0	44.0±7.2

N. li, N. d. a, N. pu にみられ、微小空泡よりなり、その程度は軽微である。症例 1 の N. li, 症例 3, 4 の N. ilia. c. m にみられる海綿状態は、神経細胞の脱落や星状グリアの肥大増生を伴っていない。視床内の神経路では、髄線条に線維性グリオシスが最も著明である。乳頭体視床路は全症例で線維性グリオシスはみられないか、あるいはごく軽微である。内髄板では、N. m と外側核や N. d. a との境界で軽度～中等度の線維性グリオシスがみられ、N. ce をとりかこむ部分で明瞭となる。外髄板では、吻側の部分は線維性グリオシスは軽い、尾側の N. pu の外縁を形成する部分では、この核内の内側方にのびる線維束に軽度～中等度の線維性グリオシスがみられる。髄鞘染色上は、これらの神経路の髄鞘化は正常である。

考 察

C-J 病は組織病理学的には Jakob の古典型と Nevin らの亜急性海綿状脳症とに大別される。前者の特徴は、神経細胞の脱落と原発刺激といった急性の神経細胞病変と星状グリアの肥大増生、neuronophagia, gliarosette などの所見に代表され、海綿状態の存在は軽微であるのに対し、後者は強い海綿状態に特徴づけられ、これに星状グリアの肥大増生などを伴い、神経細胞の急性変化や gliarosette などの所見に乏しい組織像を呈するとされている。このような病理特徴をもとに本論文の症例群をみると、症例 1, 3, 4 は海綿状変性を主病変として、星状グリアの肥大増生がみられ、神経細胞の急性変化の所見に乏しく、上記の亜急性海綿状脳症の特徴的所見を有している。症例 2 では、神経細胞の原発刺激が広汎にみられ海綿状態は軽微であり、Jakob の古典型に属していると考えられる。また亜急性海綿状脳症は病変分布の局在性をもとに、たとえば、後頭葉に皮質変性の強い Heidenhain 型¹⁹⁾や小脳顆粒層の強い細胞脱落のみみられる Brownell-Oppenheimer 型²⁰⁾、大脳皮質とともに白質の変性の強い panencephalopathic 型²¹⁾、視床に強い病変を有する視床型²²⁾などに区分されている。症例 1 は臨床的に視力障害があり、病理学的にも後頭葉に強い皮質病変がみられ、Heidenhain 型に属し、症例 3, 4 は小脳の強い病変、とりわけ顆粒層の細胞脱落が特徴的で、Brownell-Oppenheimer 型といえる。

I. 視床諸核の病変について

周知のように視床は大脳皮質や基底核、小脳、脳幹、脊髄などと線維結合を有し、これらの病巣により順行性または逆行性の変性が生じる²³⁾。とりわけ大脳皮質は皮質視床路を介し視床と豊富な線維結合を有し、視床病変の成因を考えるうえで重要である。視床は生理

解剖学的に 9 つの核群²⁴⁾により構成されるが、生理学的知見と解剖学的線維結合との不一致から、多くの学者により視床諸核の分類が異なるため、本論文では Dewulf¹⁵⁾による国際分類と一部 Krieg²⁴⁾による分類や Hassler²⁵⁾の細胞構築学的知見などを用いた。

1. 視床連合核・皮質中継核病変について

前核 (N. a) は全症例において強い病変があり各症例でその程度は帯状回の病変を凌駕している。また乳頭体視床路の線維束は保たれていて、乳頭体の神経細胞には著変をみない。前核の病変はびまん性であるが、乳頭体内側部と線維結合を有する前内側部に強い変化があり、これは 4 症例において共通にみられる特徴である。前核は Papez の回路²⁶⁾、すなわち乳頭体-視床前核-帯状回-海馬という一連の線維連絡の中継核である。また海馬には本論文の症例群においてみられた所見は軽度の線維性グリオシスであるが、視床前核に二次変性を惹起させるものではなく、また従来種々の研究論文にも海馬の病巣が前核に二次変性をもたらしたという報告はみられない。前述したように、この核には海綿状態をはじめとする大脳皮質病変に類似した変化があり二次変性の所見も乏しいことより原発病変と考えたい。

内側核 (N. m) は視床内髄板と脳室周囲灰白質との間の広い領域を占め、細胞構築学的には 2 つの部分、つまり吻側の大細胞部 (N. m. fa) と尾側の小細胞部 (N. m. fi) から成り立っている。大細胞部は扁桃核²⁷⁾、側頭葉²⁸⁾、眼窩回²⁹⁾などと線維結合を有し、小細胞部は前頭葉穹隆部と相互的な結合を有している³⁰⁾。本論文の症例群においてみられた内側核病変は主として小細胞部の強い神経細胞脱落と星状グリアの肥大増生で線維性グリオシスも強い。また側頭葉病変が比較的強い症例 2, 3 でもこの核の大細胞部はよく保たれている。扁桃核には全症例で病変はみられず、眼窩回には症例 1, 3, 4 で強い変化があるが症例 3 において大細胞部に線維性グリオシスが中等度みられたのみで、他症例では神経細胞は比較的良く残っている。全症例で前頭葉皮質の病変は強いが、この小細胞部の神経細胞脱落は皮質病変の程度を越え、また同時に肥大した星状グリアが出現している点や症例 1, 3, 4 における海綿状態の存在などは皮質病変と同一といえる。症例 2 では海綿状態はみられなかったが、星状グリアの肥大像がみられ、これらの所見は、内側核病変が原発病巣であることを示唆している。

N. d. p, N. d. sf は外側核群に分類され²⁴⁾、N. d. p は上頭頂葉、N. d. sf は前楔状回と相互的な線維結合を有し、上行性線維をほとんど受けず³¹⁾、このため大脳皮質の病巣が比較的単純に視床に反映される核といえ

る。症例2, 3, 4ではこれらの核の神経細胞脱落があり, 症例1では線維性グリオシスのみが認められた。一方, 大脳皮質の変化は症例2, 3, 4の頭頂葉の病変はほとんど均一であるのに, 症例1の頭頂葉病変は後頭葉と共に他症例より高度である。また N. d. sf, N. d. p の病変は症例により差異がある。このような大脳皮質病変と平行しないこれらの視床核の所見は, 大脳皮質病変からの二次的变化というよりもむしろ視床原発性の一次性的変化を示唆している所見と考えられる。

N. d. a は Krieg の分類²⁹⁾では大半が N. ventralis lateralis に相当する。この核は小脳からの線維を受け皮質運動野へ投射している。症例1, 3, 4では小脳顆粒層の細胞脱落や Purkinje 細胞の減少, 歯状核の神経細胞減少がある。N. d. a では, 症例1, 3で軽度の線維性グリオシス, 症例4ではこれに加え神経細胞の脱落もみられる。これらの所見は小脳病変に対応する所見と考えられ, N. d. p や N. d. sf とは異なる所見である。

前腹側核 (N. v. a) は, 内側核のような部位特異性はみられないものの前頭葉へびまん性に投射し, 髄板内核 (Formatio intralamellaris) や Formatio paraventricularis からの線維をうけている。すなわち, 組織学的には大脳皮質や視床を含む部位からの二次的病変を起こしうる核であり³²⁾, 生理学的には特殊核と非特殊核の両者の特性を有していて, かつ recruiting response に関連する核でもある。本論文の症例群の前腹側核病変は, 全例にみられ主に尾側の小細胞部に強い。この部位は淡蒼球からの投射線維を受けている部分であるが, 本論文の症例群の淡蒼球には内・外髄板の線維性グリオシス以外には実質の変性は存在しない。N. v. a の病変を2次変性とする場合には前頭葉をはじめとする大脳皮質やその他の脳部位の病変との関連を考えなければならない。すなわち, 本論文の症例群にみられたこの視床部位の線維性グリオシスは, この核内を走行する髄板内核からの投射線維³³⁾と関連が深いように思われる。また病理学的には, この核には内側核や前核にみられた肥大した星状グリアがあり, 海綿状態がない点を除けば大脳皮質病変の性状に似ている。しかし神経細胞の脱落に比して線維性グリオシスが弱く, 肥大した星状グリアなどのグリア反応が少なく, この点で他の原発病変がみられた視床核とは異なる。以上 N. v. a の病理所見をまとめれば, 前核や内側核とは異なり, 大脳皮質を含む脳の他の部位よりの二次的变化がより特徴的といえる。

視床枕 (N. pu) は視床後方を形成する核で人をはじめ霊長類で発達が良く, 発生学的にも新しい。この核

は内・外側膝状体や特殊感覚中継核などの視床核から入力を受け, 長い上行性の知覚入力をほとんど受けない。またその皮質投射は後頭葉, 頭頂葉, 側頭葉後方部, 線条野などにある³⁴⁾。本論文の症例群の視床枕病変は全例に強い神経細胞脱落がみられ, その性状は内側核に類似し, 海綿状態, 星状グリアの肥大増生などがみられた。症例1では最大の皮質病変は後頭葉, 頭頂葉にあり, 症例3, 4では前頭葉, 側頭葉の皮質病変が最も強い。しかし, 視床枕の病変は, 症例1が症例3, 4に比して軽い。症例2では, 後頭葉や頭頂葉の皮質神経細胞の脱落の程度は, 視床枕のそれに比して軽微である。症例3では, 外側膝状体に線維性グリオシスがみられるが, 神経細胞脱落の所見はない。症例4では内側膝状体に中等度の神経細胞脱落があるが, 視床枕の病変はこれを上まわるものである。各症例の視床枕の変化は, 皮質病巣と同性状であり, これに加えて前述したように大脳皮質をはじめとする病巣からの二次的变化がみられないと考えられ, 原発病巣と思われる。

2. 視床非特殊核病変について

髄板内核には, 正中核 (N. ce), 旁束核 (N. pf), 正中内側核 (N. ilia. c. m), 正中外側核 (N. ilia. c. l) などがあり, 主として脳幹網様体からの入力をうけ, 線状体投射への側副路を有し, びまん性に大脳皮質へ投射線維を出している。脳幹網様体からの上行線維は, Nauta & Kuypers³⁵⁾による Golgi 法の研究で, 主として中心被蓋束を通り, 髄板内核へ到達し同側性に正中核や旁束核, 視床腹側部に終末するとされている。また脊髄視床路から両側性に線維を受けている。この他に, 髄板内核は小脳の歯状核や室頂核からの求心線維をうけるとされているが³⁶⁾, これらの上小脳脚からの線維は正中核を通過し, 正中外側核へ終末するとされている。本論文の症例群の髄板内核の各々の核についてみると, 旁束核では症例1で中等度の神経細胞脱落と線維性グリオシスがみられ, 肥大した星状グリアや海綿状態はみられなかった。その他の症例では線維性グリオシスのみがみられたが, 脳幹や脊髄の病変は症例2で最も強く, 脳幹の病変の影響はみられないと思われる。正中核では症例1, 3で軽度~中等度の神経細胞脱落, 星状グリアの肥大増生, 海綿状態がみられた。症例3, 4には強い小脳病変がみられたが, 症例4の正中核には病変はなく, 前述した脳幹病変との関連でみても, 小脳や脳幹の病変の影響はないものと思われる。

以上本論文の症例群では, 脳幹や脊髄, 小脳の病変による正中核や旁束核への二次性変化はみられないものと考えられる。

各症例において、正中核-旁束核複合に関連するとされるものは、びまん性の脳皮質病変と強い線状体の変化であると思われる。しかし脳皮質の病変がこの核に二次変性を起こさせるという組織学的な知見は広汎な生理学的知見に反して極めて乏しい。しかし、Bowsher³⁷⁾の研究によれば、正中核より皮質下白質に向う投射があるとしている。また正中核-旁束核複合は主に被殻へ投射しているという解剖学的知見がある。また Martin³⁸⁾によれば、中枢神経系の変性疾患の約半数に正中核の病変があり、とくに脳幹網様体の変性を合併している reticulocerebellar degeneration や spinoreticulo-cerebellar degeneration などでは正中核の大細胞部、線状体病変などを有する Huntington 舞踏病ではこの核の小細胞部が変性を起こすとしている。本論文の症例群の正中核は主として小細胞部の変性が主である。これを二次変性と考えた場合には線状体病変との関連を求めると妥当と思われる。しかし旁束核の組織学的変化は皮質病変の性状とは異なり、二次変性の変化が主で、一方中心核には星状グリアの肥大増生や海綿状態があり皮質病変と同性状であり、原発病巣とみなされる。

Formatio paraventricularis は Krieg の分類²⁴⁾では正中線核 (midline nucleus) と呼ばれ、第三脳室周囲の灰白質や視床間橋などに存在し、視床下部との結合を有している。本論文の症例群のこの核の病理像は症例 2, 3 の N. re における軽度~中等度の神経細胞脱落以外は主として線維性グリオシスのみで、これは C-J 病にしばしばみられる脳室周囲の線維性グリオシスに一致する所見であり³⁹⁾、視床の病理像を論ずる上ではあまり意義はないものと考えられる。

網様核 (N. re. pr) は視床外髄板内部の薄い灰白質の細胞層で、Golgi 法の研究⁴⁰⁾では、この核は脳皮質との線維結合を有せず、中脳被蓋や網様体との結合があるとされている。本論文の症例群ではこの核に病変はなく、病理学的な意義はないものと考えられる。

3. 特殊感覚中継核病変について

後腹側核 (N. v. p) は内側後腹側核 (N. v. p. m) と外側後腹側核 (N. v. p. l) に分けられ、脊髄視床路からの表在深部知覚などの感覚性入力を受け、中心後回に投射線維を出している。この核の身体表出は生理解剖学的によく研究されている。本論文の症例群では、症例 1 で N. v. p. l, 症例 4 で N. v. p. l と N. v. p. m にそれぞれ軽度の線維性グリオシスがみられただけで実質変性はなかった。各症例の脳皮質の病変はこの核に二次変性を起こすに十分な組織荒廃であったが、症例 2, 3 ではこの核は正常で、各症例で脊髄視床路の変性の所見はなく、本論文の症例群ではこの核の病変

に有意義なものは認められなかった。

4. Metathalamus 病変について

外側膝状体は視覚経路の中継核で視床腹側核や視床枕、皮質線条野と関連を有する背側部と無名帯と関連のある腹側部より成っている。本論文の症例群では症例 3, 4 で中等度の線維性グリオシスがみられたのみで実質変性の所見はみられなかった。視神経や網膜の病巣により外側膝状体に変性が起こることは周知のことで、その部位の対応もかなり正確にわかっている。C-J 病においては、この核の病変の記載は乏しく、また後頭葉病変の強い Heidenhain 型でもこの核の変性の記載はない¹¹⁾¹²⁾。しかし、白質の強い変性や視神経の病変を有する症例⁴¹⁾では、この核に病変の記載がある。つまり外側膝状体の病変は二次変性が主でそれは視索や膝状体鳥距路などの変性に基くものと推定される。

内側膝状体は、聴覚の中継核であり、下丘中心核よりの線維をうけ、膝状体側頭路や聴覚放射を経て Heschl 横回へ投射する。本論文の症例群では、症例 4 で中等度の神経細胞脱落や線維性グリオシス、星状グリアの肥大増生がみられる。この核に関連する下丘には粗大病変はなく、聴覚放射などの白質にも異常をみないことなどから症例 4 の内側膝状体は原発病巣と考えられる。C-J 病においてこの核の病変の記載は外側膝状体同様に少ない。Martin¹¹⁾¹²⁾の症例でも線維性グリオシスのみが記載されている。後述する進行性視床性痴呆ではこの核の変性が多いが、C-J 病における本核の傾病性については今後の検討を待ちたい。

II. 視床病変の成因について

Martin¹¹⁾¹²⁾は 1966 年に 7 症例、1967 年にさらに 6 症例を追加して C-J 病の視床病変について報告している。その病理所見を Fig. 20, 21 にまとめると、N. a, N. v. a の病変の記載に乏しく、また N. pu では未検索な症例も多いが、N. m の病変については全症例で強い病変の記載があり、本論文の症例群の所見と一致している。Martin 報告の症例 13 は軽微な皮質病変と強い視床変性を有する視床型であるが、その病変分布は N. a, N. m に病変があり、本論文の症例群と類似している。小田ら¹³⁾は、1973 年に C-J 病や Pick 病、Alzheimer 病、進行性視床性痴呆などの疾患で、視床変性の分布や病理像を総括して論じ、特に C-J 病においては、視床病変の分布が発生学的に新しい高次の部位に強い傾向のあることを指摘している。C-J 病としては亜急性性海綿状脳症が 1 例と Jakob の古典型が 2 例含まれているが、前者の視床病変の分布は、N. a や N. v. a の病変がない点を除けば、本論文の症例群と類似している。しかし後者の視床病変の分布は視床吻側に病変がなく、また N. m や N. pu などの実質変性だけで、

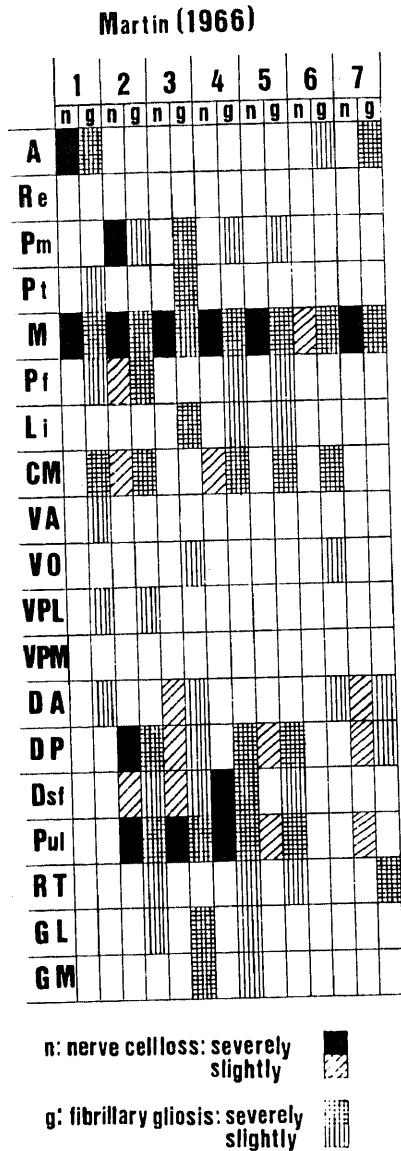


Fig. 20. Schema of the thalamic lesion (J. J. Martin, 1966). Serial numerals (1-7) at the top line represent the individual cases reported. A, N. anterior; Re, N. reuniens; Pm, N. paramedianus; Pt, N. paratenialis; M, N. medialis; Pf, N. parafascicularis; Li, N. limitans; CM, N. centralis; VA, N. ventralis anterior; VO, N. ventralis oralis; VPL, N. ventralis posterior lateralis; VPM, N. ventralis posterior medialis; DA, N. dorsalis anterior; DP, N. dorsalis posterior; Dsf, N. dorsalis superficialis; Pul, N. pulvinar; RT, N. reticularis; GL, N. geniculatus lateralis; GM, N. geniculatus medialis.

	A	M	CE	V	VA	D	PU	RT	G
1	?	■	▨		?	▨	▨		▨
2	?	■	▨		?	▨	▨		▨
3	▨	■	▨		▨	▨	▨		?
4		■	▨				▨		
5	?	■	▨		?	▨	▨		▨
6	?	■	▨		?	▨	▨		▨
7	▨	■	▨		▨	▨	▨		▨
8	?	■	▨		?	▨	▨		?
9	▨	■	▨		▨	▨	▨		▨
10	▨	▨			?	▨	▨		?
11		▨	?		?	▨	▨		?
12							▨		?
13	▨		?				▨		?

Fig. 21. Schema of the thalamic lesion (J. J. Martin, 1967). Serial numerals (1-13) at the left-most line represent the individual cases reported. The shade is darker, the lesion is severer. A, N. anterior; M, N. medialis; CE, N. centralis; V, N. ventralis lateralis; VA, N. ventralis anterior; D, N. dorsalis; PU, N. pulvinar; RT, N. reticularis; G, N. geniculatus. The sign (?) indicates "not examined".

その他の視床核の病変はない。また中心核の病変の記載がなく、この点で本論文の症例群とは分布がやや異なっている。白木⁽²⁾は1974年のC-J病の総説の中で、視床病変の共通した亜核の病巣は内側核にあり、これが精神症状に果たす役割を強調して、視床変性の分布の広がりや疾患の経過によるところが大きいと結論している。

以上、本論文の症例群の視床病変を要約すると、各症例の視床亜核の病変分布に一定した傾向がみられること、組織学的に神経細胞の脱落、星状グリアの肥大増生、海綿状態が主な所見である。すなわちこのような変化を示す核が前核、内側核、視床枕、前腹側核などの連合核や皮質中継核と中心核であり、症例4では内側膝状体にもみられた。線維性グリオシスと神経細胞減少という二次変性の変化は小脳病変を合併する症例のN.d.aにみられ、また傍束核にも症例1で見られている。つまり中心核を除く非特殊核の変化は線維性グリオシスが全体であり、それは脳室周囲の諸核において著しかった。このような視床亜核の変化を他部位との線維結合の立場より検討すると、連合核や皮質中継核では大脳皮質の病変分布とこれに対応する視床核の病変分布が不一致であり視床病変の性状は大脳皮質にみられたものと同一である。このことはこれらの核の変化は大脳皮質病変の二次変性所見というよりは、C-J病による一次性の過程を意味しているもの

と考える。次に N. d. a は明らかに小脳の病変と相関し、外側膝状体も白質変性を有する症例では病変がみられることが知られており、N. d. a や外側膝状体の変化は二次性的のものと考える。

線維性グリオシスが目立ち、実質変性が乏しい核は中心核を除く視床非特殊核とくに N. re, N. pm, N. pt などであるが、これらの所見は C-J 病における脳室周囲の線維性グリオシスの所見に対応するものである。しかしこの所見は視床の変性過程というよりも、視床以外の中脳水道周囲や第IV脳室底などにもみられるある意味では非特異的所見であり、視床変性における意義は少ないと考えられる。症例1の旁束核には二次変性の所見がみられ、大脳皮質や線状体の病変などが1つの原因と考えられた。

1960年に Nevin³⁹⁾は垂急性海綿状脳症を提唱し、循環障害をその原因に求め疾患の独立性を主張した。本論文の症例群で明らかな循環障害性の病巣は、症例2の視床吻側部の小軟化巣が挙げられる。しかし症例2の視床の変化は両側対称性であり、疾患の経過が進行性であり、急性期のエピソードがなかったことから、この軟化巣のもつ意義はあまりなかったものと考えられる。

C-J病はしばしばけいれん発作を伴い、これによる視床の変化も考慮に入れるべきであろう。Scholz⁴³⁾によれば、けいれんによる視床の変化は、組織学的に虚血性壊死病巣であり、それは外側核や内側核に強く、前核や視床枕には通常みられることは少ないという。本論文の症例群の視床病変の分布とは明らかに異なっていて、また病理組織像も虚血性壊死病巣とは異なる変化であったことより、けいれん発作の視床病変への関与はないものと考えたい。

最後に、系統発生学的観点から本論文の症例群の視床病変を考察してみる。

Rose & Woolsey⁴⁴⁾の総説によれば、視床は系統発生学的に古い epithalamus, ventral thalamus と多数の神経核に分化していく新しい dorsal thalamus の3つに分けられ、この dorsal thalamus はさらに視床外から求心性の線維をうける extrinsic nuclei と、それ以外の intrinsic nuclei に分けられ、前者には dorsal lateral geniculate body と medial geniculate body, ventral group, anterior group, 後者は mediodorsal, dorsolateral group となり、高等哺乳動物でよく発達する核群 (mediodorsal, dorsolateral, centrum medianum) と下等動物で発達が良く、高等動物で退化する midline nuclei, intralaminar nuclei となる。つまり、人の視床において、dorsal thalamus, とりわけ、内側核、視床枕、正中核などは発達がよく、正中線核や正

中核を除く髄板内核、腹側核群、前核、膝状体などは発生学的にはやや古い。

本論文の症例群や Martin¹¹⁾¹²⁾、小田¹³⁾、白木⁴²⁾の症例における視床病変は、内側核、視床枕などの発生学的に新しい核に一定した病変がみられ、これよりやや古い前核、中心核には病変の出現頻度がやや少なく中等度の病変がみられる。これに対して発生学的に古い正中線核、網様核、中心核を除く髄板内核には実質変性はほとんどなく、また大脳皮質病変の性状とも異なっている。以上の知見は、C-J病における視床病変が系統発生学的な新旧の序列をよく反映していることを示している。このような系統発生学的な観点からみると、症例2, 3, 4の大脳皮質病変の分布にもこの傾向がみられる。つまり前頭葉前方の前頭前野、第3側頭回などの発生学的に新しい脳回を中心にそれらの症例の大脳皮質病変の強い領野が広がっている。症例1では、後頭葉に最強の病変があり、前頭葉や側頭葉の連合領野は後頭葉に比較すれば軽いが、側頭葉の各脳回においては他の3症例と同じように、第3側頭回に皮質の変化が強く存在している。

このような病巣分布と系統発生学的脳領野に関する最近の研究として、Bruce⁴⁵⁾は、scrapieの伝達実験で agent の strain により病変の laterality が起こることから agent 間でも神経組織への親和性に差があり、侵入経路や潜伏期間の差などにも関係があると述べている。また、Johnson⁴⁶⁾は様々なウィルス性疾患の選択的傾病性について実験を行い、海綿状脳症などの慢性脳疾患では宿主側の細胞は代謝的に高い機能を有しているものほど侵されやすく、それは同時に修復機能の低い細胞であると論じている。

C-J病は非通常型遅発性ウィルス感染による伝達性脳症に属する。本論文の症例群を含め C-J病の病変は単なる脳の感染症と異なり系統変性症と類似の分布を示している。このことは上記の agent に対する神経組織の親和性や選択的傾病性の仮説を支持するものと考ええる。さらに本論文の症例群の視床病変の解析より、C-J病の亜型にも系統発生学的に新しい核が一次かつ重篤に侵されることが明らかにされた。このことは上記の仮説を強く示唆するのみならず、G-J病の中樞神経系の傾病性や臨床症状との関連を考える際の重要な指標をなすものと考ええる。

III. 視床病変と臨床症状との関連

本論文の症例群や Martin¹¹⁾¹²⁾、小田¹³⁾などの C-J病における視床病変の分布は上述したように発生学的に一定の傾向のあることが明らかとなった。本論文の4症例の臨床症状は各症例において、痴呆、意識障害、ミオクローヌスを主とした不随意運動や筋強剛といっ

	AGE(Y)	SEX	DURATION(M)	PSD	BRAIN WEIGHT(G)	CEREBRAL CORTEX	STRATUM	PALLIDIUM	THALAMUS	CEREBELLUM	MIDBRAIN	PONS	MEDULLA	SPINAL CORD	AGING CHANGE	PSYCHOTIC INITIAL	NEUROLOGICAL	EXCITEMENT	DEPRESSIVE STATE	EUPHORIA	DELUSION	HALLUCINATION	STUPOR	PERSEVERATION	REMSSION	PYRAMIDAL SIGNS	MUSCLE RIGIDITY	INEMOR	GAIT DISTURBANCE	SPEECH DISTURBANCE	MUSCLE ATROPHY	MYOCLONUS
OMARU 61'	32	M	35	?	1190																											
.. 61'	54	M	8	?	1400																											
ICHIKAWA 61'	59	M	10	?	1560																											
SHIRAKI 63'	59	M	10	?	?																											
.. 63'	70	M	26	?	1300																											
ISHINO 63'	41	M	9	-	1400																											
MATSUOKA 64'	29	F	6	-	980																											
SHINFUKU 65'	68	M	6	+	1080																											
TSUJIYAMA 65'	24	M	55	?	1310																											
OTSUKA 67'	62	F	5	+	875																											
MATSUOKA 68'	31	M	37	-	1485																											
YUASA 69'	51	F	10	-	1120																											
KATAYAMA 69'	56	M	9	-	1240																											
MIYAMA 70'	46	F	6	+	1290																											
MATSUOKA 70'	57	M	6	+	1240																											
.. 70'	35	M	21	+	1045																											
ISHIZAKI 71'	51	M	3	+	1380																											
KINOSHITA 72'	41	M	14	+	1320																											
.. 72'	59	M	9	-	1080																											
HAMAGUCHI 72'	64	F	2	+	1260																											
SUE TSUGU 73'	58	M	4	+	1220																											
.. 73'	57	F	15	-	1120																											
.. 73'	65	M	3	+	1410																											
MORITA 75'	56	F	8	-	1350																											
AKAI 76'	47	F	5	+	1200																											
MIZUTANI 77'	56	M	11	+	930																											
MOTOMURA 77'	56	M	46	+	940																											
AKAI 79'	49	M	15	+	1065																											
.. 79'	56	M	17	-	1000																											
TOMIMATSU 82'	61	M	10	+	1010																											
BUGITA 78'	65	M	22	-	1255																											
..	73	M	9	+	1100																											
..	55	M	7	+	980																											
..	67	F	5	+	1210																											
..	62	M	9	+	1100																											
..	69	M	6	+	1130																											
..	53	M	3	+	1230																											
..	59	M	4	+	1410																											
CASE 2	54	F	19	-	1020																											
CASE 3	53	F	10	+	1070																											
CASE 4	52	F	6	+	1025																											

Fig. 22. Schema of the clinical symptoms and distribution of pathological lesions (black parts) in Creutzfeldt-Jakob disease reported in Japan. The author's names are at the left-most line.

た錐体外路症状、錐体路症状、脳皮異常など従来いわれている C-J 病の臨床症状を呈している。C-J 病はいわゆる初老期痴呆の中でも急速に進行する痴呆で特徴づけられている。末次ら⁴⁷⁾は C-J 病の精神症状の特徴を疾患の早期から認められる意識障害とその亜急性の経過にあるとし、このような特徴は他の初老期痴呆にはみられないものと述べている。これは 1 つには、C-J 病の病変分布が広汎で激しいことや病変過程の進行が早いことがあげられると思う。この中でとりわけ高次の神経機能をもつ視床の病変は、その臨床症状に大きな関与をもつことは十分に予測される。文献上、神経精神症状に関連を有すると考えられる視床亜核は以下の如くである。

すなわち、前核は Papez の情動回路の中継核で、この核の病変は記憶障害や情動異常を起し⁴⁸⁾、とくに Korsakoff 症候群の重要な責任病巣の 1 つ⁴⁹⁾である。内側核は種々の神経精神症状との関連が深い。この核の病変にもとづく症状は多くの症例で報告されている。Walker の視床内側症候群⁵⁰⁾のいくつかの徴候を呈している。この中で腫瘍性病変^{51)~53)}では、幻覚や妄想、興奮、自発性減退、人格変化といった精神分裂病様の症状や脳波異常などが記載され、また病状の動揺性があることが指摘されている。一方循環障害などによる硬塞や出血などの症例では、長い経過の末に視床性痴呆を呈したものの⁵⁴⁾も報告されているが、多くは健忘や失語症状といった症候に軽い感情や情動の障害が加ったものが多い^{55)~57)}。内側核と同様の傾向は視床枕においてもみられ、Papez⁵⁸⁾の報告した視床枕病巣による精神分裂病様の症状や Ojemann⁵⁹⁾の電気刺激による呼称障害などの報告がある。また視床枕は解剖学的にも、後頭葉、頭頂葉、側頭葉に開いた扇の要⁶⁰⁾にあたり、これらの大脳皮質領野は神経心理学的症状との関連もあることから、視床枕の症候は複雑であり、単一の精神神経症候群というよりも、視床枕内での各部の広がりや刺激、脱落徴候と関係しているともいわれる。

視床非特殊核病変による症状としては、中心核病変による舞踏病様運動の報告⁶¹⁾と正中線核病変による睡眠過多を呈した症例⁶²⁾などがあるが、この核の病変による症候は報告も少なくまだ不明の点が多い。特殊感覚中継核は知覚の統合や調節の中核である。C-J 病での知覚障害の報告が少ないのは痴呆や意識障害に加え、この核の病変が稀なためと思われる。

以上述べたような視床病変に基づく症候は、C-J 病の場合には大脳皮質の病変をはじめとする他の中枢神経領野の広汎で激しい病巣のため個別的に明らかにすることは困難である。よって以下本邦例の剖検報告を中

心に視床病変を有する C-J 病事例と視床病変を有しない症例とで比較検討を試みる。Fig. 22 はその集計であり、その詳細は Fig. 23 と Fig. 24 に示した。41 症例中視床病変のみられたものは 31 症例 (75%) で、これは Siedler & Malamud⁶⁾の 67% に近い結果である。病変分布をみると、大脳皮質の病変は必発で、ついで線状体に多く、以下視床、小脳、脊髄、淡蒼球、橋、中脳、大脳白質の順であり、Kirschbaum⁸⁾、May⁹⁾の報告にはほぼ一致している。臨床症状では、初発症状として、精神症状と神経症状の頻度は同じである。神経症状の中で最も多いものはミオクローヌスや筋強剛であり、次いで歩行障害や構音障害である。精神症状では興奮や幻覚、抑うつ症状などが多く出現している。

C-J 病の臨床一病理を視床病変の有無で比較してみると、発症年齢や性別、罹病期間などでは差はみられなかったが、視床病変のないものでは脳重がやや重く、中脳、橋、延髄に病変がみられず、視床病変を有する症例とで差異がみられた。しかし脊髄病変の頻度では両者間で差はない。臨床症状では、視床病変を有する症例では、初発症状として神経症状が多いのに対し、視床病変を有しない症例では精神症状が初発するものが多い。また視床病変のない症例では抑うつ症状がみられないのに対して幻覚がやや高頻度であった。周知の如く、C-J 病の精神症状の多くは器質性精神症状であり、末次ら⁴⁷⁾の指摘のように意識障害がその基盤にあるものと考えられる。神経症状の中では、ミオクローヌス、筋固縮などの錐体外路症状には視床病変の有無で差異はみられず、錐体外路症状に対しては視床よりも被殻や淡蒼球などの基底核の病変が関係があると思われる。錐体路症状はこれに対して、視床病変を有する症例に多いが、大脳皮質、橋、延髄などの脳幹病変の影響も考慮しなければならない。

C-J 病の特徴的脳波所見といわれる周期性同期性放電 (periodic synchronous discharge, PSD と略す) は、棘波、鋭波-徐波複合が 3 相波を形成し、各導出におけるびまん性、周期性、同期性を有し、疾患の進行につれてその周期が延長し背景脳波が平坦化するという特徴をもっている。本論文の症例群では症例 1, 3, 4 で典型的な PSD がみられ、症例 2 では基礎律動の徐波化のみがみられ PSD は観察されなかった。この PSD の成因については、ミオクローヌスや心機能、呼吸リズムなどとの関連を求めた研究⁶³⁾⁶⁴⁾があるが多くは否定的である。また PSD は各種の脳疾患に伴って出現することが知られているが、この起源に関しては 2 つの考え方があり、1 つは限局した病巣に由来するというもので、腫瘍や局所的な血管障害などがこの根拠になっている。しかし局所病巣によるものは、病

状が比較的急性の場合に出現しやすく、発作波より構成され、脳波上の局所部位が解剖学的な病変部位と一致しないことが多い⁶⁵⁾⁶⁶⁾。また外部の刺激による変化に乏しく、かつほとんど全例で焦点性のてんかん発作を伴っていることから、てんかんの範疇に含まれると考えられる。他方は PSD の成因として、大脳皮質、皮質下灰白質、脳幹網様体の各々の神経領野における相互作用に求めようとするものである。それは、脳幹網様体から大脳皮質までの汎性投射系が C-J 病の PSD の発生に関連しているという考え方である。

たとえば Nelson ら⁶⁷⁾は、小脳病変の強い Brownell-Oppenheimer 型の C-J 病患者において、いくつかの薬剤の投与により、体性知覚誘発電位の変化を調べた。その結果、誘発電位の出現は第一次知覚路を通る

場合よりも長く、刺激の種類と無関係に誘発電位の皮質上の分布が一定していることから、汎性投射系の PSD に対する重要性を強調し、脳幹網様体が大脳皮質や小脳からの影響の解放により周期活動の亢進を起し PSD を生じると述べている。Rayport⁶⁸⁾は C-J 病患者の脳生検の際に誘導した深部電極で淡蒼球に一致する部位に頭皮上と同じ PSD の脳波像を得たと報告している。Bignami⁶⁹⁾は ATPase の抑制物質の ouabain をネコの脳内に投与することによって、大脳皮質と視床に海綿状態を作り periodic discharge を得たと報告している。Rossini ら⁷⁰⁾は C-J 病患者に種々の薬剤を投与して PSD の抑制に関する実験を行い、汎性投射系が皮質病変により抑制解除の状態となるために、PSD が生じると説明している。Gloor ら⁷¹⁾の周期性脳

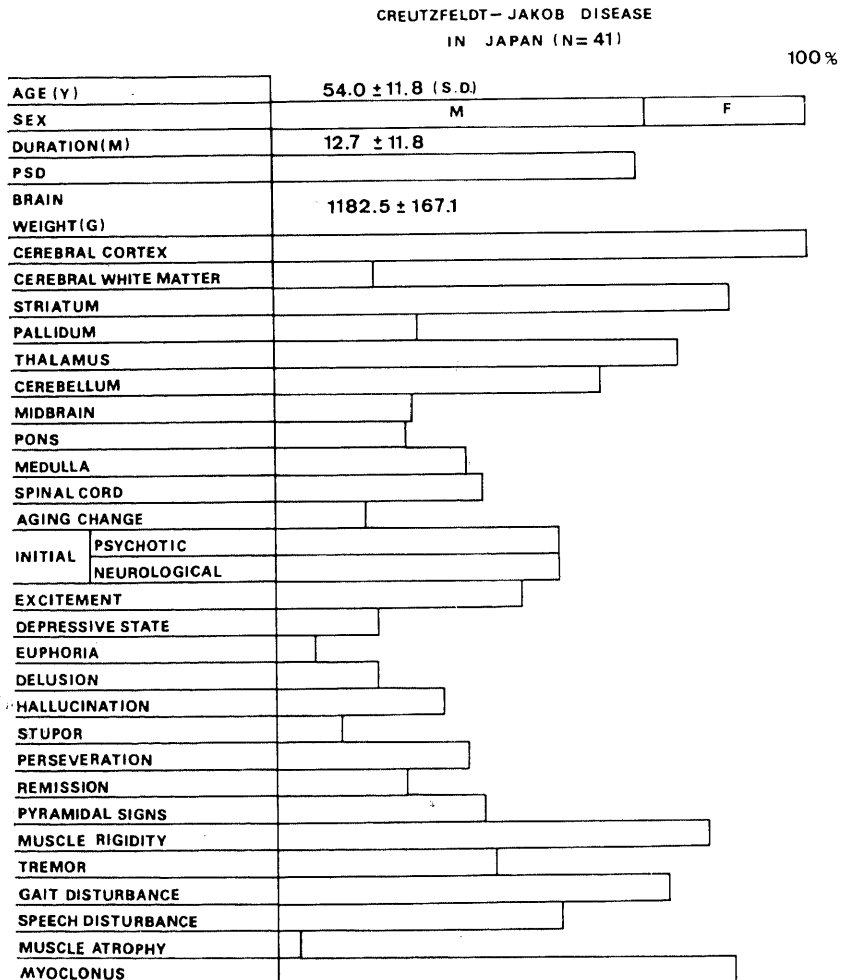


Fig. 23. Summary of the clinical symptoms and distribution of pathological lesions in Creutzfeldt-Jakob disease reported in Japan.

波異常に関するびまん性脳症の脳波の研究では、大脳皮質と皮質下灰白質に同時に病変をもった場合に周期性脳波異常が出現すると述べている。

以上、生理学的研究では、PSDの出現に関しては、皮質と皮質下灰白質の病巣が同時に存在することおよび、脳幹網様体からの汎性投射系が重要な役割をはたしていることが強調されている。このような観点から、本論文の症例群の視床病変の分布をみると、視床連合核と皮質中継核の強い病変が認められ、髄板内核や正中線核、網様核などの非特殊核は多少の病変はあるもののほぼ保たれており、また、汎性投射系の調節機構を有するとされる前腹側核も強い変化を生じていた。このような視床の状態は汎性投射系が連合核や皮質中継核から遮断された状態となり、大脳皮質病変による抑制解除の状態も加わり、汎性投射系の解放現象として PSD が出現したものと推測される。また症例 2 で PSD がみられなかったのは、視床吻側部の病変が強かったことや大脳皮質の病変が比較的軽度であったことと共に視床に海綿状態が存在しなかったことが可能性として挙げられる。C-J 病の海綿状態の起源は神経細胞に由来するといわれている⁷²⁾。Landis ら⁷³⁾は、C-J 病患者の脳生検組織の Golgi 法による研究で樹状突

起の bleb と呼ばれる嚢胞状の腫大を観察している。このような樹状突起の変化がシナプス間の電位活動に影響があることは十分に考えられる。すなわち、PSD の成因の条件として、組織学的に海綿状態が大脳皮質、視床に存在することが重要であるということが本論文の症例群の視床病変の分析より明らかとなった点である。

IV. 視床性痴呆との比較

Stern⁷⁴⁾が、亜急性の経過をとる進行性の痴呆で病理学的に両側対称性の視床変性と下オリブ核の病変をもった症例を報告して以来、類似の症例は悪性腫瘍によるもの⁷⁵⁾などを除き 11 例報告¹³⁾³⁸⁾⁷⁴⁾⁷⁶⁻⁷⁹⁾⁸⁰⁻⁸³⁾されている。Grünthal⁷⁶⁾は、内側核と前腹側核の両側性変性と片側の赤核病変をもつ症例を報告し、thalamische Demenz を提唱し、その原因を視床穿通枝の循環障害に基くものとした。しかしこの症例は、今日では動脈支配領域が病変の部位と一致しないことや、急性期のみられない慢性進行性の経過で視床の変性が上記の 2 つの核に限定されていることなどから系統変性症であると考えられている。Mc Menemey の報告症例⁸⁴⁾を除き著者がまとめた各症例の視床亜核の病変分布とその頻度は Fig. 25 のごとくである。これらの疾




Fig. 24. Difference in clinical symptoms and distribution of pathological lesions of cases with and without thalamic involvement.

患はいずれも現在では、progressive Thalamusdegenerenz⁸⁴⁾, thalamic system degeneration⁸³⁾と呼ばれ、視床の系統変性症とみなされている。Fig. 25 に示すように進行性視床性痴呆では内側核、前核、外側核に高頻度に病変があり、罹病期間や発症年齢と病変の範囲との間には相関はみられず、病変を有する亜核の病変分布は系統発生的に新しい核に集中している。

本論文の症例群や Martin の症例¹¹⁾¹²⁾と比較してみると、N. v. p. m, N. v. p. l などの核にも比較的よく病変がみられ、また視床枕の病変の頻度は N. d. p のそれに比べるとやや少ない。個々にみると、N. v. p や N. re. pr, 内・外側膝状体といった核に病変のみられる症例では視床亜核の病変の範囲が広いという特徴があるが、新旧の序列は保たれている。この点では C-J 病の視床病変と異なる点であるが、内側核に強い病変と高い出現頻度は C-J 病の視床病理と共通している。以上、C-J 病と視床性痴呆の視床病理を比較すれば、視床亜核の病変分布は、C-J 病では後者に比べて限局しているが、両者共に系統発生的に新しい核を中心に広がっていることが明らかとなった。この所見は、今後、各種の中枢神経系疾患における視床病理を観察する際の重要な方向性を示唆するものと考えられる。

結 論

4 症例の C-J 病の臨床病理学的観察および各症例の視床について計量病理学的検索を行った。視床病変は

以下のように要約される。すなわち、視床連合核や皮質中継核には強い神経細胞脱落や肥大した星状グリアの増殖、線維性グリオシスと 1 症例を除き海綿状態がみられ、これは大脳皮質においてみられた病変の性状に類似していた。また 4 症例における大脳皮質の病変の程度は視床に二次変性を生ぜしめるに充分であるが、各症例において大脳皮質の各領域の病理の程度は平行せず、病変の性状よりみても主な変化は C-J 病の一次性の過程であると考えた。視床非特殊核では、線維性グリオシスを主体とした間質病変が主であり、大脳皮質や線状体病変からの二次的影響と考えられた。視床特殊感覚中継核には病変はみられなかった。このような視床の病変分布は系統発生的見地や 11 例の進行性視床性痴呆との比較から、C-J 病の視床病変は系統発生的に新しい核に集中していて、かつ一次性の強い病変がみられることが特徴的である。視床病変と臨床症状との関連については、びまん性の大脳皮質病変がすでに存在するために、視床病変の臨床症状への意義は明らかではなかった。しかし本邦例の C-J 病の剖検報告の検討から視床病変を有する症例と有しない症例とで、臨床症状や病理所見に相違がみられ、視床病変を有しない症例では精神症状が広範囲にみられ、神経学的症状で初発するものが多かった。C-J 病の特徴的脳波所見である PSD については、視床連合核や皮質中継核の病変により刺激遮断状態となった非特殊核の解放現象に一因が求められるとともに、視床における海綿状態にも原因があるものと推論した。

謝 辞

稿を終るにあたり、御指導、御校閲をいただいた恩師山口成良教授、終始直接の御指導をいただいた伊崎公徳教授（福井医科大学神経精神医学教室）、倉知正佳助教授に心から謝意を表します。

また、御助言と御協力、神経病理学への手ほどきをいただいた小泉卓久博士（石川県立高松病院）、松原六郎講師（福井医科大学神経精神医学教室）に厚く御礼申し上げます。また、福谷祐賢医学士の御協力に感謝いたします。

正常脳標本の提供や御助言をいただいた本学第 2 病理学教室野々村昭孝助教授に感謝いたします。脳脊髄標本の作製は池田輝男技官により、写真撮影は池田輝男技官、岸谷祐子氏、松原由美氏によってなされたことに対し、厚く御礼申し上げます。

本稿の要旨は昭和 58 年 5 月第 24 回日本神経病理学会学術研究会（名古屋）で報告した。

文 献

- 1) Creutzfeldt, H. G.: Über eigenartige herdförmige Erkrankung des Zentralnervensystem. Z. Ges. Neurol. Psychiat., 57, 1-19 (1920).
- 2) Jakob, H.: Über eigenartige Erkrankung des

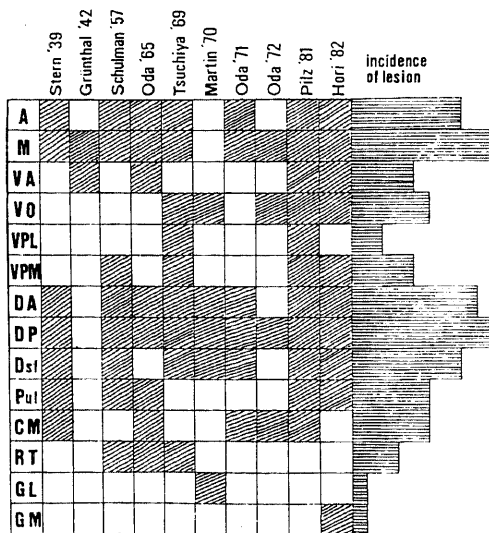


Fig. 25. Schema of distribution of the thalamic lesions (shaded parss) in ten casds with primary thalamic defeneration. The author's names are at the upper-most line.

- Zentralnervensystems mit bemerkenswertem anatomischen Befund. *Z. Ges. Neurol. Psychiat.*, **64**, 147-228 (1921).
- 3) **Nevin, S., McMenemey, W. H., Behrman, S. & Jones, D. P.**: Subacute spongiform encephalopathy—a subacute form of encephalopathy attributable to vascular dysfunction. *Brain*, **83**, 519-564 (1960).
- 4) **Gibbs, Jr. C. J., Gajusek, D. C., Asher, D. M., Alpers, M. P., Beck, E., Daniel, P. M. & Matthews, W. B.**: Creutzfeldt-Jakob disease (Spongiform encephalopathy): Transmission to the chimpanzee. *Science*, **161**, 388-389 (1968).
- 5) **立石 潤**: 亜急性海綿状脳症の実験的研究. *日医会誌*, **84**, 275-282 (1980).
- 6) **Siedler, H. & Malamud, N.**: Creutzfeldt-Jakob disease. *J. Neuropathol. Exp. Neurol.*, **22**, 381-402 (1963).
- 7) **Van Rossum, A.**: Spastic pseudosclerosis. Vol 6, p726-760. In P. J. Vinken, & G. W. Bruyn (ed), *Handbook of clinical neurology*, North-Holl and Publishing Co. Inc, New York, 1968.
- 8) **Kirschbaum, W. R.**: Jakob-Creutzfeldt Disease, p1-251. American Elsevier Publishing Co. Inc., New York, 1968.
- 9) **May, W. W.**: Creutzfeldt-Jakob disease. *Acta Neurol. Scand.*, **44**, 1-32 (1968).
- 10) **Jones, D. P. & Nevin, S.**: Rapidly progressive cerebral degeneration (subacute vascular encephalopathy) with mental disorder, focal disturbance, and myoclonic epilepsy. *J. Neurol. Neurosurg. Psychiat.*, **16**, 148-159 (1954).
- 11) **Martin, J. J.**: Topographie et signification des lésions thalamique dans la maladie de Creutzfeldt-Jakob et les formes apparentées. *J. Hirnforsch.*, **8**, 137-159 (1966).
- 12) **Martin, J. J.**: Les lésions de la couche optique dans la maladie de Creutzfeldt-Jakob et les formes apparentées. *Acta Neuropathol.*, **3**(suppl), 92-103 (1967).
- 13) **小田雅也・吉村 剛・奥村厚史**: 視床を中心とした変性病変. *神経進歩*, **17**, 238-255 (1973).
- 14) **中野今治・平野朝雄**: Parkinsonism-dementia complex—無名質の大型神経細胞消失について—. *神経内科*, **17**, 251-258 (1982).
- 15) **Dewulf, A.**: Anatomy of the normal human thalamus. *Topometry and standardized nomenclature*. Elsevier, Amsterdam, London, New York, 1971.
- 16) **大塚良作・伊崎公徳・八木英夫**: 亜急性海綿状脳症の1剖検例—循環障害と本症の成因に関する1考察. *精神誌*, **69**, 637-647 (1967).
- 17) **伊藤達彦・小山善子・炭谷信行・竹内正士・数川悟・佐野 謙・山口成良**: Creutzfeldt-Jakob 病の2症例—その臨床像と脳波の相関性について—. *臨床神経*, **21**, 339 (1981).
- 18) **炭谷信行・佐野 謙・竹内正士・山口成良**: Creutzfeldt-Jakob 病の経時的終夜脳波の検討. *臨床脳波*, **23**, 123-128 (1981).
- 19) **Heidenhain, A.**: Klinische und anatomische Untersuchungen über eigenartige organische Erkrankungen des Zentralnervensystems im Präsenium. *Z. Neurol.*, **118**, 49-114 (1928).
- 20) **Brownell, B. & Oppenheimer, D. R.**: An ataxic form of presenile polioencephalopathy. *J. Neurol. Neurosurg. Psychiat.*, **28**, 350-361 (1965).
- 21) **Mizutani, T., Okumura, A., Oda, M. & Shiraki, H.**: Panencephalopathic types of Creutzfeldt-Jakob disease; primary involvement of the cerebral white matter. *J. Neurol. Neurosurg. Psychiat.*, **44**, 103-115 (1980).
- 22) **Garcin, R., Brion, S. & Khochneviss, A.**: Le syndrome de Creutzfeldt-Jakob et les syndrome cortico-striés du presenium. *Rev. Neurol.*, **4**, 419-441 (1963).
- 23) **Carpenter, M. B.**: Human Neuroanatomy p441-443. The Williams & Wilkins Co., Baltimore, 1976.
- 24) **Krieg, W. J. S.**: Anatomy of the normal human thalamus. A. Dewulf (ed.), p139-148, Elsevier, Amsterdam, London, New York, 1971.
- 25) **Hassler, R.**: Anatomy of the thalamus. p230-290. In G. Schaltenbrand & P. Bailey (ed.), *Introduction to stereotaxis with an atlas of the human brain*, George Thieme, Stuttgart, 1959.
- 26) **Papez, J. W.**: A proposed mechanism of emotion. *Arch. Neurol. Psychiat.*, **38**, 725-743 (1937).
- 27) **Nauta, W. J. H.**: Neural associations of the amygdaloid complex in the monkey. *Brain*, **85**, 505-520 (1962).
- 28) **Whitelock, D. C. & Nauta, W. J. H.**: Subcortical projections from the temporal cortex in the *Mucaca mulatta*. *J. Com. Neurol.*, **106**, 183-212 (1956).

- 29) **Angevine, J. B., Locke, S. & Yakovlev, P.:** Limbic nuclei of thalamus and connections of limbic cortex. *Arch. Neurol.*, **10**, 165-180 (1961).
- 30) **McLardy, T.:** The thalamic projection to frontal cortex in man. *J. Neurol. Neurosurg. Psychiat.*, **13**, 198-202 (1950).
- 31) **Carpenter, M. B.:** Human Neuroanatomy, p451-452. The Williams & Wilkins Co., Baltimore, 1976.
- 32) **Papez, J. W.:** Thalamic connections in a hemidecorticate dog. *J. Com. Neurol.*, **69**, 103-119 (1938).
- 33) **Scheibel, M. E. & Scheibel, A. B.:** The organization of the ventral anterior nucleus of the thalamus. A Golgi study. *Brain Res.*, **1**, 250-268 (1966).
- 34) **Walker, A. E.:** Internal structure and afferent-efferent relations of the thalamus. p1-12. In *The thalamus*, Columbia University Press, New York, 1966.
- 35) **Nauta, W. J. H. & Kuypers, H. G. C. M.:** Some ascending pathways in the brain reticular formation. p3-30. In *Reticular formation of the brain*, Henry Ford Hospital International Symposium, Little Brown Co., Boston, 1958.
- 36) **Thomas, D. M., Kaufman, R. P., Sprague, J. M. & Chambers, W. W.:** Experimental studies of the vermal cerebellar projections in the brain stem of the cat. *J. Anat.*, **90**, 371-385 (1956).
- 37) **Bowsher, D.:** Some afferent and efferent connections of the parafascicular-center media complex. p99-108. In *The thalamus*, Columbia University Press, New York, 1966.
- 38) **Martin, J. J.:** Contribution à l'étude de l'anatomie de thalamus et de sa pathologie au cours de maladies dégénératives dites abiotrophique. *Acta Neurol. Belg.*, **70**, 1-211 (1970).
- 39) **Wolpow, E. R. & Kleinman, G. M.:** Case records of Massachusetts General Hospital. *N. Eng. J. Med.* **303**, 1162-1171 (1980).
- 40) **Scheibel, M. E. & Scheibel, A. B.:** The organization of the nucleus reticularis thalamus. A Golgi study. *Brain Res.*, **1**, 43-62 (1966).
- 41) **Park, T. S., Kleinman, G. M. & Richardson, E. P.:** Creutzfeldt-Jakob disease with extensive degeneration of white matter. *Acta Neuropathol.*, **52**, 239-242 (1980).
- 42) **白木博次:** Creutzfeldt-Jakob 病の神経病理学的背景, *神経進歩*, **18**, 4-30 (1974).
- 43) **Scholz, W.:** Die Krampfschädigungen des Gehirns, p34-36 Springer-Verlag. Berlin, Göttingen, Heidelberg, 1951.
- 44) **Rose, J. E. & Woolsey, C. N.:** Organization of the mammalian thalamus and its relationships to the cerebral cortex. *Electroenceph. Clin. Neurophysiol.*, **1**, 391-404 (1949).
- 45) **Bruce, M. E. & Fraser, H.:** Focal and asymmetrical vacuolar lesions in the brains of mice infected with certain strains of scrapie. *Acta Neuropathol.*, **58**, 133-140 (1980).
- 46) **Johnson, R. T.:** Selective vulnerability of neural cells to viral infections *Brain*, **103**, 447-472 (1980).
- 47) **末次基洋・森山成彬・三山吉夫・山田宗良・高松勇雄:** Creutzfeldt-Jakob 症状群の精神症状. *脳神経*, **34**, 159-164 (1982).
- 48) **Spiegel, E. A., Wycis, H. T., Orchinik, C. & Fred, H.:** Thalamic chronotaxis. *Am. J. Psychiat.*, **113**, 97-105 (1956).
- 49) **Victor, M., Adams, R. D. & Collins, G. H.:** The Wernicke-Korsakoff syndrome. *Contemporary Neurology*, p166-170, F. A. Davis, Co., Philadelphia, 1971.
- 50) **Walker, A. E.:** Normal and pathological physiology of the thalamus. p291-314. In *G. Schaltenbrand & P. Bailey(ed.), Introduction to stereotaxis with an atlas of the human brain*, George Thieme, Stuttgart, 1959.
- 51) **Smyth, G. E & Stern, K.:** Tumor of the thalamus-a clinicopathological study. *Brain*, **61**, 339-374 (1938).
- 52) **山下幸雄:** 分裂病状態を呈した視床腫瘍例. *米子医誌*, **13**, 252-254 (1962).
- 53) **木下修身・矢崎光保・末沢洋介・十束支朗:** 精神神経症状を呈した視床腫瘍の3例. *臨精医*, **10**, 999-1007 (1981).
- 54) **Von Cramon, D., Kühnlein, J. & Wolfram, A.:** Die thalamische Demenz. *Fortschr. Neurol. Psychiat.*, **49**, 129-135 (1981).
- 55) **de Boucaud, P., Vital, C. L. & de Boubaud, D.:** Démence thalamique d'origine vasculaire. *Rev. Neurol.*, **119**, 461-468 (1968).
- 56) **Michel, D., Laurent, B., Foyatier, N., Blanc, A. & Portafaix, M.:** Infarctus thalamique para-

- médian gauche. Rev. Neurol., 138, 533-550 (1982).
- 57) **Goldenberg, G., Wimmer, A & Maly, J.:** Amnesic syndrome with a unilateral thalamic lesion; a case report. J. Neurol., 229, 79-86 (1983).
- 58) **Papez, J. W.:** Connections of the pulvinar. Arch. Neurol. Psychiat., 41, 277-289 (1939).
- 59) **Ojemann, G. A., Fedio, P. & Van Buren, J. M.:** Anomia from pulvinar and subcortical parietal stimulation. Brain, 91, 89-116 (1968).
- 60) 難波益之: ヒト pulvinar (視床枕) の大脳皮質投射 (pulvinar 病変の精神症状に対する意義). 神経進歩, 17, 274-292 (1963).
- 61) **Adams, J. E. & Malamud, N.:** Severe chorea with degeneration of the nucleus centrum medianum. Arch. Neurol., 241, 101-105 (1971).
- 62) **Benedek, L. & Juba, A.:** Beiträge zur Pathologie des Diencephalus. Psychiat. Neurol. Wchnschr., 44, 409-412 (1942).
- 63) 小野田嶺雄・古池保雄・日比野隆一・高橋 昭・祖父江逸郎: Creutzfeldt-Jakob 病および亜急性硬化性全脳脳炎にみられた睡眠時無呼吸—periodic synchronous discharge との関連について. 臨床神経, 18, 601-607 (1978).
- 64) **Pool, E. W.:** The interrelationship of respiration and EEG complexes of subacute encephalitis. Electroenceph. Clin. Neurophysiol., 14, 294-302 (1962).
- 65) 浜中淑彦・河合逸雄・橋本義典・西川 直: 脳波異常の周期性について. 脳神経, 22, 1361-1374 (1970).
- 66) 浜中淑彦・守田嘉男: 周期性同期性脳波異常の縦断像について. ヘルペス脳炎と思われる 1 例. 臨床神経, 10, 606-616 (1970).
- 67) **Nelson, J. R. & Leffman, H.:** The human diffusely projecting system. Arch. Neurol., 8, 544-556 (1963).
- 68) **Rayport, J. R.:** Electroencephalographic, corticographic and intracerebral potentials in two anatomically verified cases of Creutzfeldt-Jakob disease. Electroenceph. Clin. Neurophysiol., 15, 922 (1963).
- 69) **Bignami, A. & Paliadini, G.:** Experimentally produced cerebral status spongiosus and continuous pseudorhythmic electroencephalographic discharges with a membrane-ATPase inhibitor in the cat. Nature, 5021, 413-414 (1966).
- 70) **Rossini, P. M., Caltagirone, C., David, P. & Macchi, G.:** Jakob-Creutzfeldt disease; analysis of EEG and evoked potentials under basal conditions and neuroactive drugs. Eur. Neurol., 18, 269-279 (1979).
- 71) **Gloor, P., Kalabay, O. & Giard, N.:** The electroencephalogram in diffuse encephalopathies; electroencephalographic correlates of grey and white matter lesions. Brain, 91, 779-802 (1968).
- 72) **Adornato, B. & Lampert, P.:** Status spongiosus of nervous tissue. Acta Neuropathol., 19, 271-289 (1971).
- 73) **Landis, D. M., Williams, R. S. & Masters, C. L.:** Golgi and electron-microscopic studies of spongiform encephalopathy. Neurology, 31, 538-549 (1981).
- 74) **Stern, K.:** Severe dementia associated with bilateral symmetrical degeneration of the thalamus. Brain, 62, 157-171 (1939).
- 75) **Daniels, A. C., Chokrverty, S. & Barron, K. D.:** Thalamic degeneration, dementia and seizures. Inappropriate ADH secretion associated with bronchogenic carcinoma. Arch. Neurol., 21, 15-24 (1969).
- 76) **Grünthal, E.:** Über thalamische Demenz. Mschr. Psychiat. Neurol., 106, 114-128 (1942).
- 77) **Schulmann, S.:** Bilateral symmetrical degeneration of the thalamus. J. Neuropathol. Exp. Neurol., 16, 446-470 (1957).
- 78) **McMenemey, W. H., Grant, H. C. & Behrman, S.:** Two examples of "Presenile Dementia". Arch. Psychiat. Nervenkr., 207, 128-140 (1965).
- 79) 小田雅也・吉田哲雄・白木博次・横山 武: オリブ核小脳萎縮を伴う両側視床系統変性症の 1 剖検例. : 精神誌, 67, 67-82 (1965).
- 80) 土屋守正・葉田 裕・秋元勇次・岩崎靖夫・佐藤忠宏: 慢性二硫化炭素中毒か? 視床系統変性症か? 神経進歩, 14, 416 (1970).
- 81) 小田雅也・山本達也・安部弘昌・式場 聡: 視床, 黒質, 橋, 小脳変性を主病変とする 1 例. 神経進歩, 16, 514-520 (1962).
- 82) **Pilz, P. & Erhart, P.:** Thalamic degeneration. Acta Neuropathol., 7(Suppl), 262-364 (1981).
- 83) **Hori, A., Ikeda, K., Kosaka, K., Shinohara, S. & Iizuka, R.:** System degeneration of the thalamus. Arch. Psychiat. Nervenkr., 231, 71-80 (1982).
- 84) **Jacob, H.:** Lokalisation neuropathologischer Prozesse und klinische Symptomatik. 神経病理学 3(Suppl), 1-8 (1982).

Neuropathological Study of the Thalamus in Creutzfeldt-Jakob Disease Katsuji Kobayashi, Department of Neuropsychiatry, (Director, Prof. N. Yamaguchi), School of Medicine, Kanazawa University, Kanazawa, 920 - J. Jusen Med. Soc., 92 822-850 (1983)

Key Words: Creutzfeldt-Jakob disease, Neuropathology, Thalamus, Quantitative analysis.

Abstract

Concerning four autopsy cases of patients with Creutzfeldt-Jakob(C-J) disease, clinical symptoms and pathological alterations in the thalamus were examined and the data were quantitatively treated in comparison with those of the controls which had normal brain. Severe nerve cell loss with proliferation of hypertrophic astroglia was found in the association and sensory relay nuclei. The midline and intralaminar nuclei except for the central nucleus showed only fibrillary gliosis with little outfall of nerve cells. In two cases, the central nucleus showed a moderate nerve cell loss with hypertrophic astrocytes. The anterior dorsal nucleus was degenerated secondarily in relation to cerebellar lesion, while the specific sensory relay nuclei and the reticular nucleus remained almost intact. The above thalamic lesions were distributed more frequently in phylogenically newer nuclei than in older ones, and the properties of thalamic lesions were similar to those found in the cerebral cortex. Both findings suggest that the thalamic lesions represent a primary pathological process. Clinical symptoms corresponding to the thalamic lesions in C-J disease were hard to be clarified, because extensive lesions were found in other parts of the central nervous system. However, in an attempt to classify 41 cases of C-J disease reported by others in Japan into two groups (31 cases with and 10 cases without thalamic lesions) and to further compare their clinical symptoms and pathological data from each other, it was noticed that no lesions were found in the brain stem in the cases having no thalamic lesions, and that the cases with lesions in both the thalamus and the brain stem exhibited initial neurological signs and diverse psychic manifestations, as reported in the present paper. In addition, the particular distribution of thalamic lesions found in the present cases appears to be attributable, as a factor, to the generation mechanism of periodic synchronous discharges, which are characteristic in EEG of C-J disease; the periodic synchronous discharges may represent an EEG phenomenon due to the non-specific thalamic nuclei deprived of various influences via the association and sensory relay nuclei, those have been found particularly damaged in this disease.