テクネチウム-99mコロイドの血栓性病変集積に関する実験的研究

メタデータ	言語: Japanese
	出版者:
	公開日: 2017-10-04
	キーワード (Ja):
	キーワード (En):
	作成者: 大口, 学
	メールアドレス:
	所属:
URL	http://hdl.handle.net/2297/9022

金沢大学十全医学会雑誌　第92巻　第1号　37－49（1983）

テクネチウム-99mコロイドの血栓性病変集積に関する実験的研究

金沢大学医学部核医学講座（主任：久田欣一教授）
大　口　　学

（昭和58年1月11日受付）

テクネチウム-99mコロイド（^{99m}Tc-コロイド）の血餅，静脈血栓，血管内フィブリン沈着への集積を実験的に検討した．血餅は，健康人より得た血液を試験管内に3時間放置して作製した．^{99m}Tc-スズコロイドの平均血餅集積率は96.2±2.7％と最大値を示し，以下^{99m}Tc-ミリマイクロスフェアアルブミン76.3％，^{99m}Tc-硫黄コロイド35.3％，^{99m}Tc-レニウムコロイド20.9％，^{99m}Tc-フィチン酸20.1％の順であった．次に，ラット左大腿静脈を5分間圧迫して血栓を作製し，圧迫解放後30分に^{99m}Tc-コロイドを尾静脈より注入した．左右の大腿静脈放射能比の平均値は，^{99m}Tc-スズコロイド54.5，^{99m}Tc-フィチン酸24.2，^{99m}Tc-硫黄コロイド12.1，^{99m}Tc-レニウムコロイド3.9，^{99m}Tc-ミリマイクロスフェアアルブミン2.4であった．また，静脈血栓作製後3時間，12時間，1,3,5,7日までの^{99m}Tc-スズコロイドの血栓部への経時的集積変化を検討したところ，左右の大腿静脈放射能比の平均値は，それぞれ40.5,6.3,9.0,8.8,5.2,3.4の結果を示し，血栓が新しいほど集積度は高いものの，7日間経過した血栓でも有意に高く集積することが示された．また，血管内フィブリン沈着のモデルとしてエンドトキシンをラット腹腔内に投与し，その3時間後に^{99m}Tc-コロイドを静注した結果，肺集積は^{99m}Tc-レニウムコロイドを除き，いずれも有意な増加を示した．なかでも^{99m}Tc-スズコロイドが最も著しい集積変化を示した．腎集積は，^{99m}Tc-スズコロイド，^{99m}Tc-硫黄コロイドの場合ともに有意に集積が増加したが，とくに^{99m}Tc-スズコロイドの集積変化が著しかった．その際，エンドトキシンとヘパリンとの同時投与により，肺集積は有意に低下したが，腎集積の低下はさらに著しかった．したがって，肺および腎への^{99m}Tc-スズコロイド集積には，血管内フィブリン沈着が関与しているものと思われた．今回の結果より，血餅，静脈血栓および血管内フィブリン沈着いずれに対しても，^{99m}Tc-スズコロイドが最も高い集積性をもつことが，実験的に示された．

Key words ^{99m}Tc- Colloid, Venous thrombi, Endotoxin, Fibrin deposits, Heparin.

肝，脾，骨髄，リンパ節のシンチグラフィに現在用いられているテクネチウム-99m（Technetium 99m，以下^{99m}Tc-と略）コロイドは，静脈内投与により，速やかに肝，脾，骨髄の細網内皮組織に捕捉される．しかし稀に，静脈内投与により，肺や腎がシンチグラム上，描画される[1)~6)]ことがあり，その意義が論じられている．また，カテーテルの静脈内留置の結果生じた血栓部位に，^{99m}Tc-コロイドが集積する事実も報告されている[7),8)]．

腎に^{99m}Tc-コロイドが集積する例としては，移植腎の慢性拒絶反応が報告されており[9),10)]，この場合，病理学的に，動脈内のフィブリン沈着が指摘されている[11)]．また，血管内血液凝固症候群に伴なった症例で，肺及び腎に^{99m}Tc-コロイドが集積したとの報告もみられる[12)]．以上より，コロイドが動静脈内あるいは毛細血管内に形成された血栓やフィブリンに集積した可能性が

Study on ^{99m}Tc-Colloid Accumulation of in vitro Clots and Thrombi in Rats. **Manabu Ohguchi,** Department of Nuclear Medicine, (Director: Prof. K. Hisada), School of Medicine, Kanazawa University.

示唆され，^{99m}Tc-コロイドによる血栓性病変の診断応用が期待される．しかし，血栓性病変のコロイド集積に関して欧米で報告されたのは^{99m}Tc-硫黄コロイド集積に関する報告例のみである[13)~15)]．したがって，他の^{99m}Tc-コロイドで血栓性病変に集積したとの報告や，また，^{99m}Tc-コロイドの種類の違いによる血栓性病変への集積の差異を検討した報告は，現在までみられていない．

著者は，静脈血栓のモデルとしてラットの大腿静脈に血栓を作製し，また微小血管内フィブリン沈着のモデルとしてラットにエンドトキシンを投与しこれらの血栓性病変の実験モデルを用いて，種々の^{99m}Tc-コロイドの血栓性病変への集積の相異について検討するとともに，いかなる^{99m}Tc-コロイドが血栓性病変の診断に最も適当であるかを追究した．

材料および方法

I．実験動物および^{99m}Tc-コロイド

実験動物は，体重 200 g 前後の雌ドンリュウラットを用いた．^{99m}Tc-コロイドは，標識用コロイドとしてスズコロイド(日本メジフィジックス)，硫黄コロイド(ミドリ十字，Tck-1)，フィチン酸(第1ラジオアイソトープ)，レニウムコロイド(ミドリ十字，Tck-17)，ミリマイクロスフェア(ミドリ十字，Tck-9)の各市販キットを用い，また^{99}Mo-^{99m}Tc-ジェネレーターより溶出した$^{99m}TcO_4^-$溶液は生理食塩水で希釈したものを用いて作製した．作製した各^{99m}Tc-コロイドの標識率を 85 %メタノールおよびホワットマン No. 50 のろ紙を用いてペーパークロマトグラフィーで調べたところ，作製 30 分後では，すべて 98 %以上，2 時間後では 95 %以上の標識率を認めた．なお，今回の実験では，^{99m}Tc-コロイドはすべて作製後 30 分から 2 時間の間に使用した．

II．実験モデルの作製

1．試験管内血餅

試験管内血餅は，健康人より採血し，栄研チューブに各 1 ml ずつ入れ室温 (25°C) にて 3 時間放置して作製した．また一部は血球成分への^{99m}Tc-コロイドの集積性を評価するためにヘパリン採血を行ない，同様に 3 時間室温放置した．

2．大腿静脈血栓モデル

チオペンタール (Ravonal®) (6 mg/体重 100 g) のラット腹腔内投与による全身麻酔下に，左大腿部を切開し，左大腿静脈を露出剝離した．大腿静脈を止血鉗子にて圧迫し，5 分間血流遮断した．その間，止血鉗子遮断遠位部の静脈に鉗子にて数回挫滅を加えた．止血鉗子解放後，切開部を絹糸にて縫合した．以上の方法により，静脈血栓を作製した．

3．微小血栓モデル

エンドトキシンとしてリポポリサッカライド E. coli (Lipopolysaccharide E. Coli) (Westphal Method, 和光純薬) を使用し，滅菌生理食塩水にて 10 mg/ml に溶解した．さらに生理食塩水にて希釈し，1 mg/ml, 0.1 mg/ml のものを作製した．一定量のエンドトキシンを含む溶液 1 ml を，ラットの腹腔内に注入した．以上の方法により微小血栓モデルを作製した．

III．実験方法および測定，観察法

1．試験管内血餅

試験管内に 3 時間放置してできた血餅に，^{99m}Tc-スズコロイド，^{99m}Tc-硫黄コロイド，^{99m}Tc-フィチン酸，^{99m}Tc-レニウムコロイド，^{99m}Tc-ミリマイクロスフェアをそれぞれ約 10 mμCi (0.1 ml) を加え，ボルテックスミキサーで数秒混合した後，30 分間室温 (25°C) 放置した．その後，生理食塩水 1 ml を加え，1200 回転 10 分間遠心し，上清を捨て，さらに再び生理食塩水 1 ml にて同様に遠心した後，上清を捨てた．遠心沈査をウェル型シンチレーションカウンターにて放射能を測定し，全投与量に対する^{99m}Tc-コロイドの血餅への集積率を算出した．3 時間放置した加ヘパリン血液中には^{99m}Tc-スズコロイドのみを加え，同様に血球成分への集積率を算出した．なお一群の実験には，4 本の検体を用いて検討し，^{99m}Tc-コロイドの血餅もしくは血球への集積率は，4 本の検体の平均値より算出した．

2．大腿静脈血栓

止血鉗子解放後 30 分に，^{99m}Tc-スズコロイド，^{99m}Tc-硫黄コロイド，^{99m}Tc-フィチン酸，^{99m}Tc-レニウムコロイド，^{99m}Tc-ミリマイクロスフェアそれぞれ約 100 μCi (0.3 ml) を尾静脈より注入した．30 分後に，エチルエーテル (ethylether) 麻酔下に脱血により屠殺し，左大腿静脈を血栓部を含めて 1 cm 摘出した．その際，対照として，右大腿静脈の同部位を血液を含め 1 cm 摘出した．また，比較的古い血栓への^{99m}Tc-コロイドの集積性を検討するために止血鉗子解放後，3 時間，12 時間，24 時間，3 日後，5 日後，7 日後に^{99m}Tc-スズコロイド約 100 μCi (0.3 ml) を尾静脈より注入し，30 分後に左右の大腿静脈を各 1 cm 同様に摘出した．次に，ヘパリン (Novo Heparin®) の^{99m}Tc-コロイド集積抑制効果の有無をみるために，止血鉗子解放直後にヘパリン 1000 単位 (1 ml) を尾静脈より注入し，3 時間後に^{99m}Tc-スズコロイド約 100 μCi (0.3 ml) を尾静脈より注入し，30 分後に左右の大腿静脈を各 1 cm ずつ同様に摘出した．摘出した大腿静脈は，ウェル型シンチレーションカウンターにて放射能を測定し，左右大腿静

脈の放射能の比を算出して，静脈血栓部への集積度を評価した．なお実験一群につきラット5〜10匹を用いて評価した．

3．微小血栓

エンドトキシン10mg（1ml），ラット腹腔内注入3時間後に，^{99m}Tc-スズコロイド，^{99m}Tc-硫黄コロイド，^{99m}Tc-フィチン酸，^{99m}Tc-レニウムコロイド，^{99m}Tc-ミリマイクロスフェアそれぞれ約10 μCi(0.3 ml)，尾静脈より注入した．30分後にエチルエーテル麻酔下に脱血により屠殺し，血液（約1 ml），心，肺，肝，脾，胃，右腎，筋肉（腓腹筋の一部），右脛骨を摘出した．直ちに，各臓器の湿重量を測定した後，ウエル型シンチレーションカウンターにて放射能を測定した．次に，エンドトキシン投与量に対する，^{99m}Tc-コロイドの各臓器への集積性の変化を評価するために0.1 mg（1 ml），1 mg（1 ml）をそれぞれラット腹腔内に注入し3時間後に，^{99m}Tc-スズコロイド約10 μCi（0.3 ml）を尾静脈より注入した．30分後に，同様に血液および臓器を取り出し，湿重量および放射能を測定した．また，エンドトキシンによる^{99m}Tc-スズコロイドの各臓器への集積変化に対するヘパリンの影響を評価するために，エンドトキシン各0.1 mg，1.0 mg，10.0 mgを腹腔内投与直後に，ヘパリン1000単位（1 ml）をそれぞれ尾静脈より注入した．3時間後に，^{99m}Tc-スズコロイド約10 μCi（0.3 ml）を尾静脈より注入し，30分後に同様に血液および臓器を取り出し，湿重量および放射能を測定した．

各標本の湿重量および放射能の測定値より，%投与量/g組織を算出した．また，エンドトキシン投与群の対照群として，腹腔内に生理食塩水1 mlを投与し，3時間後に，同一調整^{99m}Tc-コロイドを用いて各臓器の集積率を求めた．その際，いずれの群もラット5〜10匹を使用し，その平均値を集積率として評価した．

なお，平均値の有意差検定は，t検定を用いた．

Table 1. In vitro determination of clot uptake of ^{99m}Tc-Colloid

^{99m}Tc-Colloid	% Uptake
^{99m}Tc-Sn-colloid	96.2±2.7
^{99m}Tc- Sulfur-colloid	35.3±5.0
^{99m}Tc-Phytate	20.1±11.9
^{99m}Tc-Rhenium-colloid	20.9±6.4
^{99m}Tc-Millimicrosphere-albumin	76.3±5.7

Each value represents a mean±S.D. (n=4)

$$\% \text{ Uptake} = \frac{\text{radioactivity retained in clot}}{\text{radioactivity of administered } ^{99m}\text{Tc-Colloid}} \times 100$$

4．病理組織学的検索

実験モデル作製II-2により作製した大腿静脈血栓（止血鉗子解放後30分），およびII-3によりエンドトキシン10 mgを腹腔内投与3時間後の腎および肺をそれぞれ摘出後，ただちに，10%ホルマリン溶液内で固定した．また，エンドトキシンおよびヘパリン投与3時間後の肺，腎も摘出後ただちに10%ホルマリン固定した．その後パラフィン包埋し，ヘマトキシリン・エオジン（hematoxyline and eosin）染色にて，各々の組織学的変化を観察した．

成　　績

I．試験管内血餅への^{99m}Tc-コロイド集積（Table 1.）

血餅への集積率は，それぞれ^{99m}Tc-スズコロイドで96.2±2.7%（mean±S.D., n=4，以下同じ），^{99m}Tc-硫黄コロイドで35.3±5.0%，^{99m}Tc-フィチン酸で20.1±11.9%，^{99m}Tc-レニウムコロイドで20.9±6.4%，^{99m}Tc-ミリマイクロスフェアで76.3±5.7%であり，^{99m}Tc-スズコロイドが最も高い集積率を示した．また，加ヘパリン血での^{99m}Tc-スズコロイドの血球成分への集積率は39.1±3.4%の結果を示し，血漿成分を除いた血球成分にも，スズコロイドがある程度の集積性をもつことが示された．しかし，血餅の集積率96.2±2.7%と比較すると，有意に低下した結果が得られた（$p<0.05$）．

II．大腿静脈血栓

1．^{99m}Tc-コロイドの比較（Fig. 1.）

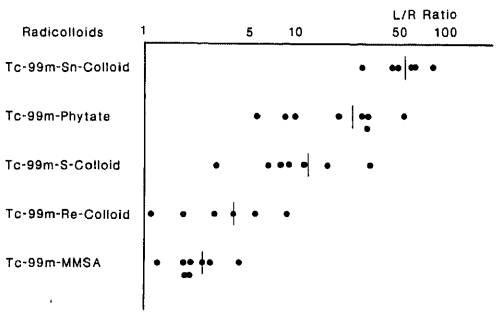

Fig. 1. Comparison of various ^{99m}Tc-colloids uptake into experimentally induced venous thrombi of rats 30 min after release of 5 min clamping of left femoral vein regments. The highest uptake was observed in ^{99m}Tc-Sn colloid.

$$\text{L/R Ratio} = \frac{\text{radioactivity of clamped site of left femoral vein}}{\text{radioactivity of non-clamped site of right femoral vein}}$$

Sn : Stannum, S : Sulfur, Re : Rhenium, MMSA : millimicrosphere albumin

止血鉗子解放後30分における左右の大腿静脈の平均放射能比は，^{99m}Tc-スズコロイドで54.5±18.5倍，^{99m}Tc-フィチン酸で24.2±18.8倍，^{99m}Tc-硫黄コロイドで12.1±9.1倍，^{99m}Tc-レニウムコロイドで3.9±2.8倍，^{99m}Tc-ミリマイクロスフェアで2.4±1.2倍であり，^{99m}Tc-スズコロイドが最も良好な血栓集積性を示した．

2．比較的古い血栓への^{99m}Tc-スズコロイドの集積 (Fig. 2.)

前の実験結果より，^{99m}Tc-スズコロイドが最も血栓集積性が良好と判明したため，止血鉗子解放後7日までの集積性を検討した．その結果，3時間後で40.5±20.8倍，12時間後で6.3±1.6倍，24時間後で9.0±6.1倍，3日後で8.8±6.0倍，5日後で5.2±1.3倍，7日後で3.4±1.2倍の集積結果であった．したがって3時間後までの比較的新鮮な血栓への集積は極めて良好であったが，12時間を経過すると，急激に集積性は低下し，それ以降では時間の経過と共に血栓部への集積性が次第に低下する傾向がみられた．しかし，7日間経過した血栓にも3.4±1.2倍と少なからず集積性を示した．

3．静脈血栓部へのヘパリンによる集積抑制効果 (Fig. 3.)

止血鉗子解放後3時間経過した静脈血栓部への^{99m}Tc-スズコロイドの集積度が左右大腿静脈の平均放射能が40.5±20.8倍であったのに対し，ヘパリン1000単位を同時投与して血栓部への集積抑制効果を評価した場合は，21.3±10.3倍（左右大腿静脈放射能比）と有意に低下した（P<0.05）．

III．微小血栓

1．エンドトキシン10 mg腹腔内投与における各^{99m}Tc-コロイドの比較（Table 2.）

肺集積は，対照群に比べエンドトキシン投与群は^{99m}Tc-レニウムコロイドを除き，有意に増加した（P<0.05）．とくに，^{99m}Tc-スズコロイドでは，対照群の平均値の10.2倍，^{99m}Tc-硫黄コロイドでは9.2倍と著明な集積増加を認めた．また，肺へ最も集積率が高かったのは，^{99m}Tc-ミリマイクロスフェアで9.272±1.518 g％投与量/g組織を示した．

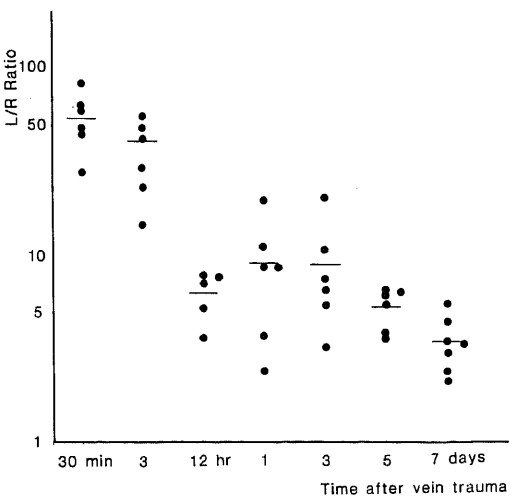

Fig. 2. Time course of ^{99m}Tc - Sn colloid uptake into experimentally induced femoral vein thrombi of rats. The uptake gradually decreased with thrombus age.

$$\text{L/R Ratio} = \frac{\text{radioactivity of clamped site of left femoral vein}}{\text{radioactivity of non-clamped site of right femoral vein}}$$

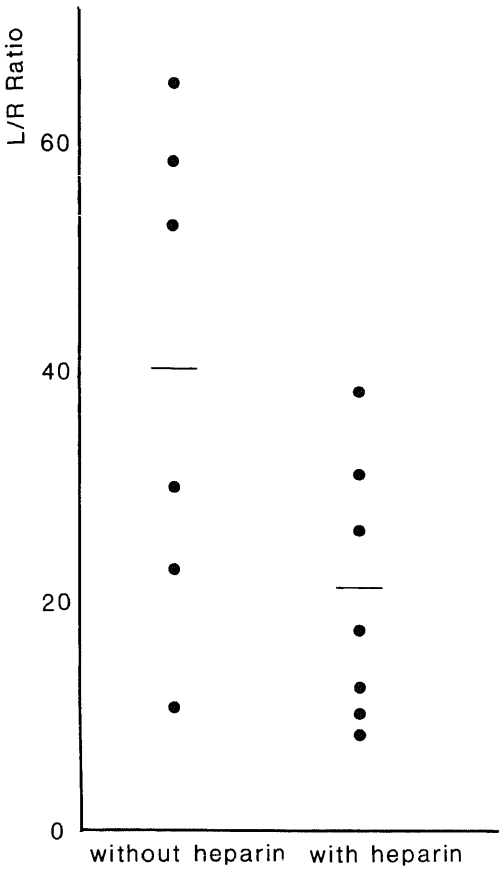

Fig. 3. Effects of heparin on ^{99m}Tc - Sn colloid uptake into experimentally induced femoral vein thrombi of rats, 3 hours after vein clamp. Heparin (1000 IU) was injected intravenously at the same time of the release of clamping.

$$\text{L/R Ratio} = \frac{\text{radioactivity of clamped site of left femoral vein}}{\text{radioactivity of non-clamped site of right femoral vein}}$$

腎は^{99m}Tc-フィチン酸，^{99m}Tc-レニウムコロイド，^{99m}Tc-ミリマイクロスフェアでは，対照群とエンドトキシン投与群に有意の集積増加がみられなかった．しかし，^{99m}Tc-硫黄コロイドでは対照群の2倍と軽度の集積増加を示し，また^{99m}Tc-スズコロイドでは対照群の50.2倍と特に高い集積増加を認めた（P<0.05）．

以上の結果より，エンドトキシン投与によって肺および腎の集積率が最も著しく変化したのは^{99m}Tc-スズ

Table 2. Biodistribution of various ^{99m}Tc-Colloids in rats with and without endotoxin treatment

Organ		^{99m}Tc-Colloid				
		^{99m}Tc-Sn-colloid E: n=4 C: n=5	^{99m}Tc-Sulfur colloid E: n=5 C: n=5	^{99m}Tc-Phytate E: n=5 C: n=6	^{99m}Tc-Rhenium -colloid E: n=7 C: n=6	^{99m}Tc-Microsphere -albumin E: n=8 C: n=6
Blood	E:	0.013±0.005	0.590±0.389	0.109±0.011	0.398±0.090	0.192±0.081
	C:	0.005±0.002	0.028±0.004	0.066±0.014	0.248±0.018	0.213±0.099
Heart	E:	0.070±0.026	0.146±0.070	0.046 ±0.008	0.153±0.046	0.086±0.039
	C:	0.010±0.004	0.014±0.004	0.032±0.010	0.105±0.020	0.098±0.033
Lung	E:	*3.645±0.985	*1.478±0.370	*0.194±0.041	0.616±0.289	*9.272±1.518
	C:	0.356±0.110	0.160±0.040	0.109±0.012	0.610±0.020	2.319±1.288
Liver	E:	6.004±1.469	7.474±1.831	7.138±1.715	2.270±0.497	5.602±0.976
	C:	6.929±0.418	12.944±1.106	8.592±1.604	3.146±0.162	7.736±1.673
Spleen	E:	0.918±0.531	1.100±0.608	1.368±0.428	0.577±0.128	0.561±0.976
	C:	2.170±0.623	0.879±0.136	1.216±0.425	0.421±0.111	1.644±0.216
Stomach	E:	0.074±0.055	0.115±0.056	0.028±0.002	0.225±0.082	0.170±0.031
	C:	0.003±0.000	0.009±0.004	0.017±0.002	0.293±0.070	0.241±0.109
Rt.Kidney	E:	*1.128±0.662	*0.305±0.093	*0.089±0.018	3.036±1.502	0.696±0.175
	C:	0.022±0.000	0.138±0.012	0.212±0.002	1.897±0.183	0.662±0.031
Muscle	E:	0.011±0.008	0.023±0.010	0.013±0.006	0.052±0.016	0.036±0.006
	C:	0.001±0.000	0.002±0.000	0.006±0.001	0.046±0.013	0.031±0.009
Rt.Tibia	E:	0.128±0.041	0.208±0.047	0.098±0.018	1.049±0.209	0.161±0.043
	C:	0.015±0.005	0.158±0.024	0.075±0.008	1.319±0.208	0.058±0.006

Each value represents a mean±S.D. (% dose/g injected dose)
E: Endotoxin treated rats (10.0 mg of Lipopolysacchride intraperitoneally injected)
C: Control rats
* : Significantly different from the data of control group (p<0.05)

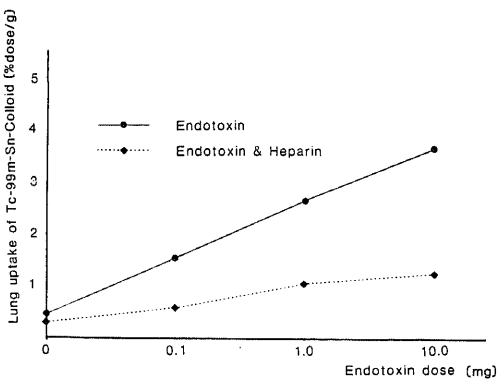

Fig. 4. Dose response curves of lung uptake of ^{99m}Tc-Sn colloid 3 hours after intraperitoneal administration of endotoxin, with and without heparin.Over a dose 0.1 mg to 10.0 mg endotoxin, lung uptake increased progressively.
Each intravenous heparin (1000 IU) injection at the same time of endotoxin administration caused significantly decreased lung uptakes.

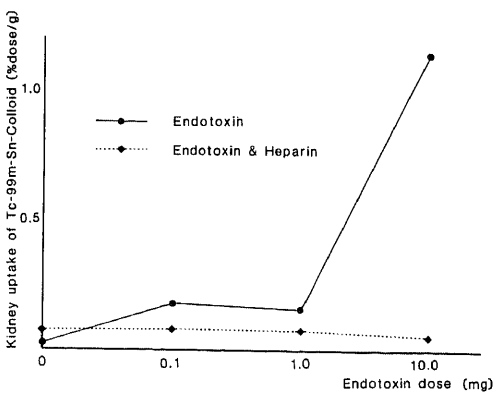

Fig. 5. Dose response curves of kidney uptake of ^{99m}Tc - Sn colloid 3 hours after intraperitoneal administration of endotoxin, with and without heparin.
At a dose of 10.0 mg of endotoxin, marked increased uptake occured, but this was dramatically prevented by heparin (1000 IU).

Table 3. Biodistribution of ^{99m}Tc-Sn-colloid in endotoxin treated rats with and without heparin

Organ		Endotoxin dose (mg)			
		0 E: n=4 E+H: n=7	0.1 E: n=7 E+H: n=7	1.0 E: n=7 E+H: n=6	10.0 E: n=5 E+H: n=5
Blood	E:	0.005±0.002	0.036±0.019	0.011±0.002	0.013±0.005
	E+H:	0.027±0.012	0.033±0.010	0.024±0.008	0.011±0.007
Heart	E:	0.010±0.004	0.044±0.011	0.051±0.002	0.070±0.026
	E+H:	0.019±0.005	0.020±0.005	0.021±0.008	0.017±0.008
Lung	E:	0.356±0.110	1.516±0.696	2.649±0.596	3.645±0.985
	E+H:	0.276±0.037	*0.560±0.131	*1.026±0.205	*1.192±0.359
Liver	E:	6.929±0.418	10.434±1.738	10.423±0.273	6.004±1.469
	E+H:	10.097±1.300	9.718±1.399	9.706±1.128	6.846±1.147
Spleen	E:	2.170±0.623	6.967±1.877	4.581±1.908	0.918±0.531
	E+H:	2.949±0.524	8.060±1.707	7.347±2.189	1.009±0.598
Stomach	E:	0.003±0.000	0.030±0.013	0.033±0.013	0.074±0.055
	E+H:	0.016±0.015	0.019±0.015	0.015±0.007	0.019±0.017
Rt. Kidney	E:	0.022±0.007	0.178±0.051	0.152±0.046	1.128±0.662
	E+H:	0.068±0.048	*0.083±0.014	*0.085±0.017	*0.050±0.020
Muscle	E:	0.001±0.000	0.009±0.003	0.015±0.009	0.011±0.008
	E+H:	0.004±0.002	0.003±0.001	0.006±0.017	0.002±0.001
Rt. Tibia	E:	0.015±0.005	0.177±0.050	0.202±0.048	0.128±0.041
	E+H:	0.033±0.009	0.079±0.022	0.163±0.048	0.021±0.009

Each value represents a mean±S.D. (% dose/g injected dose)
E: Endotoxin treated rats without heparin (0−10.0 mg of Lipopolysaccharide intraperitoneally injected)
E+H: Endotoxin treated rats with heparin (0−10.0 mg of Lipopolysaccharide intraperitoneally injected and 1000 IU of heparin intravenously injected simultaneously)
*: Significantly different from the data of endotoxin treated rats without heparin ($p<0.05$)

コロイドであり，以下の実験には^{99m}Tc-スズコロイドを用いて検討した．

2．エンドトキシン投与量差による^{99m}Tc-スズコロイド体内分布変化とヘパリンの効果 (Table 3.)

エンドトキシンの投与量が多くなるに従い，肺では^{99m}Tc-スズコロイドの集積が増加する傾向がみられた．これに反し，ヘパリン 1000 単位同時投与群では，いずれも有意に肺集積が低下し ($P<0.05$)，エンドトキシンによる肺集積変化に対して，抑制効果がみられた (Fig. 4.)．

腎では同時に，エンドトキシン投与量増加によって，集積増加傾向を認めた．しかしエンドトキシン 0.1 mg と 1.0 mg 投与群では，有意な集積変化がみられなかったが，10.0 mg 投与群では，著明な集積増加をみとめた．これに反し，ヘパリン 1000 単位同時投与群では，いずれも腎集積が有意に低下 ($P<0.05$) し，エンドトキシンによる腎への集積変化に対する抑制効果が著しくみられた (Fig. 5.)．腎での抑制効果は，肺での抑制効果よりも顕著であった．

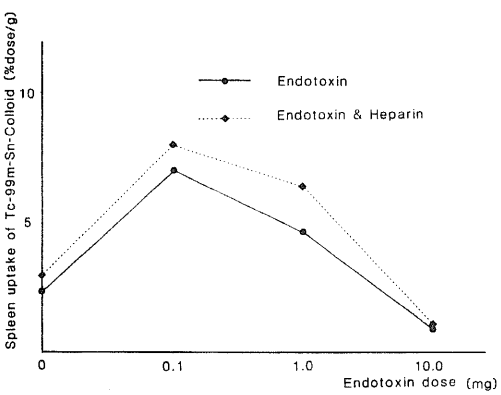

Fig. 6. Dose response curves of spleen uptake of ^{99m}Tc - Sn colloid 3 hours after intraperitoneal administration of endotoxin, with and without heparin.
Intravenous heparin (1000 IU) had no effects on splenic uptake of ^{99m}Tc - Sn colloid.



Photo. 1. Histological appearance of the femoral vein thrombosis of rat. Thirty minutes after left femoral vein clamp. Intravenous thrombus is seen (arrowed). H & E, ×4.

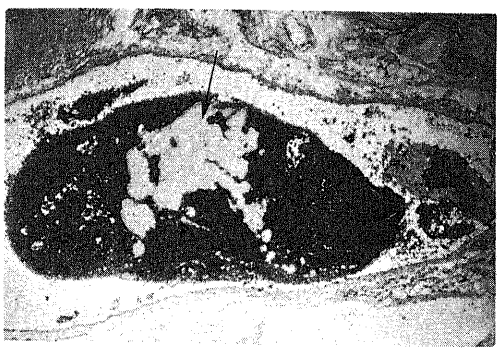

Photo. 2. High power view of the thrombus in photo 1, showing intravenous thrombus with fibrin deposits (arrowed). H & E, ×40.

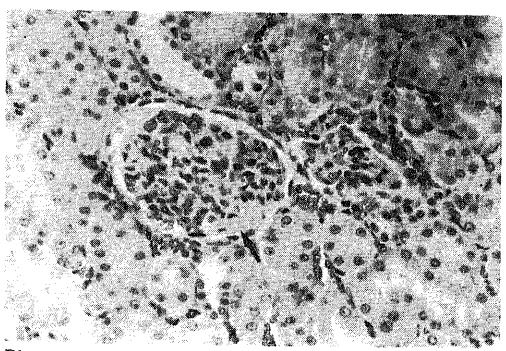

Photo. 3. Histological appearance of the kidney of endotoxin treated rat. Three hours after intraperitoneal administration of 10.0 mg endotoxin. Note the vascular congestion of the renal cortex and fibrin deposits of the glomerulus (arrowed). H & E, ×200.

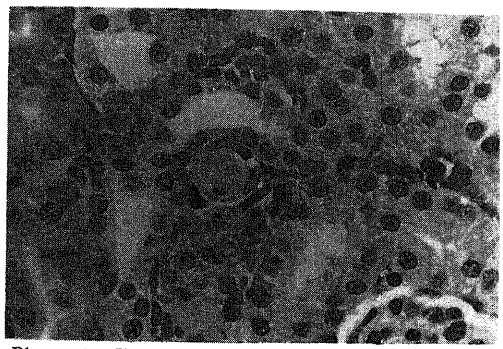

Photo. 4. High power view of intracapillary fibrin deposits in photo. 3. H & E, ×400.

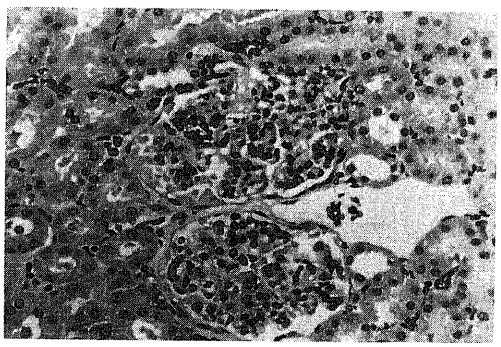

Photo. 5. Histological appearance of the Kidney of endotoxin treated rat with heparin. Three hours after intraperitoneal administration of 10.0 mg endotoxin and intravenous administration of heparin (1000 IU) simultaneously. Note the vascular congestion of the renal coltex. H & E, ×200.

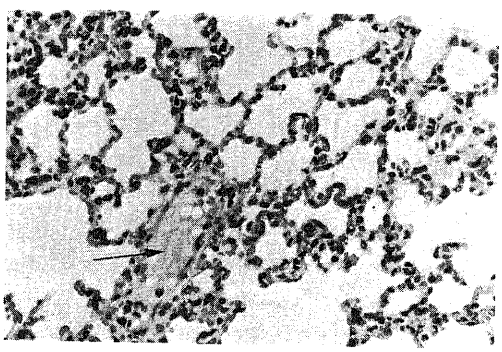

Photo. 6. Histological appearance of lung of endotoxin treated rat. Three hours after intraperitoneal administration of 10.0 mg endotoxin. Note the vascular congestion and intravascular fibrin deposits (arrowed). H & E, ×200.

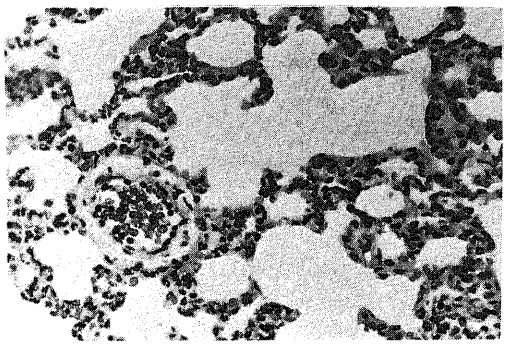

Photo. 7. Histological appearance of lung of endotoxin treated rat with heparin. Three hours after intraperitoneal administration of 10.0 mg endotoxin and intravenous administration of heparin (1000 IU) simultaneously. The vascular congestion is also seen, but fibrin deposits appeared decreased. H &E, ×200.

その他，脾はエンドトキシン 0.1 mg 及び 1.0 mg 投与群で集積増加傾向が認められたが，ヘパリン同時投与群では集積抑制効果がみられなかった（Fig. 6.）.

IV. 病理的組織学的検索

1．大腿静脈血栓（Photo. 1., Photo. 2.）

止血鉗子解放後 30 分の組織のルーペ像では，大腿静脈内腔に血栓の存在を認めた．40 倍では，血栓はフィブリンを伴なっていた．

2．エンドトキシン投与

エンドトキシン 10.0 mg 腹腔内投与，3 時間後の腎では，皮質の毛細管毛管レベルまでのうっ血及び血管内フィブリン沈着および糸球体の高度のうっ血及びフィブリン沈着を認めた（Photo. 3., Photo. 4.）．また，ヘパリン同時投与 3 時間後の腎でも，高度のうっ血がみられたものの，フィブリン沈着はやや減少傾向がみられた（Photo. 5.）．肺でも同様に高度のうっ血および血管内フィブリン沈着を認めた（Photo. 6.）．また，エンドトキシンにヘパリンを同時投与 3 時間後の肺でも同様にうっ血所見が認められたが，フィブリン沈着はやはり減少傾向がみられた（Photo. 7.）.

考　　察

I．静脈血栓について

深部静脈血栓症は血栓性静脈炎さらに致命的な肺梗塞の原因となり，その診断が重要視されている．現在まで静脈造影法[16]，プレティスモグラフィー[17]，超音波ドップラー法[18),19]などが，深部静脈血栓の診断法として開発，施行されてきた．核医学的にも，^{125}I-フィブリノーゲン摂取検査[20]，^{99m}Tc-大凝集アルブミンによる RI 静脈イメージング[21]などの検査法が施行され，最近では^{99m}Tc-フィブリノーゲン[22]，^{99m}Tc-ストレプトキナーゼ[23]，^{99m}Tc-ウロキナーゼ[24]，^{99m}Tc-ヘパリン[25]，^{111}In-血小板[26),27]など直接凝固線溶糸に関与する物質の RI 標識剤による方法も開発されている．しかし，これらの検査法は，比較的古い血栓に対する集積率欠如の問題，試薬作製上の煩雑性の問題など実施上一長一短があり，迅速かつ正確な診断は困難な状況にある．

一方，^{99m}Tc-コロイドが血栓への集積性を示す事実は以前より指摘されていたが[7),8]，その集積性に対し実験的に詳細に検討した報告は未だなされていない．著者は，この点に着目し，まず試験管内血餅の^{99m}Tc-コロイドの集積率の測定を行なった．その結果，^{99m}Tc-スズコロイド，^{99m}Tc-ミリマイクロスフェア，^{99m}Tc-硫黄コロイド，^{99m}Tc-フィチン酸，^{99m}Tc-レニウムコロイドの順に集積率が高く，とくに^{99m}Tc-スズコロイドは全投与量の平均 96.2±2.7 %と極めて高い集積率を示した．また，ヘパリン採血したものにも^{99m}Tc-スズコロイドは平均 39.1±3.4 %との集積結果を示したが，その原因として，コロイド粒子が貪食能をもつ血液細胞に取り込まれた可能性の他に，非特異的な血液成分への付着の可能性も考慮される[28]．しかし，今回，^{99m}Tc-スズコロイドの血餅集積 96.2 %の結果より，フィブリン凝塊が大きく関与している可能性が極めて高いことを示していると云える．

^{99m}Tc-コロイドの実験的静脈血栓への集積については，Vieras ら[13),14]や Bardfeld[15]らの報告があるが，いずれも^{99m}Tc-硫黄コロイドを用いており，しかも血栓の新旧にかかわらずその集積度には，有意差がなかったとしている．しかし Vieras ら[13]は，血栓イメージング用コロイドとして，^{99m}Tc-硫黄コロイドが最適とは思われず，コロイド粒子の物理化学的検索が必要であると述べている．著者の実験結果では，止血鉗子解放後 30 分の新しい静脈血栓部への集積性は，^{99m}Tc-スズコロイドが最も良好な集積性を示し，以下^{99m}Tc-フィチン酸，^{99m}Tc-硫黄コロイド，^{99m}Tc-レニウムコロイド，^{99m}Tc-ミリマイクロスフェアの順であった．今回用いたコロイド粒子径は，^{99m}Tc-ミリマイクロスフェアが 0.5～2 μ[29]と最大であり，^{99m}Tc-スズコロイド約 0.7 μ[29]，^{99m}Tc-硫黄コロイド約 40 mμ[29]，^{99m}Tc-レニウムコロイドは最も小さく 3～15 mμ[30]とされている．また，^{99m}Tc-フィチン酸の場合，フィチン酸自体はコロイドではないが，血中では Ca^{++} と結合してコロイドとなるので，実際の粒子径は不明であるが体内分布より，^{99m}Tc-硫黄コロイドと同程度の粒子径と推定される．コロイドの粒子径と体内分布の関係は，粒子径が

大となるほど肺集積が大きく[31]，小となるほど骨髄集積が大きくなることが指摘されている[32]．Table 2.に示した正常ラットの体内分布もこの傾向を示していたが，血栓集積性と粒子径とには明らかな相関関係が認められなかった．今回，このようにコロイドの粒子サイズと静脈血栓への集積度に関し一定の関係がみられなかったのは，コロイド粒子の静電荷状態など，むしろ粒子サイズ以外の要因が大きく関与しているものと思われる．

次に，^{99m}Tc-スズコロイドによる血栓の時間経過に対する検討では，作製後3時間までの比較的新しい血栓では極めて高い集積性を示し，また，12時間後から7日後までは平均数倍に低下した．この際，新しい血栓で集積が高かったのは血栓の成熟過程にあり，含まれる血液凝固成分が多く，古い血栓では線維化，器質化などの変化により構成成分が減少したためと考えられる．しかしながら，3日間経過した血栓で8.8倍，7日間経過した血栓でも3.4倍の集積結果を示したことは，^{99m}Tc-スズコロイドが古い血栓でも集積し，画像上でも検出できる可能性を強く示唆している．同様に比較的古い血栓でも^{99m}Tc-硫黄コロイドが集積することをVieras[13]らも報告している．この事実は，この点がフィブリノーゲン，^{111}In-血小板のように，集積が形成途上の血栓，すなわち極めて新しい血栓に限定される物質に比べて，診断上有用性が極めて高い．また作製後3時間の血栓では，ヘパリン投与により，血栓への集積が低下したのは，フィブリン沈着量が減少したためと考えられる[13]．

^{99m}Tc-コロイドは，静脈内投与により90％以上が全身の網内系に捕捉されるtarget to non target ratioが極めて高くなるものの，実際血栓部への絶対到達量は少ないという欠点がある．したがって，実際の臨床応用にあたっては，血栓部が疑われる部位より末梢静脈より注入して到達量を多くする工夫が必要となろう．

II．エンドトキシンによる血管内フィブリン沈着

^{99m}Tc-コロイドが，肺や腎に集積する事実は以前より報告されている．肺集積は，肝硬変[33]，悪性疾患[33),34]，ハンター病[35]，ヒスチオサイトーシス[36]，骨髄，脾，肝の移植[37]，血清アルミニウム濃度の上昇[38]などでみられ，腎集積はうっ血性心不全[6]，移植腎の慢性拒絶[9]などで報告されている．これら肺，腎のコロイド集積の機序として，微小血栓やフィブリン沈着の存在，網内系細胞の動員などが推定されているが実際のところ，その集積機序は不明である．Klingensmithら[39]は，ラット腹腔内にエンドトキシンを投与し^{99m}Tc-硫黄コロイドを投与し，肺および腎に有意な集積を認めかつ腎の集積はヘパリンで抑制されることより，血管内凝固に基づくフィブリン沈着によるものだと推測している．

著者は，Kingensmithらと同じ実験モデルを用い，まず^{99m}Tc-コロイドの種類の違いによる肺，腎への集積度の差を検討した．その結果，腎集積が対照と比べて最も大きな差を示したのは^{99m}Tc-スズコロイドであり，その他は^{99m}Tc-硫黄コロイドを除いて対照との有意に高い集積は認めなかった．また，腎集積が最も高値を示したのは^{99m}Tc-レニウムコロイドであったが，^{99m}Tc-レニウムコロイドの粒子径が小さいことと，静注後体内で遊離の$^{99m}TcO_4^-$が出現したためと考えられる．同様に，^{99m}Tc-ミリマイクロスフェアも腎集積が比較的高値を示したのは，血中で遊離の$^{99m}TcO_4^-$が生じたためと思われる．この結果は，^{99m}Tc-レニウムコロイド，^{99m}Tc-ミリマイクロスフェアともに，他のコロイドに比べ血液および胃の放射能が高かったことからも裏付けられる．また，今回用いた^{99m}Tc-硫黄コロイドは径約40 mμのものであり，対照群と比較してエンドトキシン群では有意の腎集積増加を認めたものの，^{99m}Tc-スズコロイドほどの集積増加はみられなかった．以上の結果より，^{99m}Tc-スズコロイドが腎集積の評価に最も適当と思われた．

次に，エンドトキシン投与量の違いによる集積の変化を^{99m}Tc-スズコロイドを用いて検討した結果では，肺集積は投与量の増加にしたがい増加したが，腎では10.0 mg投与群ではじめて急激な集積増加を示した．

エンドトキシンにヘパリンを投与した群では，エンドトキシン単独投与群に比し，肺は，エンドトキシン0.1 mgから10.0 mgいずれの投与群も有意に集積が低下した．しかし，エンドトキシン非投与の対照群と比較すると，ヘパリンを投与してもエンドトキシン投与量に応じて軽度の肺集積増加がみられた。これに対し，腎ではエンドトキシンにヘパリンを投与した群はいずれも腎への集積が著しく低下し，腎集積率はエンドトキシン非投与の対照群と比較しても集積に有意差がみられなかった．これらの結果は，肺と腎とにおける^{99m}Tc-スズコロイド集積機序の違いを示している．

エンドトキシンをラット腹腔内へ大量投与することにより，病態的に全身性シュワルツマン反応をひきおこすことが指摘されている[39]．この実験病理学的研究では，腎の毛細管腔内フィブリン沈着，静脈系の拡張，血行静止がみられた[40]と報告されている．今回の実験の組織学的検索でも，腎糸球体のフィブリン沈着，皮質全体の高度のうっ血，静脈うっ血及びフィブリン沈着などがみられた．またエンドトキシンにヘパリンを投与した群では，腎皮質の高度のうっ血はみられるものの糸球体のフィブリン沈着はみられず，静脈のフィブリン沈着も減少する傾向がみられた．したがって，腎

への集積増加が単なるうっ血による血液量増加のためとは考えられず，フィブリンが大きく関与していると思われる．一方，肺でも同様に，エンドトキシン投与により，うっ血及び血管内フィブリン沈着を認めた．したがって肺集積に関しても，腎と同様に，フィブリンが関与しているものと思われる．しかしエンドトキシンにヘパリン投与した群でも，やはりエンドトキシン非投与対照群に比し軽度の肺集積増加が認められたのは，フィブリン以外に，また別の肺集積機序が存在するものと思われる．すなわち，エンドトキシンによる肺血管内皮細胞の障害及び貪食機能の亢進，網内系細胞の動員などの機序が関与していると考えられる．

エンドトキシン投与による肺，腎以外の集積変化として，エンドトキシン 0.1 mg 投与で脾集積が最大の結果を示した．この結果も，貪食機能亢進のためと推測される[41]．この場合も，ヘパリン投与によって脾への集積抑制がみられなかった．

以上の結果により，毛細管レベルの血栓性病変への集積は，^{99m}Tc-スズコロイドが最も適していることが示された．

結　　論

試験管内血餅，ラット大腿静脈圧迫挫滅による静脈血栓，ラットのエンドトキシン腹腔内投与による肺，腎のフィブリン沈着を実験モデルとして，^{99m}Tc-コロイド5種の集積性を検討し，以下の結論を得た．

1．試験管内放置3時間の血餅への，^{99m}Tc-スズコロイドの全投与量に対する集積率は，96.2±2.7％であり，最も高い結果を示した．以下^{99m}Tc-ミリマイクロスフェア，^{99m}Tc-硫黄コロイド，^{99m}Tc-レニウムコロイド，^{99m}Tc-フィチン酸の順であった．またヘパリン採血3時間の血液では^{99m}Tc-スズコロイドの集積は39.1±3.4％と有意に低下し，血餅への集積にはフィブリンが関与していることが示唆された．

2．ラットの左大腿静脈を圧迫挫滅し作成した静脈血栓では，^{99m}Tc-スズコロイドが左右大腿静脈放射能比で，54.5±18.5倍と最も良好な集積性を示し，以下^{99m}Tc -フィチン酸，^{99m}Tc-硫黄コロイド，^{99m}Tc-レニウムコロイド，^{99m}Tc-ミリマイクロスフェアの順であった．

3．血栓形成後の時間的経過に対する^{99m}Tc-スズコロイドの集積性に関する検討では，12時間以降で次第に集積度が低下したものの，左右大腿静脈放射能比は3日後で8.8倍，7日後で3.4倍（左右大腿静脈比）の結果を示し，比較的古い血栓でも集積することが証明された．

4．エンドトキシンの腹腔内投与による実験では，腎集積と肺集積がともに対照に比べ最も著しく増加を示したのは，^{99m}Tc-スズコロイドであった．病理組織学的には肺，腎ともにうっ血と共に，血管内にフィブリン沈着が認められた．

5．エンドトキシン投与量の増加に伴い，^{99m}Tc-スズコロイドの肺集積は徐々に増加したのに対し，腎集積は10.0 mg の投与量で初めて急激な増加がみられた．

6．エンドトキシンにヘパリンを同時投与した群では，腎集積は，エンドトキシン非投与の対照と同程度に抑制されたが，肺集積の抑制はされるものの，エンドトキシン投与量に従い軽度の集積増加を認めた．この結果より，腎へのコロイド集積にはほとんどフィブリンが関与しているのに対し，肺では，フィブリンの他に，肺の細網内皮系の貪食機能亢進など他の因子機序が関与していることが示唆された．

以上により，血餅，静脈血栓，毛細管レベルの血栓性病変いずれに対しても，^{99m}Tc-スズコロイドが最も良好な集積性を有することが実験的に示された．

稿を終えるにあたり，御指導と御校閲を賜った久田欣一教授に謹んで謝意を表します．また，終始直接の御指導を賜った油野民雄講師はじめ教室員各位に深く感謝致します．更に，病理標本作製にあたり貴重な御教示，御援助を賜った本学第一病理学教室中西功夫助教授及び教室員の方々に厚く御礼申しあげます．なお本研究の一部は，昭和57年文部省一般研究（B）（課題番号57480259）の補助によったことを付記し，謝意を表します．

本論文の要旨は，第22回日本核医学総会（東京，1982）にて発表した．

文　　献

1） **Imariso, J. J.**: Liver scan showing intense lung uptake in neoplasia and infection. J. Nucl. Med., **16**, 188-190 (1975).

2） **Keyes, J. W. Jr., Wilson, G. A. & Quinonest, J. D.**: An evaluation of lung uptake of colloid during liver imaging. J. Nucl. Med., **14**, 687-691 (1973).

3） **Klingensmith, W. C. & Ryerson, T. W.**: Lung uptake of ^{99m}Tc-sulfur colloid. J. Nucl. Med., **14**, 201-204 (1973).

4） **Shook, D. R. & Shafer, R. B.**: Renal uptake of ^{99m}Tc-sulfur colloid. Clin. Nucl. Med., **1**, 223-225 (1976).

5） **Coleman, R. E.**: Renal colloid localization. J. Nucl. Med., **15**, 367-369 (1974).

6） **Higgins, C. B., Taketa, R. M., Taylor, A., Halpern, S. E. & Ashburn, W. L.**: Renal uptake of ^{99m}Tc-sulfur colloid. J. Nucl. Med., **15**, 564-565

(1974).

7) **Freeman, A. H. & Wraight, E. P.**: Uptake of ^{99m}Tc-colloid by intravascular clot. Br. J. Radiol., **49**, 803-804 (1976).

8) **Helbig, H. D.**: Focal introgenic increased radiocolloid uptake on liver scan. J. Nucl. Med., **14**, 354-355 (1973).

9) **Solaric-George, E. A., Fletcher, J. W., Newton, W. T., Henry, R. E. & Donati, R. M.**: Renal accumulation of ^{99m}Tc-sulfur colloid in transplant rejection. Radiology, **111**, 465-466 (1974).

10) **George, E. A., Codd, J. E., Newton, W. T., Henry, R. E. & Donati, R. M.**: Further evaluation of ^{99m}Tc-sulfur colloid accumulation in rejecting renal transplants in man and a canine model. Radiology, **116**, 121-126 (1975).

11) **Rowlands, D. T. Jr., Hill, G. S. & Zwijewski, C. M.**: The pathology of renal homograft rejection. Am. J. Pathol., **85**, 774-804 (1976).

12) **Smith, F. W., Brown, R. G. & Gilday, D. L.**: Accumulation of Tc-99 m-sulfur colloid by the lung and kidney following disseminated intravascular coagulation. Clin. Nucl. Med., **5**, 241-244 (1980).

13) **Vieras, F., Barron, E. L., Parker, G. A. & Grisson, M. P.**: Experimental evaluation of Tc-99 m sulfur colloid as a potential imaging agent in thromboembolic disease: Concise communication. J. Nucl. Med., **21**, 723-728 (1980).

14) **Vieras, F. & Barron, E. L.**: Preliminary observations on the potential of ^{99m}Tc-sulfur colloid as a radiopharmaceutical for detection of deep vein thrombosis. Radiology, **132**, 473-474 (1979).

15) **Bardfeld, P. A., Rand, J. & Goldsmith, S. J.**: The use of Technetium-99 m sulfer colloid as a marker for experimental venous thrombosis: Concise communication. J. Nucl. Med., **22**, 598-600 (1981).

16) **Thomas, M. L.**: Phlebography. Arch. Surg., **104**, 145-151 (1972).

17) **Wheeler, H. B., Pearson, P., O'Connell, D. & Mullick, S. C.**: Impedance phlebography. Arch. Surg., **104**, 164-169 (1972).

18) **Sigel, B., Felix, W. B., Popky, G. L. & Ipson, J.**: Diagnosis of lower limb venous thrombosis by doppler ultrasound technique. Arch. Surg., **104**, 174-179 (1972).

19) **Strandness, D. E. & Summer, D. S.**: Ultrasonic velocity in the diagnosis of thrombophlebitis. Arch. Surg., **104**, 180-183 (1972).

20) **Atkins. P. & Hawkins, L. A.**: The diagnosis of deep vein thrombosis in the leg using ^{125}I-fibrinogen. Br. J. Surg., **55**, 825-830 (1968).

21) **Webber, M. M., Bennett, L. R., Gragin, M & Webb, R. Jr.**: Thrombophlebitis-demonstration by scintiscanning. Radiology, **92**, 620-623 (1969).

22) **Harwig, S. S. L., Harwig, J. F., Coleman, R. E. & Welch, M. J.**: In vivo behavior of ^{99m}Tc-fibrinogen and its potential as a thrombus imaging agent. J. Nucl. Med., **17**, 40-46 (1976).

23) **Dugan, M. A., Kazar, J. J., Ganse, G. & Charkes, N. D.**: Localization of deep vein thrombosis using radioactive storeptokinase. J. Nucl. Med., **14**, 233-234 (1973).

24) **Millar, W. T.**: Localization of deep venous thrombosis using technetium-99 m labelled urokinase. Lancet, **121**, 695-696 (1974).

25) **Utne, H. E., Nielsen, S. P., Klenp, P. & Nielsen, H. V.**: A gamma camera method for the evaluation of deep vein thrombosis application of ^{99m}Tc-labelled heparin. Eur. J. Nucl. Med., **6**, 237-240 (1981).

26) **Knight, L. C., Primeau, J. L., Siegel, B. A. & Welch, M. J.**: Comparison of In-111 labeled platelets and iodinated fibrinogen for the detection of deep vein thrombosis. J. Nucl. Med., **19**, 891-894 (1978).

27) **Goodwin, D. A., Bushberg, J. T., Doherty, P. W., Lipton, M. J., Conley, F. K., Diamanti, C. I. & Meares, C. F.**: Indium-111-labeled autologous platelets for location of vascular thrombi in humans. J. Nucl. Med., **19**, 626-634 (1978).

28) **McAfee, J. G. & Thakus, M. L.**: Survey of radioactive agents for in vitro labeling of phagocytic leukocytes. II. Particles. J. Nucl. Med., **17**, 488-492 (1976).

29) **加藤貞武・浦久保五郎・飯尾正宏**：核医学大系，第13巻，放射性医薬品，核医学機器便覧，第1版，**40-54**頁，東京，実業公報社，**1976.**

30) **長井一枝・伊藤安彦・大塚信昭・村中明・加地辰美・寺島秀彰・柳元信一・中野靖子・西下創一**：^{99m}Tc-レニウムコロイドのリンパ節集積に関する臨床的有用性．Radioisotope, **29**, 31-33 (1980).

31) **高橋吉政・横田朝男・志村秀夫・菱田豊彦・気駕**

正己：RI コロイド粒子とりこみと種々の条件による変動．核医学，14, 768 (1977).

32) **Kuperus, J. H.**: The role of phagocytosis and pinocytosis in the localization of radiotracers, p 267-276, In L. G. Colombetti (ed.), Principles of radiopharmacology. vol. III, 1 st ed. CRC press, United States, 1979.

33) **Turner, J. W., Syod, I. B. & Hanc, R. P.**: Lung uptake of ^{99m}Tc-sulfur colloid during liver scanning. J. Nucl. Med., **15**, 460-462 (1974).

34) **Gillespie, P. J., Alexander, J. L. & Edelstyn, G. A.**: High concentration of ^{99m}Tc-sulfur colloid found during routine liver scan in lungs of patient with advanced breast cancer. J. Nucl. Med., **14**, 711-712 (1973).

35) **Klingensmith, W. C., Eikman, E. A., Maumenee, I. & Wager, H. N. Jr.**: Widespread abnormalities radiocolloid distribution in patient with mucopolysaccharidoses. J. Nucl. Med, **16**, 1002-1006 (1975).

36) **Bowen, B. M., Coates, G. & Garnett, E. S.**: Technetium-99 m-sulfur colloid lung scan in patients with histiocytosis X. J. Nucl. Med. **16**, 332 (1975).

37) **Klingensmith, W. C., Ryerson, T. W. & Corman, J. L.**: Lung uptake of ^{99m}Tc-sulfur colloid in organ transplantation. J. Nucl. Med., **14**, 757-759 (1975).

38) **Bobinet, D. P. Zurbriggen, M. T., Spolter, L. & Cohen, M. B.**: Lung uptake of ^{99m}Tc-sulfur ctlltid in patient exhibiting presense of Al^{3+} in plasma. J. Nucl. Med., **15**, 1220-1221 (1974).

39) **Klingensmith, W. C., Tsan, M. F. & Wagner, H. N. Jr.**: Factors affecting the uptake of ^{99m}Tc-sulfur colloid by the lung and kidney. J. Nucl. Med., **17**, 681-684 (1976).

40) 大久保健治：Endotoxin による血管障害に関する実験病理学的研究．脈管学，**16**, 309-321 (1976).

41) 中野昌康・島村忠勝・内山竹彦・田辺将夫・斉藤和久：細菌内毒素と網内系機能．日網会誌，**12**, 65-72 (1972).

Study on ^{99m}Tc-Colloid Accumulation of in vitro Clots and Thrombi in Rats

Manabu Ohguchi, Department of Nuclear Medicine, School of Medicine, Kanazawa University, Kanazawa, 920– J. Juzen Med. Soc., **92**, 37–49 (1983)

Key words: ^{99m}Tc-Colloid, Venous thrombi, Endotoxin, Fibrin deposits, Heparin.

Abstract

The accumulation of different ^{99m}Tc-colloids in *in vitro* clot, venous thrombi and intravascular fibrin deposits in rats was studied. Blood clot was produced by incubating fresh blood from a normal healthy volunteer in the test tube at room temperature for three hours. The mean value of % uptake of ^{99m}Tc-Sn colloid in clot was 96.2% and higher than that of any other ^{99m}Tc-colloids: ^{99m}Tc-millimicrosphere albumin (76.3%), ^{99m}Tc-sulfur colloid (35.3%), ^{99m}Tc-rhenium colloid (20.9%), ^{99m}Tc-phytate (20.1%). Venous thrombi in rats were made by clamping the left femoral vein segments for 5 minutes. Thirty minutes after release of clamping, ^{99m}Tc-colloids were injected into the tail veins. With ^{99m}Tc-Sn colloid, the mean value of the ratio of the radioactivity in the clamped left femoral vein segment to the control segment of the right femoral vein (L/R ratio) was 54.5. L/R ratios of other ^{99m}Tc-colloids were 24.2 with ^{99m}Tc-phytate, 12.1 with ^{99m}Tc-sulfur colloid, 3.9 with ^{99m}Tc-rhenium colloid, 2.4 with ^{99m}Tc-millimicrosphere albumin. To evaluate the effects of thrombus age on the uptake, the study was performed by intravenous injection of ^{99m}Tc-Sn colloid from three hours till seven days after producing thrombi. L/R ratios were 40.5 at three hours, 6.3 at twelve hours, 9.0 at one day, 8.8 at three days, 5.2 at five days, 3.4 at seven days. Although L/R ratios were higher for the fresh

thrombi, significant uptake was also observed up to seven days. Intravascular fibrin deposits were induced by intraperitoneal injection of endotoxin into rats. Three hours after injection of endotoxin, ^{99m}Tc-colloids were injected intravenously. Significant lung uptake was observed in ^{99m}Tc-colloids except in ^{99m}Tc-rhenium colloid. And the most remarkable change of lung uptake was observed in ^{99m}Tc-Sn colloid. Significant kidney uptake was observed in ^{99m}Tc-Sn colloid and ^{99m}Tc-sulfur colloid. And the most remarkable change of kidney uptake was also observed in ^{99m}Tc-Sn colloid. When heparin was injected intravenously at the same time as endotoxin injection, lung uptake of ^{99m}Tc-Sn colloid was significantly decreased. However, the heparin effect on kidney uptake of ^{99m}Tc-Sn colloid was more significant than on lung uptake. The increased uptake in the lung and the kidney was thought to be probably related to intravascular fibrin deposits. The results in this study indicated that ^{99m}Tc-Sn colloid showed the greatest affinity to *in vitro* clots, venous thrombi and intravascular fibrin deposits.