

## Glomus腫瘍の1例

|       |   |
|-------|---|
| メタデータ | 言語: jpn<br>出版者:<br>公開日: 2017-10-04<br>キーワード (Ja):<br>キーワード (En):<br>作成者:<br>メールアドレス:<br>所属: |
| URL   | <a href="http://hdl.handle.net/2297/9010">http://hdl.handle.net/2297/9010</a>               |

## Glomus 腫瘍の一例

金沢大学医学部整形外科

清水 勝 治

(昭和57年9月25日受付)

右母指の爪床に発生した27歳男性の Glomus 腫瘍の一例を報告した。摘出した腫瘍は淡紅色の2×3 mm 大の柔く実質性で、病理組織学的に Masson の分類による Epithelioma type に属するものであった。摘出後、本腫瘍は稀に再発をみることもあるが、本症例は10年後の現在再発をみていない。

---

**Key words** Glomus tumor, Subungual tumor, Epithelioma type

---

Glomus 腫瘍は皮膚末梢、殊に指尖部や爪床等の動静脈吻合部の特殊器官である Glomus cutaneum に発生する腫瘍で、極めて激烈な発作性疼痛を有するのが特徴であり、従来より比較的稀な疾患であるとされているが、右母指の爪床に発生した男性の Glomus 腫瘍の一例を経験したので報告する。

症例：27歳男性，セールスマン

主訴：右母指痛

家族歴及び既往歴：特記すべきことはない。

現病歴：患者は約2年程前より右母指に疼痛を訴えるようになり、殊に右母指であったため麻雀の牌をつまみとるとき等に強い痛みがあり、又冷水に手をつけたり、季節の変わり目等に耐え難い疼痛を感じていた。職業が薬品メーカーのセールスであった関係上、訪問先の2～3の病院で診断を受けた所、癩疽の初期であるとか、カウルザギー等の疑いもあるとかいわれ、投薬などを受けていたが症状が好転しなかったため、47年3月10日当院を受診した。初診時、右母指の爪半月部の橈側寄りを圧迫すると強い疼痛を訴えたが、発赤、腫脹等の炎症所見を欠くため Glomus 腫瘍を疑った。

局所所見：右母指の爪の変形、発赤、腫脹、知覚障害、運動障害、指の萎縮等は認められなかったが、爪下の爪半月の橈側部を局所的に圧迫すると強い疼痛を

訴えた。然し外見上ははっきりした腫瘍と思われるものを認めなかった。又レ線上骨には特別変化を認めなかった。

治療：右母指をオーベルスト伝達麻酔のもとに駆血し、爪の橈側部に縦切を加え、橈側約1/3を爪根部まで抜爪し、更に爪半月をさけると半月下に境界明瞭なほぼ円形の腫瘍を認めた(Fig.1)。この腫瘍を爪床等を損傷しない様慎重に周囲より剝離し、摘出し、その後念のため鋭匙で搔爬した。摘出腫瘍は淡紅色の2×3 mmの柔らかい実質性のものであった(Fig.2)。

病理組織学的所見

線維性被膜に包まれた腫瘍で、比較的形の揃った腫瘍細胞が大小不正形の胞巣をつくり、あるいは索状に連なり合って増生し、中に圧平された細血管の分布をみとめる(Fig.3)。腫瘍細胞は円形乃至卵円形の核と好酸性の胞体を有して異型性を示さず、一層の扁平な内皮細胞が配列した細血管の周囲に重層性に増生している(Fig.4)。腫瘍細胞の間には少数の線維芽細胞を伴う浮腫状の間質が介在し、部分的に Mucoid 変性の傾向もうかがわれた。又被膜近くに細い神経線維束の走行も散見された。以上の腫瘍細胞の形態と増生パターンは、Glomus 腫瘍の特徴をよく表現しているといえる。

---

Glomus Tumor; a Case Report. **Katsuharu Shimizu**, Department of Orthopedic Surgery, School of Medicine Kanazawa University.

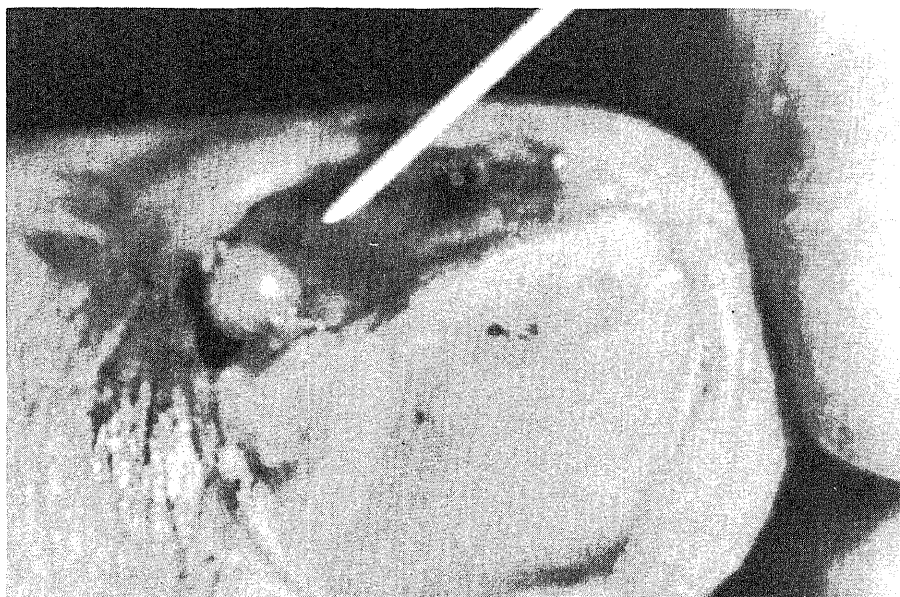

Fig. 1. Subungual glomus tumor of the right thumb




Fig. 2. The removed tumor, 2 × 3mm in size

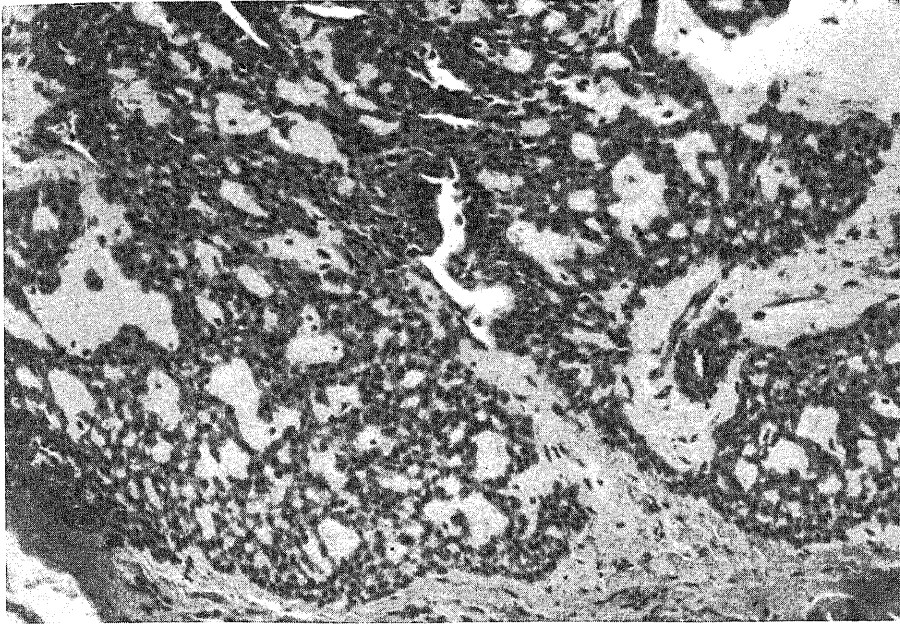


Fig. 3. Photomicrograph of a section of the subungual tumor. This appearance resembles closely that of the normal glomus. H. E. stain  $\times 100$

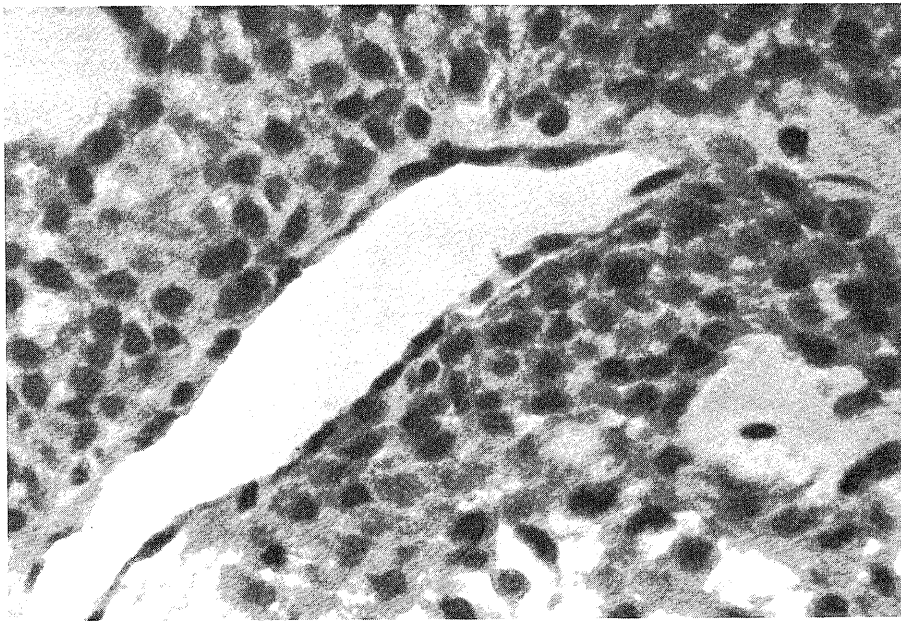


Fig. 4. One of the tumor vessels with an endothelial-lined lumen, outside of which are the epithelioid cells. H. E. stain  $\times 400$

## 考 察

Glomus 腫瘍は 1924 年 Masson<sup>1)</sup>が Glomus cutaneum に発生する腫瘍として総括して以来、一疾患として着目されるようになった。さて Glomus cutaneum は主として四肢の末梢の皮膚の Stratum reticulare に分布しており、終末前動脈から分岐した輸入動脈とそれに連なる数本の巻絡吻合血管を経て、毛細血管の介在なしに輸出静脈に移行する動静脈吻合の特殊器官であって、この短絡血管壁には膠原線維や銀好染性線維が網状に入り組んだ中に類上皮細胞が集簇しており、これに有髄神経、交感神経が網状に細胞間に絡む様に分布するとされ、この分布については爪床部が最も多く、ついで指端掌面で、中枢側に向うに従い著明に減少するといわれている。以上の如く本症の好発部位は四肢の末端部で、殊に爪床部で発生することが多く、南條<sup>2)</sup>の 10 例中 1 例は指掌面となっている他は指先、又は爪床である。又津下<sup>3)</sup>の報告でも 8 例について 1 例は指背、1 例は手掌であるが、残りはすべて爪床であり、又指については母指が 3、中指が 2、示指、環指各 1 例であった。又、この腫瘍は普通 2~5 mm 径程度のものが多く、境界が判然としており、淡紅色乃至赤紫色のほぼ球形をした柔軟な腫瘍であることが多い。然し太鼓バチ指状に変化した齊藤<sup>4)</sup>らの症例もあるが、極めて稀な例といえよう。

本症例も多くの諸家の報告の様に爪床に発生し、大きさも 2×3 mm 大の淡紅色のほぼ円形の腫瘍であった。腫瘍発生頻度は、1924 年 Masson<sup>1)</sup>により初めて詳細な報告がなされて以来、Posch<sup>5)</sup>は手の腫瘍 147 例中 8 例に、又東<sup>6)</sup>らは 454 例中 8 例に本症を認めている。本邦では手指の Glomus 腫瘍の報告例は 100 余例であり、その殆が単発例であるが時に多発例<sup>7)</sup>もあるとされている。発生年齢は 20 代から 40 代で、性別では、宮崎<sup>8)</sup>らによれば男女比は 2 : 8 で女性に多いとされているが、性別による差異は余り認められないという報告<sup>9)</sup>もある。症状は本例の様に腫瘍発生部位が物に触れるとき等にみられる激烈な発作性疼痛と限局性疼痛が特徴的であり、又温度や外界の刺激に敏感であるとされている。この疼痛は狭心症発作、カウザルギー、脊椎腫瘍、癩疽等と誤認される程激烈で、所謂 agonizing pain ともいわれている。

一方この Glomus 腫瘍は病理組織学的に多様な組織像を認めるが、Masson<sup>1)</sup>はこれを

- I Epithelioma type (solid type)
- II Angioma type
- III Neuroma type
- IV Degenerative type

の 4 型に分類している。

I は血管腔をとり囲んで上皮様細胞が密に増殖しており、核は卵円形乃至円形で明るく、辺縁にクロマチン網をもつ細胞である。個々の細胞は膠原線維により境されている血管腔の内皮とその周りの上皮様細胞との間には明らかな区別が存在している。

II は多数の血管腔壁を中心として同心円状に細胞が増殖して、核は卵円形より紡錘形を示している。細胞質は好酸性でその周囲に浮腫の強い間質が認められる。

III は有髄、無髄神経の増生が主体となるものであり、IV は腫瘍の増殖が著明だが、中心部に退行変性、核の萎縮、空胞化をみるものである。

本例では病理組織学的所見の項で述べた様に、その組織像より一部に Angioma type と思われる所見もみられるが、どちらかといえば Epithelioma type に属するものと思われる。

鑑別診断としては皮膚の神経腫、脂肪腫、血管腫、爪下の肉芽腫、手指の血管拡張症、黒色腫、骨髄炎等があるが、特徴的な臨床症状及び組織学的所見によりその診断は必ずしも困難ではない。

治療は原則として腫瘍の全摘出を行えばよいが、爪床部にあればその側の爪の一部を抜爪してから摘出しなければならないこともある。摘出後は念のため、鋭匙等で充分搔爬を行う方がよいとされており、摘出が不十分であると再発を示すものもあるとされている。尚、本例では 10 年後の現在再発をみていない。

## 結 語

右母指の爪下に発生した Glomus tumor の一例を経験したので報告した。

御校閲戴いた金沢大学整形外科野村進教授に深謝致します。

## 文 献

- 1) Masson, P. : Le Glomus neuromyo - artériel des régions tactiles et ses tumeurs. Lyon chir., 21, 257 - 280 (1924).
- 2) 南條文昭 : Glomus tumor 10 例の検討, 整形外科, 15, 1103 - 1117 (1964).
- 3) 津上健哉 : 手の外科の実際, 改訂第 5 版, 899~901 頁, 東京, 南江堂, 1974.
- 4) 斎藤潔・菅原正信・服部彰・遠藤博之・鈴木堅二 : 巨大な太鼓バチ指を呈した Glomus 腫瘍の一例, 臨床整形外科, 10, 365 - 367 (1975).
- 5) Posch, J. H. : Tumor of the Hand., Bone and

Joint Surgery, 38 - A, 517 - 540 (1956).

6) 東璋・滝川一興・二の宮節夫: 手指腱鞘より発生した giant - cell tumor 11 症例の検討, 整形外科, 19, 747 - 754 (1968).

7) 林志郎・井上四郎: 手指に発生した多発性 glomus tumor の 1 治験例, 整形外科, 22, 125 - 128

(1971).

8) 米谷俊郎・鷺谷澄夫・原保: 右下肢多発性 glomus tumor の症例, 整形外科, 19, 832 - 835 (1968).

9) 宮崎憲太郎・沢田実・南條文昭: 当科における手の腫瘍—Glomus tumor を中心として—整形外科, 27, 1496 - 1498 (1976).

**Glomus Tumor; a Case Report** Katsuharu Shimizu, Department of Orthopaedic Surgery, School of Medicine, Kanazawa University, Kanazawa, 920 — J. Juzen Med. Soc., 91, 813—817 (1982)

**Key words:** Glomus Tumor, Subungual tumor, Epithelioma type

#### **Abstract**

A case of the glomus tumor in subungual tissue of right thumb of twenty-seven years old male was reported. The removed specimen was reddish in colour, soft and parenchymatous and 2×3 mm in size. The tumor pathologically was classified as the epithelioma type of Masson's criteria. Although the recurrence after the extirpation of the tumor has been reported, this case has not shown any sign of recurrence in 10 years after operation.