幼児期にみられた肥大型非閉塞性心筋症の1剖検例

メタデータ	言語: jpn 出版者: 公開日: 2017-10-04 キーワード (Ja): キーワード (En): 作成者: 北村, 徳治, 三輪, 淳夫, 勝田, 省吾, 中西, 功夫 メールアドレス: 所属:
URL	http://hdl.handle.net/2297/8906

金沢大学十全医学会雑誌　第90巻　第2号　347－351　(1981)

幼児期にみられた肥大型非閉塞性心筋症の1剖検例

金沢大学医学部病理学第一講座
富山医科薬科大学医学部病理学講座*
金沢大学医療技術短期大学部**
北村　徳治
三輪　淳夫*
勝田　省吾**
中西　功夫

(昭和56年3月20日受付)

Key words　肥大型非閉塞性心筋症，錯綜配列，幼児

特発性心筋症とは，「原因または関連の不明な心筋疾患」と定義され，産褥心，アルコール性心筋症，心内膜線維弾性症はその名称を記載して特発性心筋症に含めるとしている[1]．リウマチ性心疾患，心奇型，高血圧性心疾患，虚血性心疾患，内分泌性心疾患，貧血，肺性心は本症から除外される．特発性心筋症は成人期や思春期の患者に発見されることが多いが，疫学調査によれば小児にも相当数の患者があると報告されている[2]．我々は臨床的に肥大型非閉塞性心筋症と診断された1才2ケ月女児の剖検例を経験したので報告する．

臨床事項

症例：1才2ケ月女児

既往歴：患児は第1子で，昭和52年10月24日満期安産で出生し，生下時体重は2690gであった．妊娠中，分娩時とも母体及び胎児に異常はなかった．

家族歴：従兄が1才の時に心臓病（心室中隔欠損症及び肺高血圧症の疑い）で手術後死亡している．

現病歴：昭和53年12月末より患児は感冒様症状を呈していたが，昭和54年1月2日に啼泣後呕吐した．1月6日より元気なく寝てばかりいるようになった．この頃より眼瞼及び四肢に浮腫が出現し，1月8日某病院入院した．1月9日朝に痙攣があり心電図上の異常が指摘され本学附属病院小児科に入院した．

入院時現症及び経過：体格中等．栄養良好．眼瞼に浮腫がみられる．頻脈があり，心音は奔馬律．肝を肋弓下1.5㎝触知する．四肢に軽度の浮腫がみられる．完全房室ブロックによるAdams-Stokes発作が頻発するために心室ペーシングが施行された．心電図，心エコー図及び心音の所見から肥大型非閉塞性心筋症と診断された．ジギタリス剤及び利尿剤投与により心不全は軽快したが，次第にペーシング不全を認めるようになった．1月26日Adams-Stokes発作が頻発したためカテーテル電極を入れかえたが，11時50分無呼吸となり，同日15時5分死亡した．

入院時検査成績：**血液一般**赤血球数585×10^4，Hb15.3g/dl，白血球数16,600，**血液化学**総蛋白5.9g/dl，Na^+142mEg/l，K^+4.8mEq/l，Cl^-105mEq/l，尿素窒素22㎎/dl，GOT58mIU/㎖，GPT32mIU/㎖，LDH348mIU/㎖，Al-p109mIU/㎖，**血液ガス**pH 7.6，$Pao_2$102㎜Hg，$Paco_2$31㎜Hg，HCO_3^-31mEq/l，動脈血酸素飽和度98%，**血清学的所見**CRP（－），ウイルス抗体価：インフルエンザA＜16，インフルエンザB＜16，ムンプス＜4，風疹＜8，コクサッキーA9＜4，B_2＜4，B_3＜4，B_4＜4，B_5＜4，エコー9＜4 **胸部X線検査**　心胸郭比67%と拡大がみられる．**心電図**完

An Autopsy Case of Hypertrophic Non-Obstructive Cardiomyopathy in Early Childhood. **Tokuji Kitamura, Atsuo Miwa***, **Shogo Katsuda**** & **Isao Nakanishi,** Department of Pathology (I), School of Medicine, Kanazawa University.
*Department of Pathology, Faculty of Medicine, Toyama Medical and Pharmaceutical University.　**School of Para-medicine, Kanazawa University.

全房室ブロック及び左脚ブロックがみられる．**心エコー図** 左右両心室及び心室中隔の肥厚がみられる．左室流出路の閉塞，狭窄はない．

剖検所見（金沢大学医学部剖検番号 8260）

一般所見：体格中等．栄養良好．身長 75 cm．体重 8.3 kg．口唇にチアノーゼがみられる．胸郭には特に変形はない．両鼠径部に心カテーテルによる手術創がある．内臓では肉眼的に心臓以外には特記すべき変化はない．組織学的に両側肺には慢性うっ血と巣状出血及び部分的な無気肺がみられ，肝臓には慢性うっ血と肝細胞の軽度脂肪変性がみられた．その他の臓器には著変をみない．

心臓：心嚢には少量の淡黄色透明の液が貯留．心臓は 95g，球状で屍手拳より著しく大．心外膜は平滑．冠動脈は走行に異常はなく，閉塞や狭窄はみられない．心奇型はなく動脈管及び卵円孔は閉鎖している．左室壁の厚さは 0.7 ～ 1.2 cm，右室壁 0.3 cm，心室中隔 1.0 cm と両心室及び中隔の肥大があり，特に心室中隔と左室前壁に著しい（Fig. 1）．右房と右室に軽度の拡張がみられる．右房から三尖弁にかけてペースメーカー設置部位に一致して壁在血栓が付着していた．弁膜及び心内膜には異常はなく，流出路の閉塞や狭窄はみられなかった．

組織学的所見：心筋細胞は著明に肥大し互いに不規則に交錯し，いわゆる錯綜配列（disarray）をとっている（Fig.2）．厚生省特発性心筋症調査研究班の心内膜心筋生検光学顕微鏡所見診断マニュアル[3]に基いて行った心筋細胞の横径は Table 1 に示す通りである．心筋細胞横径は左室で 23μ，心室中隔で 22μ，右室で 20μ と同年令の正常児の値（10 ～ 15μ）に比較して著しく太くなっている．個々の心筋細胞の境界はやや不明瞭となり，核の濃縮，筋原線維の粗鬆化及び空胞変性がみられた（Fig.3）．この空胞は PAS 染色，脂肪染色とも陰性であった．心室中隔の間質に膠原線維の増加があるが，左右心室壁においては線維の増加はほとんどみられない．両心室及び中隔には小静脈の拡張と主にリンパ球よりなる巣状の小円形細胞浸潤が軽度にみられる．小動脈には著変はない．刺激伝導系の検索では洞房結節に軽度の線維化がみられた（Fig. 4）．

Table 1. Average diameter of myocardial cells

	R. V.	Septum	L. V.
Case	20 μ	22 μ	23 μ
Normal child		10 ～ 15 μ	

剖検診断 肥大型非閉塞性心筋症

主病変 1）両心室及び心室中隔の肥大（心重量：95g）．2）心室ペーシング後状態．3）右房の壁在血栓（ペーシングによる）．4）右房右室の軽度拡張，副病変 1）両肺うっ血，巣状出血及び部分的無気肺．2）肝の軽度脂肪変性

考　　察

Goodwin[4] は特発性心筋症を臨床的見地から（1）うっ血型と（2）肥大型に大別している．肥大型はさらに左室流出路（大動脈弁下部）における圧較差の有無により閉塞性と非閉塞性に分類されている．本症例は心電図，心エコー図及び心音の所見に基づいて臨床的に肥大型非閉塞性心筋症と診断され，剖検によってこの診断が確かめられた．肥大型心筋症の組織学的所見の一つとして心筋細胞の錯綜配列がある．この所見は Tear[5] により最初に記載され，高血圧症，冠動脈疾患，肺性心や正常の心臓にも軽度みられることはある[6]が，肥大型心筋症では特徴的であるとされている．Noorden ら[7]は肥大型閉塞性心筋症の中隔の生検において肥大した心筋細胞が“渦巻”状の配列をとることを観察したが，Knieriem ら[8]は肥大型非閉塞性心筋症では錯綜配列が心室中隔のみならず両心室にもみられると報告している．Maron ら[9]は錯綜配列は肥大型閉塞性心筋症においては心室中隔にのみみられ，肥大型非閉塞性心筋症においては中隔のみならず両心室壁にもみられるとし，弁膜疾患等による 2 次性肥大の心臓にはほとんどみられないことから，その形成に遺伝子の関与を考えている．我々の観察においても，中隔と両心室に錯綜配列がみられた．患児には心疾患の既往もなく，錯綜配列の形成には Maron らがいうように先天的要因の関与が考えられる．

特発性心筋症の成因に関しては遺伝説[10)~12)]，ウイルス感染説[13)14)]，カテコールアミン説[15)]，過誤腫説[5)]があるが，まだ結論に達していない．我々が経験した患児について種々のウイルス抗体価が測定されたが異常はなかった．心筋炎の既往歴はなく，剖検所見からも心筋炎を示唆する証拠はなかった．患児の従兄が 1 才時に心疾患で手術後死亡しているが，他に心筋症の家族歴はない．本症は思春期や成人期に発症することが多いが，小児にも発症することが知られており，疫学調査によると小児の肥大型非閉塞性心筋症 19 例中 8 例が 1 才以下で発症している[2]．このような乳児期の小児に発症することを考えると，本症の成因に何らかの先天的異常が関与していることが推定される．

結　　語

1才2ケ月の女児に発症した肥大型非閉塞性心筋症の剖検例を報告した．臨床的に心電図，心エコー図及び心音の所見から肥大型非閉塞性心筋症と診断された．剖検では両心室，特に左室前壁及び中隔の肥大がみられたが流出路の狭窄や閉塞はなかった．組織学的に心筋細胞の著明な肥大，錯綜配列，変性が両心室及び心室中隔にみられ，心室中隔には間質の線維化が認められた．

稿を終えるに当り，臨床的所見について御教示をいただいた本学小児科久保実先生に感謝し，御校閲を賜わった梶川欽一郎教授に感謝の意を表します．

文　　献

1） **特発性心筋症調査研究班（班長河合忠一）**：特発性心筋症診断の手引．厚生省特定疾患，特発性心筋症調査研究班，昭和52年度報告集，195－198頁，1978.

2) **大国真彦・森忠三・本田悳・高尾篤良・草川三治・小佐野満・阿波彰一・関一郎**：小児の特発性心筋症の全国集計．厚生省特定疾患特発性心筋症調査研究班（班長河合忠一）昭和51年度報告集．209－213頁，1977.

3) **厚生省特発性心筋症調査研究班，病理分科会（分科会長岡田了三）**：心内膜心筋生検光学顕微鏡所見診断マニュアル．1977.

4) **Goodwin, J. F.** : Congestive and hypertrophic cardiomyomathies. Lancet, **1**, 731－739(1970).

5) **Tear, D.** : Asymmetrical hypertrophy of the heart in young adults. Brit. Heart J., **20**, 1－8(1958).

6) **van der Bel-Kahn, J.** : Muscle fiber disarray in common heart disease. Am. J. Cardiol., **40**, 355－364(1977).

7) **van Noorden, S., Olsen, E. J. G. & Pearse, A. G. E.** : Hypertrophic obstructive cardiomyopathy, a histological, histochemical, and ultrastructural study of biopsy material. Cardiovasc. Res., **5**, 118－131(1971).

8) **Knieriem, H., J., Stroobandt, R., Meyer, H. & Bourgeois, M.** : Hypertrophic non-obstructive cardiomyopathy caused by disorder of the myofiber texture. Virchow Arch. A Path. Histol., **367**, 209－218(1975).

9) **Maron, B. J., Ferrand, V. J., Henry, W. L., Clark, C. E., Redwood, D, R., Roberts, W. C., Marrow, A. G. & Epstein, S. E.** : Differences in distribution of myocardial abnormalities in patients with obstructive and non obstructive asymmetric septal hypertrophy. Circulation, **50**, 436－446(1974).

10) **Evans, W.** : Familial cardiomegaly. Br. Heart J., **11**, 68－82(1949).

11) **Emanuel, R., Withers, R. & O'Brien, K.** : Dominant and recessive modes of inheritance in idiopathic cardiomyopathy. Lancet, **2**, 1065－1067(1971).

12) **Clark, C. E., Henry, W. L. & Epstein, S. E.** : Familial prevalence and genetic transmission of idiopathic subaortic stenosis. New Engl. J. Med., **289**, 709－713(1973).

13) **Abelmann, W. H.** : Virus and the heart. Circulation, **44**, 950－956(1971).

14) **鷹津正・塘二郎・堀健次郎・井上啓造・北浦泰・陳憲雄・田中孝生・園谷昇・上原春男・出口寛文・佐野求**：特発性心筋症の臨床と病因に関する研究．厚生省特定疾患特発性心筋症調査研究班昭和49年度報告集．49－64頁，1975.

15) **Goodwin, J. F.** : Cardiac function in primary myocardial disorders. Part 1, Brit. Heart J., 1595－1597(1964).

An Autopsy Case of Hypertrophic Non-Obstructive Cardiomyopathy in Early Childhood

Tokuji Kitamura & Isao Nakanishi, Department of Pathology (1), School of Medicine, Kanazawa University, Atsuo Miwa, Department of Pathology, Faculty of Medicine, Toyama Medical and Pharmaceutical University, Shogo Katsuda, School of Para-medicine, Kanazawa University, Kanazawa, 920 – J. Juzen. Med. Soc., **90**, 347–351 (1981)

Key words: Hypertrophic Non-Obstructive Cardiomyopathy, Disarray, Early childhood

Abstract

An autopsy case of hypertrophic non-obstructive cardiomyopathy was presented in a female 1 year and 2 months of age, who died of cardiac failure with Adams-Stokes syndrome. At autopsy, myocardial hypertrophy of both ventricles, particularly of the anterior wall of the left ventricle and the ventricular septum was prominent. There was neither stenosis nor obstruction of the out flow tract. Histologically disarray of myofibers was observed in the ventricles and the ventricular septum. Individual muscle cells markedly increased in sized and showed varying degrees of degenerative changes. A small area of interstitial fibrosis was also found in the ventricular septum and the sinoatrial node.

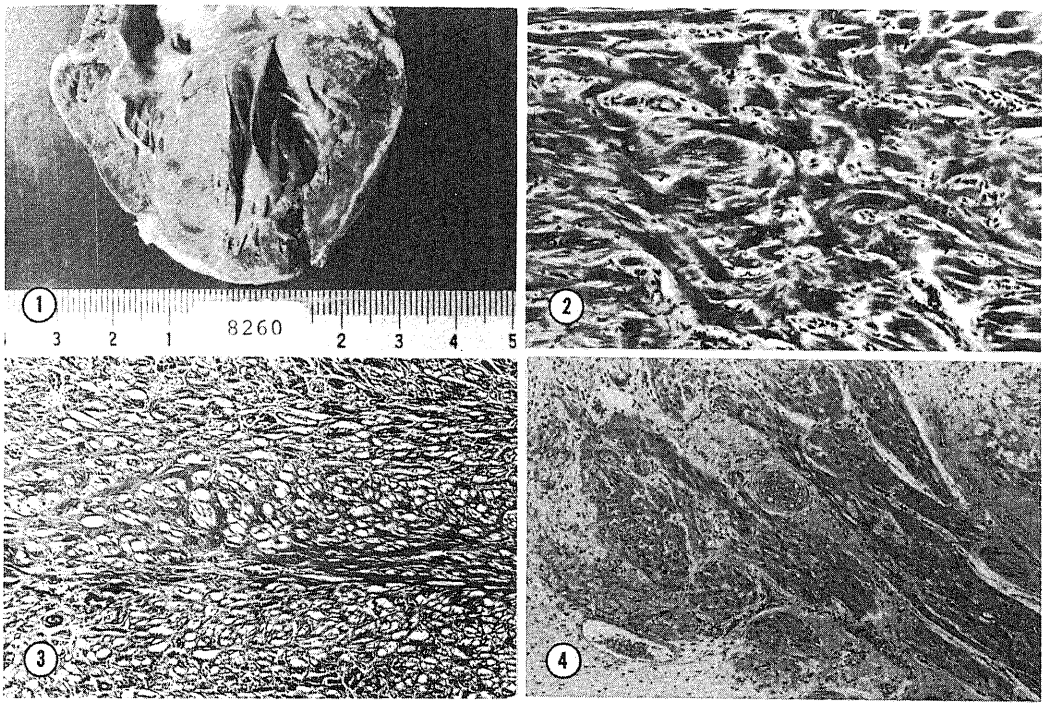

Fig. 1. Ventricular and septal hypertrophy. The ventricular septum and the anterior wall of the left ventricle were markedly thickened.
Fig. 2. Marked hypertrophy and disarray of myocardial cells. (H. E.)
Fig. 3. Vacuolar degeneration of myocardial cells and fraying of muscle fibers. (H. E.)
Fig. 4. Mild focal fibrosis of sinoatrial node. (H. E.)