

多方向および経時的撮影像201T1心筋スキャンにおける画像診断に関する研究

メタデータ	言語: jpn 出版者: 公開日: 2017-10-04 キーワード (Ja): キーワード (En): 作成者: メールアドレス: 所属:
URL	http://hdl.handle.net/2297/8783

多方向および経時的撮影像 ^{201}Tl 心筋スキャンにおける画像診断に関する研究

金沢大学医学部核医学教室 (主任: 久田欣一教授)

分校 久志

(昭和54年5月26日受付)

虚血性心疾患の診断, 心筋血流の評価には非侵襲的な方法として心電図が, 侵襲的な方法として冠動脈造影法が一般に用いられている. 前者はスクリーニングの目的では極めて有用な検査法であるが, 反面, 虚血部位の解剖学的位置関係やその広がり等の評価等, 形態的な面での情報は必ずしも十分とは言えない.

後者は形態の評価に優れ, 精密診断法として冠動脈病変の評価には不可欠であるが, 末梢レベルでの血流状態, 心筋細胞の viability の評価は困難である.

心筋血流の評価の核医学的方法としては心筋血流スキャンがあり, 原理的に a) 粗大粒子または不活性ガスの冠動脈内注入による microembolization 法^{1)~3)}, または wash out 法⁴⁾, b) 心筋内で代謝される標識物質を用いる方法⁵⁾⁶⁾, および c) $\text{Na}^+ - \text{K}^+$ ATPase 系を介して正常心筋細胞内に摂取される放射性カリウムまたはその類似元素を用いる方法^{7)~27)}等に大別される. このうち a) は侵襲的な方法であり, b) c) は非侵襲的な方法であり, 心筋細胞レベルでの血流, viability の評価が原理的に可能である.

トリウム ^{201}Tl はサイクロトロン産生核種であり, 放射性 K と同様 c) の機序で心筋血流スキャンが可能である. ^{201}Tl は半減期 (73 時間), 放射線エネルギー (167KeV, 135KeV γ 線および 69 - 83KeV Hg X 線) の物理的特性において放射性 K およびその同族体に比し優れており, 現在最も注目されている心筋血流スキャン核種である^{20)~27)}.

^{201}Tl は正常心筋部に摂取されるため, 虚血部は集積減少または欠損部 (cold area) として描出されるが, 3 次元の立体曲面としての心筋内 RI 分布における小欠損部の検出²⁴⁾²⁷⁾には多方向撮像が必要と考えられる. また欠損がみられた場合, 心筋梗塞に伴う瘢痕部であるか, 冠動脈の狭窄による相対的血流減少の

みであるかの評価は重要であるが, この点, 心筋内 ^{201}Tl 分布の経時的変化²⁶⁾は安静時定常状態における心筋血流および心筋細胞の viability の評価に用い得ることが考えられる. さらにこれらの所見は視覚的に判定されるため, 主観による判定の変動が生ずる可能性も存在するが, この点, 視覚的评价の精度の検討も必要である. 本論文では以上の観点より, ^{201}Tl 心筋スキャンにおける多方向撮像と経時的撮像の意義と所見の視覚的判定の精度について, ファントムを用いた基礎的検討および臨床例における定性, 定量的検討による評価を行なった.

対象および方法

1. 心筋ファントムによる基礎的検討

心筋内 ^{201}Tl 集積欠損の検出能およびスキャン画像から正常部と欠損部の計数比を定量化する目的で心筋立体ファントムを作成した (図 1). ファントムは内径 5cm, 高さ 7cm の円筒形ガラスビーカー (壁厚 1mm) を用い, 心内腔部としてパラフィンにより直径 34mm (A) および 30mm (B) の円柱を作成しビーカー内に固定した (それぞれ心筋厚として 8mm, 10mm). このファントムの心筋壁に相当する部に欠損部として縦径 10mm, 15mm および 20mm で横径 20mm, 厚さ 8mm (A) および 10mm (B) の円弧状パラフィンブロックを作成し, 図 1 のごとくそれぞれ 180° の方向に向い合わせて固定した. ^{201}Tl をそれぞれ $500\mu\text{Ci}$ 注入した心筋ファントムをガンマカメラのコリメータ表面とファントム内欠損部を結ぶ線が平行になる (すなわち欠損部が切線方向にみられる) 方向で, コリメータ表面より 2cm, 5cm, 10cm, 15cm の距離に静置し, 高分解能コリメータ (HR), HR に 2 倍拡大アンプを併用およびコンバージョンコリメータ (CONV) により撮像

Studies on image diagnosis in multiple view and sequential myocardial scans with ^{201}Tl . Hisashi Bunko, Department of Nuclear Medicine (Director: Prof. K. Hisada), School of Medicine, Kanazawa University.

し、距離、全計数およびコリメータの相違による欠損検出能を検討した。同様に 5cm の位置において電動振動装置を用い毎分 100 回の頻度で水平方向に 2cm の幅で振動させ、動きのある場合の撮像を行なった。さらに円筒状線源中の小欠損検出の検討の目的でコリメータ(HR)表面より 5cm の距離で欠損部がコリメータより切線状に見られる方向を 0° とし、- 60° (欠損が遠ざかる方向)より + 90° (欠損が近づく方向)まで 30° 毎に 6 方向の撮像を行なった。以上の撮像には散乱体として 1cm 厚ルサイトをを用いた。

レントゲンフィルム上のスキャン画像より計数比を定量化するために、通常用いられるサクラ A およびフジRX フィルムについて円板状線源をコリメータ(HR)表面に密着させ、1 キロ(K)より 512K カウントまで撮像し計数・黒化度曲線(特性曲線)を得た。

以上の欠損検出能の評価については定性的評価としてスキャン画像の視覚的評価、および黒化度測定によ

る定量的評価を行なった。

黒化度測定による定量化は同一ファントム内の最高濃度部に対する計数比として以下の式により算出した。すなわち、特性曲線の直線部分では勾配を k とすると黒化度 D は、

$$D = k \log C \quad (1)$$

と定義されている (C は計数)。ここで k は特性曲線における γ 値でありフィルムにより一定であるから、同一フィルム上の最高濃度部 (D_m) および関心領域 (D_r) の黒化度差 $\Delta D (= D_m - D_r)$ は、

$$\Delta D = \gamma \log C_m - \gamma \log C_r = \gamma \log (C_m / C_r) \quad (2)$$

ここで C_m は最高濃度部の計数、 C_r は関心領域の計数であり、それゆえ、最高濃度部に対する関心領域の計数比 C_r / C_m は式 (2) より、

$$C_r / C_m = 10^{-\Delta D / \gamma} \quad (3)$$

となる。

さらに視覚的に検出可能な欠損の計数比を測定する

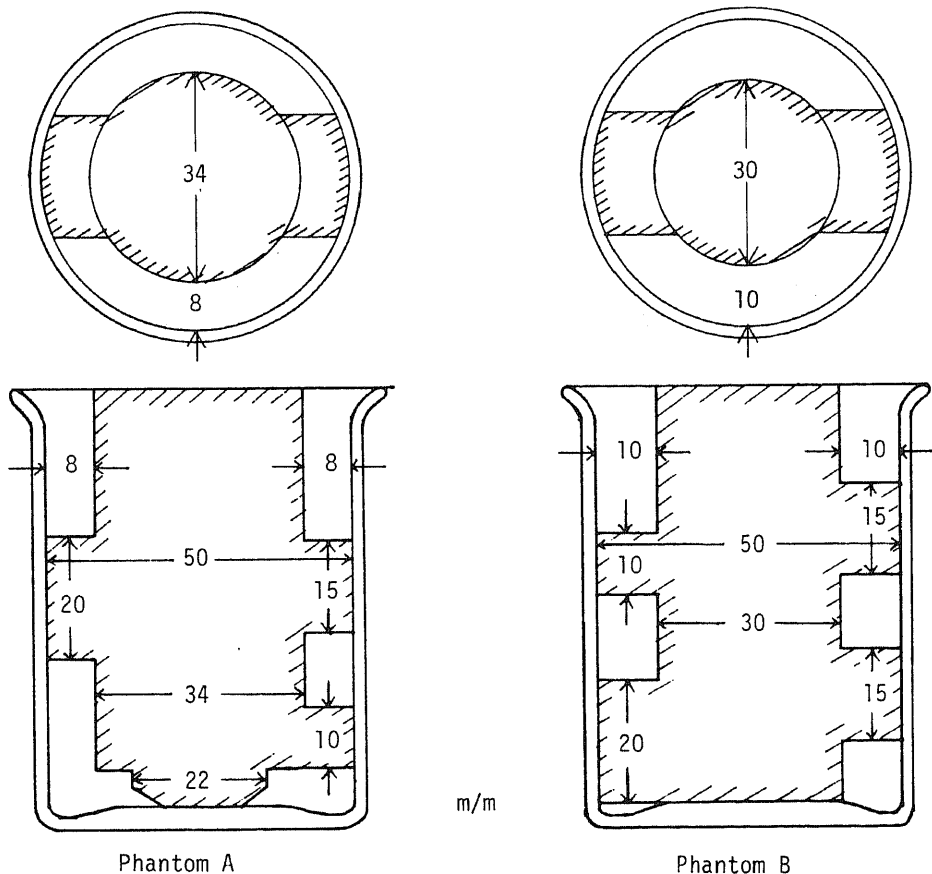


Fig. 1. Schematic expression of the myocardial phantoms. A: thin wall phantom, B: thick wall phantom. Width of each defect is same (20mm). Arrows in upper figure indicate 0° direction, in which defects are viewed edge-on.

ため、1区画 5×5 cmで10区画を有するアクリル製平面ファントムに種々の濃度の ^{201}Tl を一定量ずつ注入して撮像し、濃度差の判別可能な最大計数比を式(3)より算出した(図2A)。

以上のスキャン撮像は大視野高分解能ガンカメラ(東芝GCA-401)およびガンマイメジャーを用い、特性曲線測定時以外は最高黒化度約1.5となるように撮像した。撮像には ^{201}Tl のHgX線を用い、センター76KeV、ウインド幅25%とした。黒化度測定はスクラデンシトメータPDA 11型に直径5mmの絞りを装着して行なった。一定濃度範囲が広い場合には3ヵ所の測定値の平均を濃度値とした。

2. 体外計測による ^{201}Tl の経時的臓器集積の検討

臨床例における評価の予備的検討として心筋梗塞例6例を含む13例の心筋スキャンにおいて、 ^{201}Tl 2mCi静注約10分後(early)および45~60分後(delayed)の 30° 第2斜位(LAO)における画像データをGCA-401に接続した核医学データ処理装置DAP-5000Nに収集した。データ収集終了後、正常心筋部、梗塞部、肺、肝臓部にカーソルを用いて関心領域(ROI)を設定し、各臓器部における静注後の経時的変化を測定した。各臓器部集積はearly, delayed各々の

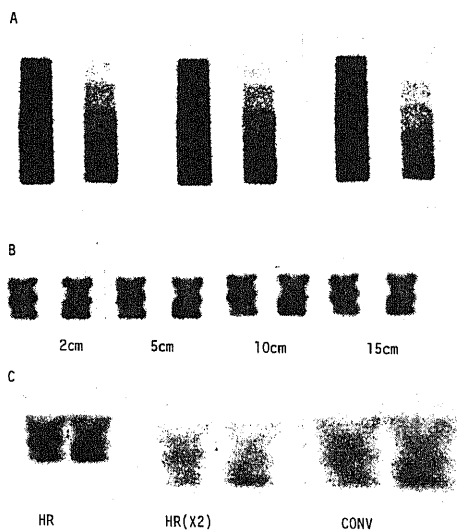


Fig. 2. Images of graded activities of ^{201}Tl in multichamber phantom (A). Changes of resolution according to changes of collimator-phantom distance from 2 cm to 15 cm (50 Kcts., B). Images of moving phantom at 5 cm with high-resolution (HR), HR with X2 magnification (HR(X2)) and conversing (CONV) collimator (50 Kcts).

時点における正常心室中隔部に対する計数比としてROIの面積補正を行なって算出した。同様に10例の心筋梗塞例および11例の正常例において心筋部のみでのearlyに対するdelayedの集積比(D/E比)をROI内の計数値より算出した。正常例では側後壁、中隔、心尖部、梗塞例では正常部および梗塞部について算出した。

3. 多方向および経時的撮像による心筋スキャンの評価

陳旧性心筋梗塞60例、狭心症25例、ペースメーカー植込み例18例、冠動脈バイパス手術を除く大動脈弁置換術、僧帽弁切開術等の心臓手術後例7例、心筋症14例、心外膜炎、心筋炎5例、弁膜疾患、高血圧、大動脈瘤等の心大血管疾患で明らかな虚血性心疾患が臨床的に認められていない例23例、および甲状腺機能亢進症、低下症9例、悪性腫瘍その他7例の計163例を対象として多方向心筋スキャン撮像および経時的撮像を行なった。

多方向撮像は ^{201}Tl 2mCi静注5分後より正面、 30° および 60° LAO、左側面、 30° 第一斜位(RAO)の5方向を順次撮像した。撮像は基礎的検討と同様、GCA-401を用いHgX線のエネルギーおよびウインド幅にて各々20~30万カウントを集取可能なプリセットタイム(通常4~6分)にて撮像した。撮像に際して運動負荷、薬物負荷は行なわず安静仰臥位とし、ガンカメラの検出器を各方向に設定して撮像した。経時的撮像は5方向撮像後で静注1時間後より 30° LAOにて同様に撮像した。以上は原則としてX線フィルムにガンマイメジャーを用いて撮像したが、一部ポロライドフィルムも用いた。

多方向撮像における集積低下部の視覚的判定は、左室心筋部で限局性の明瞭な欠損として判定できるものを(+), 集積低下が軽度で明瞭な欠損とは言えないものを(±), 集積低下部が認められないものを(-)とした。また集積が全体的に不均一な場合、不均等分布(NHD, non homogeneous distribution)(+)とした。

多方向像における欠損の部位診断には図3の基準を用い、最も欠損が明瞭にみられる方向像および他方向像での欠損像の変化より判定した。欠損の大きさは欠損が最も明瞭に認められる方向像における左室壁周囲に対する欠損部の占める割合により1/2以上~1/5以下に分類した。同時に欠損の視覚的判定において(+)および(±)を1方向につきそれぞれ1および0.5の重要度とし、5方向像の全体について欠損のスコアを算出した。以上の視覚的判定はスキャン画像の黒化度

測定による定量的判定、心電図診断、臨床診断等と対比検討した。

経時的撮像については early スキャン (30°LAO) と delayed スキャンの対比より、delayed スキャンで欠損部がより明瞭となるか、または新たに欠損部が認められるようになる場合を $D < E$ 、変化の認められない場合を $D = E$ 、delayed スキャンで欠損または集積低下が不明瞭になる場合を $D > E$ とした。黒化度測定による定量化も同時に行ない、次式により D/E 比を算出した。

$$D/E = 10^{(\Delta D_E - \Delta D_D) / 7} \quad (4)$$

ここで ΔD_E および ΔD_D はそれぞれ early および delayed スキャンにおける $D_m - D_r$ (2) である。また肺野バックグラウンドが delayed スキャンでも early スキャンと変化なく明瞭なものを肺野残存 (+) とした。これらは相互に、および臨床診断と対比検討した。さらに early スキャンにおける ²⁰¹Tl 心筋摂取率を評価する試みとして正面像での肝/心集積比を (3) 式より算出した。

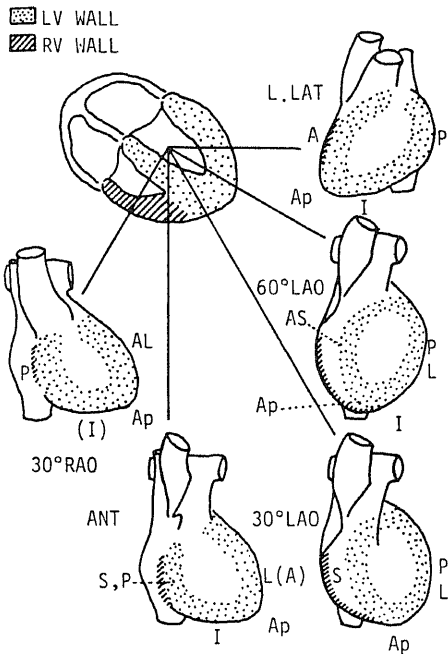


Fig. 3. Diagnostic criteria for localization of decreased activity on ²⁰¹Tl myocardial scans. Abbreviated forms are A: anterior, S: septal, L: lateral, I: inferior, P: posterior, Ap: apical, ANT: anterior view, 30° (60°) LAO: 30° (60°) left anterior oblique view, L. LAT: left lateral view, and 30° RAO: 30° right anterior oblique view.

成 績

1. 心筋ファントムによる基礎的検討

1) ファントム・コリメータ間距離およびコリメータの相異による欠損検出能の変化

図4にファントム内の欠損の縦径 (LOD) を縦軸に、ファントム・コリメータ間距離 (COD) を横軸にとり、それぞれ 1K, 10K, 50K カウントにおける検出可能最小欠損径の変化を示す。ファントム静止時、1K カウントでは HR のみ COD 2cm で 1.5cm 以上の欠損が識別できたが、HR (×2) および CONV では COD 2cm でも全ての欠損は検出し得なかった。10K カウントで

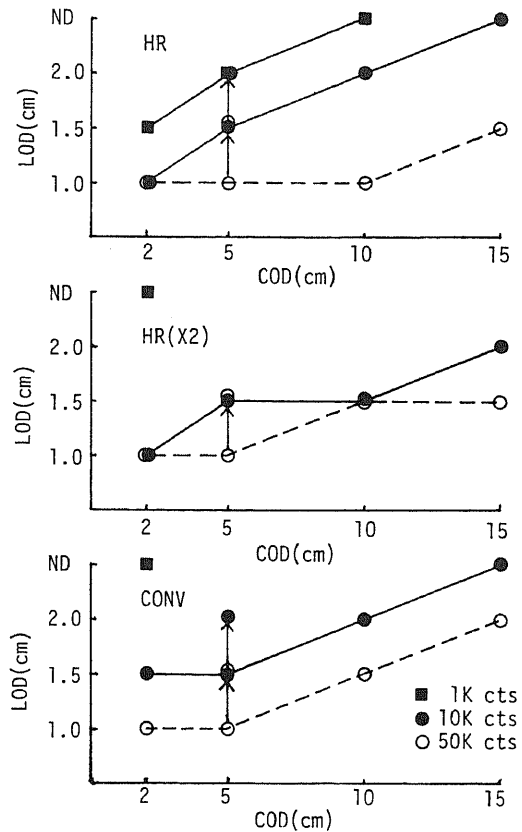


Fig. 4. Changes of minimal length of defect (LOD) detected visually at each collimator-to-object distance (COD) according to type of collimator and accumulated counts. HR: high resolution collimator, HR (X2): HR with X2 magnification and CONV: converging collimator. Change of points indicated by an arrow shows resolution when phantoms are moved. ND: all defects are not detected.

はHRおよびHR($\times 2$)はCOD 2cmで全ての欠損を検出可能であったが、CONVでは1.0cmの欠損は検出不能であった。COD 5cmでは3者とも1.5cm以上の欠損が検出可能であった。COD 10cm, 15cmではHR, CONVともそれぞれ1.5cm, 2.0cmの欠損が検出不能となった。HR($\times 2$)ではCOD 5~10cmで検出可能欠損は1.5cm以上と不変であり、COD 15cmでも2.0cmの欠損が検出可能であった。50Kカウントでは1.0cmの欠損はHRではCOD 10cmまで検出可能であった。HR($\times 2$)およびCONVではCOD 10cmで1.0cmの欠損は検出不能であった。COD 15cmではHR, HR($\times 2$)はともに1.5cm以上の欠損が検出可能であったが、CONVでは2.0cmの欠損のみ検出可能であった。

ファントムをCOD 5cmで毎分100回で動かした場合(図2C, 図4), 10KカウントにてHR, CONVとも欠損検出能は低下し、2.0cmの欠損のみ検出可能であり、HR($\times 2$)では1.5cm以上の欠損が検出可能であった。50Kカウントでは3者とも検出可能欠損は1.5cm以上と検出能は静止時に比し低下した。スキャン上は辺縁のボケが大きく欠損は不明瞭でより小さく描出される傾向を認めた。

2) 使用フィルムの特性曲線の測定

ファントムおよび心筋スキャン撮影に常用されるサクラA, フジRXの2種類のフィルムにおける特性曲

線は図5のごとくであった。サクラAでは黒化度0.7より2.3まで黒化度と計数の対数はほぼ比例し、フジRXでは黒化度0.6より2.6までわずかにS字状であるがほぼ直線的な関係がみられた。実際のスキャン撮影時の黒化度域である1.5以下を重視すると、直線部分の勾配すなわち γ 値はサクラA, フジRXでそれぞれ1.8および2.0であった。以後の黒化度測定によるスキャン画像からの定量化にはこの γ 値により式(3), (4)より算出した計数比を用いた。

3) 多方向撮像によるファントムの欠損検出能(図6)

30°毎の多方向撮像においてファントム内欠損部の最高計数部に対するスキャン画像における計数比(Ca/Cm)はより小であるほど欠損は明瞭となるが、欠損部を切線状(edge-on)にみる方向を0°とすると、このとき最も低く、欠損部がこれより近づく方向(+)または遠ざかる方向(-)のいずれの方向への回転でもCd/Cmは高値となった。0°におけるA, Bいずれのファントムにおいても欠損径の大きいほどCd/Cmは低値となり、また壁厚の薄いAではBに比しCd/Cmはより低値であった(LOD 2.0cmにてそれぞれ0.36, 0.49)。A, Bのファントムとも2.0cmの欠損では(+)方向の回転時、(-)方向の回転に比してCd/Cmはより低値を示したが、1.5cm以下の欠損では撮像方向(+)と(-)の相異によるCd/Cmの差は

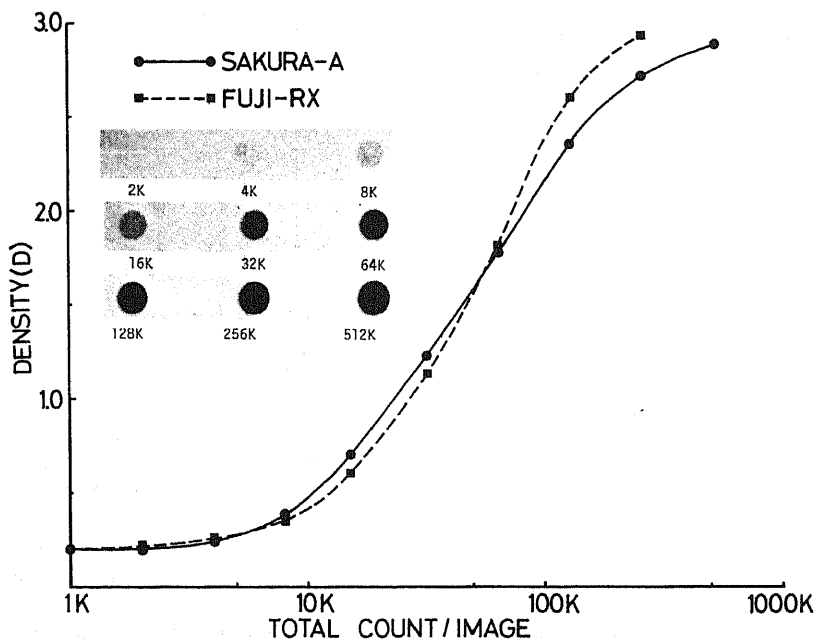


Fig. 5. Characteristic curves of two different X-ray films routinely used for myocardial scintigraphy. Gamma value for SAKURA-A is 1.8 and FUJI-RX is 2.0.

みられなかった。これらの測定は心内腔に一致する中央部分を除いて行なった。

以上の撮像方向の相異による欠損描出度の視覚的評

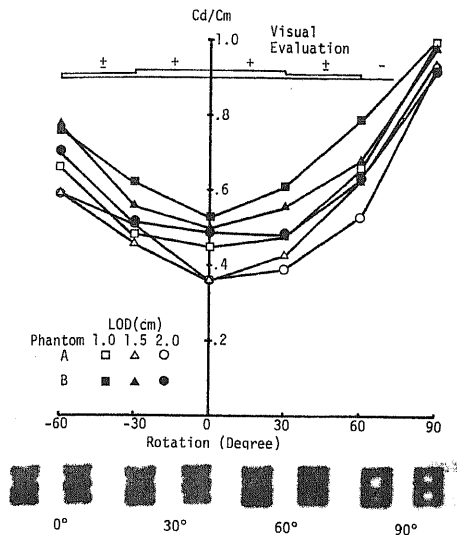


Fig. 6. Changes of defect/maximum counting ratio (Cd/Cm) according to degree of rotation of the phantoms. Plus rotation is defined as defects coming nearer to the collimator and vice versa. Classification of visual evaluation are: (+) clearly visualized, (±) faintly visualized and (-) not visualized.

価では、±30°までは全ての欠損はほぼ明瞭に認められるが、±60°では欠損は全体により不明瞭となり、心内腔に一致する中央欠損部との重なりも大であった(図6)。

4) 平面ファントムによる識別可能計数比(表1)

10区画を有する平面ファントムのスキャン像(図2A)にて視覚的に識別可能な濃度差を有する2区画の最大計数比(すなわち最小濃度差を示す)は黒化度1.5以下の場合、平均 0.87 ± 0.03 (S.D.), 黒化度1.5より上では平均 0.78 ± 0.04 (S.D.)であった。黒化度1.5以下では1.5より上に比し、より僅かの計数の差を視覚的に識別可能であった($p < 0.01$)。

2. 体外計測による²⁰¹Tlの経時的臓器集積

1) 正常心筋部に対する経時変化

²⁰¹Tl 静注約1時間後までの臓器分布の経時変化

Table 1. Comparison of maximal detectable counting ratio (MDCR) on visual evaluation between densities less than or equal to 1.5 and greater than 1.5.

Density	MDCR mean	S.D.	n
≤1.5	0.87	0.03	5
1.5<	0.78	0.04	7

$p < 0.01$

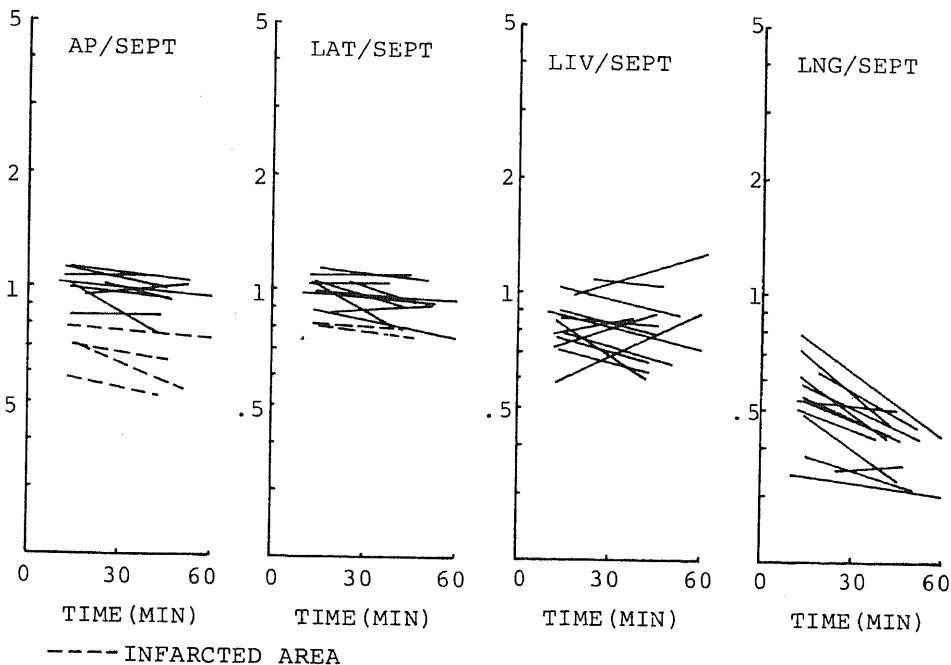


Fig. 7. Changes of early and delayed organ/septum ratio.

を、心筋スキャン上周囲バックグラウンドとしてみられる肺、肝および左室心尖部、側壁部において正常心室中隔部に対する計数比として示したのが図7である。肺では early で 0.79 ~ 0.34, 平均 0.54 ± 0.13 (S.D.), delayed で 0.50 ~ 0.30, 平均 0.40 ± 0.06 (S.D.) と減少した。1例のみ 0.35 から 0.36 とごくわずかに増加がみられた。肝では 4例で相対的増加がみられたが、このうち 1例のみ delayed で 1.27 と心筋より著明高値を示した。early は平均 0.84 ± 0.14 (S.D.), delayed は平均 0.82 ± 0.19 (S.D.)

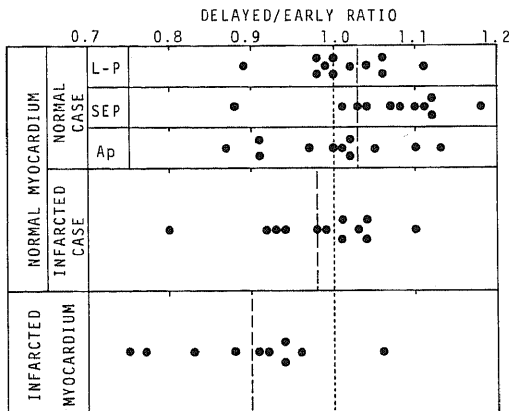


Fig. 8. Distribution of delayed/early ratio (D/E) of normal and infarcted myocardium.

と全体として一定の変化はみられなかった。正常心筋では心尖部および側壁部でそれぞれ 1例, 4例において相対的な減少が明らかにみられたが、全体としては early で平均 1.01 ± 0.09 (S.D.), delayed で平均 0.95 ± 0.10 (S.D.) とわずかに減少がみられた。梗塞部(図7中破線で示す)では全体として early 0.73 ± 0.09 (S.D.) より delayed 0.67 ± 0.12 (S.D.) と常に正常部より低値で、経時的減少も正常部に比し有意ではないがわずかに大であった。

2) 正常心筋と梗塞部における D/E 比

核医学用コンピュータを用いた体外計測による D/E 比(図8)は正常心筋 33 区域にて平均 1.03 ± 0.08 (S.D.) に対し、梗塞部では平均 0.90 ± 0.10 (S.D.) と有意に D/E 比が低値を示す傾向を認めた ($p < 0.01$)。正常心筋例では中隔部は相対的に高値を、心尖部は相対的に低値を示す傾向がみられた。梗塞例で正常と考えられる心筋部では正常例に比し相対的低値(平均 0.98 ± 0.08 (S.D.))を示す傾向がみられたが有意の差ではなかった ($p > 0.05$)。

3. 多方向および経時的撮像による心筋スキャンの評価

1) 欠損像および経時的变化の視覚的判定と黒化度測定による計数比との対比

early スキャンにおいてポラロイドフィルムに撮像された例を除く 131 例にて視覚的な欠損の判定と黒化度測定により式(3)で算出した最高部との計数比

Table 2. Comparison of visual evaluation and counting ratio derived by densitometry using scans of myocardial phantoms. Abbreviated forms are: Cr/Cm=count of ROI/count of maximum, D=delayed, and E=early.

(a)

Densitometry	Visual evaluation		
	Defect(+)	Defect(±)	Defect(-)
\bar{x}	0.69	0.83	0.87
Cr/Cm S.D.	0.12	0.10	0.09
n	31	50	50
		$p < 0.01$	$p < 0.05$

(b)

Densitometry	Visual evaluation		
	D < E	D = E	D > E
\bar{x}	0.97	1.03	1.10
D/E ratio S.D.	0.12	0.12	0.14
n	50	47	18
		$p < 0.05$	$p > 0.05$

(Cr/Cm)とを対比すると(表2a), 欠損(+)群ではCr/Cmは平均 0.69 ± 0.12 (S.D.)に対し, 欠損(±)群では平均 0.83 ± 0.10 (S.D.)と有意の差がみられた($p < 0.01$). これに対し, 欠損(±)群と欠損(-)群で視覚的に最も低集積と考えられる部(通常は心尖部)とのCr/Cmの差はわずかであった($p < 0.05$).

earlyとdelayedの 30° LAOにおいて心筋内 ^{201}Tl 集積の経時的变化の視覚的判定を黒化度測定により式(4)で算出したD/E比と対比すると(表2b), early(E)よりdelayed(D)で相対的集積減少($D < E$)と判定された群では平均 0.97 ± 0.12 (S.D.), 不変($D = E$)群では 1.03 ± 0.10 (S.D.), 増加($D > E$)群では 1.10 ± 0.14 (S.D.)と視覚的判定とはほぼ平行する結果であった. 前者と後2者とは有意の差($p < 0.05$)を認めたが, 後2者の間では有意の差はみられなかった($p > 0.05$).

2) 5方向撮像における心筋梗塞部位の判定

60例の心筋梗塞例において前述のごとく各方向像における欠損の視覚的判定を加算したスコアと欠損が最も明瞭にみられる方向での左室全周に対する欠損部の大きさの比とは有意の相関がみられた($p < 0.01$, 表3). しかし, 欠損1/4以上と判定された34例中2例はスコア0.5であり, 逆に欠損1/4未満と判定された21例中10例はスコア2.5以上であり, 必ずしも高い相関とは言えない. これを下壁梗塞とその他に分けてみると前者(表3中カッコで示す)では欠損1/4以上でも12例中6例がスコア2.0以下にすぎず, 欠損1/4未満の16例中9例がスコア2.5以上であり有意の相関はみられない($p > 0.01$). 下壁梗塞以外の例では欠損1/4以上の22例中スコア2.0以下は2例のみであり, 欠損1/4未満の5例中1例のみがスコア2.5以上であり, 相関はより有意であった($p < 0.01$, 表

Table 3. Comparison of defect size and scan score on ^{201}Tl myocardial scan in 60 patients with old myocardial infarction. Number in the parenthesis denotes the number of inferior infarction included in each classification.

Defect size	Scan score											Total
	0	0.5	1.0	1.5	2.0	2.5	3.0	3.5	4.0	4.5	5.0	
>1/2	0	0	0	0	0	0	0	0	2(2)	2(0)	1(1)	5(3)
1/3- 1/2	0	1(1)	0	1(1)	1(0)	0	2(0)	1(0)	4(2)	4(0)	3(0)	17(4)
1/4- 1/3	0	1(1)	1(1)	2(1)	1(1)	1(0)	2(0)	1(1)	1(0)	2(0)	0	12(5)
1/5- 1/4	0	1(0)	0	1(0)	1(1)	1(1)	0	1(1)	4(3)	0	0	9(6)
<1/5	0	0	3(2)	2(2)	3(2)	1(1)	2(2)	1(1)	0	0	0	12(10)
No defect	5(3)	0	0	0	0	0	0	0	0	0	0	5(3)
Total	5(3)	3(2)	4(3)	6(4)	6(4)	3(2)	6(2)	4(3)	11(7)	8(0)	4(1)	60(31)

$p < 0.01$ (all cases)
 $0.01 < p < 0.025$ (inferior infarction)
 $p < 0.01$ (except inferior infarction)

Table 4. Comparison of location of infarction according to final diagnosis (FD) and myocardial scan views on which defect is most clearly visualized. Abbreviated forms are: Ant=anterior, Left anterior oblique, L. Lat=left lateral, and RAO=right anterior oblique.

FD location	Scan view					Total
	Ant	30° LAO	60° LAO	L. Lat.	30° RAO	
AS	0	3	2	2	1	8
A	0	2	2	0	3	7
AL	1	1	0	3	2	7
LP	1	2	1	0	0	4
I	0	14	7	4	1	26
Total	2	22	12	9	7	52

3).

スコア1.0以上の52例における最終診断での梗塞部位と5方向像において最も欠損の明瞭にみえる方向との対比を表4に示す。正面、30°LAO、左側面の3方向像では52例中33例のみであるに比し、斜位像3方向では52例中41例が最も明瞭にみられた。

図3の診断基準による心筋スキャンでの部位診断を心電図診断と対比すると、両者が完全に一致したもの (strict agreement, SA ; 表5中2重下線で示す)は60例中29例(48%)であったが、隣り合う2区域の一部が一致したものを含めると (loose agreement, LA ; 表5中下線で示す)は46例(77%)であった。

Table 5. Comparison of location of infarction between myocardial scan and electrocardiography (ECG, a) or final diagnosis (FD, b). Abbreviated forms are : AS=anteroseptal, A=anterior, AL=anterolateral, AI=anterior-inferior, I=inferior, L=lateral, LP=lateral-posterior, IP=inferior-posterior, Ext=extensive, ND=not detected, SA=strict agreement (double underlined), and LA=loose agreement (underlined).

(a)

ECG location	Scan location										Total
	AS	A	AL	AI	I	L	LP	IP	Ext	ND	
AS	<u>3</u>	<u>3</u>	-	-	-	-	-	-	-	1	7
A	<u>1</u>	<u>2</u>	-	-	1	-	-	-	-	1	5
AL	1	<u>2</u>	<u>4</u>	-	-	-	-	-	-	-	7
AI	1	-	-	<u>2</u>	<u>1</u>	-	-	-	-	-	4
I	-	-	-	-	<u>16</u>	-	-	<u>3</u>	<u>2</u>	3	24
L	1	-	-	-	-	-	<u>2</u>	-	-	-	3
LP	-	-	-	-	-	-	<u>1</u>	-	-	-	1
IP	-	-	-	-	-	-	-	<u>1</u>	-	-	1
Ext	<u>1</u>	-	-	<u>1</u>	-	-	-	-	-	-	2
ND	-	1	1	-	4	-	-	-	-	-	6
Total	8	8	5	3	22	0	3	4	2	5	60

(SA 48%, LA 77%, p<0.005)

(b)

FD location	Scan location										Total
	AS	A	AL	AI	I	L	LP	IP	Ext	ND	
AS	<u>6</u>	<u>2</u>	-	-	-	-	-	-	-	1	9
A	<u>1</u>	<u>3</u>	<u>1</u>	-	1	-	-	-	-	1	7
AL	-	<u>2</u>	<u>4</u>	-	-	-	-	-	-	-	6
AI	-	-	-	<u>2</u>	<u>1</u>	-	-	-	-	-	3
I	-	1	-	-	<u>19</u>	-	-	<u>3</u>	<u>2</u>	3	28
L	1	-	-	-	-	-	<u>2</u>	-	-	-	3
LP	-	-	-	-	-	-	<u>1</u>	-	-	-	1
IP	-	-	-	-	<u>1</u>	-	-	<u>1</u>	-	-	2
Ext	-	-	-	<u>1</u>	-	-	-	-	-	-	1
ND	-	-	-	-	-	-	-	-	-	-	0
Total	8	8	5	3	22	0	3	4	2	5	60

(SA, 60%, LA 87%, p<0.005)

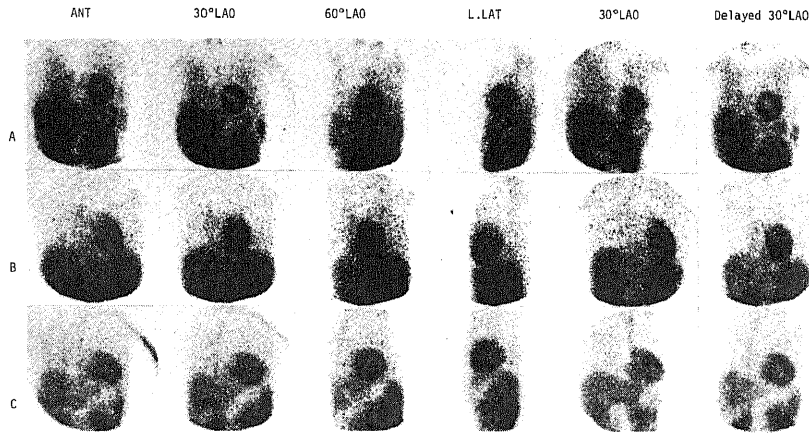


Fig. 9. Myocardial scans of small infarction, false negative and no infarction case. A. I. N. 64 Y. F. Old myocardial infarction (anteroseptal on ECG). ^{201}Tl myocardial scan shows small anterior defect (score 2.5) and relatively intact septum. Lung retention (+). This scan appearance quite resembles to Fig. 10A. B. J. F. 32 Y. M. Old myocardial infarction (anteroseptal on ECG). ^{201}Tl myocardial scan is falsely negative (score 0.5, decreased activity at apex on 30° LAO). Delayed scan is also negative. C. S. M. 34 Y. M. Aortic stenosis (AsI). ^{201}Tl myocardial scan score is 1.0 (decreased activity at apex on 30° LAO and 30° RAO) and delayed scan is negative. Left ventricular hypertrophy with dilatation which is compatible to ^{201}Tl myocardial scan is noted on radionuclide angiography.

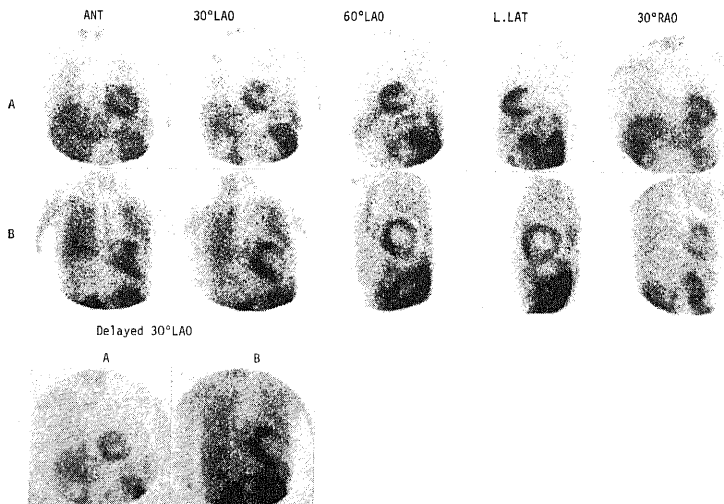


Fig. 10. Myocardial scans of anterior and anterolateral infarction. A. M. M. 49 Y. M. Old myocardial infarction (anterior on ECG). ^{201}Tl myocardial scan score is 4.0 In this case, defect is most clearly visualized on left lateral view. Right ventricular delineation is also noted on 30° LAO. B. A. N. 6 Y. M. Recent myocardial infarction due to MCLS (anterolateral). Large anterolateral defect (score 5.0) and marked right ventricular delineation are noted on myocardial scan. Defect is clearly visualized on delayed 30° LAO.

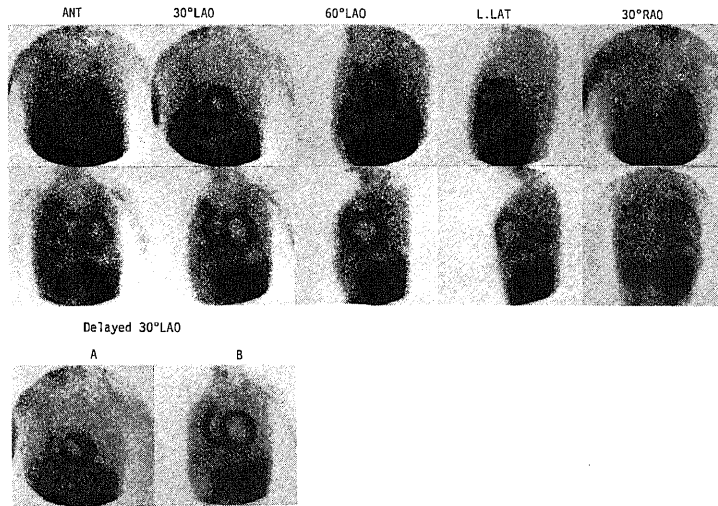


Fig. 11. Myocardial scans of lateral infarction. A. Y. Y. 63Y. M. Old myocardial infarction (lateral on ECG). ^{201}Tl myocardial scan score is 1.5 and negative delayed scan. Part of posterior wall involvement is suggested by 60° LAO. ^{201}Tl accumulation within normally appearing myocardium is also irregular. B. N. H. 51Y. F. Old myocardial infarction (lateral on ECG) with AsI and mitral stenosis. Large lateral-to-posterior defect (score 4.5) with marked left ventricular dilatation and lung retention are noted on myocardial scan. Defect is clearly visualized on 30° LAO.

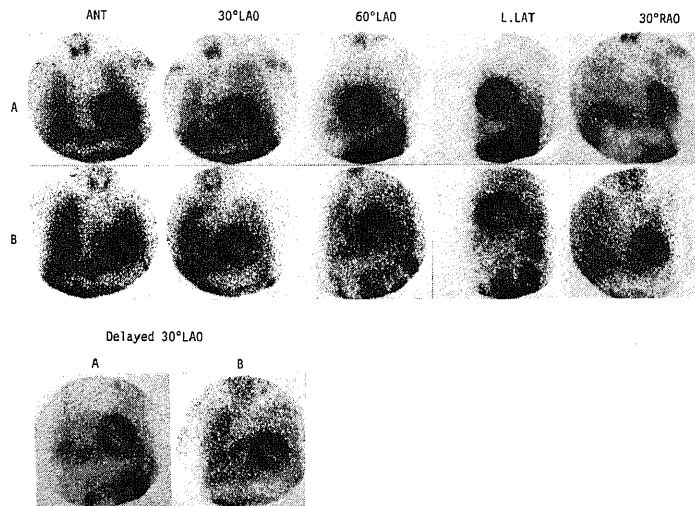


Fig. 12. Myocardial scans of inferior infarction. A. I. M. 47Y. M. Old myocardial infarction (inferior on ECG). Small inferior defect (score 3.0) is clearly visualized on 30° LAO and RAO. Delayed scan is positive. B. S. N. 49Y. M. Old myocardial infarction (inferior on ECG). Large inferior and posterior defect (score 4.0) is clearly visualized on 4 views except anterior view. Lung retention and positive delayed scan are also noted.

同様にスキャン診断と最終診断とを対比すると SA60%, LA87%とより一致度は高かった。以上のいずれも相関は有意であった ($p < 0.005$, 表 5, 図 9~12)。以上のうちスキャンにおける欠損の広がり心電図診断より小範囲のものは欠損 (-) の 5 例 (図 9B) を含めて 13 例であり (表 6)。とくに心電図上前壁中隔または前側壁であった例でスキャン上心尖部または前壁のみとした例が 5 例あった (図 9A, 表 6)。逆にスキャンにおける欠損の広がりより広範囲のものは心電図所見 (-) を含めて 14 例であった (表 6)。これらのうち後壁を含むと判定した例が 6 例あり (表 6, 図 12B)。また最終診断で下壁とされた 1 例はスキャン上前壁心尖部欠損であり、同様に前壁梗塞の 1 例はスキャン上下壁心尖部欠損であった。この群では 11 例がスコア 3.0 以上であり、スコア高値例が多かった。心電図とスキャンが不一致の 4 例中 3 例 (表 6) はスキャン診断が最終診断と一致し、1 例のみ心電図が最終診断と

一致したが、この例は梗塞発症時の心電図診断では前壁中隔梗塞であった。

表 7 は非梗塞例で欠損のみられた例を各疾患毎に心尖部のみの欠損を認めた例とそれ以外の欠損を認めた例とに分けてスコア別に示したものである。非梗塞例 108 例中欠損 (±) 以上を認めた 51 例 (47%) におけるスコアは 0.5 より 2.0 までに分布し 2.5 以上の例は認められなかった (表 7, 図 13)。このうちスコア 1.0 以下は 45 例 (88%) を占めており、また心尖部のみに限局した欠損としてみられたものは 31 例 (61%) であった (図 9C)。梗塞例で心尖部のみの欠損を示した 2 例は共にスコア 2.0 以上であった。

3) 経時的撮像による D.E の変化と欠損部スコアの ROC 曲線による診断能の解析 (図 14, 表 7)

経時的スキャンにおける視覚的評価で欠損部相対的 RI 集積が delayed にて減少 ($D < E$) または新たに欠損が出現した時 $D (+)$ とすると、陳旧性心筋梗塞

Table 6. Comparison of extent of infarcted area on myocardial scan, ECG and final diagnosis (FD) in cases except strict agreement.

Extent of infarcted area on scan, ECG and FD											
No.	Scan < ECG				Score	No.	Scan > ECG				Score
	Scan	ECG	FD	Score			Scan	ECG	FD	Score	
1	Ap	AS	AS	2.0	1	A, Ap	-	I	2.0		
2	Ap	AS	A	4.0	2	AL	-	A	4.0		
3	A	AS	AS	1.5	3	AS	A	A	4.5		
4	A	AL	AL	4.5	4	ASI	I	I	3.5		
5	A	AL	AL	3.0	5	LP	L	L	4.5		
6	AS	ASI	AS	4.5	6	LP	L	L	1.5		
7	AI	ALI	ALI	3.0	7	ILP	IL	IL	4.0		
8	I	AI	AI	1.5	8	IP	I	I	4.0		
9	-	A	A	0.0	9	IP	I	I	4.0		
10	-	AS	AS	0.0	10	IP	I	I	5.0		
11	-	I	I	0.0	11	I	-	I	4.0		
12	-	I	I	0.0	12	I	-	I	4.0		
13	-	I	I	0.0	13	I	-	I	1.5		
					14	I, Ap	-	A	3.0		

No.	Scan ≠ ECG				Score
	Scan	ECG	FD	Score	
1	AS	AL	AS	4.5	
2	AS	AI	AS	3.0	
3	I	A	IP	3.5	
4	AS	L	L	0.5	

(OMI) 例で欠損が 30°LAO 以外で最も明瞭にみえる 4 例を除く 56 例中 45 例 (80%, 表 7) が D (+) であった。非梗塞例 108 例では D (+) は 6 例 (6%) にみられた (表 7)。スコア 1.5 未満での D/E 比は OMI 群で 0.94 ± 0.11 (S.D.), 非梗塞群では 1.02 ± 0.11 (S.D.) であったが、その差は有意ではなかった ($p > 0.1$)。

early の 5 方向像における欠損のスコアと delayed スキャンによる欠損部の変化、新たな欠損部の出現および心尖部の小欠損のみか否かの診断基準の変化による陳旧性梗塞の診断能の変化を ROC (receiver

operating characteristic) 曲線²⁸⁾²⁹⁾を作成して検討した (図 14)。非梗塞例ではスコア 2.5 以上の例はみられなかったため、スコア 2.5 以上を起点とし、スコア 0.5 までの 5 段階の診断基準 (図 14) の変化を基本パラメータとした。early スキャンのみの場合 (A)、スコア 1.5 以上のとき sensitivity (true positive rate, T.P.) 80.0%, specificity (true negative rate, T.N.) 94.4% であるが accuracy (Ac) 89.3% と最も良好であった。A の各々のスコアに満たないもので delayed スキャンで D (+) 例を加えると (B)、スコア 1.5 以上のとき T.P. 90.0%, T.N. 88.9%。

Table 7. Distribution of scan score among patients with and without old myocardial infarction (OMI); (a) except apical defect cases on scan and (b) cases with apical defect alone on scan. Abbreviated forms are: Pm impl.=pacemaker implanted cases, HD wo IHD=cases with heart diseases without ischemic heart disease, PMC=peri- and/or myocarditis, PMD=primary myocardial disease, AHS=after heart surgery, and others=patients other than heart diseases.

(a) Other than apical defect

Disease	Scan score						Total*/All**
	0	0.5	1.0	1.5	2.0	2.5≤	
OMI	5(1)	3(2)	4(3)	6(4)	5(4)	35(29) ⁺	53/60
Without OMI	57(0)	14(3)	4(0)	1(0)	1(0)	0	18/108
Angina	13(0)	4(1)	0	0	0	0	4/25
Pm impl.	5(0)	3(0)	3(0)	0	1(0)	0	7/18
HD wo IHD	12(0)	2(0)	0	0	0	0	2/23
PMC, PMD	11(0)	4(2)	1(0)	1(0)	0	0	4/19
AHS	4(0)	1(0)	0	0	0	0	1/7
Others	12(0)	0	0	0	0	0	0/16
Total	62	17	8	7	6	36	71/168

(b) Apical defect

Disease	Scan score						Total*/All**
	0	0.5	1.0	1.5	2.0	2.5≤	
OMI	—	0	0	0	1(1)	1(1)	2/60
Without OMI	—	19(2)	8(1)	3(0)	1(0)	0	31/108
Angina	—	4(1)	3(1)	0	1(0)	0	8/25
Pm impl.	—	4(0)	1(0)	1(0)	0	0	6/18
HD wo IHD	—	7(1)	2(0)	0	0	0	9/23
PMC, PMD	—	2(0)	0	0	0	0	2/19
AHS	—	1(0)	1(0)	0	0	0	2/7
Others	—	1(0)	1(0)	2(0)	0	0	4/16
Total	—	19	8	3	2	1	33/168

* : Total of scan score from 0.5 to 5.0, ** : total number of each group, + : except 4 patients whose defect was most clearly seen on other view than 30° LAO.

Ac 89.3%と検出率の向上がみられたが、特異性は低下した。Bの基準より心尖部のみ的小欠損(スコア2.0以下)例を正常とする(D(+))例は加える)と(C),スコア1.5以上のとき T.P. 88.3%, T.N. 95.4%。Ac 92.9%と特異性、正確度の向上がみられた。Cより early スキャンスコア0の例を全て delayed に関係なく除外すると(D),特異性は不変であるが検出能、正確度も低下した(それぞれ86.7%, 92.3%, 図14)。

4. 201Tl 心筋スキャンにおける副次的所見

1) 不均等分布所見

梗塞例、非梗塞例において、欠損の有無とは別に左室心筋内RIの不均等分布(NHD)はOMIの60例中9例、非梗塞例の108例中21例にみられた(表8a, 図11A, 12A)。前者の9例中8例および後者の21例中2例はD(+)であった。とくに前者のうち3例はスコア0であり、後者の2例は狭心症例であった。このGID(+)例をスコア1.5以上と1.5未満に分けると、1.5未満ではD(+)でのOMIの検出能は必ずしも良好ではない(67%)が、1.5以上ではOMIの分離が良好であった(表8b)。

2) 肝/心集積比(L/H比)

early スキャンにおける肝と心の相対的集積比の視覚的判定にて168例中10例は肝集積が心筋集積より大かまたは等しいと判定された。これらはOMIの5例、狭心症の2例、心臓手術後、心筋症(うっ血型)、急性心筋心外膜炎の各1例であった(図11A)。このうち肝集積が心筋集積より大であったものは広汎な前壁陳旧性梗塞に前側壁急性梗塞を合併した1例、ASDおよびPAPVRの手術後の1例、うっ血型心筋症の1例、急性心筋心外膜炎の1例にみられた。

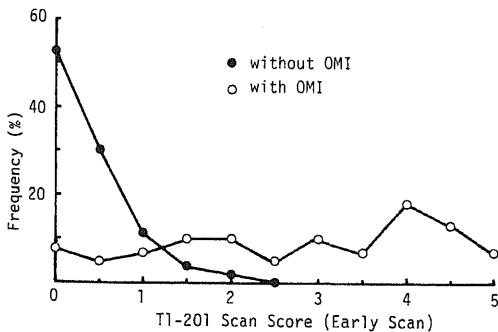
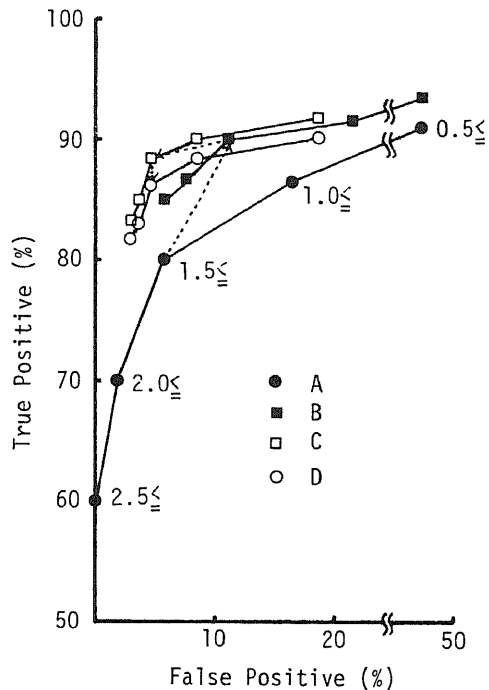


Fig. 13. Distribution of number of patients with and without old myocardial infarction (OMI) according to early scan score. Number of patients is expressed as percentage of total in each group (frequency).

視覚的に相対的集積比を肝<心, 肝=心, および肝>心と判定した場合の黒化度測定より算出したL/H比はそれぞれ0.70 ± 0.14 (S.D.) (n = 124), 0.99 ± 0.04 (S.D.) (n = 5), および1.15 ± 0.11 (S.D.) (n = 4)であり、前者と後2者は有意の差を認めたが(p < 0.01), 後2者の間には有意の差を認めなかった。

各疾患群においてL/H比の測定し得た133例についてみると(表9), OMI, 狭心症, 心筋症, 心筋心外膜炎, 肺疾患例において0.74 ~ 0.82と高値を示した。狭心症で冠動脈バイパス手術前後に心筋スキャンを行



$$\begin{aligned} \text{True positive} &= (\text{Sc} \ \& \ \text{Dis}(+)) / \text{Dis}(+) \\ \text{True negative} &= (\text{Sc} \ \& \ \text{Dis}(-)) / \text{Dis}(-) \\ \text{False positive} &= (\text{Sc}(-) \ \& \ \text{Dis}(+)) / \text{Dis}(+) \\ &= 1 - \text{True negative} \\ \text{Accuracy} &= (\text{Sc} \ \& \ \text{Dis}(+) \ \& \ \text{Sc} \ \& \ \text{Dis}(-)) / \\ & \quad (\text{Dis}(+) \ \& \ \text{Dis}(-)) \end{aligned}$$

Fig. 14. Receiver operating characteristic (ROC) curve analysis of diagnostic criteria for myocardial infarction detection. Criteria are A: all cases of early image, B: A + positive delayed image, C: same as B and all apical defects are classified as normal, D: same as C and no defect on early image is classified as normal. Numbers in the figure denote scores of each criteria.

Table 8. Occurrence of nonhomogenous distribution of ^{201}Tl within left ventricular myocardium on scan among various disease groups (a, abbreviated forms are same as table 7), and comparison of delayed image (D) results and diseases according to scan score in patients showing nonhomogeneous distribution (b).

(a)

Disease	Nonhomogenous distribution		Total
	+	-	
OMI	9(8)	51	60
Without OMI	21(2)	87	108
Angina	5(2)	20	25
Pm impl.	5(0)	13	18
HD wo IHD	7(0)	16	23
PMC, PMD	2(0)	17	19
AHS	0(0)	7	7
Others	2(0)	14	16
Total	30(10)	138	168

(b)

Disease	Score < 1.5		Total	Score \geq 1.5		Total
	D(+)	D(-)		D(+)	D(-)	
OMI	2	1	3	6	0	6
Without OMI	2	17	19	0	2	2
Total	4	18	22	6	2	8

なった4例では術前平均0.86より術後平均0.74と心筋の相対的集積増加がみられたが、その差は例数も少なく有意ではなかった。また、心筋症ではうっ血型平均0.82に対し肥大型平均0.51と後者において相対的心筋集積の増加がみられた ($p < 0.05$)。以上のL/H比は肺野にRIの残存がみられる例ではこれのみられない例に比し相対的にL/H比は低値であった。

3) 肺野 ^{201}Tl 残存所見 (表10)

全168例中31例(18%)に肺野にdelayedスキーンにおいても高い ^{201}Tl 残存を認めた(図9A, 11B, 12B)。これらはOMI15例、ペースメーカー植込み例2例、心臓手術後2例、心筋症3例、心筋炎、心外膜炎2例、その他の心疾患4例、甲状腺疾患1例、その他2例であった(表10)。以上のうち、心臓手術後の2例とその他の心疾患の4例中3例は大動脈弁閉鎖不全症および大動脈弁狭窄症、僧帽弁狭窄症例であり、心筋症の2例は肥大型、1例はうっ血型であり、甲状腺疾患の1例は甲状腺機能低下症、その他の2例中1

例は気管支肺炎であった。また、OMI群のスコアは平均 3.2 ± 1.5 (S.D.)と肺野残存のみられない例のスコア平均 2.5 ± 1.6 (S.D.)に比し高値を示し、7例ではスコア4.0以上を認め広汎な梗塞例が多い。以上は肺野のびまん性残存所見であるが、この他に肺癌例において肺野の限局性集積増加がみられた。

考 察

^{201}Tl は周期律表Ⅲ族Aに属する金属元素であるが、その生体内での行動は K^+ とよく類似しており、1価の陽イオンとして $\text{Na}^+ - \text{K}^+$ ATPase系により正常心筋細胞内に能動的に摂取されることにより心筋スキーンが可能である^{21)~27)}。 ^{201}Tl の心筋細胞での抽出率(extraction fraction)は安静時および心拍数増加、アルカローシス、プロプラノロール等の薬剤投与時においても不変であり(約88%)、静注後早期の心筋内 ^{201}Tl 集積は心筋血流量を示し³⁰⁾、虚血部は集積低下または欠損として描出される。また、安静時心筋スキ

Table 9. Comparison of liver/heart ratio derived from densitometry results among various disease groups. Abbreviated forms are : CCM=congestive cardiomyopathy, HCM= Hypertrophic cardiomyopathy, and other abbreviated forms are same as table 7. L.Ret.=Lung retention.

Diseases	Liver/Heart ratio								
	All patients			Without L. Ret.			With L. Ret.		
	\bar{x}	S.D.	n	\bar{x}	S.D.	n	\bar{x}	S.D.	n
OMI	.78	.17	45	.80	.17	30	.69	.15	15
Angina	.76	.14	17	.76	.14	17	—	—	—
Preope.	.86	.12	4	.86	.12	4	—	—	—
Postope	.74	.14	4	.74	.14	4	—	—	—
Pm impl.	.66	.13	18	.69	.12	16	.47	.02	2
HD wo IHD	.68	.12	20	.71	.10	16	.54	.04	4
PMC	.82	.24	4	.94	.26	2	.70	.05	2
PMD	.74	.23	11	.79	.25	8	.61	.15	3
CCM	.82	.23	8	.89	.19	6	.63	.21	2
HCM	.51	.06	3	.48	.00	2	.58	—	1
AHS	.64	.21	7	.68	.21	5	.53	.09	2
Others	.71	.12	11	.72	.10	10	.55	—	1
Lung dis. (-)	.66	.08	7	.68	.08	6	.55	—	1
Lung dis. (+)	.78	.12	4	.78	.12	4	—	—	—
Total			133			104			29

Table 10. Occurrence of lung retention of ²⁰¹Tl on delayed scan. Abbreviated forms are same as table 7.

Disease	Lung retention		Total
	+	-	
OMI	15	45	60
Angina	0	25	25
Pm impl.	2	16	18
HD wo IHD	4	19	23
PMC, PMD	5	14	19
AHS	2	5	7
Others	3	13	16
Total	31	137	168

ンでは明瞭な欠損として描出されるのは通常、梗塞部である²⁴⁾³⁸⁾³⁹⁾.

1. ファントム実験による欠損検出能

²⁰¹Tl 心筋スキャンにおいては一般に比較的低エネルギーの HgX 線 (69 ~ 83KeV, avandance 98%) が

撮像に用いられ、また集積低下または欠損部の検出が必要であるため、深部の病変および小病変については検出が困難であることが考えられる。とくに大視野ガンマカメラを用いる場合、心筋全体が相対的に縮小された画像として得られるため小欠損の検出にはコリメータの選択も重要である。²⁰¹Tl を含む平面ファントムを用いた Groch ら³¹⁾の結果では、コンバージングコリメータ (CONV) が LSF (line spread function), MTF (moduration transfer function) において優れていた。しかし、立体ファントムおよび動物実験を用いた Nishiyama ら³²⁾の結果では CONV と高分解能コリメータ (HR) とは有意の差がなく、ピンホールコリメータ (PHC) が小病変の検出に最も優れていたとしている。しかしながら PHC は感度が低く撮像に長時間を要し、多方向撮像の目的では適当と言えず今回の検討からは除外した。今回の結果では HR が全体として最も欠損検出能が良好であり、従来の報告³¹⁾³²⁾とも異なる結果であった。この理由として撮像時の全計数が 1K ~ 50K カウントと従来の報告に比し少なく、また、CONV ではファントム・コリメータ間距離の増

大と共に画像の拡大があるため、スキャン上見かけのカウンタ密度の低下が起こることによって考えられる。HRに2倍拡大アンプを用いた場合(HR($\times 2$))も同様にスキャン上では4倍の拡大が起こり、同一計数の場合見かけのカウンタ密度は1/4となる。しかしながらこの場合は距離による拡大率の変化がないため、COD 10cm以上ではCONVに比しより小欠損の検出が可能であったと考えられる。実際の心筋スキャンではHRを装着した大視野ガンマカメラにより200K~300Kカウントを収集した場合、心筋部摂取率を視野に含まれる臓器全体の16%²¹⁾とすると、心筋部全体ではおよそ30K~50Kカウントとなり、今回の検討において散乱、吸収体が1cm厚のルサイトのみである点を考慮しても50Kカウントはほぼ実際の心筋スキャンに近い条件といえる。

ファントムを動かした場合、50Kカウントでの検出能はいづれのコリメータも等しく、10KカウントではHR($\times 2$)が最良であったが、検出可能の評価が(±)である場合も含めた点、および辺縁のボケが大きく全体の黒化度が低かった点、主観的判定となりやすく再現性が低下³³⁾した可能性は否定できない。以上の結果は実際の心筋スキャンにおいては1.5~2cmの欠損でも必ずしも明瞭に検出できない可能性を示しており、²⁰¹Tl心筋スキャンの限界と考えられる²⁴⁾。しかしながら、検出限界は使用する装置の性能、撮像条件、視覚的判定の基準³⁴⁾、心筋のサイズによっても異なる。すなわち、犬における実験結果でも高分解能コリメータ使用時、スキャン上明瞭に検出し得る梗塞部重量は4.9g~12g以上と報告者により大きな相異がみられる^{32) 35)}。

30°毎の多方向撮像においては心筋壁内の欠損はコリメータ面に対して直角、すなわち切線状(edge on)に位置する(0°)とき最も明瞭に見られ、とくにファントムの周辺においてより明瞭である。これは明らかにコントラストが²⁰¹Tlを含む心筋壁を切線状に見た場合の全長と欠損部の長さの比によって規定されるためと考えられる。スキャン撮像においては²⁰¹Tlの低エネルギーX線を用いるため、欠損より後方に由来する放射線に関しては画像に関与する部分が少ないと考えられる。すなわち0°より斜位の方向では欠損がコリメータに近づく場合(+)は遠ざかる場合(-)に比し、より検出は容易となる可能性が考えられる。しかし、今回の結果からは(+)方向では(-)方向に比しわずかに計数比が低い傾向がみられたが、実際上あまり問題とはならない。0°~±60°まで壁厚の小さい方がより計数比は少なくコントラストが大の傾向を示

したが、これは前述のごとく切線上での全長と欠損部長の比が壁厚の小さいほど小となるためと考えられる。これより、心内腔拡大があり、相対的に左室壁の薄い例での欠損の検出はより容易となることが期待される。また±60°の方向では0°~±30°までに比し、全ての欠損は不明瞭となり、とくに壁厚の大きい小欠損では検出は困難である。このことは小欠損の検出には可及的切線状に撮像される必要のあることを示しており、多方向撮像が小欠損の検出に不可欠である。

2. 視覚的判定の精度

視覚的な欠損検出能の精度の評価は心筋スキャンの判定の信頼性を知る上で重要である。Trobaughら³³⁾は異なる2施設の4人の読図者間における心筋スキャン判定の変動を検討し、読図者間の一致は79%であったが、とくに、読図者が対象とする疾患の相異なるが、梗塞の検出を目的とするか梗塞以外の虚血部の検出を目的とするかによる判定の相異がみられ、異常と正常の境界域(equivocal)のスキャンで変動の大きい傾向を認め、視覚的判定では有意の変動が起こり得る可能性を指摘している。今回の結果では臨床例における心筋スキャンの視覚的判定で欠損(+)は欠損(±)および(-)と有意の計数比の差がみられ、視覚的判定の信頼性は高いが、欠損(±)と(-)ではその差は少なく、equivocal例の判定の信頼性は低いと考えられる³³⁾。これに対し、一定面積の区画された平面ファントムでは黒化度1.5以下と以上では視覚的に識別可能な最大計数比は有意の差があり³⁴⁾、前者で0.87±0.03(S.D.)と臨床例での欠損(±)に近い値であったが、その再現性は3.4%(C.V.)と臨床例の欠損(±)の12.0%(C.V.)に比して良好である。これは臨床例においては体外計測の結果にみられるごとく、心筋内のみならず周囲臓器、とくに肺、内activityによるバックグラウンド増加による視覚的コントラスト低下および欠損部の大きさ、心筋内不均一分布などによる視覚的決定の困難さ等が関与しているものと考えられる。しかしながら、心筋内相対的集積比の経時的変化の視覚的判定においてはdelayedスキャンにて全体的な黒化度の低下もあり、有意性の水準は低い定量判定結果とよく平行し、とくに相対的集積比減少の場合、視覚的評価の信頼性は比較的高いと言える。

3. 5方向撮像における欠損所見のスコア化と心電図、最終診断との対比

5方向像心筋スキャンにおける欠損所見の重要度を欠損(+)1.0、欠損(±)0.5とすることは上述の視覚的判定と黒化度測定により算出した計数比との対比結果からみて妥当であると考えられる。また、この欠

損所見の重要度の総和としてのスコアは5方向中欠損として検出し得る方向数を示しており、このスコアが大であるものはより広汎かつ血流低下の高度な虚血部である可能性が高く、梗塞部のより客観的な判定と広がりの評価に用い得ることが考えられる。梗塞例において5方向スキャン上最も欠損の明瞭な方向像における左室全周に対する欠損部の大きさの比とは有意の相関がみられ($p < 0.01$)、この結果はスコアが梗塞の広がり の推定値として用い得ることを支持するものである。しかしながら、下壁梗塞例においてはこの相関は不良であった。この理由は、下壁が5方向像のいずれの方向でも描出され得る部位であり、とくに30°LAO、60°LAOおよび左側面像にて心尖部に近い下壁の小欠損がよく描出されたため、および下壁から後壁にかけての部位の広がり の判定は左側面像以外では困難であったため、すなわち、下壁の部位的特性によるものと考えられる。Muellerら³⁵⁾は犬での実験的心筋虚血において、スキャン上の欠損の大きさとコントラストより grade 0~4 に分類し、虚血部心筋重量と相関を認めているが、所見の見える方向数とは関係なく、また判定者の主観的判定により grade が決定されやすく、低い grade の間および高い grade の間での判定の再現性は必ずしも良いとは言えないようである。これに対しスコアは視覚的判定の主観的部分、または判定者間の変動の大きい欠損(±)の重要度を0.5と低くしたため、主観的判定による変動をより少なくすることが可能である。

梗塞例において5方向撮像による梗塞部位の判定と心電図による部位の判定との一致率は完全に一致(SA)の場合48%と低値であったが、一部一致(LA)を加えると77%と良好であった。最終診断との一致率は心電図診断との一致率よりさらに高くLAで87%であった。この結果は急性心筋梗塞におけるWackersら³⁶⁾³⁷⁾の結果と同様であった。また、スキャンにおける欠損の広がり が心電図より大の14例中11例はスコア3.0以上であり、広汎な梗塞と考えられ、スキャンと心電図診断が不一致の4例中3例はスキャンが最終診断と一致した。最終診断と不一致の1例は梗塞発症時とスキャン施行時の心電図診断が異なっており、スキャン所見は梗塞発症時の心電図診断と一致し、しかも最終診断は心電図のみで行なわれていた点、必ずしもスキャン診断不良とは言えない例であった。以上のごとく5方向撮像心筋スキャンは梗塞部位、広がり の判定には心電図より正確であると言える。

4. 経時的撮像による欠損所見の鑑別

心筋スキャンにおける軽度の欠損所見(スコア2.0

~0.5)は狭心症を含む非梗塞例の47%にみられたが、これらの欠損所見が梗塞による不可逆的虚血(線維化)によるものか可逆的(一過性)虚血によるものかの鑑別は臨床上重要である^{23)24)26)38)~43)}。通常この鑑別は運動または薬剤負荷心筋スキャンによって行なわれ、その検出能、特異性は高いが、安静時および負荷時の2回のRI投与が必要であり、検査に要する時間も長くなる欠点があった。Pohostら⁴⁴⁾はこれを負荷心筋スキャン後の経時的撮像により1回のRI投与で行なえるとしている。これらの方法はしかしながら、梗塞の鑑別よりは負荷時の一過性虚血の検出能向上を目的としており、負荷心筋スキャンが先に行なわれる必要がある。これに対して²⁰¹Tlは静注後経時的に再分布することより、安静時心筋スキャンにおける欠損⁴⁵⁾の性状の鑑別に経時的撮像(delayedスキャン)が用い得ることが考えられる。体外計測による結果では、梗塞部D/E比は 0.90 ± 0.10 (S.D.)と正常心筋に比し有意に低く経時的減少度が大きであった。視覚的にもdelayedスキャンにおいて欠損部相対的²⁰¹Tl集積が減少または新たに欠損が出現した例(D(+))は梗塞例で80%にみられたのに比し、非梗塞例では6%にみられたのみであり、体外計測の結果ともよく一致した。この理由としては梗塞部では(1)体外計測結果からも推定されるごとく、delayedスキャンでは肺内バックグラウンドの低下によるコントラストの増加があり、梗塞部の相対的集積比がより減少し、視覚的にもスキャン上の黒化度減少のため正常部と欠損部の集積の差がより拡大されてみられる点、および(2)²⁰¹Tlの再分布過程において梗塞部は $Ka^+ - K^+$ ATPase系による能動輸送がなくdiffusionのみであり、血中濃度低下に伴ない梗塞部より血中へのdiffusionが起こるため相対的集積比が減少する点が考えられる。とくに(2)は、臓器内²⁰¹Tl集積が主な入力因子としての血流と能動輸送、および主な出力因子としての血液との相対的濃度、細胞内液中のsolubilityおよび膜の透過性の差として表現され³⁰⁾、梗塞部ではこのうち入力因子として周囲の血流とdiffusionがわずかに関与し、出力因子はすべてが関与すると考えられる点からも支持される。それゆえD(+))は梗塞部すなわち心筋の線維化を示唆する所見と考えられる。Pohostら⁴⁴⁾の結果は上述の理由より、今回の結果を逆の面からみたものと解される。

5. ROC曲線による診断基準の評価と副次的所見

以上の5方向および経時的撮像心筋スキャンにおける梗塞の診断基準を決定する場合、ROC曲線を作成し、種々の基準における診断能の変化を決定理論に基

づき客観的に評価し臨床的意義と対比することが必要である²⁸⁾²⁹⁾。ROC 曲線において、スコアのみを用いた場合、スコア 1.5 以上を基準とすると検出能は 80% であるが正確度は 89.3% と最も高い。これは梗塞、非梗塞例のスコア別の出現頻度からも推定される結果であった。この基準に心筋線維化を示唆すると考えられる D (+) を加えた場合、正確度は不変であるが、検出能の向上と特異性の低下がみられた。これは非梗塞例においても D (+) が 6% にみられることによるものと考えられる。心尖部における集積低下所見は正常例においてもしばしば認められており²⁷⁾⁴⁵⁾、この所見のみでは虚血とは言い難い。今回の結果でも非梗塞例で欠損を認めた 51 例中 61% は心尖部のみの小欠損であった。それゆえ、心尖部のみの小欠損を除外すると検出率はやや低下するが特異性 (95.4%)、正確度 (92.9%) とともに向上した。これより 5 方向 (early) スキャンにおけるスコア 0 の例を除外しても特異性は不変であるが、検出能 (86.7%)、正確度 (92.3%) とともにわずかに低下した。これはスコア 0 の梗塞例においても delayed スキャンが有用である例がわずかに存在したことによると考えられる。以上の結果は 5 方向および経時的撮像心筋スキャンにおいて、心尖部のみの小欠損を除き、スコア 1.5 以上または D (+) を梗塞の診断基準とすることが適当であることを示している。

以上の所見を主な基準とすると、副次的所見としての心筋内²⁰¹Tl 不均等分布 (GID) および肝/心集積比 (L/H 比) はそれぞれ心筋虚血および心筋内²⁰¹Tl 摂取率を推定する指標として用い得る可能性が考えられる。すなわち、Bladley-Moore ら²¹⁾は高令ヤギでは若年ヤギに比し心筋内²⁰¹Tl 摂取の偏差が大きいと報告している。GID は梗塞例 60 例中 9 例にみられ、このうち 3 例はスコア 0 であり、この 3 例を含む 8 例は D (+) であった。また非梗塞例中 2 例は狭心症であり共に D (+) であった。しかしながら、GID は非虚血性心疾患例、心疾患以外の例でもそれぞれ 30%、13% にみられており、必ずしも特異性の高い所見とは言えず、この意義については更に詳細な検討が必要であろう。心筋内²⁰¹Tl 摂取率は心筋全体の血流量を評価する指標として用い得るが²²⁾⁴⁶⁾、正確な体外計測は困難である。今回の結果はそれほど有意の差とは言えないが、L/H 比が心筋²⁰¹Tl 摂取率の簡便な指標として用い得ることを示している。すなわち、L/H 比は梗塞、狭心症、心筋症、心筋・心外膜炎例で高値を示し、特に心筋症においてはうっ血型で肥大型に比し高値を示した。これらは、心筋血流低下、心筋量の減少、心筋細胞の viability の変化等が L/H 比増加の機序とし

て考えられる。しかし、GID の評価にあたっては、肺内²⁰¹Tl 残存のみみられる例ではバックグラウンド増加による L/H 比の体外計測時のみかけ上の低下がみられる点に注意すべきである。また、肺内²⁰¹Tl 残存は僧帽弁、大動脈弁疾患、心筋症、甲状腺機能低下症および広汎な梗塞例などの中心循環の遅延を示す疾患でみられており、肺循環時間の延長による肺内²⁰¹Tl 摂取増加と考えられるが、今回の気管支肺炎例のごとく肺疾患の有無もチェックすべきと考えられる。

結 論

²⁰¹Tl 心筋スキャンにおける所見の視覚的判定の精度を心筋立体ファントムおよび黒化度測定による定量化により検討した。また 168 症例において多方向および経時的撮像心筋スキャンによる心筋梗塞の診断基準を所見のスコア化と ROC 曲線により検討し、検出能とその意義を評価し、以下の結論を得た。

(1) 心筋ファントムにおける静止時欠損検出能は高分解能平行コリメータが最良であった。動きのある場合欠損検出能は低下した。多方向撮像時、欠損を切線状にみる方向で欠損は最も明瞭であり、これより斜位では欠損部計数比は増大し、欠損は検出困難となった。

(2) 視覚的に判別可能な最大計数比は黒化度 1.5 以下では 0.87 ± 0.03 (S.D.) と 1.5 以上の 0.78 ± 0.04 (S.D.) に比し有意に高く ($p < 0.01$)、より軽度の差異が検出可能であった。欠損および相対的集積の経時的変化の視覚的判定は計数比とよく平行し、視覚的判定の精度は高かった。

(3) 5 方向撮像では欠損部スコアは下壁梗塞を除きスキャン上の欠損部長とよく相関した ($p < 0.01$)。梗塞部位判定の一致率は心電図と 77%、最終診断と 87% であった ($p < 0.01$)。5 方向撮像は梗塞の検出、広がり判定がより容易であった。非梗塞例における欠損のスコアは全て 2.0 以下であり、その 61% は心尖部のみの小欠損であった。

(4) 体外計測による D/E 比は梗塞部で 0.90 ± 0.10 (S.D.) と正常心筋に比し経時的減少が大 ($p < 0.01$) であり、また梗塞例の 80% にスキャン上欠損部経時的集積減少がみられた。経時的集積減少は線維化を示唆する所見と考えられた。

(5) 5 方向撮像および経時的撮像所見の ROC 曲線による検討の結果、心尖部のみの小欠損を除きスコア 1.5 以上または delayed スキャン陽性を診断基準とした。この時、梗塞の検出率、特異性、正確度はそれぞれ 88.3%、95.4%、92.9% と良好であった。

(6) 副次的所見として、肝/心集積比は心筋内²⁰¹Tl 摂取率、すなわち心筋血流量を評価する指標として用い得ると考えられた。

以上、多方向および経時的撮像心筋スキャンにおける視覚的判定の精度は高いが、スコア方式は心筋梗塞の検出能、特異性、正確度が高く、欠損の広がりの評価も可能で、より客観的な評価法として有用であり、安静時経時的心筋スキャンは梗塞と一過性虚血の鑑別に有用であった。

稿を終えるにあたり、懇切なる御指導、御助言、御校閲賜わった恩師久田欣一教授に深謝いたします。また本研究に御協力いただいた本学第一外科、第一内科、第二内科、第三内科ならびに小児科学教室の諸氏に深謝いたします。

文 献

- 1) Kirk, G. A., Adams, R., Janses, C., and Judkins, P. : Particulate myocardial perfusion scintigraphy : Its clinical usefulness in evaluation of coronary artery disease. *Sem. Nucl. Med.*, **7**, 67-84 (1977).
- 2) Hamilton, G. W., Ritchie, J. L., Allen, D., Lapin, E. and Murray, J. A. : Myocardial perfusion imaging with ^{99m}Tc or ^{113m}In macroaggregated albumin : Correlation of the perfusion image with clinical, angiographic, surgical and histologic findings. *Am. Heart J.*, **89**, 708-715 (1975).
- 3) Felix, R., Simon, H., Hedde, J. P. und Winkler, C. : Die myocardiale Perfusionsscintigraphie. *Methodik und Grundlagen. Nucl. Med.*, **17**, 172-177 (1978).
- 4) Scheibel, R. L., Moore, R., Korbuly, D., Ovitt, T. W., Payne, T., Tuna, N. and Amplatz, K. : Regional myocardial blood flow measurements in the evaluation of patients with coronary artery disease. *Radiology*, **115**, 379-386 (1975).
- 5) Poe, N. D., Robinson, G. D., Jr., Zielinski, F. W., Cabeen, W. R., Smith, J. W. and Gomes, A. S. : Myocardial imaging with ¹²³I-hexadecenoic acid. *Radiology*, **124**, 419-424 (1977).
- 6) Phelps, M. E., Hoffman, E. J., Selin, C., Huang, S.C., Robinson, G., MacDonald, N., Schelbert, H., and Kuhl, D. E. : Investigation of [¹⁸F]-2-fluoro-2-deoxyglucose for the measure of myocardial glucose metabolism. *J. Nucl. Med.*, **19**, 1311-1319 (1978).
- 7) Gorten, R. J. : Evaluation of radioactive potassium and its analogues for imaging myocardial infarcts. *Sem. Nucl. Med.*, **7**, 37-48 (1977).
- 8) Strauss, H. W., Zaret, B. L., Martin, N. D., Wells, H. P., Jr. and Flamm, M. D., Jr. : Non-invasive evaluation of regional myocardial perfusion with potassium 43. *Radiology*, **108**, 85-90 (1973).
- 9) Prokop, E. K., Strauss, H. W., Shaw, J., Pitt, B. and Wagner, H. N., Jr. : Comparison of regional myocardial perfusion detected by ionic potassium-43 to that determined by microspheres. *Circulation*, **50**, 978-984 (1974).
- 10) Rigo, P., Strauss, H. W., and Pitt, B. : The combined use of gated cardiac blood pool scanning and myocardial imaging with potassium-43 in the evaluation of patients with myocardial infarction. *Radiology*, **115**, 387-391 (1975).
- 11) Haider, B., Oldewurtel, H. A., Moschos, C. B. and Regan, T. J. : Evaluation of potassium-43 scintillation images during early myocardial ischemia in an animal model. *Circulation*, **53**, 115-122 (1976).
- 12) Smith, R. O., Bennett, K. R., Suzuki, A., Lehan, P. H. and Hellemers, H. K. : Atraumatic evaluation of myocardial revascularization procedures with ⁴³K. *Radiology*, **114**, 99-106 (1975).
- 13) Martin, N. D., Zaret, B. L., McGowan, R. L., Wells, H. P., Jr. and Flamm, M. D. : Rubidium-81 : A new myocardial scanning agent. *Radiology*, **111**, 651-656 (1974).
- 14) Berman, D. S., Salel, A. F., DeNardo, G. L. and Mason, D. T. : Noninvasive detection of regional myocardial ischemia using rubidium-81 and the scintillation camera. *Circulation*, **52**, 619-626 (1975).
- 15) Lurie, A. J., Salel, A. F., Berman, D. S., DeNardo, G. L., Hurley, E. J. and Mason, D. T. : Determination of improved myocardial perfusion after aortocoronary bypass surgery by exercise rubidium-81 scintigraphy. *Circulation*, **54**, Suppl. 3 : III-20-III-23 (1976).

- 16) **Yano, Y., Van Dyke, D., Budinger, T. F., Anger, H. O. and Chu, P.** : Myocardial uptake studies with ^{129}Cs and the scintillation camera. *J. Nucl. Med.*, **11**, 663-668 (1970).
- 17) **Poe, N. D.** : Comparative myocardial uptake and clearance characteristics of potassium and cesium. *J. Nucl. Med.*, **13**, 557-560 (1972).
- 18) **Levenson, N. I., Adolph, R. J., Romhilt, D. W., Gabel, M., Sodd, V. J. and August, L. S.** : Effects of myocardial hypoxia and ischemia on myocardial scintigraphy. *Am. J. Cardiol.*, **35**, 251-257 (1975).
- 19) **Romhilt, D. W., Ashare, A. B., Adolph, R. J., Levenson, N. I., Wee, W. G., Sodd, V. J. and August, L. S.** : Cesium-129 myocardial scintigraphy to quantify myocardial infarction in dogs. *J. Nucl. Med.*, **17**, 247-252 (1976).
- 20) **Lebowitz, E., Greene, M. W., Fairchild, R., Bradley-Moore, P. R., Atkins, H. L., Ansari, A. N., Richards, P. and Belgrave, E.** : Thallium-201 for medical use. I. *J. Nucl. Med.*, **16**, 151-155 (1975).
- 21) **Bradley-Moore, P. R., Lebowitz, E., Greene, M. W., Atkins, H. L. and Ansari, A. N.** : Thallium-201 for medical use. II : Biological behavior. *J. Nucl. Med.*, **16**, 156-160 (1975).
- 22) **Strauss, H. W., Harrison, K., Langan, J. K., Lebowitz, E. and Pitt, B.** : Thallium-201 for myocardial imaging. Relation of thallium-201 to regional myocardial perfusion. *Circulation*, **51**, 641-645 (1975).
- 23) **Spies, S. M., Barresi, V., Meyers, S. N., Hetzel, K. R. and Lumicao, B.** : Usefulness of ^{201}Tl in evaluating regional myocardial perfusion. *Clin. Nucl. Med.*, **1**, 219-222 (1976).
- 24) **Strauss, H. W., Pitt, B.** : Thallium-201 as a myocardial imaging agent. *Sem. Nucl. Med.*, **7**, 49-58 (1977).
- 25) **Verani, M. S., Marcus, M. L., Spoto, G., Rossi, N. P., Ehrhardt, J. C. and Razzak, M. A.** : Thallium-201 myocardial perfusion scintigrams in the evaluation of aortocoronary saphenous bypass surgery. *J. Nucl. Med.*, **19**, 765-772 (1978).
- 26) **Strauss, H. W.** : Cardiovascular Nuclear Medicine : A new look at an old problem. *Radiology*, **121**, 257-268 (1976).
- 27) **Cook, D. J., Bailey, I., Strauss, H. W., Rouleau, J., Wagner, H. N., Jr. and Pitt, B.** : Thallium-201 for myocardial imaging : Appearance of the normal heart. *J. Nucl. Med.*, **17**, 583-589 (1976).
- 28) **McNeil, B. J. and Adelstein, S. J.** : Determining the value of diagnostic and screening tests. *J. Nucl. Med.*, **17**, 439-448 (1976).
- 29) **Metz, C. E.** : Basic principles of ROC analysis. *Sem. Nucl. Med.*, **8**, 283-298 (1978).
- 30) **Weich, H. F., Strauss, H. W. and Pitt, B.** : The extraction of thallium-201 by the myocardium. *Circulation*, **56**, 188-191 (1977).
- 31) **Groch, M. W. and Lewis, G. K.** : Thallium-201 : Scintillation camera imaging considerations. *J. Nucl. Med.*, **17**, 142-145 (1976).
- 32) **Nishiyama, H., Romhilt, D. W., Williams, C. C., Adolph, R. J., Sodd, V. J., Blue, J. W., Lewis, J. T., Gabel, M. and van der Bel-Kahn, J. M.** : Collimator evaluation for Tl-201 myocardial imaging. *J. Nucl. Med.*, **19**, 1067-1073 (1978).
- 33) **Trobaugh, G. B., Wackers, F. J. T., Sokole, E. B., DeRouen, T. A., Ritchie, J. L. and Hamilton, G. W.** : Thallium-201 myocardial imagiogram : An interinstitutional study of observer variability. *J. Nucl. Med.*, **19**, 359-363 (1978).
- 34) **Chang, W. and Blau, M.** : Optimization of the gray scale for photoscanners : Concise communication. *J. Nucl. Med.*, **20**, 57-59 (1979).
- 35) **Mueller, T. M., Marcus, M. L., Ehrhardt, J. C., Chaudhuri, T. and Abboud, F. M.** : Limitations of thallium-201 myocardial perfusion scintigrams. *Circulation*, **54**, 640-646 (1976).
- 36) **Wackers, F. J. T., Sokole, E. B., Samson, G., v. d. Schoot, J. B., Lie, K. I., Liem, K. L. and Wellens, H. J. J.** : Value and limitations of thallium-201 scintigraphy in the acute phase of myocardial infarction. *New Eng. J. Med.*, **295**, 1-5 (1976).
- 37) **Wackers, F. J. T., Becker, A. E., Samson, G., Sosole, E. B., van der Schoot, J. B., Vet, A. J. T. M., Lie, K. I., Durrer, D. and Wellens, H.** : Location and size of acute transmural myocardial infarction estimated from thallium-201 scinti-

grams. A clinicopathological study. *Circulation*, **56**, 72-78 (1977).

38) Verani, M. S., Marcus, M. L., Razzak, M. A. and Ehrhardt, J. C. : Sensitivity and specificity of thallium-201 perfusion scintigrams under exercise in the diagnosis of coronary artery disease. *J. Nucl. Med.*, **19**, 773-782 (1978).

39) Bailey, I. K., Griffith, L. S. C., Rouleau, J., Strauss, H. W. and Pitt, B. : Thallium-201 myocardial perfusion imaging at rest and during exercise. Comparative study to electrocardiography in coronary artery disease. *Circulation*, **55**, 79-87 (1977).

40) Okada, R. D., Raessler, K. L., Woolfenden, J. M., Groves, B. M., Patton, D., Goldman, S. and Hager, W. D. : Clinical value of the thallium-201 stress test. Sensitivity and specificity in the detection of coronary artery disease. *Intern. J. Nucl. Med. Biol.*, **5**, 211-221 (1978).

41) Hetzel, K. R., Westerman, B. R., Quinn, J. L., III, Meyers, S. and Barresi, V. : Myocardial uptake of thallium-201 augmented with bicarbonate : Concise Communication. *J. Nucl. Med.*, **18**, 24-25 (1977).

42) Gould, K. L. : Noninvasive assessment of

coronary stenoses by myocardial perfusion imaging during pharmacologic coronary vasodilatation : I. Physiologic basis and experimental validation. *Am. J. Cardiol.*, **41**, 267-278 (1978).

43) Gould, K. L., Westcott, R. J., Albro, P. C. and Hamilton, G. W. : Noninvasive assessment of coronary stenosis by myocardial imaging during pharmacologic coronary vasodilatation : II. Clinical methodology and feasibility. *Am. J. Cardiol.*, **41**, 279-288 (1978).

44) Pohost, G. M., Zir, L. M., Moore, R. H., McKusick, K. A., Guiney, T. E. and Beller, G. A. : Differentiation of transiently ischemic from infarcted myocardium by serial imaging after a single dose of thallium-201. *Circulation*, **55**, 294-302 (1977).

45) Poe, N. D., Eber, L. M., Norman, A. S., Selin, C. E. and Terao, E. N. : Myocardial images in nonacute coronary and noncoronary heart diseases. *J. Nucl. Med.*, **18**, 18-23 (1977).

46) 石井 靖・神原啓文・米倉義晴・門田和紀・藤田 透・鳥塚莞爾・河合忠一 : ²⁰¹Tl による心筋シンチグラフィー及び心筋血流量測定について. *核医学*, **13**, 787-796 (1976).

Studies on image diagnosis in multiple view and sequential myocardial scans with ^{201}Tl . Hisashi Bunko, Department of Nuclear Medicine, School of Medicine, Kanazawa University, Kanazawa, 920, Japan. *J. Juzen Med. Soc.*, 88, 498–521 (1979).

Abstract Recently developed group IIIA metallic radionuclides, thallium-201 (^{201}Tl) as monovalent cation shows the same biological behavior as ionic potassium and accumulates within viable myocardial cells by $\text{Na}^+\text{-K}^+$ ATPase system. ^{201}Tl has been preferred as myocardial scanning agent to other potassium analogues because of its physical properties (73 hr. half-life, and low energy gamma rays and X-ray of daughter nuclide Hg suitable for gamma camera imaging).

This study was carried out in order to evaluate (1) the accuracy and reproducibility of visual evaluation of ^{201}Tl scan images using three-dimensional myocardial phantoms (cylindrical phantoms with defects of $1.0 - 2.0 \times 2.0$ cm and wall thickness of 0.8 or 1.0 cm), and (2) localization, sensitivity, specificity and accuracy of multiple view and sequential (delayed) ^{201}Tl myocardial scans for detection of myocardial infarction in 168 cardiac and non-cardiac patients. From this study, the following results and conclusions were obtained.

(1) Detectability of defects in the static myocardial phantoms was best by the use of high-resolution collimator and poor by the use of magnifying amplifier or converging collimator due to decrease in observed count density on scan images. Detectability of defects became poorer when moving phantoms were imaged. In multiple view imaging, defects were most clearly visualized when imaged on edge (0°), and in more than 60° oblique view image, defects were poorly visualized and counting ratio was increased.

(2) Maximal counting ratio of 0.87 ± 0.13 (S.D.) was able to be differentiated visually in densities less than 1.5. This was significantly greater than in densities over 1.5. Visual evaluation of defects and its sequential changes correlated well with counting ratio derived from densitometry, and was shown to be accurate and reliable.

(3) On five view myocardial scans, score of the defect correlated well ($p < 0.01$) with size of defect in cases other than inferior infarction. Poor correlation in inferior infarction was thought to be due to its relative and characteristic location within the left ventricular wall. Localization of infarction on scan coincided with ECG in 77% and with final diagnosis in 87% of cases with myocardial infarction ($p < 0.01$). Five view myocardial scan was useful for detection and sizing of the myocardial infarction. Of 51 cases showing defect on myocardial scan without infarction, 61% were localized small defect at apex and 90% of the rest showed small defect with score of less than 1.0.

(4) In external counting of sequential myocardial accumulation of ^{201}Tl , delayed/early counting ratio of infarcted area was 0.90 ± 0.10 (S.D.), showing a tendency to decrease with time more than normal myocardium. This was thought to indicate myocardial fibrosis.

(5) From ROC (receiver operating characteristic) curve analysis of five view and sequential myocardial scans with ^{201}Tl , the following criteria were concluded to be suitable for myocardial infarction; score of greater than or equal to 1.5 except apical defect and/or positive delayed scan. With this criteria, sensitivity, specificity, and accuracy for myocardial infarction were 88.3%, 95.4% and 92.9%, respectively.

(6) Liver/heart accumulation ratio derived from densitometry was thought to be valid as an indicator of myocardial ^{201}Tl uptake, which was reported to correlate with myocardial perfusion.