頚動脈結紮の実験的研究

メタデータ	言語: jpn 出版者: 公開日: 2017-10-04 キーワード (Ja): キーワード (En): 作成者: メールアドレス: 所属:
URL	http://hdl.handle.net/2297/8629

金沢大学十全医学会雑誌 第85巻 第4号 444－460 (1976)

頸動脈結紮の実験的研究

金沢大学医学部脳神経外科学講座（主任：山本信二郎教授）
黒　瀬　輝　彦
（昭和51年3月4日受付）

血管結紮は，外科において，必須の手術手技であるが，これによってしばしばみられる障害は，末梢の虚血作用の他に，血栓の形成である．このことは，頸動脈結紮の際に，最も問題となる[1]．従来，血管結紮実験の多くは，血栓形成[2)~6)]の他に，閉塞性動脈炎[7)8)]，内膜肥厚[9)~11)]，動脈硬化[12)13)]などの研究のためになされてきた．

結紮による血管の変化ならびに，血栓の形成は，血管の種類，結紮の方法ならびに，時間的経過などによって大いに異なるが，この問題を系統的に検索した研究はまだ見当らない．

本研究は，総頸動脈の結紮により，血管壁の変化および，血栓形成の機序を，組織学的に検索した．

実験方法

実験動物には，雑種成犬22頭を使用した．麻酔は，ペントバルビタール（20～25mg/kg）を静注し，手術野の消毒は，塩化ベンゼトニウムの10%アルコール溶液を使用した．無菌的に，前頸部を正中切開し，左総頸動脈の1個所を，絹糸で結紮した．結紮部位は，総頸動脈分岐部より，29mm心臓側とした（図1）．術後2日，1週，18日，3週，5週，8週および，9週に，ペントバルビタール麻酔下で，脱血により屠殺し，結紮側総頸動脈全長にわたり摘出した．これを10%中性ホルマリンに固定し，15～20個のブロックに分割して，パラフィンに包埋し，6μの切片を作成した．結紮部位については，縫合糸を付着したまま包埋したため，結紮部の直隣接部を，検索の対象とした．結紮後5週，8週および，9週で屠殺したものでは，固定の後に，血管を縦断し，血栓の拡がりを，解剖顕微鏡を用いて観察し，その後に組織学的検索をした．染色には，ヘマトキシリンエオジン染色（以下H-E染色とする），PAS染色，マッソン染色，エラスチカワンギーソン染色，PTAH染色，アルシァンブルー染色，鍍銀染色などを用いた．

成績

実験動物の左総頸動脈の長さは，平均94mm，総頸動脈分岐部から，頭側甲状腺動脈分岐部まで13mmである．従って，結紮部から頭側では，総頸動脈分岐

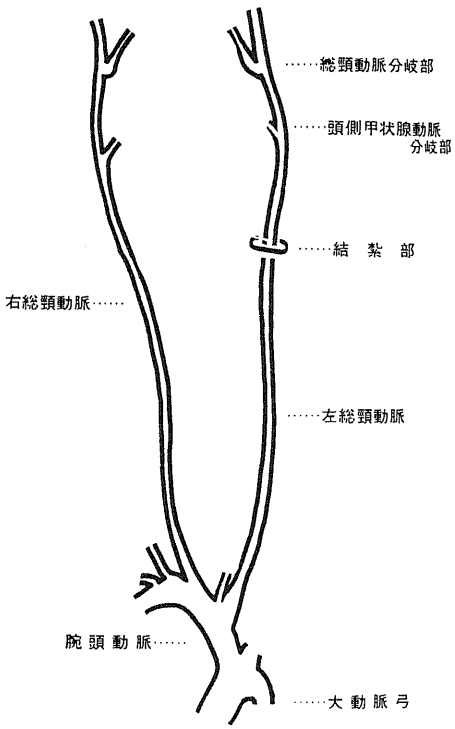

図1

Experimental studies on carotid artery ligation. **Teruhiko Kurose,** Department of Neurosurgery, (Director : Prof. S. Yamamoto), School of Medicine, Kanazawa University.

部および，頭側甲状腺動脈分岐部までの距離は，各々29mmならびに16mmであり，心臓側では，総頚動脈起始部まで65mmである（図1）．

Ⅰ．結紮後2日

結紮隣接部（写真1）では，内皮細胞の多くは脱落し，内弾性板との間に，空隙形成がみられ，内皮細胞の核は萎縮している．クロマチンに乏しく，卵円形ないし，細長い核を有する細胞が内皮下に出現し，部位により，1～2層の配列を示す．この細胞のあるものは，中膜より内弾性板の断裂部を経て，内皮下に侵入する所見を呈し，従ってこの種の細胞は，中膜由来のものと推測される．内弾性板は，局所的に著しく膨化あるいは，断裂している．中膜では，一部筋細胞が変性し，その内層では，弾性板が融解している．外膜には異常はないが，その周辺には著しい肉芽組織がみられる．

結紮部より頭側に，6.5mm（写真2）および，11.5mmにみられる所見では，内皮細胞と内弾性板との間に，空隙形成をみとめ，内皮細胞の核は萎縮し，一部には膨化し，内膜細胞の出現はわずかにみられるが，変化の程度は結紮隣接部に比して少ない．中膜や外膜では，異常をみとめない．16.5mmおよび，その頭側では異常をみとめない．

結紮部より心臓側では，結紮部に直接する部位の所見は，頭側の場合と同様である．血管壁の変化は，結紮部を遠のくに従って，一旦その程度は弱まるが，ある距離より再び増加して最高に達し，又減少の傾向をとる．即ち，結紮部より1.5mmでは，内弾性板は分裂して，幾重にも重複しているが，結紮隣接部に比してその程度は軽い．内膜では，結紮隣接部と同様に，中膜由来と推定される内膜細胞が出現し，内皮細胞の多くは脱落し，内皮細胞の核は萎縮し，内皮細胞と内弾性板との間に，空隙形成がみとめられる．中膜では，みとむべき変化がない．6.5mm，12.5mm，18.5mmの部位では，内膜細胞の出現は，次第に減少する．24.5mmでは，再び内膜細胞が増え，中膜から内皮下に侵入する所見もみられる．内弾性板の融解も強まる．外膜では，少数の栄養血管に，血栓形成がみられる．この部位より更に心臓側では，血管壁の変化の程度は再び減少し，44.5mmおよび，更に心臓側では中膜のみならず，内膜にも変化をみとめなくなる．

Ⅱ．結紮後1週（1例）

結紮部の両側に，不連続に血栓の形成がみとめられた．結紮隣接部（写真3）では，血管壁全層に変化が著しい．内膜では，内皮細胞が脱落し，これに代って，少数の内膜細胞が出現する．このものは，卵円形ないし細長い核をもち，その胞体が不明瞭なものあるいは，胞体がエオジンに染まる紡錘状ないし卵円形の細胞である．内弾性板には，膨化，重複，消失の所見がみられる．中膜では，筋細胞は変性あるいは消失し，その変化は特に内層に著しい．膠原線維は粗化し，弾性板は融解により，幾重にも分裂して細線維状，顆粒連鎖状となり，部分的に消失している．外膜では，栄養血管の拡張，うっ血，血栓の形成がみられ，血管新生や線維芽細胞の増殖や膠原線維の萎縮などがみられ，外膜周辺部に肉芽組織が著しい．

結紮部より頭側では，血管壁の変化は，結紮部より離れるに従い，減少，増加，減少の経過をとる．血管壁の変化は，4.5mmでは，血管内腔に赤血球の凝集がみられる．内弾性板の膨化の程度は，結紮隣接部に比して軽い．しかし，内皮細胞は脱落，消失し，これに代って前述の内膜細胞が増加して，1～2層を形成する．中膜では，エオジンに淡染する等質性の円形淡明巣が出現し，又，著明な結合織粗化がみとめられる．弾性板の融解は，内層に著明であり，筋細胞の変性や消失がみとめられる．外膜では，栄養血管の血栓形成，膠原線維の萎縮，断裂がみられ，その周辺には，肉芽反応が著しい．9.5mmの部位では，血管内腔に赤血球の凝集がみられる．内膜では，内膜細胞が増える．外膜では，栄養血管に，血栓形成をみとめるが，その数は減少する．13.5mmの部位では，内膜には，内皮細胞が一部残存し，主に胞体が不明瞭で細長い核をもつ内膜細胞が出現しているが，その数は少ない．外膜では，栄養血管に血栓形成がみられるが，その数は更に減少している．しかるに，21.5mmになると，血管壁の変化が再び強まり，その程度は，結紮部附近にみられるものに匹敵する．内皮細胞は脱落し，分裂した内弾性板の間に，紡錘状の核をもつ細胞が介在する（写真4）．中膜では，円形の淡明巣が増え，結合織粗化や筋細胞の変性が著しい（写真5）．外膜では，栄養血管の変性や血栓形成，膠原線維の変性が著しい．25.5mm（頭側甲状腺動脈分岐部附近）では，凝固血栓により内腔は閉塞されるが，血管壁の変化は，再び軽度となり，総頚動脈分岐部附近では，血管は正常所見を呈し，血栓もみとめない．

結紮部より心臓側では，血管壁の変化は一旦減少し，ある距離をおいて再び強まり，概ね20mmで最高に達する．1.5mmでは（写真6）内膜細胞は1～2層に増え，卵円形ないし細長い核をもち，胞体が不明瞭なものあるいは，胞体がエオジンに染まる紡錘状ないし卵円形の細胞である．この細胞の他に，少数であるが，エオジンに染まる細胞質と，不整形の核をもつ

大型の細胞がみられる．内皮細胞が脱落した部位に，小さな凝固血栓が附着している．内弾性板は膨化，重複，消失を来たし，中膜は円形淡明巣，結合織粗化，筋細胞の変性を来たし，殊に，その内層では，弾性板は融解により細線維状となり，断裂あるいは消失を来たしている．外膜では，栄養血管の血栓形成や，膠原線維の変性がみられる．4.5mmの部位では，内弾性板や中膜の変化は減少するが，内膜細胞は2層に配列する．外膜の栄養血管には，血栓形成はみられない．しかるに，一旦減少した血管壁の変化は，7.5mmから次第に変化の程度を強め，20.5mmでは最高に達する．即ち，血管内腔は凝固血栓により閉塞され，内膜細胞は1層に配列し，中膜では，多数の円形淡明巣がみられ，結合織粗化，筋細胞の変性，弾性板の融解が著明であり，外膜では，栄養血管の血栓形成や，膠原線維の変性がみられる（写真7）．それより心臓側では，血管壁の変化は次第に減少し，45.5mmでは，正常所見となる．

Ⅲ．結紮後3週（3例）

血栓形成は，全例にみとめられたが，結紮の両側に生じたもの1例，心臓側のみのものが2例である．両側に血栓を生じた1例について記載する．

頭側結紮隣接部では，結紮による変形と，内膜肥厚により内腔は閉塞し，中膜における筋細胞は増殖し，内弾性板ならびに，中膜弾性板の融解が著明である．中膜内層にヘモジデリンの沈着がみられる．結紮部に更に近ずくと，著明な血管壁壊死がみられる．

結紮部より頭側では，次第に血管壁の変化は減少する．4.5mmの部位で，最も著明な変化は，中心性内膜肥厚であり（写真8），この部位の細胞は，H-E染色により，淡く桃色に染り，境界の不明瞭な細胞質よりなり，核は細長く，特徴的なうねりが見られ，鈍端に終る．クロマチンは繊細で，数個の小さい核小体がみられる．この細胞は，3～4層に配列し，その周辺には，繊細な弾性線維，膠原線維が増殖し，同時に酸性ムコ多糖類が蓄積している（写真9）．内弾性板には膨化，重複，断裂がみられ，その断裂を経て，中膜から内膜へ侵入する細胞がみられる（写真10）．中膜では，変化は主に内層にみとめられる．弾性板は融解し，弾性板特有の波状走行が失なわれ，筋細胞は増殖して，内弾性板に接近している（写真10）．全般に，筋細胞の変性や，円形の淡明巣がわずかにみとめられる．外膜では異常をみとめなかったが，その周辺に肉芽組織がみられる．7.5mmでは，内腔には小さな凝固血栓がみられ，内膜細胞は2層に配列している．これより頭側では，次第に血管壁の変化は減少し，19.5mmでは，中膜には異常をみとめず，内皮細胞が数多く保存され，内膜細胞の増殖はわずかである．25.5mmでは，非常に小さい凝固血栓が，内皮細胞が部分的に脱落した部位に附着し，内膜細胞の出現も極くわずかである．総頸動脈分岐部附近では，正常所見である．

結紮部より心臓側では，血管の変化は一旦減少し，再び強まって，概ね20mmで最高に達する．1.5mmの部位では，内膜は肥厚して，2～3層を形成する．血管内腔は，内膜肥厚と血栓形成により閉塞されている．内膜細胞が血栓の周囲を包囲し，その内部に侵入して，器質化の始まりを示すが，まだ血管の新生を見ない（写真11）．内弾性板には，膨化や断裂がみられ，その変性部を経て，中膜から内膜に侵入する細胞がみられる．中膜内層では，弾性板の融解と，筋細胞の増殖がみられる．これより心臓側では，血管壁の変化が次第に減少するが，11.5mmに至ると，再び血管壁の変化が強まり，19.5mmでは最高に達する．33.5mmでは，血管内腔は凝固血栓により閉塞され，内皮細胞は一部脱落しているが，多くは保存されている．内弾性板の重複はみられるが，中膜，外膜には，異常はみられない．48.5mmでは，正常所見となる．

Ⅳ．結紮後5週（3例）

血栓形成は，全例にみとめられたが，結紮の両側に生じたもの2例，心臓側のみのものが1例である．両側に血栓をみた2例のうち，1例について記載する．

縦断面の肉眼的所見は，結紮部より頭側に13mm，および結紮部より心臓側45mmの範囲の血管内腔に血栓を形成している．血栓は，薄茶色ないし白色を帯び，結紮部より頭側10mmまでは，血管内腔は血栓により完全に閉塞して，血管壁と強く癒着しているが，更にその頭側では，2分し，各々次第に細小となり，頭側甲状腺動脈を越えることなく終る．心臓側では，血栓は，45mmの範囲に拡がり，結紮部より心臓側40mmの範囲では，血管内腔は閉塞され，16～30mmの範囲では，血栓は特に大きく，紡錘状に膨隆し，その最高の部位は，23mmである．40mmの部位より心臓側では，血栓は次第に細小となって終る．

組織学的検索では，結紮部より頭側では，血管壁の変化は次第に減少するが，血栓の線維化の程度は，部位による差はみとめられない．4mmでは，内腔は細胞線維性に閉塞され，中膜は著しく萎縮し，筋細胞は消失，弾性板もほとんど消失している．8mmでは，中膜は萎縮しているが，その構造を残している．13.5mmでは，血管壁は保存されている．17.5mmでは，正常所見となる．

結紮部より心臓側では，血管壁の変化や血栓の線維化は次第に増強し，23mmの部位で最高に達し，更にその心臓側では，次第に減少するが，血栓の線維化の程度は，頭側の場合とは異なり，部位によって差が著しい．5mmでは，血管内腔は細胞線維性に閉塞され，線維芽細胞や膠原線維の増殖と，新生血管がみられる．中膜では，その外層はかなり保存されているが，内層では，新生血管の侵入や，線維芽細胞の増殖により，筋細胞の減少，弾性板の融解，萎縮，消失がみられる．外膜では，著明な血管新生と，線維芽細胞の増殖がみられる（写真12）．8mm，12mm，17mmでは，次第に血栓の線維化が進展し，中膜では萎縮が進み，次第に消失する．23mm（紡錘状に膨隆した血栓の中心部に相当する）では，最高に達し，血栓も血管壁も完全に線維組織に置換される．更に心臓側では，血栓の器質化が遅れ，血管壁も保存されている．41mmでは，細胞性ならびに線維性の内膜肥厚と，凝固血栓により，血管内腔は閉塞され，中膜から内弾性板の断裂部を経て，内膜に侵入する細胞がみられるが，中膜には，血管新生や，線維芽細胞の増殖はみられない．45mmでは，血栓は減少し，細胞線維性内膜肥厚が増えている（写真13）．49mmでは，局所的に内膜肥厚をみとめ，54mmでは，正常所見となる．

V．結紮後8週（2例）

血栓形成は，2例中1例にのみ見られた．血管内腔は，心臓側では結紮部より，10mmの範囲に，頭側では結紮部より，3mmの範囲に薄茶色から白色の軟かい組織により閉塞されている．

組織学的には，心臓側1.5mmの部位では，凝固血栓の周辺を，内膜肥厚組織がとり囲み，内膜は肥厚し，繊細な弾力線維，膠原線維が増殖している（写真14）．内弾性板の変性部を経て，中膜より内膜へ侵入する細胞がみられる．中膜に，軽度の萎縮がみられるが，細胞浸潤や血管新生はみられない．外膜にもその周辺にも，肉芽組織はみられない．

VI．結紮後9週（1例）

血管縦断面の肉眼的所見では，血栓は頭側では，黒色ないし薄茶色で硬く，血管壁と強く癒着しているのに対し，心臓側では，帯白色で軟かく，容易に血管壁より剥離できる．血栓は頭側では，結紮部より頭側へ12mmの範囲におよび，頭側甲状腺動脈分岐部を越えることなく，その2mm心臓側に終り，心臓側では，結紮部より11mmの範囲におよぶ．

組織学的には，結紮部より頭側では，血栓の線維化は次第に減少するが，血管壁の変化は，一旦増大したあと，次第に減少する．1.5mmでは，血管内腔は細胞線維性に閉塞され，中膜では，筋細胞の減少，弾性板の融解，1～2個の新生血管がみられるが，細胞浸潤はみられない．外膜には，新生血管や線維芽細胞の増殖はみられない．3mmでは，中膜や外膜の萎縮が著明である．血管内腔は，細胞線維組織と凝固血栓により閉塞されている．6.5mm，9.5mmでは，血管壁の変化は減少し，血栓の線維化も遅れる．13.5mmでは，正常の所見である．

結紮部より心臓側では，血栓の線維化や血管壁の変化は強まり，6.5mmで最高に達し，次第にその変化は減少する．1.5mmでは，血管内腔は血栓と細胞線維性組織により閉塞され，膠原線維や弾性線維の増殖や，新生血管がみられる．中膜では，筋細胞の減少，弾性板の萎縮，2～3個の新生血管がみられるが，細胞浸潤はみとめられない．外膜には，新生血管がみとめられるが，線維芽細胞の増殖は少ない．6.5mmでは，血管内腔は，細胞線維性に閉塞され，中膜の萎縮が進展し，中膜や血管内腔では，血管新生や線維芽細胞の浸潤はみられない．9.5mmでは，細胞線維組織と凝固血栓により閉塞され，中膜では，新生血管や細胞浸潤はみられず，萎縮の程度も軽い．12.5mmでは，血栓はないが，細胞線維性の内膜肥厚が局所的にみられる．15.5mmでは，内膜細胞が少数出現している程度で，中膜や外膜には異常はない．

VII．血栓形成の検討

結紮後1週を経た動物は16頭であり，そのうち9頭に血栓の形成をみた（56%）．その全例において，結紮の心臓側に血栓がみられ，頭側にも血栓をみたのはそのうち6頭である．写真15は，結紮後18日目の例で，結紮部を中心に，頭側，心臓側，各々5mmにわたる縦断面の組織像である．結紮部は索状物となり，血管壁各層は不明瞭で，筋細胞はわずかに残存し，弾性板は消失し，膠原線維の変性，栄養血管の消失など，著明な壊死性変化を示す．この例では，肉眼的には血栓をみとめなかったものであり，結紮部を離れた部位では，心臓側は頭側に比して，血管内腔が2倍に拡大し，結紮端に接して，血清の蓄積がみられ，これに接する内皮細胞は，一部脱落し，内弾性板には断裂がみられる．これに比して頭側では，赤血球の凝集がみられ，多量のヘモジデリン色素が，内膜に密着してみられるが，内皮細胞や内弾性板は，比較的温存されている．心臓側，頭側共に，中膜や外膜には異常はない．

考　　案

動脈壁の栄養は，一般に外膜から中膜外層までは，

栄養血管により栄養されるが，血管壁内層1/3には，多くは栄養血管を欠き，血管内腔から直接経内皮細胞性にあるいは，内皮細胞間隙を経て栄養され，内腔からの液流は，組織間隙あるいは，リンパ管を経て外側に向い，外膜の静脈に流入する[14]．従って血管を結紮した場合，機械的障害の他に，血流停滞に起因する血管壁の栄養障害が起こることは当然と言える．

血管の結紮は，動脈炎様の変化をきたすことが知られ[7)8)]，2-3日以内の最も早い時期に認められる変化は，内皮細胞の変化と内膜細胞の出現である．伊藤ら[11]は，ウサギの大腿動脈を二重結紮し，結紮間の内皮細胞に，退行性変化と水腫性変化をみとめ，Buck[9]は，ラットの総頸動脈による同様の実験で，内皮細胞の壊死をみとめた．大山[15]は，ウサギの総頸動脈を用い，一重結紮したものでは，内皮細胞の退行性変化と，一部に内皮細胞の腫脹をみとめ，二重結紮したものでは，その結紮間において，内皮障害はより著しく一部に剥脱をみとめた．

本実験では，イヌの総頸動脈結紮後2日に内膜にみられる変化は，内弾性板の膨化，断裂，内皮細胞核の萎縮あるいは，膨化，内弾性板と内皮細胞間の空隙形成並びに，中膜から内弾性板の断裂部を経て内皮下への細胞侵入である．この変化は，血管の部位によって差があり，頭側では，結紮部を最高として次第にその程度を減じ，約15mmで正常になる．これに対して，心臓側では，結紮部を離れると共に、一旦減少した内膜の変化は，約25mmを頂点として増加し，再び減少する．

単純結紮に比して，二重結紮の場合に血管の変化が著しい事実は，後者においては完全な血流杜絶のため，血管壁の栄養障害がより著しいためと解される．しかし,単純結紮において，心臓側の変化が頭側より著しく，又,結紮部より離れると共に,一旦減少した変化が再び増加する．この現象は，結紮後の期間によって起り方に差があり，殊に一週間目では，心臓側のみならず頭側にもみとめられることは，特殊な血流動態の関与が考えられる．

結紮後，亜急性期に，内膜にみられる変化は，細胞の増殖と内膜の肥厚である[10)12)16)17)]．内膜肥厚に関与する細胞の起源については，二つの主張がなされている．一つは，内皮細胞に由来して線維芽細胞化するとするもの[7)16)18)]あるいは，内皮細胞が線維芽細胞を経て更に平滑筋細胞に分化したとするものであり[15]，他は，中膜の平滑筋細胞の侵入増殖によるとするものである．伊藤[11]らと大根田[19]は，オートラジオグラフィー法を用い，中膜筋細胞が内皮下に侵入するのを証明した．Buck[9]は，電顕的に，重複，分裂した内弾性板の間に存在する紡錘状細胞の細胞質の中に，筋原線維を確認し，このものが中膜筋細胞由来であると推定した．しかし一方，かかる細胞については，内膜に侵入した筋細胞が，環境の変化に応じて，線維芽細胞の方向に逆分化したものとする主張がある[17)20)21)]．本実験では，筋細胞が中膜内層において増殖し，内弾性板に接近し，これらのあるものは，内弾性板の断裂部を経て内膜に侵入する如き所見が得られた．又，内膜肥厚部の細胞の細胞質は好酸性であり，核は細長く，屈曲して鈍端で，平滑筋細胞の特徴[22]をそなえている．しかし，結紮後1週には，この時期は血管壁障害が著明であるが，線維芽細胞様ないしは，血液由来と推定される内膜細胞がみとめられた．

内弾性板の初期の変化は，膨化であり[18)23)]，佐藤[8]は，結紮後7日に，内弾性板に浮腫性変化をみとめている．内皮障害による透過性亢進の結果，浮腫性変化が内弾性板に波及したものと言える。

Mehrotra[16]は，ラットの総頸動脈の二重結紮後24～48時間に，中膜に浮腫性変化をみとめた．島本[24]は，ウサギを用いて，アドレナリンの静脈注射30分後に，大動脈の中膜筋細胞間に，空隙形成をみとめ，透過性亢進の結果，生じた組織液の貯りゅうであるとした．松永[25]は，血管外膜を剥離し，この部位を合成樹脂で被包した結果，中膜筋細胞間に円形の淡明巣が生じ，このものは，アザン染色により青染せず，エオジンに淡染する等質性物質であることをみとめた．武田[12]はまた，ウサギの総頸動脈を用いて，松永[25]と同様の研究を行い，中膜筋細胞間に染色性を示さない空隙形成を認めている．この現象は，血管内腔から向外膜性の液流が，外膜栄養血管の切断により，向外膜性壁内液流うっ滞を来たして，円形の淡明巣を生ずるものと解される．従って，中膜浮腫性変化の発生機序は，第1に，内皮障害による透過性亢進であり，第2に，外膜栄養血管の血流障害あるいは，外膜線維化による向外膜性壁内液流のうっ滞である．

従来，血栓の形成には，血管壁の変化，血流異常，血液成分の変化の三つの要素が関与するとされ[26]，特に，結紮後の血栓形成には,内膜損傷が重要な因子であるとされている[2)3)5)]．又，実験的動脈血栓形成には，血管損傷と一時的な血行停止を必要とするとされている[27]．一般に，動脈を二重結紮した場合，結紮間の血管に封入された血液は，液状を保って凝血しないと言われている[7)9)16)]．しかし，Williams[4]は，ウサギの総頸動脈について，血管壁を損傷する程度に強く結紮した場合，二重結紮間に血栓形成をみとめている．

Chadduck ら[5]は，犬の総頚動脈をクラッチフィールドクランプ[28]を用いて，完全に閉塞し，10頭中9頭に血栓をみとめ，8頭は心臓側に，1頭は両側にみとめた．血栓を形成したものは，クランプ直下に血管壊死がみられ，血栓を形成しないものは，内膜の損傷がみられなかった．Williams[4]は，結紮後24時間に赤血球が凝集し，5日には，フィブリンが析出し，7日には，凝固血栓が生じると主張した．

本実験で，血管結紮後1週間以上を経て血栓の形成をみたものは，16例中9例であるが，これらに共通する特徴は，血栓は血管壁障害の範囲に、概ね一致することである．しかし，ここで問題を残すのは，血管壁に障害を生じて血栓を形成したのかあるいは，血栓自体あるいは，血栓を生じる様な機序が血管壁の障害を来たしたのかである．頭側では，結紮後2日には，血管壁の変化は次第に減少し，頭側甲状腺動脈を越えない．しかるに，結紮後1週のものでは，血管壁の変化は，頭側甲状腺動脈分岐部を越え，再び増強し，この附近に血栓をみとめる．結紮後1週で，頭側甲状腺動脈分岐部附近に，血栓形成をみとめるのは，この時期に何らかの原因で，血管壁の変化の亢進と頭側甲状腺動脈分枝からの血液の逆流による乱流が関与するものと考えたい．この時期には，血栓の器質化は未だ完成されず，塞栓形成の可能性の多いことを示唆する．これに対して，結紮後5週以上の実験例では，血栓は頭側甲状腺動脈分岐部を越えることがない．この事実は，これらの実験例において，元々分岐部より頭側に血栓を生じなかった可能性の他に，血流再開のため血管壁障害が回復したことも推定される．一般に晩期の血栓は，血管壁障害の範囲に一致して拡がり，これに対し，血栓を生じなかった例では，血管壁に著明な変化はみとめられない．心臓側では，3週以内において，多くは血管壁の変化が，結紮部を離れると共に，減少，増加（20.5mm），減少の経過をとる．結紮後5週の3例中2例では，血栓は45mmの範囲に及び，血栓の器質化が著明であったが，23mmの部位で，血栓は著明に膨隆している．しかし，その他の3週以後の例では，血栓の形成は，結紮部から平均8mmの範囲に留まり，20mm前後では，変化がみとめられない．

一般に，壁在血栓は（内皮障害部に起り），内皮が剥離し，内皮下組織が露出することにより，同部への血小板粘着ではじまる[29]．一方，血小板凝塊の成長には，血流の変化も強く影響する[30]．血流速度の低下，血液粘度の増加，並びに渦巻き運動は，血小板や赤血球の膠着や凝集や血球の崩壊をきたし，血栓形成に重要な役割を果す[29]．Wessler[6]は，血管壁の損傷よりも，血流の緩徐化と凝固機能亢進が，凝固血栓の形成に重要な因子であるとさえ言っている．本実験から，心臓側に血栓が生じやすいのは，心臓側には側枝が存在せず，側副循環の発達が皆無であり，うっ血並びに加圧の機械的作用とそれらによる血管壁障害の相乗的作用によるものと考えられる．しかし，20mmの部位に如何に好発的に，血管障害並びに血栓を生じ易いかは，明らかではない．

血栓は，結紮部や血管内腔閉塞部から，頭側並びに心臓側に進展すると言われてきた[5][31]．しかし，本実験では，血栓の形成は，必ずしも連続的ではなく，特殊の血流動態あるいは，血管の構造によって結紮部より離れた部位にも内膜障害を来たし，この部位を中心にして血栓を生じうる．

血栓の器質化に関して，幾多の報告がみられる．佐藤[27]は，内皮細胞が血栓の器質化に関与するとし，Jurukova[32]，Buck[9]は，平滑筋細胞が血栓の器質化に関与するとし，又，Wexler[17]は，線維芽細胞並びに平滑筋細胞が血栓の器質化に関与するとした．しかし，Williams[4]および Mehrotra[15]は，血栓は外膜から中膜を経て，侵入，増殖する線維芽細胞や新生血管により器質化されると主張した．一般に，血管の中膜内層ならびに内膜には，栄養血管は存在しない．従って，血栓内に新生血管をみる如き真の器質化には，外膜ならびに中膜を経る血管が関与すると言える．本実験では，血管結紮後早期にみられた血栓および，晩期のあるものには，内膜細胞が血栓内に侵入する所見が得られた．これに対し，5週を経たものにおいて，明らかに外膜からの血管侵入がみられた．これらについては，血栓形成による血管壁殊に中膜の変化が，血管の反応を招くものと考えられる．

結　　語

イヌ22頭を用い，総頚動脈の結紮後，血管壁の変化，ならびに血栓形成の機序を組織学的に検索した．

1．血管の変化は，結紮部より心臓側の方が，頭側より著明である．又，ある時期には，結紮部を離れると共に，変化は減少，増加，減少の傾向をとる．この現象は，特に結紮後1週に著しく，頭側においては，頭側甲状腺動脈分岐部の頭側にも血栓の形成をみる．しかし，5週以後では，上記分岐部より頭側に血栓をみとめたものはない．血栓の形成は，血管壁の変化の範囲に，概ね一致する．

2．内膜の変化は，初期には内皮細胞の退行変化と，一部には水腫性変化，内弾性板との間の空隙形成，あるいは内皮細胞の脱落である．次いで，内膜細

胞の増殖を生じ，このものは主として，中膜由来のものである．

3．中膜には，水腫性変化，弾性板の融解，結合織粗化，筋細胞の変性などに続いて，中膜内層の平滑筋細胞が増殖し，このものが内弾性板の断裂部を通って，内膜に侵入する所見がみられる．

4．血栓の器質化には，外膜由来の血管のみならず内膜細胞も関与する．

稿を終るに臨み，御指導，御校閲を賜った恩師山本信二郎教授に深く感謝いたします。また御協力いただいた島利夫，石倉彬医学博士並びに教室諸兄に感謝いたします．

なお，本論文の要旨は，第6回北陸脳神経外科集談会（1974）において，発表いたしました．

文　献

1) **Horwitz, N. H., Rizzoli, H. V.** : Postoperative Complications in neurosurgical practice, P85, Baltimore, The Williams & Wilkins Company, 1967.

2) **Halsted, W. S.** : J. exp. Med., **15**, 373 (1909).

3) **Dandy, W. E.** : Ann. Surg., **123**, 384 (1946).

4) **Williams, G.** : J. Path. Bact., **72**, 569 (1956).

5) **Chadduck, W. M., Crutchfield, W. G., Keswani, R. K.** : Surg. Gynec. Obst., **121**, (1), 8 (1965).

6) **Wessler, S.** : Am. J. of Med., **33**, 648 (1962).

7) **Altschul, R.** : Endothelium, 1st.ed., P87, P99, New York, The Macmillan Company, 1954.

8) **佐藤良一郎**：日大医誌，**20**，565 (1961).

9) **Buck, R. C.** : Cir. Res., **9**, 418 (1961).

10) **宇宿源太郎・伊藤浩行・緒方知行・河瀬　収**：日病会誌，**58**，156 (1969).

11) **伊藤浩行・宇宿源太郎・緒方知行・河瀬　収**：日病会誌，**60**，137 (1971).

12) **武田文和**：日病会誌，**50**，(3)，367 (1961).

13) **須永俊明・沼野藤夫・青井礼子・島本多喜雄**：脈管学，**13**，(6)，478 (1973).

14) **中山知雄**：日大医誌，**9**，207 (1950).

15) **大山泰雄**：日病会誌，**51**，(1)，146 (1962).

16) **Mehrotra, R. M. L.** : J. Path. Bact., **65**, 307 (1953).

17) **Wexler, B. C.** : Angiology, **19**, (10), 554 (1968).

18) **小出　紀**：日病会誌，**49**，(1)，153 (1960).

19) **大根田玄寿**：日病会誌，**60**，138 (1971).

20) **Murray, M., Schrodt, G. R., Berg, H. F.** : Arch. Path., **82**, 138 (1966).

21) **Takebayashi, S., Kubota, I.** : 日病会誌，62, 206 (1973).

22) **Antonius, J. I., Hill, L. D.** : Hoechst Circulation News, **7**, (6), 130 (1968).

23) **Gillman, T., Durban, M. B.** : AMA Archives of Path., **67**, 624 (1959).

24) **Shimamoto, T.** : J. Atheroscler. Res., 3, 87 (1963).

25) **松永剛二郎**：日大医誌，**20**，1207 (1961).

26) **田中健蔵**：福岡医誌，**59**，337 (1968).

27) **佐藤喜彦**：日大医誌，**27**，867 (1968).

28) **Crutchfield, W. G.** : J. Neurosurg., **16**, 471 (1959).

29) **住吉昭信**：脈管学，**14**，(7)，559 (1974).

30) **小林紀夫・前川　正**：脈管学，**14**，(7)，575 (1974).

31) **Castaigne, P., Lhermitte, F., Gautier, J. C.** : Revue Neurologique, **113**, (1), 5 (1965).

32) **Jurukova, Z., Knieriem, H. J.** : Virchows Arch. Abt A Path. Anat., **349**, (4), 368 (1970).

記号説明

D　：頭　側
E　：内皮細胞
EL　：中膜弾性板
IC　：内膜細胞
IEM：内弾性板
IT　：内膜肥厚
L　：血管内腔
Lig：結 紮 部
P　：心 臓 側
SMC：中膜筋細胞
T　：血　栓
TA　：外　膜
TI　：内　膜
TM　：中　膜

写真説明

写真1　：結紮後2日．結紮隣接部．
萎縮した内皮細胞（↓）直下に，卵円形ないし細長い核をもつ内膜細胞（↑）がみられ，中膜由来と推定さ

れる.内弾性板(ＩＥＭ)には,膨化や断裂がみられる.
(H-E 染色 ×1000)

写真２ ： 結紮後２日．結紮部の頭側6.5ｍｍ．
内皮細胞（Ｅ）の核は萎縮あるいは膨化し,内弾性板(ＩＥＭ）との間に空隙を形成する．
(H-E 染色 ×1000)

写真３ ： 結紮後１週．結紮部の頭側1.5ｍｍ．
結紮による変形とほぼ内腔（Ｌ）の閉塞，血管壁全層の壊死性変化．
(H-E 染色 ×63)

写真４ ： 結紮後１週．結紮部の頭側21.5ｍｍ．
内弾性板（ＩＥＭ）は重複し，その間に紡錘状の核をもつ細胞が介在する．（矢印）．
(エラスチカワンギーソン染色 ×1000)

写真５ ： 結紮後１週．結紮部の頭側21.5ｍｍ．
中膜(ＴＭ)では,多数の円形淡明巣(矢印)と結合織粗化，中膜弾性板（ＥＬ）の膨化，断裂がみられる．
(エラスチカワンギーソン染色 ×250)

写真６ ： 結紮後１週．結紮部の心臓側1.5ｍｍ．
内膜細胞（ＩＣ）の増加．筋細胞（ＳＭＣ）の変性．
(H-E 染色 ×1000)

写真７ ： 結紮後１週．結紮部の心臓側20.5ｍｍ．
血管内腔（Ｌ）は,凝固血栓(Ｔ)により閉塞され，中膜（ＴＭ）には，多数の円形淡明巣がみられ（矢印)，結合織粗化，筋細胞（ＳＭＣ）の変性，弾性板の融解が著明である．
(H-E 染色 ×400)

写真８ ： 結紮後３週．結紮部の頭側4.5ｍｍ．
中心性内膜肥厚（ＩＴ)．
(H-E 染色 ×63)

写真９ ： 結紮後３週．結紮部の頭側4.5ｍｍ．
内膜細胞(ＩＣ)は,増殖して３～４層に配列する.内弾性板（ＩＥＭ）の断裂部を経て，中膜（ＴＭ）から内膜肥厚部（ＩＴ）に侵入する細胞がみられる（矢印)．
(H-E 染色 ×400)

写真10 ： 結紮後３週．結紮部の頭側4.5ｍｍ．
中膜(ＴＭ)内側の筋細胞(ＳＭＣ)が増殖し,内弾性板（ＩＥＭ）に接近している（↑↑)．内弾性板 ＩＥＭ）の断裂部を経て中膜（ＴＭ）から内膜に侵入する細胞がみられる（↑)．
(H-E 染色 ×640)

写真11 ： 結紮後３週．結紮部の心臓側1.5ｍｍ．
内膜肥厚(ＩＴ)と血栓(Ｔ）により内腔が閉塞され，内膜細胞（ＩＣ）が血栓（Ｔ）の周辺や内部に侵入している．
(H-E 染色 ×400)

写真12 ： 結紮後５週．結紮部の心臓側５ｍｍ．
外膜(ＴＡ)から中膜(ＴＭ)を経て新生血管の侵入,線維芽細胞の浸潤により，血栓（Ｔ）は器質化される．
(H-E 染色 ×40)

写真13 ： 結紮後５週．結紮部の心臓側45ｍｍ．
血栓（Ｔ）と細胞線維性内膜肥厚（ＩＴ）により閉塞され，内膜細胞が血栓の周辺に侵入している．
(H-E 染色 ×400)

写真14 ： 結紮後８週．結紮部の心臓側1.5ｍｍ．
血栓(Ｔ）の周辺を 内膜肥厚組織(ＩＴ)がとり囲む．
(H-E 染色 ×400)

写真15 ： 結紮後18日．
血栓非形成例の結紮部を中心とする縦断面.結紮部(Ｌig)を離れた部位で,心臓側(P)には,管腔拡大と一部内皮細胞の脱落がみられるが,中膜や外膜には異常はない.頭側(D)では,赤血球の凝集がみられ,ヘモジデリン色素が内膜に密着してみられるが血管壁には異常なし.
(H-E 染色 ×40)

Abstract

Vascular changes and thrombus formation were studied in twenty two dogs following ligature of the common carotid artery.

1) Vascular changes were more remarkable in the cardiac side of lagation than in the cranial side. The grade of involvements of the vascular wall showed some fluctuations such as decrease, increase and decrease in changes in proportion to the interval from the ligated portion. This was particularly true of the cardiac side. In the animal sacrificed seven days after ligature, the above finding was also seen in the cranial side and thrombus was formed beyond the branch of the cranial thyroid artery but not in those survived over five weeks.

There appeared close relationship between thrombus formation and pathologic changes in the vascular wall.

2) Early changes in the tunica intima were mainly the degenerative process of endothelium and gap-formation between the internal elastic membrane and endothelium or its desquamation.

Following this stage, proliferating intimal cells appeared to be originated from the tunica media.

3) In the tunica media, polliferation of smooth muscle cells was produced in the internal layer following the edematous changes.

Some of the proliferated cells appeared to migrate into the intimal layer through the breaks of the internal elastic membrane.

4) The capillary in-growth into the thrombus appeared to be derived from the vessels of the tunica adventitia.

Intimal cells (Originated from tunica media) also appeared to be related to the organization of the thrombus.

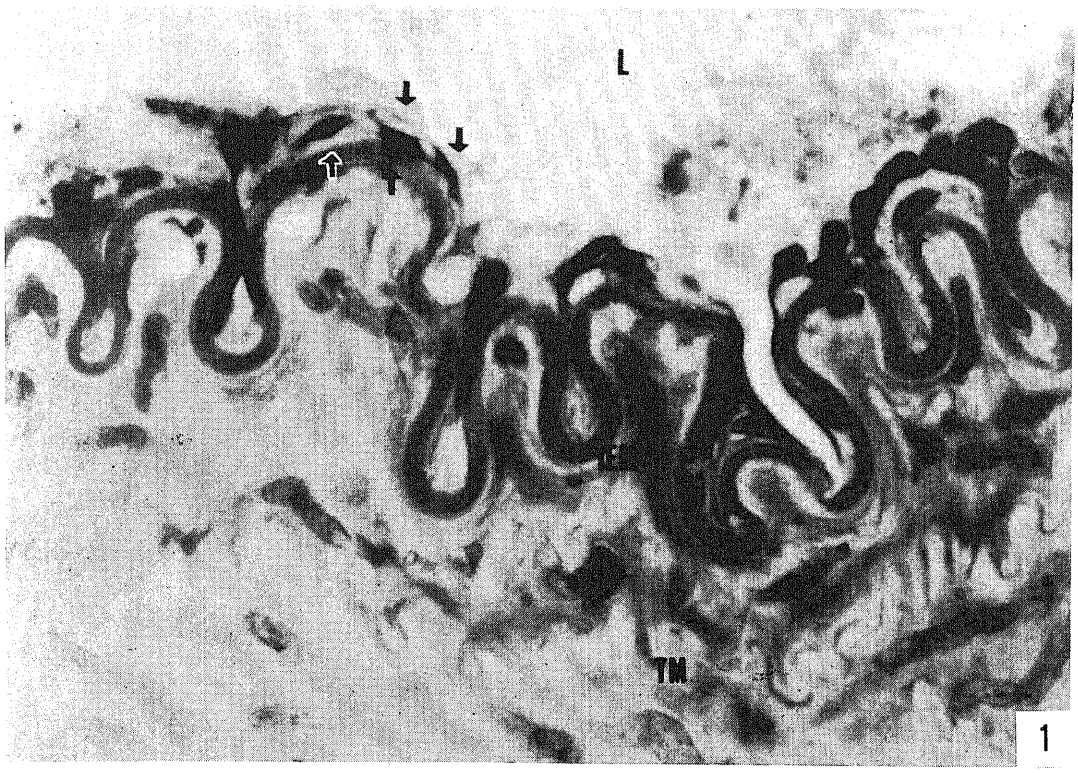

1

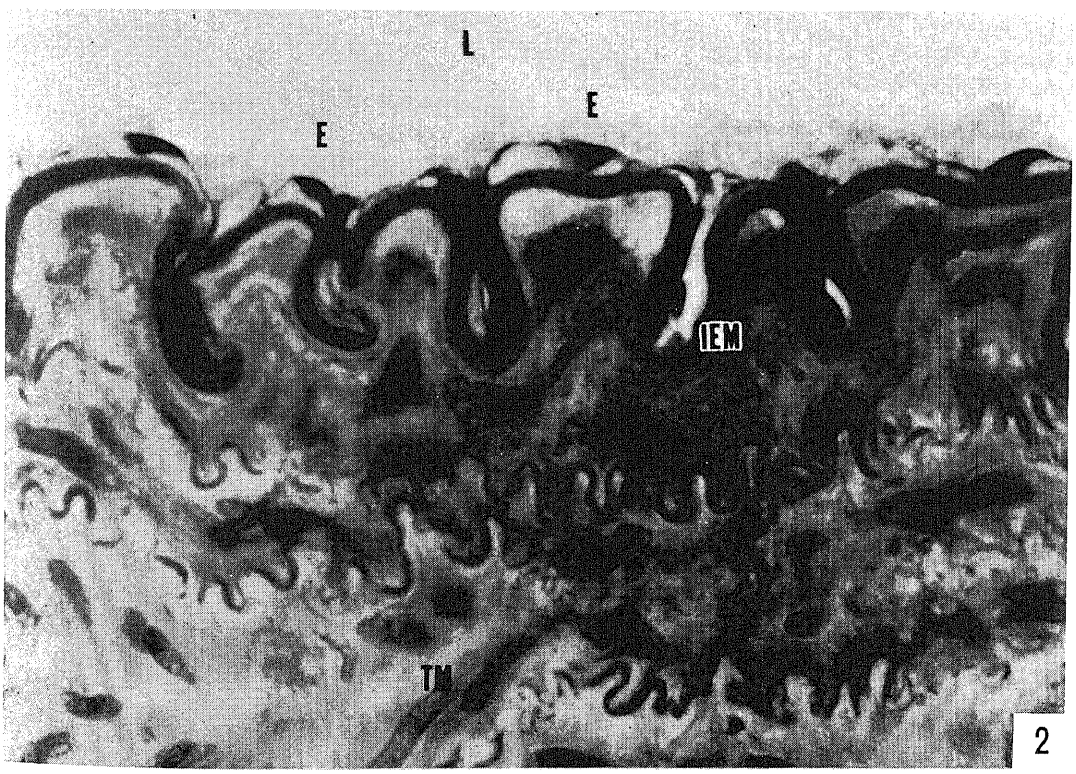

2

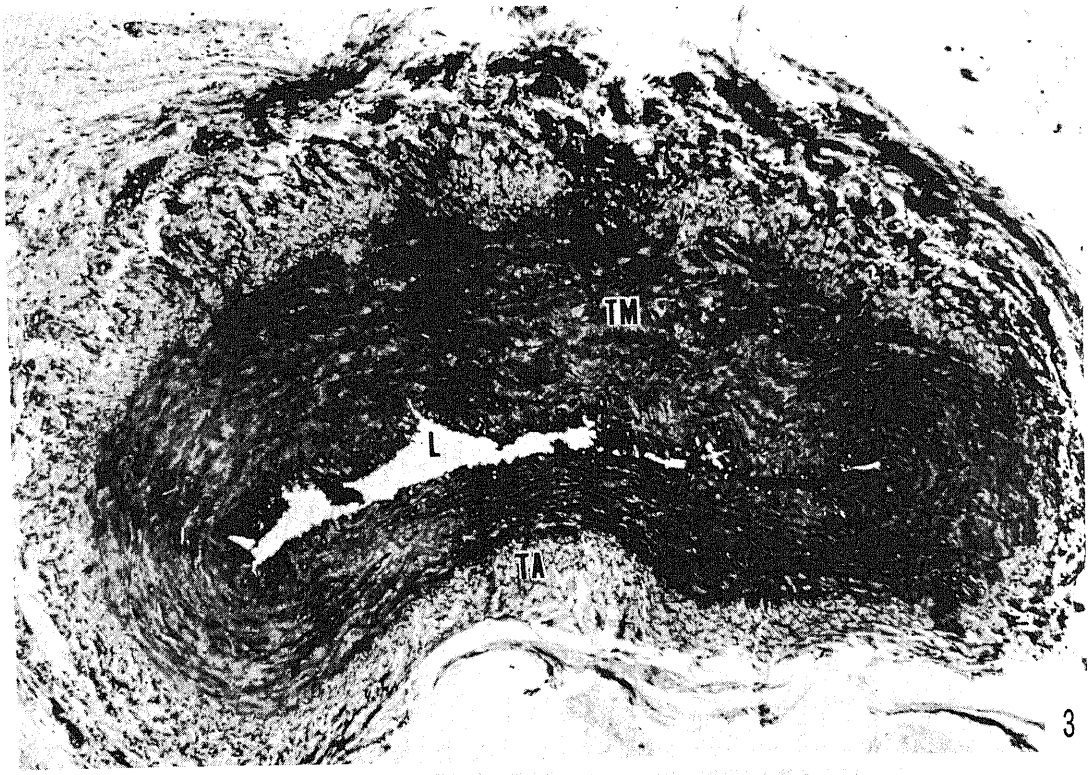

3

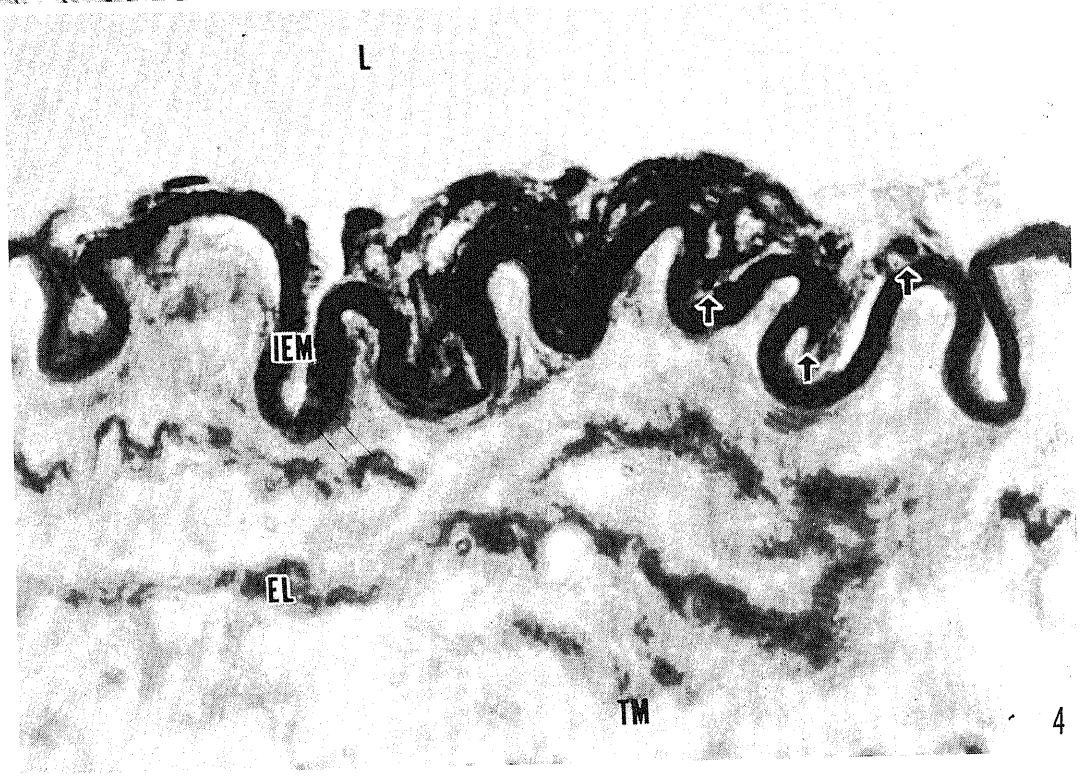

4

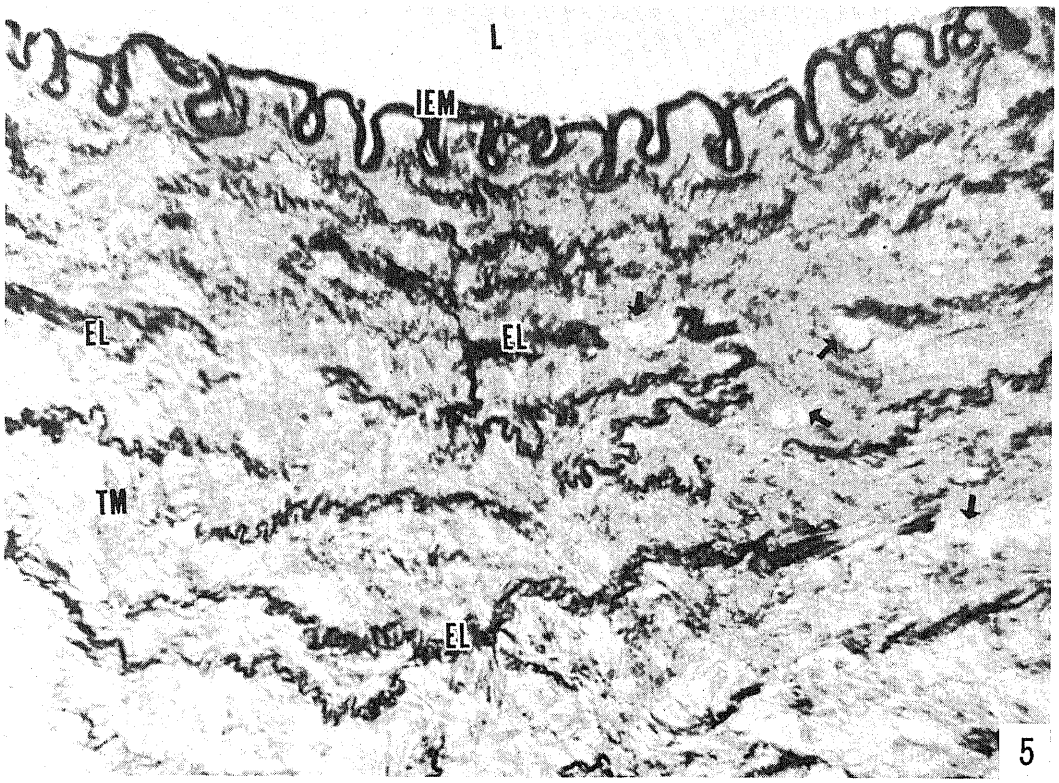

5

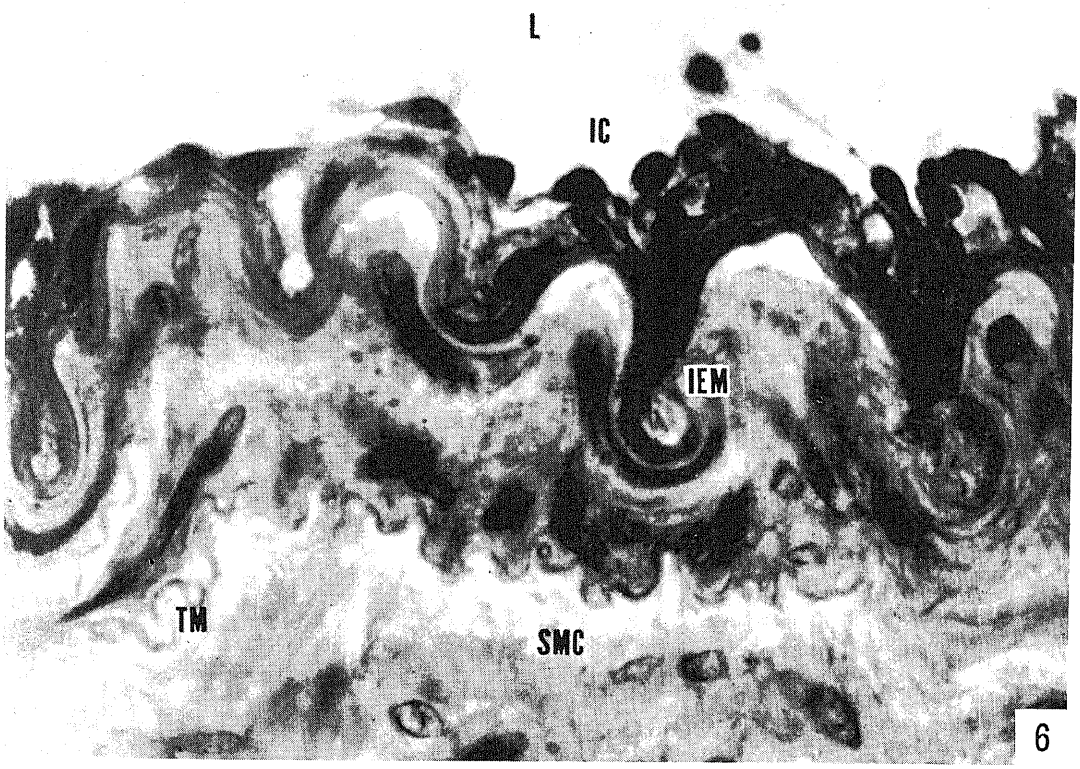

6

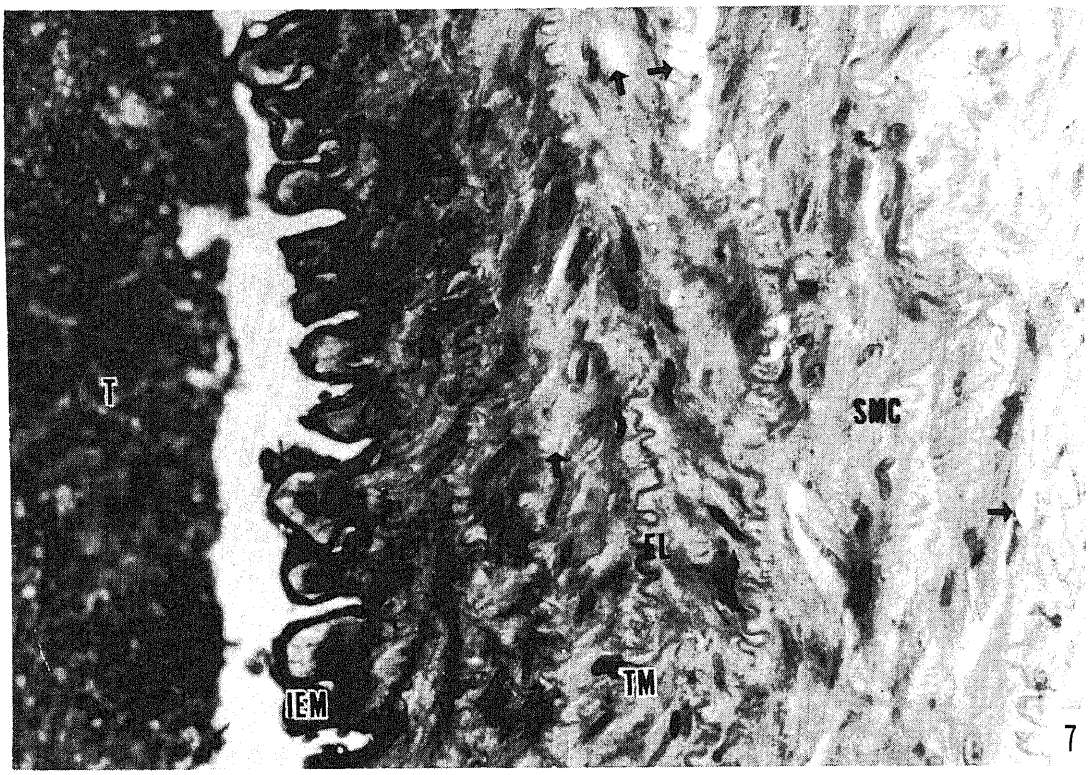

7

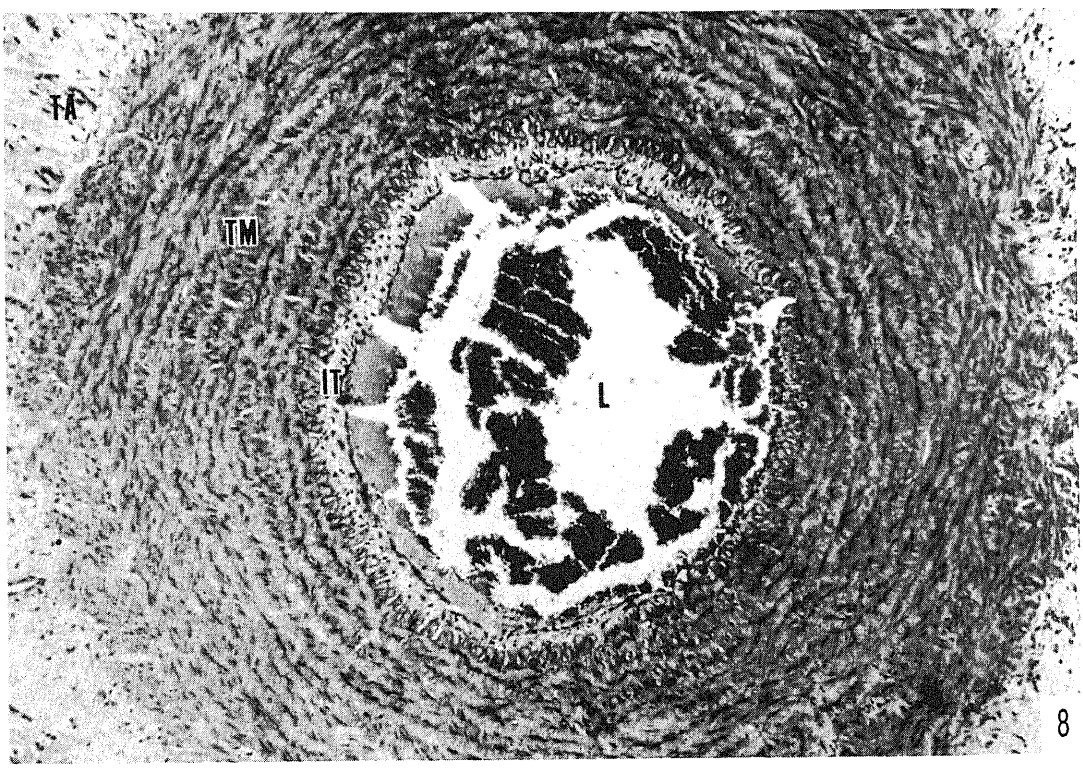

8

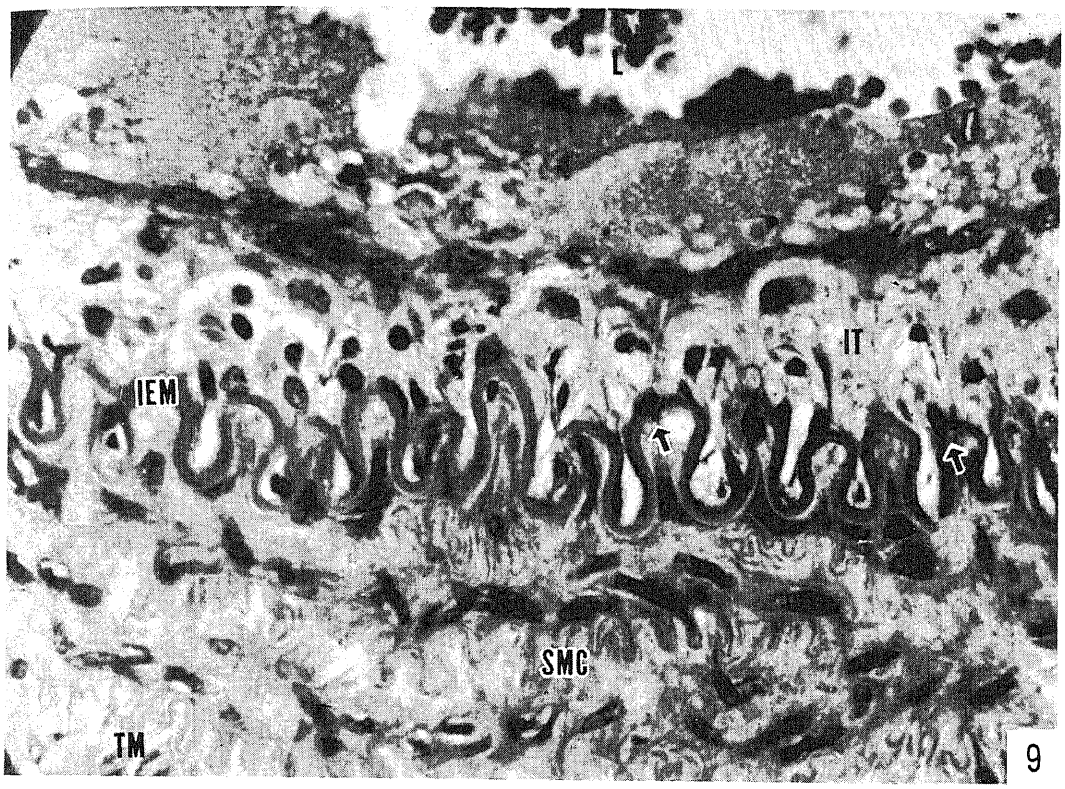

9

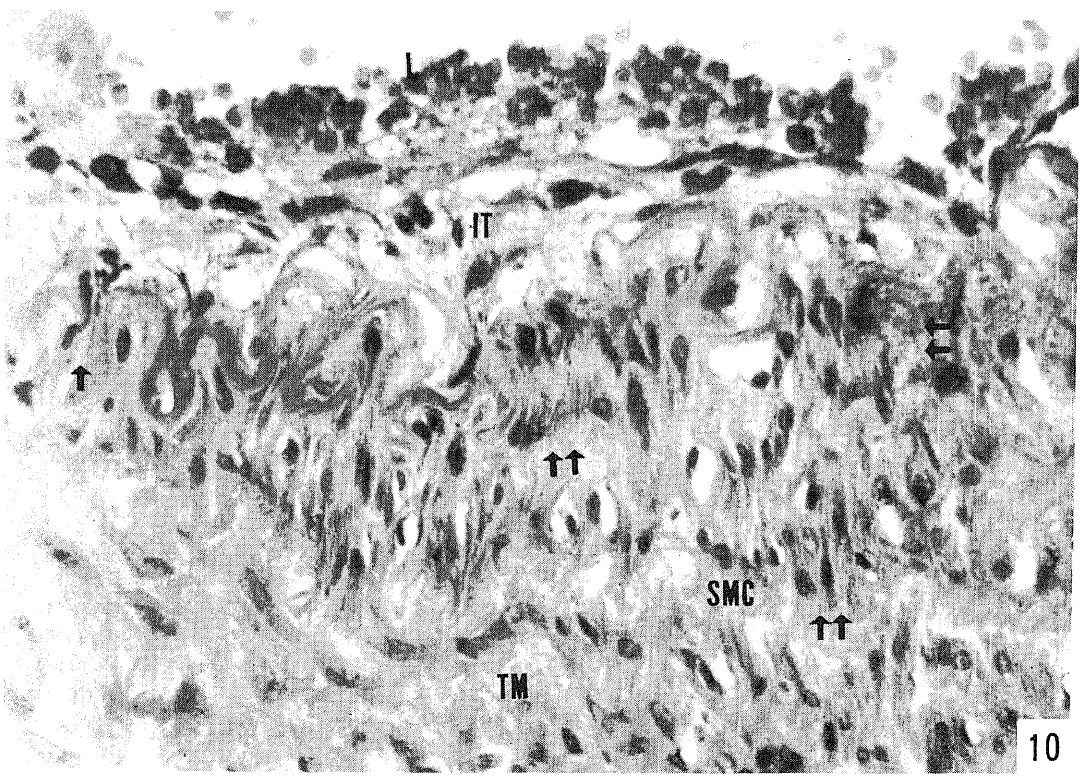

10

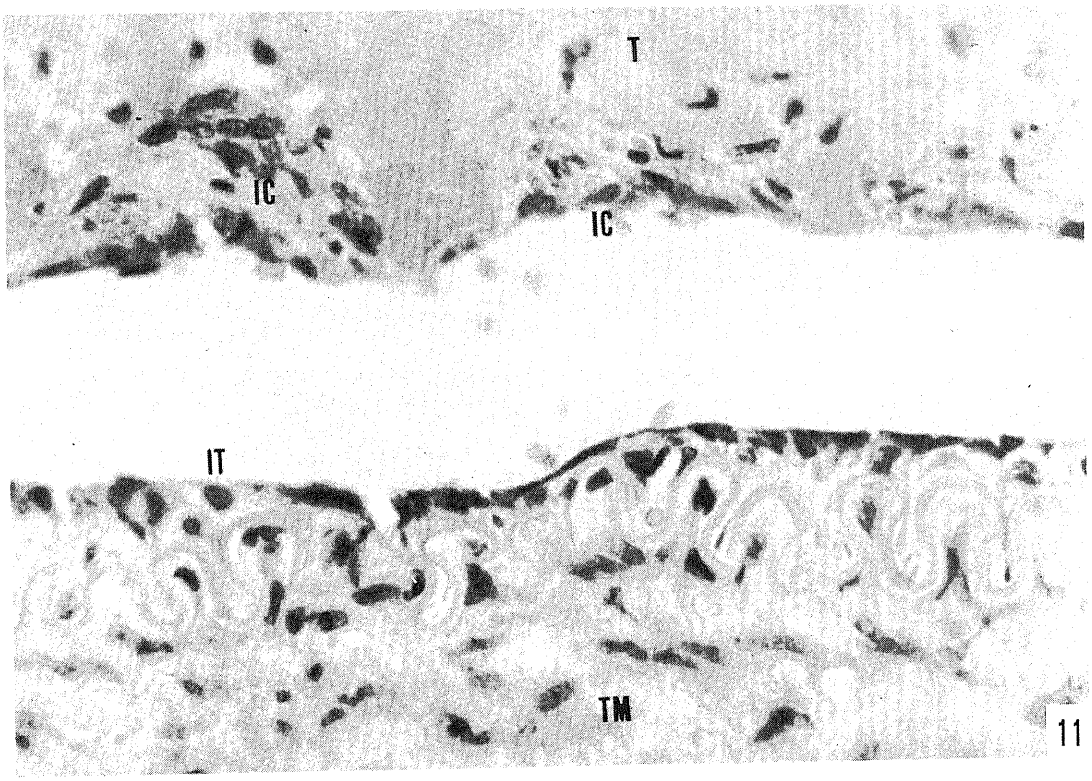

11

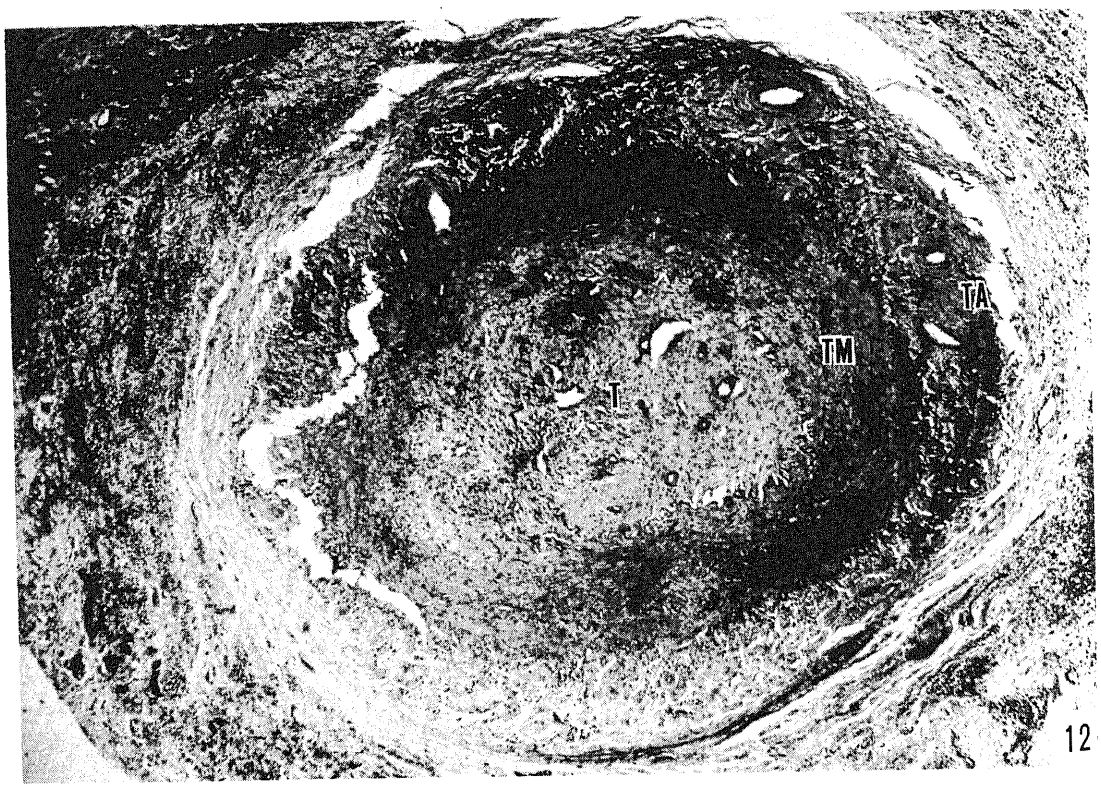

12

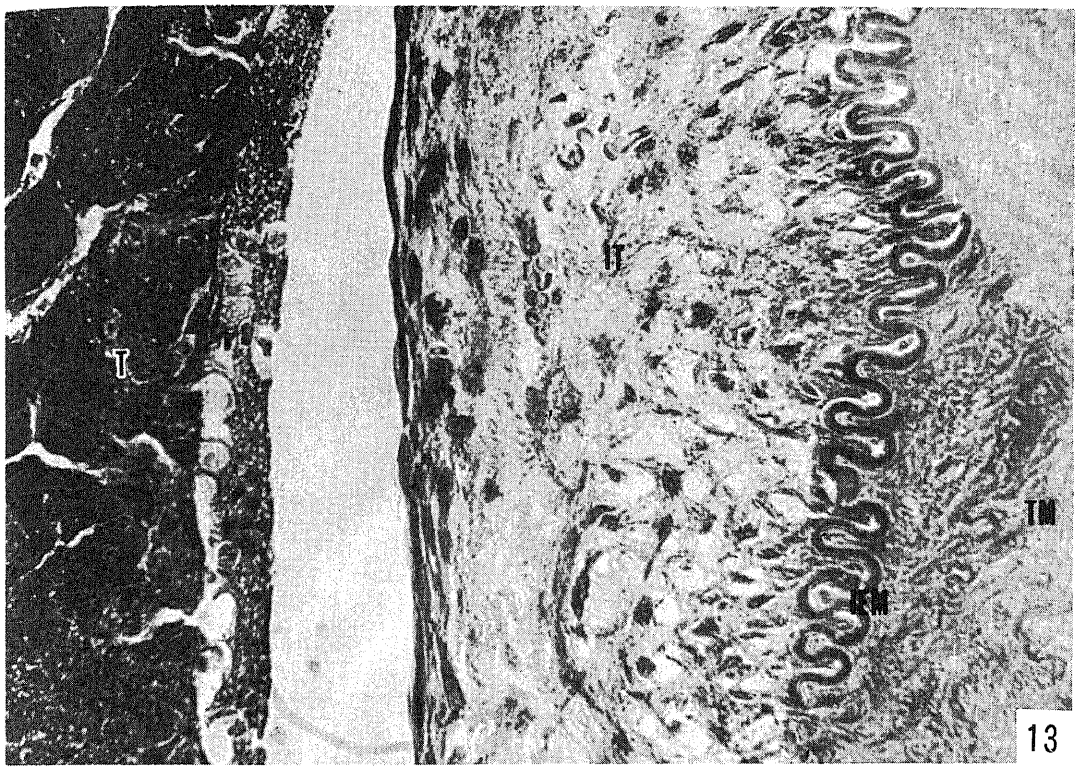

13

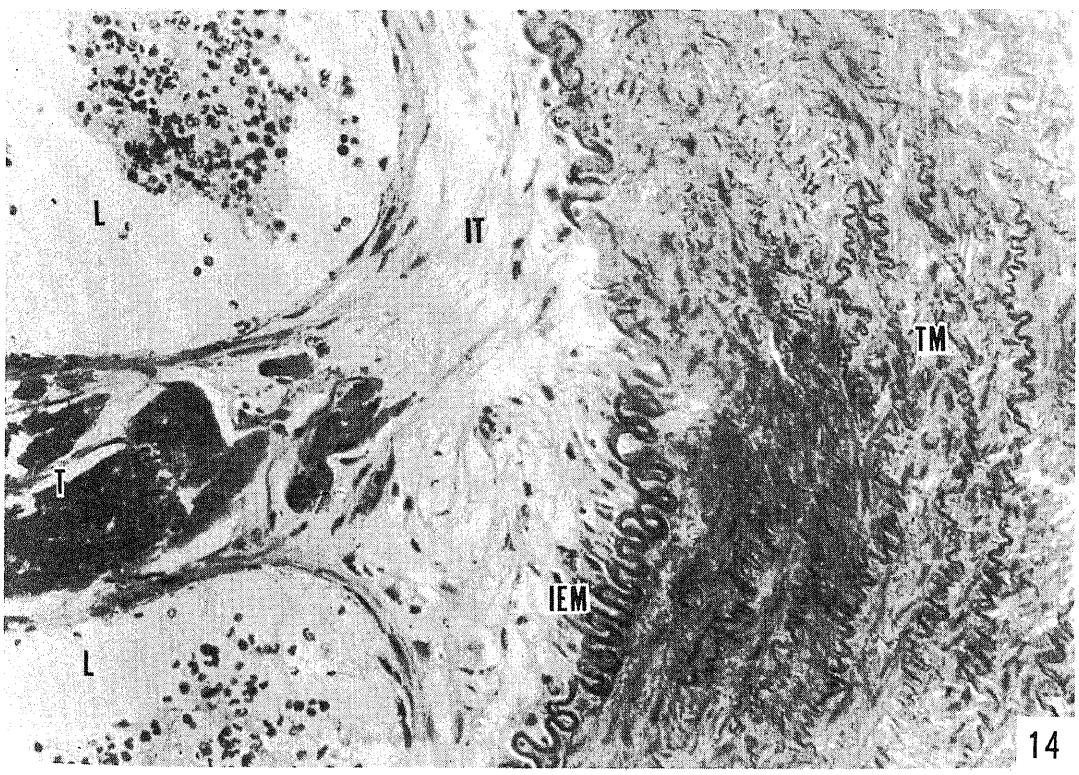

14

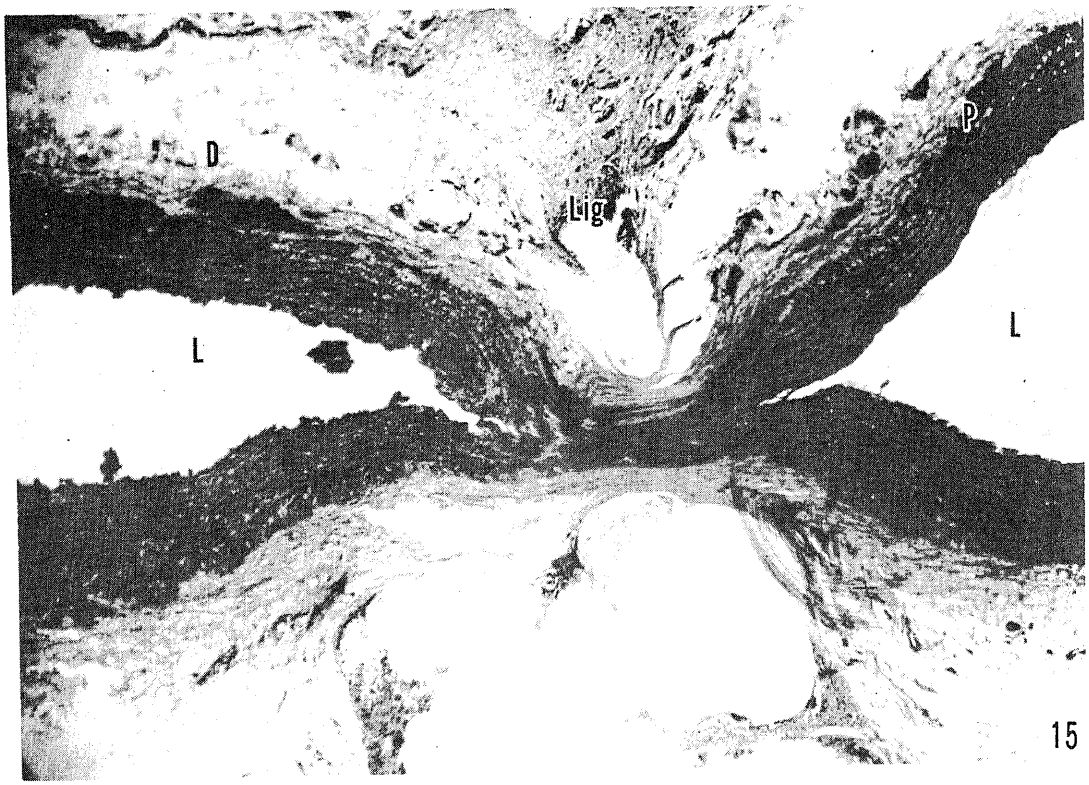
D
Lig
P
L
L
15