ウサギの実験的動脈硬化症における内膜病変の超微構造的研究

メタデータ	言語: jpn
	出版者:
	公開日: 2017-10-04
	キーワード (Ja):
	キーワード (En):
	作成者: 勝田, 省吾
	メールアドレス:
	所属:
URL	http://hdl.handle.net/2297/8612

金沢大学十全医学会雑誌 第85巻 第2・3号 154－173（1976）

ウサギの実験的動脈硬化症における内膜病変の超微構造的研究

金沢大学医学部病理学第一講座（主任：梶川欽一郎教授）
勝田省吾
（昭和50年12月26日受付）

動脈硬化症の発生機序に関しては形態学的及び生化学的研究に基いて，幾多の仮説が提唱されている．その主なものは内膜への血漿浸潤を重視する血漿浸潤説[1]，壁在血栓の器質化を重視する血栓説[2]，内膜の脂肪沈着を重視する脂肪説[3]，及び酸性ムコ多糖の増加を重視するムコ多糖説[4]等である．

しかし動脈硬化症の最も基本的現象は内膜における結合組織線維成分の病的増加であり，動脈硬化症の病理発生の問題はこの線維形成の機序を解明することに帰着すると思われる．

近年，動脈硬化症の初発現象として血管壁の透過性亢進が注目され[5)~7)]，内膜水腫，酸性ムコ多糖及び基底膜様物質の増加につづいてコラゲン線維と弾力線維の新生が起こることは多くの研究によって確かめられている[8)~10)]．又，これらの線維の形成にあづかるのは内膜へ侵入した中膜平滑筋細胞であることも多くの研究者のほぼ一致した意見である[11)~13)]．

しかし，内膜水腫が線維形成に対して有する病理的意義，酸性ムコ多糖や基底膜様物質と線維形成との関係，コラゲン線維と弾力線維の形成の調節などの基本的な諸問題はほとんど未解決である．本研究はウサギ総頸動脈の実験的動脈硬化症の発生過程における内膜の変化を電顕的に観察し，上記諸問題の形態学的解明を試みたものである．

実験材料と方法

ウサギ（体重1.5～2kg）の一側総頸動脈を周囲組織から剥離し，銀板円筒による被包狭窄を施こし[14]，手術後2日目より36週目にわたり，被包辺縁に生じた動脈壁肥厚部を切り出し，材料として用いた．

組織は2.5%グルタールアルデヒド（0.1Mカコジル酸ソーダ緩衝液pH7.4）中に1時間固定後，2%オスミウム酸（0.1Mカコジル酸ソーダ緩衝液pH7.4）で4℃，90分，後固定を行なった．次でエタノール系列で脱水，エポン812で包埋した．

試料はガラスナイフを用い，LKBウルトラトームで超薄切片を作製し，酢酸ウラニール，硝酸鉛の二重染色を行なった．

酸性ムコ多糖及び糖蛋白の検出にはルテニウムレッド（RR）染色[15]及び過ヨード酸リンタングステン酸（PAP）染色[16]を用いた．またエラスチンの同定のため，タンニン酸固定法[17]，及びタンニン酸染色法[18]と，エラスターゼ消化試験を併用した．エラスターゼ消化試験は次の方法で行なった．

肥厚した内膜を厚さ0.5mm以下に薄切し，2.5%グルタールアルデヒド（0.1Mカコジル酸ソーダ緩衝液pH7.4）で4℃，30分固定後，4℃で12時間同緩衝液で洗浄した後，エラスターゼ（Sigma, Type Ⅲ, 1 mg/ml, 0.1M Tris-HCl 緩衝液，pH8.0）を37℃で3～9時間作用させた．又，Bodley 等[19]の方法に従って超薄切片にエラスターゼを1～60分作用後，タンニン酸染色を施こした．

電顕試料は日立HU-11A型，日立HU-11-DS型，日立HU-12型，日本電子JEM-7A型，日本電子JEM-100B型電顕で直接倍率3,000～30,000で撮影した．

光顕的観察：被包部辺縁を10%中性ホルマリンで固定，パラフィン切片として，H・E，アルシアン青，PAS，鍍銀，アザン，エラスチカ・ワンギーソン染色を施こし観察した．

結　　果

Ⅰ．正常の総頸動脈の構造

ウサギ総頸動脈の正常構造は従来の報告[14)20)]とほぼ同様であるので簡単な記載に止める．血管内壁は一層の扁平な内皮細胞で被われ，隣接する細胞間は intermediate junction または tight junction で結

Ultrastructural study of intimal lesions in experimental arteriosclerosis of rabbits. **Shogo Katsuda,** Department of Pathology (I), (Director : Prof. K. Kajikawa), School of Medicine, Kanazawa University.

合する．intermediate junction では細胞は約100～200Åの細胞間隙を隔たてて接合している．内皮細胞の核は楕円形で処々陥凹を示す．原形質には粗面小胞体や糸粒体が同定され，管腔面や細胞基底面に小空胞が豊富である．少数の原形質内 microfilament が散在する．

内皮細胞の基底面は基底膜（幅約500Å）で被われているが，処々断裂している．基底膜と細胞基底面との間に狭い lamina lucida（幅約150Å）が識別される．

内皮細胞と内弾性板との間は微粒子とフィラメントから成る網状の礎質で満たされ，その中に直径約100Åの microfibril と少数の弾力線維とコラゲン線維が散在する．microfibril は弾力線維の周囲に多くみられる．内弾性板には所々に有窓が認められる．内弾性板の中膜側は比較的平滑であるが，内膜側では多数の小突出がみられる．

中膜は平滑筋細胞と太い弾性板が層状に配列し，平滑筋細胞と弾性板との間はコラゲン線維束と弾力線維で埋められ，処々少量の礎質が介在している．平滑筋細胞は基底膜で被われ，原形質は筋原線維で占められ，筋形質は少ない．

中膜と外膜とは外弾性板で境され，外膜では線維芽細胞の間にコラゲン線維束と少量の弾力線維が認められる．

Ⅱ．動脈硬化症

動脈硬化の進展の程度は症例によって一様でなく，特に銀板円筒の被包技術によってかなり左右されるようであった．ある場合には，4～5週間でかなり強い内膜肥厚が生じたが，ある場合には，被包後10週を経ても内膜肥厚が弱いことがある．しかし何れの場合でも被包後15～16週後では強い内膜肥厚が認められた．そこで動脈硬化の進展については，単に手術後の時間にとらわれることなく，多数の症例の観察結果から総合的に判断した．

動脈硬化症の進展の状態を概観すると，被包後2～3日で内膜の水腫がおこり，中膜平滑筋細胞は内弾性板の間隙から内膜の中に侵入する．5～7日で水腫は消退し始め，内膜の礎質の酸性ムコ多糖の再生と基底膜様の無定形物質が沈着するが，線維の形成はみられない．被包後7日をすぎると次第に弾力線維とコラゲン線維の過剰形成がおこり，動脈硬化が進行する．そこで，本論文では，被包後まだ線維形成が始まらない時期を仮に硬化前期と呼び，それ以後の硬化期とを区別して記載する．動脈硬化の進展に伴う細胞間マトリックスの経時的変化の概略は図1に示す通りである．

1．硬化前期

被包2～3日後，内皮細胞は丈が高くなり，管腔側に突出し，細胞間隙は部分的に拡大する．核は深い陥凹を示し，細胞の上方に位置する．原形質内には空胞が目立ち，粗面小胞体は拡張し，内腔に絮状物質がみとめられる．原形質内に不規則に走る microfilament（直径約40～60Å）が増加する．

基底膜は一般に菲薄となり lamina lucida の幅が広くなる．しばしば，基底膜の消失や細胞基底面に基底膜様物質の集積がみられる．内皮下腔は低電子密度の絮状物質で占められ，礎質の網状構造は消失する（写真1）．

内弾性板は断裂や凹凸が著明になり，内部に低電子密度の線状構造や顆粒状構造が出現する．この変化は内膜側により高度である．注目すべき所見は，内弾性板の断裂部または内弾性板の有窓を通って中膜から平滑筋細胞が内膜に侵入することである．中膜平滑筋細胞は偽足様突起を出して内弾性板の間隙を通過するこ

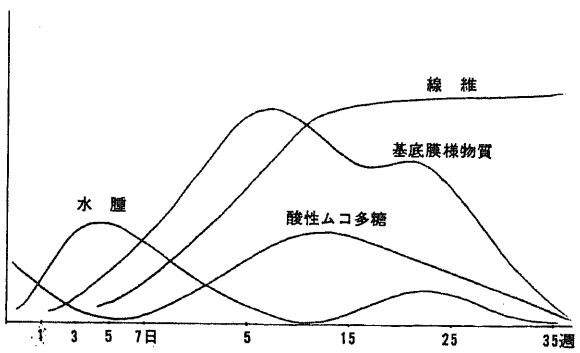

図1　動脈硬化症における細胞間マトリックスの変化

とが観察される（写真２）．

内膜に侵入した平滑筋細胞は紡錘形を呈し細胞表面は比較的平滑である．核は楕円形を呈し，原形質には遊離リボゾームが豊富で，大小の拡張した粗面小胞体も比較的多く認められる．筋原線維は疎で集束を作らず，紡錘形のいわゆる dense body もみられない．基底膜も殆ど認められない．３～４日後では平滑筋細胞の筋原線維は集束をつくり dense body が出現し，細胞の全周が基底膜で包まれるようになる．

内皮細胞においては，隣接する細胞が重なり，下方に位置する細胞が間質に細胞突起を出し，あたかも内皮下に落ち込む様な観を与えることがある．また内皮細胞直下に内皮細胞と類似した構造を示す細胞が認められることがある（写真３）．

被包後５日目頃より内膜水腫の消退が始まり，内膜を満たしていた低電子密度の絮状物質に代って礎質の網状構造の増加が起こる（写真４）．この網状構造は RR 染色標本では直径200～400Åの RR 陽性の粒子と直径50～150Åのフィラメントから成る．フィラメントは一般に粒子に比べて RR 染色性は弱い．

注目すべき所見は内皮細胞下及び内膜に侵入した平滑筋細胞の周囲に基底膜様の無定形物質が多量に沈着することである（写真４）．この物質は平滑筋細胞の周囲に特に多く，しばしば平滑筋細胞基底膜と連続している様に見え，形態学的には基底膜と類似し，基底膜と同様に RR に対して親和性を示す（写真５）．しかし，PAP 染色を施すと，基底膜様物質は陽性を示すが，本来の基底膜は殆んど陰性で肥厚した基底膜のみが陽性を呈する（写真６）．

タンニン酸染色では，肥厚した基底膜及び基底膜様物質は部分的に濃染する（写真７）．この基底膜様物質の周辺部は礎質の構造と重なりあっているが，一般には礎質と明瞭に境されている．この時期ではまだコラゲン線維や弾力線維の新生が認められない．

２．硬化期

被包後１週頃より内膜に侵入した平滑筋細胞の形が不整になり，細胞周囲の基底膜様物質の沈着は著明になる．原形質には筋原線維が豊富で概ね細胞の長軸方向に一致して密に配列している．遊離リボゾームや糸粒体は散見される程度で粗面小胞体も少量である．動脈硬化の進行とともに内膜の平滑筋細胞は数を増し，動脈内腔面に対してほぼ垂直に配列し，その間に弾力線維とコラゲン線維の増加が認められる．線維の増加に伴って，礎質の網状構造は減少する（写真８）．

被包後25～26週に一過性に内膜水腫の再発がみられることがある．しかし，この場合には，硬化前期と異って水腫を表わす絮状物質は内皮直下に限局し，すでに形成された周囲の礎質や基底膜様物質とは明瞭に境される．水腫の及んでいない内膜深部では線維が豊富に認められる．内皮細胞の立上りは著明ではないが，原形質内に microfilament 様の構造が増加する．ここでも，内皮細胞の重なりや，内膜への脱落がみられる．時々，内皮細胞の下に，それと平行に位置する紡錘形の細胞がみとめられる．原形質には粗面小胞体と microfilament が豊富で数個のライソゾーム様小体がみられる．これらの細胞の周囲には基底膜様物質が集積し，その中にタンニン酸染色陽性物質がみられる．

上述の動脈硬化に伴う細胞間物質の変化は光顕的にもみとめられ，硬化の初期（被包後４～５週）ではアルシアン青陽性物質が肥厚した内膜の内皮細胞下や平滑筋細胞周囲に多量に証明されるが，後期（被包後20週以後）ではアルシアン青陽性物質が減少し，内膜の間質はエラスチカ・ワンギーソン染色で陽性を示すコラゲン線維や弾力線維によって満される．

次に細胞間物質，特に弾力線維とコラゲン線維の形成について詳しく述べる．

１）弾力線維の形成

成熟弾力線維は周知のように，中央の無構造部分とその周囲の microfibril とが区別される．通常のウラニール・鉛染色標本では無構造部分はほとんど染色されないが（写真１，２），タンニン酸固定またはタンニン酸染色を施こした標本では，無構造部分が特異的に濃染するので（写真８），弾力線維の同定は甚だ容易である．特に，タンニン酸染色法は通常の切片標本に任意に応用できる利点があるので，本研究では主としてこの方法を用いた．

これらのタンニン酸処理を施した標本では，内膜に増殖した平滑筋細胞周辺の基底膜様物質の中に濃染する物質が証明される（写真７）．この物質はエラスターゼで選択的に消化されるので，エラスチン凝集物と考えられる．微小なエラスチン凝集物は，平滑筋細胞表面の基底膜又は基底膜様物質の中に直径250～500Åの小円形の構造物としてみとめられる（写真９）．ある場合には細胞周辺に多数のエラスチン凝集物が集積し，相互融合によってその大きさを増加することが観察される（写真10）．注目すべき所見は，細胞表面の微小なエラスチン凝集物の周囲には microfibril の付着がみられないことである．少なくとも直径約1,000Åのエラスチン凝集物でも，周囲に microfibril が伴われていないことがある．エラスチン凝集物は大きさを増加するとその周囲に microfibril が集積

し，弾力線維に成熟するようにみえる．時々，エラスチン凝集物が細胞表面との間に lamina lucida 様の透明帯を挟んで基底膜 (lamina densa) の位置に一致して広っていることがあり，その外側面にのみ microfibril が付着している（写真11）．大きさを増したエラスチン凝集物は細胞表面から離れて存在するが，しばしば基底膜に面する側では microfibril を欠くか，又はその数が少ない（写真9，11）．いずれの場合にも，エラスチンの最初の凝集以前に microfibril の集積がおこるという証拠はえられなかった．

未熟な弾力線維は，エラスチン凝集物の融合を暗示する不整の輪郭を示すが，その全周は次第に microfibril で包まれる（写真9，11）．microfibril は線維表面に互いに平行に走り，横断面では中空状にみえる．タンニン酸処理で濃染する線維の無構造部分と microfibril は常に明瞭に境され，両者の形態的移行はみとめられない．弾力線維の成熟と共にその輪郭は比較的平滑となり，タンニン酸による染色性は低下するが，周辺部は中央部に比べて濃染する傾向がある．

microfibril は上述のように，エラスチンの凝集後にその周囲に集在するが，時々弾力線維の形成と直接関係なく，microfibril が形成される像に遭遇する．写真12に示すように平滑筋細胞周辺の基底膜様物質の中に microfibril が多数に出現しているが，エラスチンの凝集の徴候は全くみとめられない．また，写真13に内皮細胞直下に増加した microfibril を示すが，弾力線維はその外側にのみ存在し，microfibril の中にエラスチン凝集がおこることを示唆する所見はみられない．

超薄切片にエラスターゼを作用させると，成熟弾力線維の無構造部分は中心から辺縁に向って消化が進行し，遂に完全に消化されるが，microfibril は消化されない（写真14）．エラスターゼの短時間処理（1～4分）では未熟弾力線維は成熟弾力線維より消化されにくいが（写真15），長時間処理（60分）では，すべての弾力線維の無構造部分が消化され，microfibril のみが残存する．

平滑筋細胞周辺に集積する基底膜様物質のエラスターゼに対する態度は複雑である．その中にタンニン酸陽性物質を含む基底膜様物質はエラスターゼによって，電子密度の低下や疎化がおこり，遂にはほとんど完全に消化される（写真16）．しかし細胞表面の本来の基底膜と思われる部分は連続性の層として残存し，またそこに含まれる microfibril も酵素消化に対して抵抗を示す（写真16，17）．一方コラゲン線維を含む基底膜様物質はエラスターゼに対して，抵抗を示す様にみえる（写真18）．

2）コラゲン線維の新生

形成初期と思われる微細なコラゲン線維は平滑筋細胞周辺の基底膜様物質の中に出現する（写真19）．ここでも，基底膜様物質と礎質の網状構造とは明瞭に境されている．微細なコラゲン線維は同時に出現する microfibril と共に基底膜様物質の中に不規則に散在するが，線維の太さの増加と共に，その数を増し，細胞表面から離れ，互いに平行に走る線維束を形成する．これらの変化に伴って，基底膜様物質と microfibril は減少し，線維束の間では少数の microfibril は残存するが基底膜様物質は遂に消失する．

コラゲン線維の形成部位には，弾力線維の混在はほとんどみられない（写真19）．また，コラゲン線維を含む基底膜様物質はタンニン酸処理で濃染することはなく，既述のように，エラスターゼに対しても抵抗を示す様にみえる．

コラゲン線維の新生に伴う平滑筋細胞の構造には，弾力線維の新生の場合と比べて特に有意な差異が見出されなかった．平滑筋細胞は筋原線維に富み，核周囲には粗面小胞体，遊離リボゾーム，糸粒体が存在し，基底膜様物質に接する原形質辺縁には小胞の集在がみられる．コラゲン線維の新生が活発な部位では，線維間に原形質の崩壊物が存在していることがある．

上述のようにコラゲン線維と弾力線維が混在して新生される所見はみられず，また，1個の平滑筋細胞の表面の一部では弾力線維の新生が，他の部ではコラゲン線維の新生がみられることがある．線維症が進行した時期では，平滑筋細胞の間にコラゲン線維束と弾力線維が交互に層状に配列していることが観察される（写真20）．

考　　察

1．内膜水腫

近年，動脈硬化の初発現象として，血漿成分の内膜への浸潤が重視されている[21)~23)]．血漿成分の浸潤の機序については，一般的に低分子の物質は内皮細胞間隙を通って浸潤し，高分子の物質は細胞内の小胞を介する，いわゆる vesicular transport によって移動するものと考えられている[24)25)]．前者の場合には，内皮細胞の収縮によって細胞間隙が開大するためであると説明されている[26)~28)]　内皮細胞に cytoplasmic filament (microfilament) が存在することはよく知られているが[29)~31)]，最近この filament はアクトミオシンから成り，細胞の収縮に関与していることが示された[32)33)]．島本[7)]は動脈硬化においても，内皮細胞

の収縮によって動脈の透過性が亢進することを報告している．

本研究では被包後2～3日で内皮細胞が管腔側に立ち上り，核の陥凹が強く，原形質に microfilament の増加が認められ，内皮下腔に絮状物質の集積がみとめられた．これ等の所見は内皮細胞が収縮し，細胞間隙から血漿成分が内膜の中へ浸入したことを示唆するものと思われる．

血管透過性の原因は複雑で，一般にヒスタミン[34]，その他の薬物，pH，滲透圧の変化，及び酸素欠乏[35]などがあげられ，動脈硬化においては血管内圧の変化[36]，血小板からのセロトニンの放出[27]，アンギオテンシンの作用[26]が考えられている．本研究ではその実験条件から考えると，局所の血行力学的変化が主要な原因となっているものと推定される．

結合組織の水腫につづいて線維形成が促進されることは，実験的肺線維症[37]やエステロゲン投与後の子宮内膜[38]において観察されているが，動脈硬化において内膜水腫はその後の線維形成にどのような意義をもっているのであろうか．水腫状の内膜は礎質の網状構造を失い絮状物質で占められている．大動脈の礎質の網状構造はヒアルロン酸とプロテオグリカンを表わしていることが知られている[39]ので，水腫がおこると多量の水分がヒアルロン酸に結合し，礎質の正常構造を破壊し，これらの物質や血漿蛋白が絮状物質として表われるものと考えられる．

水腫と共に，内弾性板の断裂や辺縁の不整化が目立つ．弾性板の破壊機序については，河瀬[8]は中膜からの平滑筋細胞の侵入による機械的作用と，細胞から分泌されるエラスターゼによる消化作用による可能性を推定している．本研究では，内弾性板の変化は内膜側に強くみとめたことから内膜へ浸入した血漿成分の影響を否定できないものと思われる．流血中にエラスターゼが含まれていることは知られているが[40]，内弾性板の破壊がエラスターゼの作用によるかどうかは明らかではない．少なくとも，水腫期にみられる弾性板の破壊は著者の試みたエラスターゼによる弾力線維の消化の像とかなり異なっているからである．

Haust ら[41]は内膜に浸潤したフィブリンの器質化として線維形成がおこると述べている．しかし，本研究ではフィブリンの析出はなく，Haust らの見解は支持しがたい．Stemerman ら[42]は血漿が中膜平滑筋細胞に接触することにより，その増殖を促進すると述べている．本研究においても，中膜平滑筋細胞は水腫の時期に内膜への侵入を開始し，それ以後の線維形成に対して最も重要な役割を果すことが観察された．

これらの所見を総合すると，内膜水腫は一方では既存の細胞間マトリックスを破壊し，他方では平滑筋細胞の増殖によって，その修復を促す引き金となるものと考えられる．本研究では，動脈硬化がある程度進行した時期にも，一過性の水腫が再発することが観察された．おそらく，このような水腫とその修復との繰返しが，動脈硬化の進展に重要な意義をもっているものと推定される．

2．弾力線維の形成

1）基底膜様物質とエラスチン前駆物質

弾力線維は平滑筋細胞周囲の基底膜様物質の増加と密接な関係をもって形成されることは，多くの人達によって指摘されている[36)43)~45]．本研究においても，エラスチンの凝集は平滑筋細胞周囲の基底膜様物質の中にみとめられたので，この物質の性質について考察を加えたい．

基底膜様物質は本来の基底膜と同様に RR 染色陽性であるが，PAP 染色では本来の基底膜は染色されないが，基底膜様物質は陽性を示す．PAP 染色は糖蛋白のある部分を特異的に染色すると言われるので[16]，この成績は基底膜様物質の中に糖蛋白が存在することを示している．基底膜はコラゲンと糖蛋白から構成されているが[46]，PAP 染色で陰性を示すことは，そこに含まれる糖蛋白は基底膜様物質のそれとは化学的に異なっていることを示唆している．一方，弾力線維（エラスチン）には糖質が含まれ[47]，リンタングステン酸はこの糖質と結合するものと推定されている[48]．PAP 染色も弾力線維の無構造部分を染色するが，おそらく，リンタングステン酸とエラスチンの糖質が結合する結果であろうと思われる．従って，基底膜様物質の中には少なくともエラスチン糖蛋白と共通の成分が含まれているものと推定されるのである．

タンニン酸染色では基底膜様物質の一部が弾力線維の無構造部分と同様に濃染された．この所見は基底膜様物質の中にエラスチンとしての性状をそなえた物質の凝集が存在することを表わしているものと解釈される．エラスターゼにより，基底膜様物質は全般に疎となり，完全に消化されるが，本来の基底膜と microfibril は残存する．この事実は，基底膜様物質の中にエラスチンが様々の凝集状態で存在しており，本来の基底膜や microfibril はエラスチンと異なる物質から構成されていることを示している．

以上の成績から，平滑筋細胞周囲の基底膜様物質の中にはエラスチン前駆物質が含まれていることが結論される．基底膜様物質の中に含まれるエラスチン以外の物質についてまだ十分明らかではない．基底膜様物

質は礎質の網状構造とは明瞭に境されるので，酸性ムコ多糖はほとんど存在しないものと考えられる．また，microfibril は常に基底膜様物質の中に出現することから，microfibril の前駆物質もこの中に含まれている可能性が大きい．しかも microfibril を含む基底膜様物質はエラスターゼに対して抵抗を示すことは，この前駆物質がエラスチンと異なった物質であることを示唆している．

2）弾力線維の発育

上述のように，平滑筋細胞周辺の基底膜様物質の中にエラスチン前駆物質が含まれ，その凝集によって弾力線維の形成の第一歩が始まるものと理解される．Kádár ら[49]は平滑筋細胞から分泌されたエラスチン前駆物質は基底膜のムコ多糖と結合し，elastic granule（直径約70Å）をつくり，それが elastic microfibril に変り，その凝集によって初期の弾力線維（直径0.04～0.2μ）が形成されるものと推定している．本研究ではこの様な過程を確認することはできなかった．タンニン酸染色陽性物質として示される最も微小なエラスチン凝集物は平滑筋細胞に近接してみられる直径約250Åの構造物で，その周囲には microfibril を欠いている．エラスチン凝集物が多数に集在した部位ではその相互融合によって大きさを増加することが示されるが，少なくとも1,000Åの大きさに達した凝集物でも microfibril を伴っていないことがある．比較的成熟した弾力線維では microfibril で包まれるが，無構造部分の輪郭には凹凸があり，小さなエラスチン凝集物の融合が行なわれたことを示唆している．これらの所見から基底膜様物質内のエラスチン前駆物質はエラスチンとして凝集した後，microfibril の付着なしに相互の融合によって大きさを増し，ある大きさに達するとその周囲に microfibril が付着するものと考えられる．

弾力線維の成熟度とエラスターゼに対する感受性については，本研究では，未熟な弾力線維は成熟弾力線維よりエラスターゼの作用を受けにくいことが観察された．同様な所見は Kádár ら[50]によっても報告されている．しかし，一般には加令と共に弾力線維のエラスターゼに対する抵抗が増加すると言われている[51]．この不一致の理由は明らかではないが，本研究では超薄切片にエラスターゼを作用させているので，エポンに包埋された弾力線維に対する酵素の滲透性が関係しているのかも知れない．

3）エラスチンと microfibril との関係

成熟弾力線維は中央の無構造部分とその周囲を取り囲む microfibril から成るが，microfibril が弾力線維の固有部分であるか否かについて未だ意見の一致をみていない．無構造部分は集積した microfibril の中に出現し，線維の成熟につれて microfibril が減少するという所見から microfibril がエラスチンの前駆物質であるとする見解を支持する人が多い[52]～[54]．Kádár ら[55]や Varadi[56]は microfibril が無構造部分内部にも存在するという所見から microfibril を弾力線維の固有成分と考えている．また，伊藤[57]は鶏胚大動脈の成熟過程と銅欠乏およびその回復過程において，エラスチンと microfibril のアミノ酸組成が相関をもって変動することから microfibril をエラスチンの前駆物質と見なしている．

一方，Ross ら[58]は microfibril がエラスターゼやコラゲナーゼで消化されず，キモトリプシンで消化され，又，microfibril のアミノ酸組成はエラスチンのそれとは異なることから，microfibril はエラスチンやコラゲンとは別の糖蛋白から構成されていると考えている．同様に北田[39]も鶏胚大動脈の弾力線維の発生過程の観察や酵素消化試験の結果に基いて，microfibril は弾力線維の固有成分でないと結論している．Robert ら[59]は純化した弾力線維から抽出した無構造部分と microfibril について生化学的分析及び免疫化学的反応を行ない，無構造部分は弾力線維固有のエラスチンから成り，microfibril はエラスチンとは異なる糖蛋白から成ることを結論している．

本研究においても，microfibril はエラスチンと異なる物質で，エラスチンと microfibril とは別個の機序によって産生されることを示唆するいくつかの証拠がえられた．第1に，エラスターゼに対して，成熟弾力線維の無構造部分（エラスチン）や形成初期のタンニン酸陽性のエラスチン凝集物は完全に消化されるが，microfibril は常に消化されないこと，さらに，タンニン酸陽性物質を含む基底膜様物質はエラスターゼに感受性があるが，microfibril を含む基底膜様物質は抵抗を示すことはエラスチンと microfibril は全く別個の物質として産生されていることを示唆している．第2に，タンニン酸染色はエラスチンを特異的に染色するが microfibril は常に陰性であることも両者の化学的構成の差異を反映しているものと思われる．第3に，エラスチンの最初の凝集は microfibril の集在なしに基底膜様物質の中に出現し，エラスチン凝集物がある大きさに達すると microfibril がその周囲に付着することである．また未熟な弾力線維では細胞表面に面する側には基底膜様物質があり，間質に面する側にのみ microfibril が付着することは，エラスチンが microfibril の中に形成されるも

のではないことを示している．第4に，写真12，13に示すように，microfibril は弾力線維の形成なしに集積することが観察されることである．これらの所見はエラスチンの凝集と microfibril の形成とは別個の過程で発生することを示しており，両者が化学的に異なった物質であるという上述の推定を，形態発生の面から支持するものである．

microfibril が弾力線維の成熟にどのような役割を果しているかは明らかではないが，弾力線維の方向付けやその安定性の保持に役立っていることが想像される．

3．コラゲン線維の形成

細胞から分泌されたコラゲンが，細胞外で線維を形成する過程については現在ほとんど未解決である．堀[60]はマウスの創傷治癒において増殖する線維芽細胞の表面に RR 陽性の基底膜様物質をみとめ，この物質がH^3-プロリンでラベルされ，その中にコラゲン線維が出現することから，そこにコラゲン前駆物質が含まれているものと推定している．本研究においても，形成初期と思われる微細なコラゲン線維が，内膜の平滑筋細胞周辺の基底膜様物質の中に，microfibril と共に出現し，コラゲン線維が増加するにしたがって，基底膜様物質が消失することが観察された．この基底膜様物質は既述のエラスチン前駆物質を含む基底膜様物質とは形態学的にほとんど区別されないが，タンニン酸染色で濃染されず，エラスターゼに対して抵抗性を示す．これらの所見から，コラゲン線維の前駆物質は平滑筋細胞周辺の基底膜様物質に含まれ，その物質は化学的にエラスチン前駆物質とは異なっていることが推定されるのである．この推定はコラゲン線維の形成部位には弾力線維はほとんど出現しないことによっても裏付けされる．

細胞表面のコラゲン線維は数と直径を増すに従って細胞から離れ，線維束を形成し，microfibril はその間に残存する．このようなコラゲン線維の成熟と microfibril の関係は弾力線維の成熟の場合と類似している．

上述のように，コラゲンとエラスチンの前駆物質は平滑筋細胞周辺の基底膜様物質の中に含まれていると考えられるのであるが，この両者がどのような相互関係をもって産生されるかについては，現在十分明らかではない．しかし，コラゲン線維と弾力線維の形成初期には，両者が混在することはほとんどなく，また，線維形成が進行した時期には，平滑筋細胞の周辺にコラゲン線維束と弾力線維が交互に層状の配列を示すことから判断すると，コラゲンとエラスチンは1個の平滑筋細胞から周期的に分泌されるものと推定される．

コラゲン線維の新生部位では，平滑筋細胞の形質膜に接して基底膜様物質が存在し，原形質周辺に小胞の集在が目立つのに対して，弾力線維の新生部位では，基底膜様物質と平滑筋細胞との間には lamina lucida 様の狭い間隙がみられることが多い．このような所見はコラゲンとエラスチンの分泌機序に何らかの差異があることを示唆するものと思われる．

一般に分泌性蛋白の合成細胞は粗面小胞体の発育が著明であるとされ，動脈硬化においても，平滑筋細胞の粗面小胞体が増加し，いわゆる myofibroblast の形態を示すことが報告されている[61]．しかし，本研究ではコラゲン線維の新生部位にも，弾力線維の新生部位にも "myofibroblast" が特に増加することを示す所見はみられなかった．Gerrity ら[62]はラットの胸部大動脈について新生時から生後12週までの平滑筋細胞の粗面小胞体及びゴルジ装置の発育と間質の線維の量とを詳細に観察し，粗面小胞体及びゴルジ装置の発育は生後2週で最大に達するが，線維の量は生後8週で最高値に達すると述べている．この所見は粗面小胞体の発育と線維の合成，分泌とは平行しないことを示唆しているものと考えられる．

4．細胞間マトリックスの形成細胞

動脈硬化の内膜における線維形成細胞は中膜に由来する平滑筋細胞であることは，多くの研究者の一致した意見である[11)~13)]．平滑筋細胞がコラゲンやエラスチンを合成する能力があることは組織培養によっても確かめられている[63]．本研究においても，内膜水腫の時期から線維形成が進行した時期に至るまで，内膜にみられる主要な細胞は平滑筋細胞であり，コラゲン線維，弾力線維及び microfibril は平滑筋細胞周囲の基底膜様物質の中に出現することが観察されたので，平滑筋細胞はこれらの線維成分の前駆物質（コラゲン，エラスチン及び糖蛋白）を産生する能力があるものと考えられる．礎質は内膜水腫の消退と共に，線維形成に先立って再生されるが，この時期にすでに中膜から平滑筋細胞が内膜へ侵入し，その他の細胞の増殖はみられないことから，礎質の酸性ムコ多糖も平滑筋細胞から産生されるものと推定される．

中膜平滑筋細胞が内弾性板を通って内膜へ遊走することは，形態学的に確かめられているが，動脈硬化の進展に伴って内膜に増加する平滑筋細胞のすべてが中膜からの遊走によるものとは考え難い．Zollinger[64]，Poole ら[65]が報告しているように，平滑筋細胞は内膜で核分裂によって増殖するものであろう．

上述のように，内膜に増殖し細胞間マトリックスの

形成にあづかる細胞は平滑筋細胞であることはほとんど疑いのない事実であるが，内皮細胞も細胞間マトリックスの形成の一部に関与している可能性がある．本研究においてみられた内皮細胞直下に多量の microfibril を含む基底膜様物質の集積は，内皮細胞が少なくとも microfibril を産生する能力があることを示唆している．また，内膜に増殖する細胞の中には内皮細胞層から脱落した内皮細胞由来の細胞が存在することが指摘されている[66)~68)]．同様な所見は本研究においてもみとめられたが，このような脱落内皮細胞の意義は明らかではない．須永ら[68)69)]はこのような内皮細胞は変性することを報告している．本研究では，脱落内皮細胞と思われる細胞の周囲にもタンニン酸染色陽性物質を含む基底膜様物質がみとめられた．内膜における内皮細胞由来の細胞の同定は慎重を要するが，この所見も内皮細胞に細胞間マトリックスの一部を産生する能力が潜在していることを示唆している．内膜における内皮細胞の役割は今後に残された問題である．

結　　論

ウサギ総頸動脈を銀板円筒で被包狭窄し，局所における動脈硬化の進展過程を電顕的に観察し次の成績を得た．

1．被包後2～3日で内皮細胞の透過性亢進によって内膜水腫がおこり，既存の細胞間マトリックスの崩壊がみられた．同時に，中膜平滑筋細胞が内弾性板の間隙から内膜の中へ侵入し増殖する．

2．内膜水腫の消退と共に，まず礎質の酸性ムコ多糖が再生され，ついで線維形成が開始される．線維形成は平滑筋細胞周辺に集積する基底膜様物質の中で行なわれることが注目された．各種の電子染色や酵素消化によって，基底膜様物質の中に，コラゲン，エラスチン及び microfibril の前駆物質が含まれていることが示唆された．弾力線維周囲の microfibril は，その発生過程，染色性及びエラスターゼに対する抵抗性からエラスチンとは別の物質であることが示された．

3．線維形成の進行中にも，一過性の内膜水腫が観察され，水腫による細胞間マトリックスの破壊と，平滑筋細胞によるその修復のくり返しが動脈硬化の進展に重要な要因となるものと考えられた．

謝辞：御指導と御校閲を賜わりました恩師梶川欽一郎教授に深謝の意を表します．
また，本研究遂行に際して，特に染色面で多大の御助力を頂きました電子顕微鏡室技術員山口稔毅氏に感謝し，又，種々御援助を頂きました教室員各位と電子顕微鏡室技術員の方々に厚く御礼申し上げます．

文　　献

1) **Adams, C. W. M.** : J. Atheroscler. Res., **7**, 117 (1967).
2) **Duguid, J. B.** : J. Path. Bact., **60**, 57 (1948).
3) **Moreton, J. R.** : Science, **107**, 371 (1948).
4) **Taylor, H. E.** : Am. J. Path., **29**, 871 (1953).
5) **Schwartz, S. M. & Benditt, E. P.** : Am. J. Path., **66**, 241 (1972).
6) **Kurozumi, T.** : Exp. Mol. Path., **23**, 1 (1975).
7) 島本多喜雄：動脈硬化，**1**，29 (1973).
8) 河瀬　収：日病会誌，**51**，335 (1962).
9) **Kjeldsen, K., Astrup, P. & Waustrup, J.** : Atherosclerosis, **16**, 67 (1972).
10) 吉田洋二，城下　尚，新開紘子，大根田玄寿：動脈硬化，**1**，115 (1973).
11) **Wissler, R. W.** : J. Atheroscler. Res., **8**, 201 (1968).
12) **Haust, M. D.** : Human Path., **2**, 1 (1971).
13) **Ross, R. & Glomset, J. A.** : Science, **180**, 1332 (1973).
14) **Suzuki, K.** : Gunma J. Med. Sci., **16**, 185 (1967).
15) **Luft, J. H.** : J. Cell Biol., **23**, 54A (1964).
16) 小川和朗：細胞，**5**，18 (1973).
17) 水平敏知，中村裕昭，二重作豊：解剖誌（抄録），**49**，14 (1974).
18) **Kajikawa, K., Yamaguchi, T. & Katsuda, S. & Miwa, A.** : J. Electron Microsc., **24**, 287 (1975)
19) **Bodley, H. D. & Wood, R. L.** : Anat. Rec., **172**, 71 (1972).
20) 武田文和：日病会誌，**50**，367 (1961).
21) **French, J. E.** : Int. Rev. Exp. Path., **5**, 253 (1966).
22) **Watts, H. F.** : Human Path., **2**, 31 (1971).
23) 黒住武史，住吉昭信，田中健蔵：脈管学，**15**，341 (1975).
24) **Stein, O. & Stein, Y.** : Z. Zellforsch., **133**, 211 (1972).
25) 田中健蔵，住吉昭信，黒住武史：動脈硬化，**1**，15 (1973).
26) **Constantinides, P. & Robinson, M.** : Arch. Path., **88**, 106 (1969).
27) **Robertson, A. L. & Khairallah, P. A.** : Exp. Mol. Path., **18**, 241 (1973).

28) **Gabbiani, G., Badonnel, M. C. & Rona, G.** : Lab. Invest., **32**, 227 (1975).
29) **Rőhlich, P. & Olah, I.** : J. Ultrastruct. Res., **18**, 667 (1967).
30) **Rhodin, J. A. G.** : J. Ultrastruct. Res., **18**, 181 (1967).
31) **Giacomelli, F., Wiener, J. & Spiro, D.** : Am. J. Path., **59**, 133 (1970).
32) **Yohro, T. & Burnstock, G.** : Z. Zellforsch., **138**, 85 (1973).
33) **Becker, G. G. & Murphy, G. E.** : Am. J. Path., **55**, 1 (1969).
34) **Majno, G., Shea, S. M. & Leventhal, M.** : J. Cell Biol., **42**, 647 (1969).
35) **Constantinides, P. & Robinson, M.** : Arch. Path., **88**, 99 (1969).
36) **Spiro, D., Lattes, R. G. & Wiener, J.** : Am. J. Path., **47**, 19 (1965).
37) **木田厚瑞**：十全医会誌，**84**，211 (1975).
38) **上島半治**：十全医会誌，**84**，279 (1975).
39) **北田博久**：十全医会誌，**84**，513 (1975).
40) **金　玟全，藤田拓男**：結合組織，**6**，1 (1974).
41) **Haust, M. D., Wyllie, J. C. & More, R. H.** : Am. J. Path., **44**, 255 (1964).
42) **Stemerman, M. B. & Ross, R.** : J. Exp. Med., **136**, 769 (1972).
43) **Simpson, C. F.** : Exp. Mol. Path., **17**, 65 (1972).
44) **河瀬　収**：結合組織，**5**，1 (1973).
45) **Todd, M. G. & Friedman, S. M.** : Z. Zellforsch., **128**, 538 (1972).
46) **Kefalides, N. A.** : Arthritis Rheum., **12**, 427 (1969).
47) **Loeven, W. A. & Morrison, L. M.** : Connect. Tissue Res., **1**, 165 (1972).
48) **Pease, D. C.** : J. Ultrastruct. Res., **15**, 555 (1966).
49) **Kádár, A., Veress, B. & Jellinek, H.** : Exp. Mol. Path., **11**, 212 (1969).
50) **Kádár, A., Gardner, D. C. & Bush, V.** : J. Path., **104**, 261 (1971).
51) **LaBella, F. S. & Lindsay, W. G.** : J. Gerontol., **18**, 111 (1963).
52) **Ross, R. & Bornstein, P.** : Scientific Am., **224**, 44 (1971).
53) **Albert, E. N.** : Am. J. Path., **69**, 89 (1972).
54) **Fahrenbach, W. H., Sandberg, L. B. & Cleary, E. G.** : Anat. Rec., **155**, 563 (1966).
55) **Kádár, A., Gardner, D. L. & Bush, V.** : J. Path., **104**, 253 (1971).
56) **Varadi, D. P.** : J. Invest. Derm., **59**, 238 (1972).
57) **Ito, H.** : Kumamoto Med. J., **26**, 153 (1973).
58) **Ross, R. & Bornstein, P.** : J. Cell Biol., **40**, 366 (1969).
59) **Robert, L., Bouissou, H. & Fabre, M. T.** : Eur. J. Biochem., **21**, 507 (1971).
60) **堀　功**：十全医会誌，**83**，379 (1974).
61) **大根田玄寿，吉田洋二，鈴木慶二**：動脈硬化，**1**，3 (1973).
62) **Gerrity, R. G. & Cliff, W. G.** : Lab. Invest., **32**, 585 (1975).
63) **Jarmolych, J., Daoud, A. S., Landou, J., Fritz, K. E. & McElvene, E.** : Exp. Mol. Path., **9**, 171 (1968).
64) **Zollinger, H. U.** : Virchow's Arch., **342**, 154 (1967).
65) **Poole, J. C. F., Cromwell, S. B. & Benditt, E. P.** : Am. J. Path., **62**, 391 (1971).
66) **Lee, K. T., Lee, K. J., Lee, S. K., Imai, H. & O'Neal, R. M.** : Exp. Mol. Path., **13**, 118 (1970).
67) **Robinson, R. L., Hayes, K. C., McCombs, H. L. & Faherty, T. P.** : Exp. Mol. Path., **15**, 281 (1971).
68) **須永俊明**：脈管学，**15**，277 (1975).
69) **須永俊明，藤野秀明，内村　功**：脈管学，**15**，441 (1975).

写 真 説 明

写真1．被包後2日．内膜水腫．内皮下腔は礎質の網状構造が消失し低電子密度の絮状物質で満たされる．内皮細胞（En）には粗面小胞体（ER）や空胞（V）が目立つ．基底膜の菲薄化や断裂（↑）が認められる．内弾性板（IEL）は断裂．ウラニール・鉛染色．×13,000．

写真2．被包後2日．中膜の平滑筋細胞（S）が偽足様突起（P）を出して内弾性板（IEL）の間隙を通過して内膜に侵入．ウラニール・鉛染色．　×11,000．

写真3．被包後3日．内皮細胞（En）に接して内皮細胞と類似した細胞（E）が水腫状の内膜へ落ち込ん

でいる．IEL：内弾性板．タンニン酸染色．
×12,000．

写真4．被包後5日．内膜に侵入した平滑筋細胞（S）の周囲に基底膜様物質（Bm）の集積と礎質の網状構造の出現．IEL：内弾性板．タンニン酸染色．
×17,500．

写真5．硬化前期の内膜．RR 染色．内膜の平滑筋細胞（S）の周囲にルテニウムレッドに親和性を有する基底膜様物質（Bm）が集積．　×33,000．

写真6．硬化前期の内膜．PAP 染色．内膜の平滑筋細胞（S）周囲の基底膜様物質（Bm）が陽性.固有の基底膜は染色されない（↑）．　×25,000．

写真7．同上．タンニン酸染色．平滑筋細胞（S）の周囲の基底膜様物質（Bm）中に濃染する物質（↑）が含まれている．　×42,000．

写真8．被包後5週．内膜に平滑筋細胞（S）が増加．細胞間には弾力線維（El）とコラゲン線維（Co）が多量に形成．内皮細胞（En）直下に基底膜様物質（Bm）が残存．タンニン酸染色．　×6,000．

写真9．硬化期内膜．平滑筋細胞（S）周囲の基底膜様物質（Bm）中に微小弾力線維の新生が認められる（↑）．その周囲には microfibril はみられない．やや成熟した弾力線維（El）の輪郭は凹凸を示し，microfibril で包まれるが，基底膜様物質に面する側ではその数が少ない．タンニン酸染色．　×36,000．

写真10．同上．平滑筋細胞（S）周辺のエラスチン凝集物の集在．エラスチン凝集物の相互融合がみられる（↑）．周囲には microfibril の集積がみられない．タンニン酸染色．　×27,000．

写真11．同上．平滑筋細胞（S）の基底膜とそれから連続する基底膜様物質がタンニン酸陽性物質に置換されている（↑）．陽性物質と細胞の形質膜との間に lamina lucida 様構造（L）が介在．未熟弾力線維（E_1）ではその間質側にのみ microfibril が付着．成熟弾力線維（E_2）では全周が microfibril で包まれる．Co：コラゲン線維．タンニン酸固定．
×27,500．

写真12．同上．平滑筋細胞（S）の周囲の基底膜様物質（Bm）の中に多数の microfibril が形成．タンニン酸陽性の弾力線維はみられない．タンニン酸染色．　×52,500．

写真13．同上．内皮細胞（En）直下に microfibril（Mf）が集積し，その外側に明瞭な境界をもって弾力線維（El）が存在．タンニン酸染色．　×30,000．

写真14．エラスターゼ処理1分．弾力線維（El）の無構造部分が消化されるが microfibril は消化されない．Co：コラゲン線維．Mf：microfibril．タンニン酸染色．　×34,000．

写真15．エラスターゼ処理4分．内弾性板（IEL）及び成熟弾力線維（El）が消化されるが新生初期の未熟弾力線維は抵抗を示す（↑）．Co：コラゲン線維．S：平滑筋細胞．タンニン酸染色．　×11,000．

写真16．エラスターゼ処理．エラスチン凝集物及び基底膜様物質の消失．平滑筋細胞（S）の基底膜（B）とエラスチン周囲の microfibril は残存（↑）．Co：コラゲン線維．タンニン酸固定．　×40,000．

写真17．エラスターゼ処理．microfibril を含む基底膜様物質が残存（↑）．S：平滑筋細胞．タンニン酸固定．　×39,000．

写真18．エラスターゼ処理．コラゲン線維を含む基底膜様物質（Bm）は抵抗を示す．タンニン酸固定．
×42,000．

写真19．平滑筋細胞（S）周辺の基底膜様物質中に microfibril とコラゲン線維（Co）が出現．弾力線維の形成がみられないことに注意．タンニン酸染色．
×40,000．

写真20．平滑筋細胞（S）の周りに弾力線維（El）とコラゲン線維束（Co）が交互に配列．タンニン酸染色．　×30,000．

Abstract

Electron microscopic observation was made on the sequence of events in the intima during the development of arteriosclerosis of rabbits induced by constricting the common carotid artery with a silver cuff. A few days after constriction edema appeared in the intima by increased vascular permeability, leading to destruction of the extracellular matrix. By this time smooth muscle cells migrated through the gaps made in the internal elastic lamella from the media into the intima, where they proliferated.

When the intimal edema was reduced, the repair of the extracellular matrix began to proceed : increased amounts of proteoglycans in the ground substance and subsequently the formation of fibrous components. It was noted that collagen, elastin and microfibrils were all formed within the basal lamina-like materials accumulated around the smooth muscle cells. There were evidences indicating that the peripheral microfibrils of elastic fibers were different in nature from elastin. Collagen fibers and elastic fibers were deposited alternately between the smooth muscle cells, suggesting the periodic secretion of collagen and elastin from the cells.

During the developing fibroelastosis in the intima, transient edema was observed again. This fact suggested that the continuous provocation to fiber formation due to repeated intimal edema was responsible for the evolution of arteriosclerosis.


En
ER
V
IEL
1

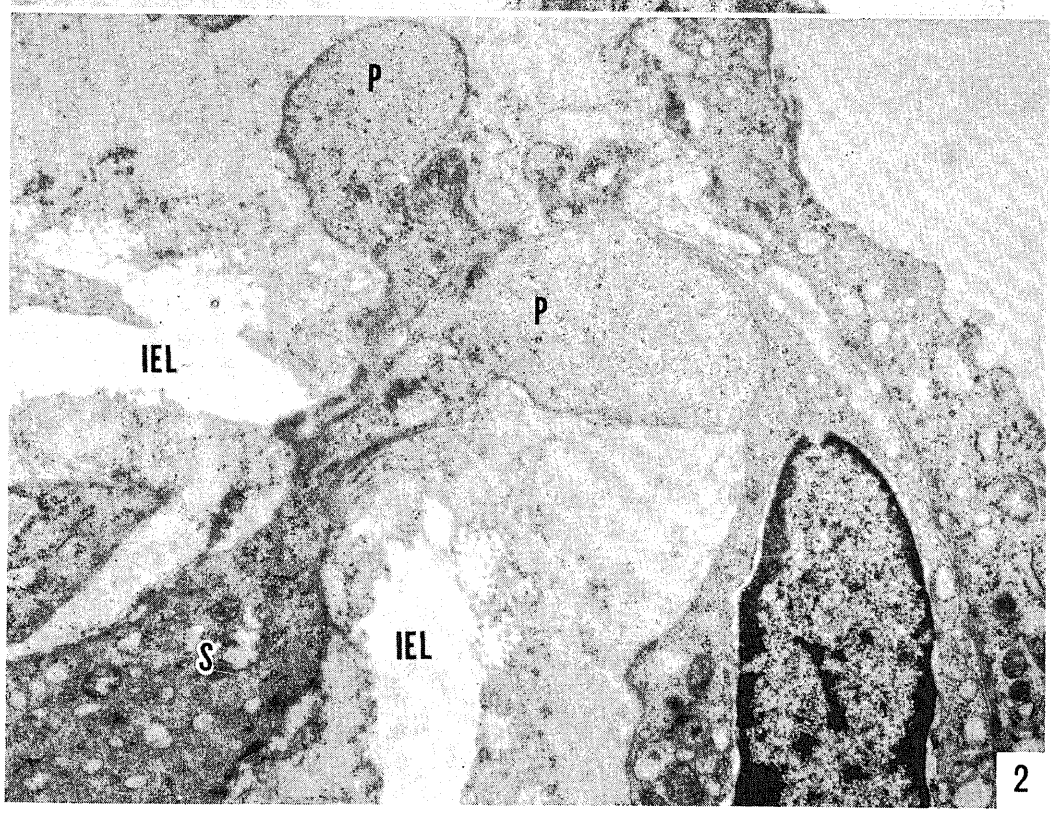
P
P
IEL
IEL
S
2

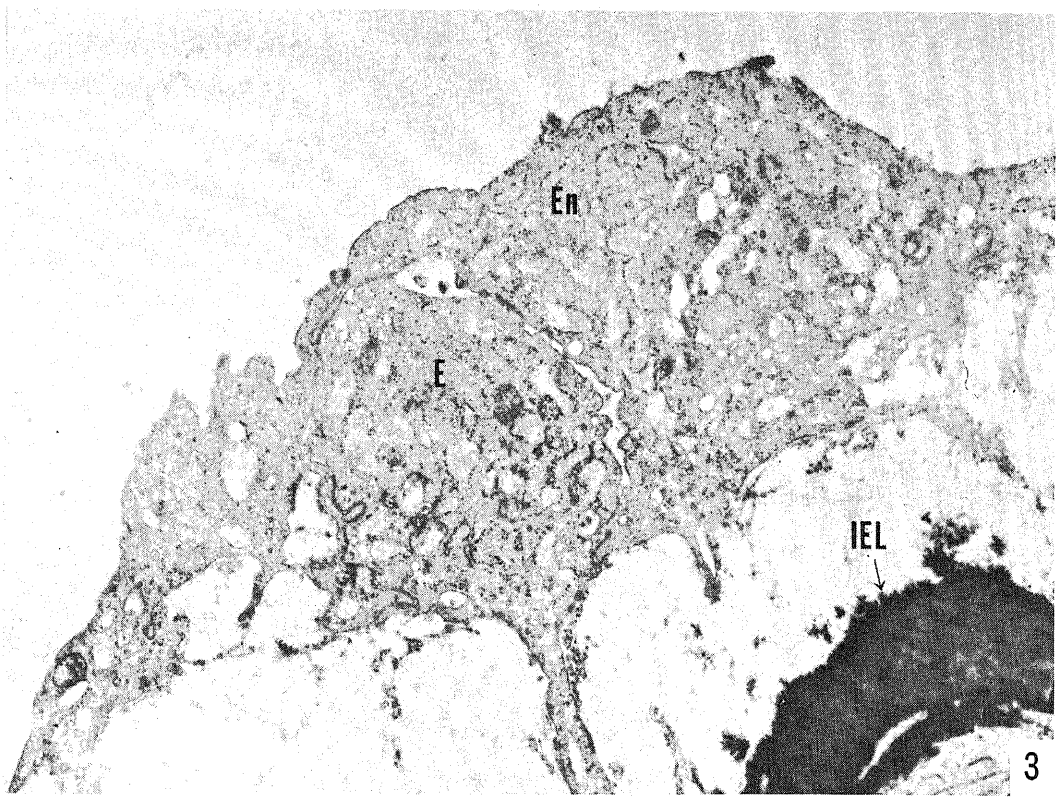

3

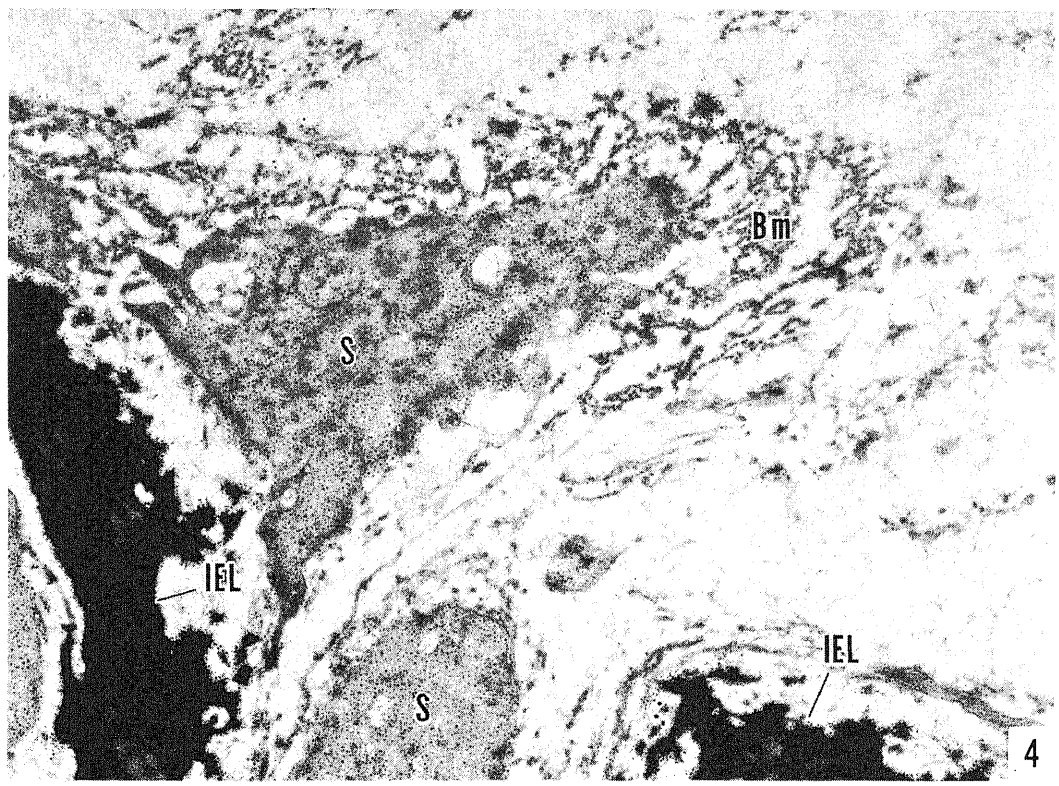

4

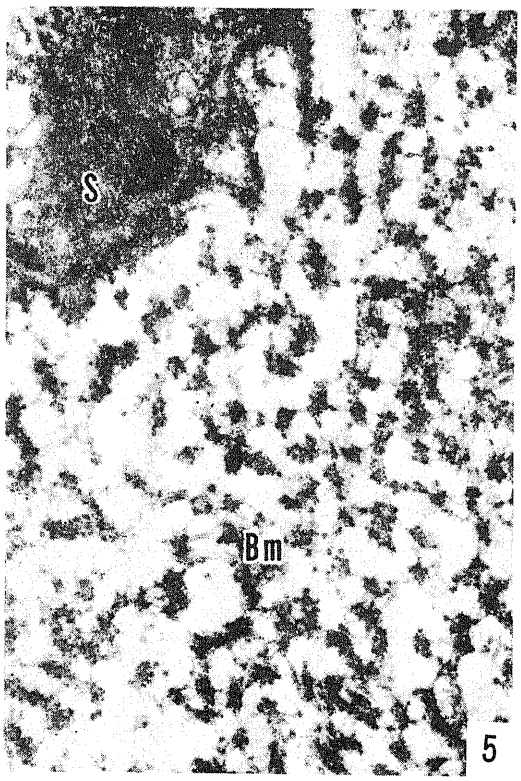
S
Bm
5

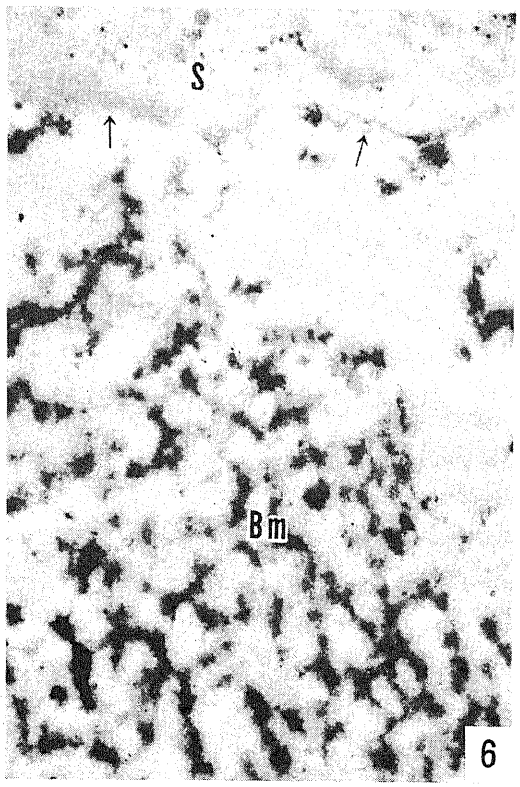
S
Bm
6

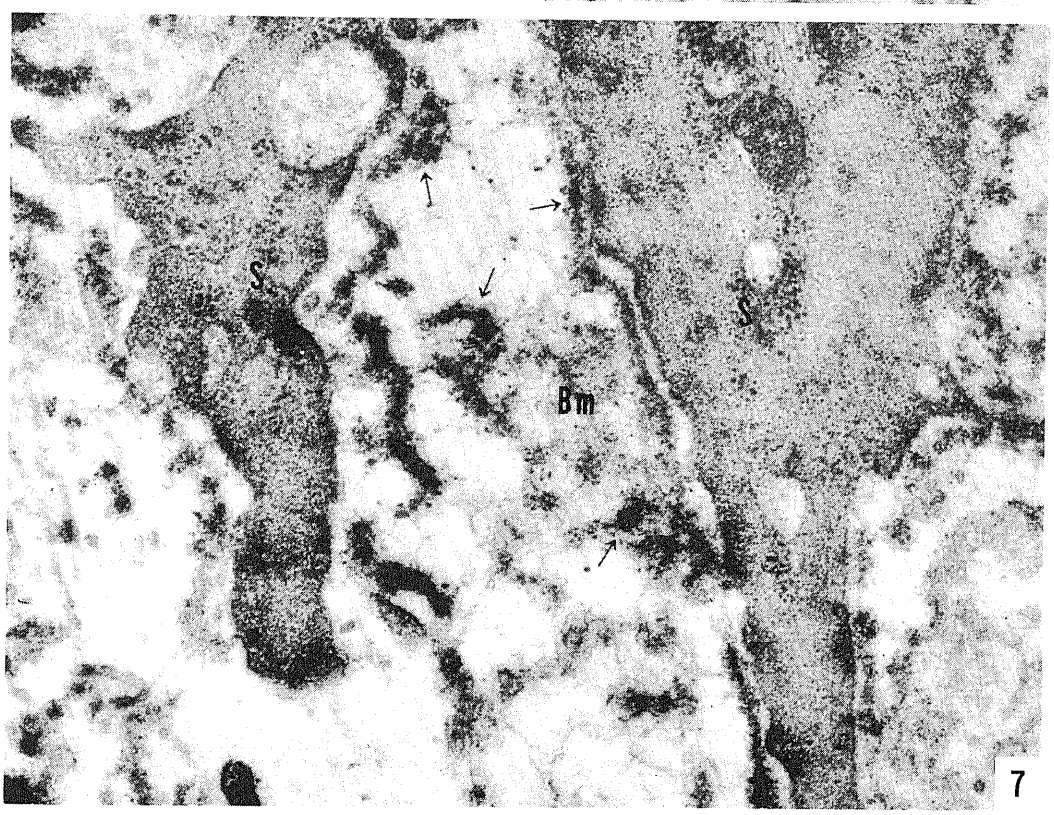
S
S
Bm
7

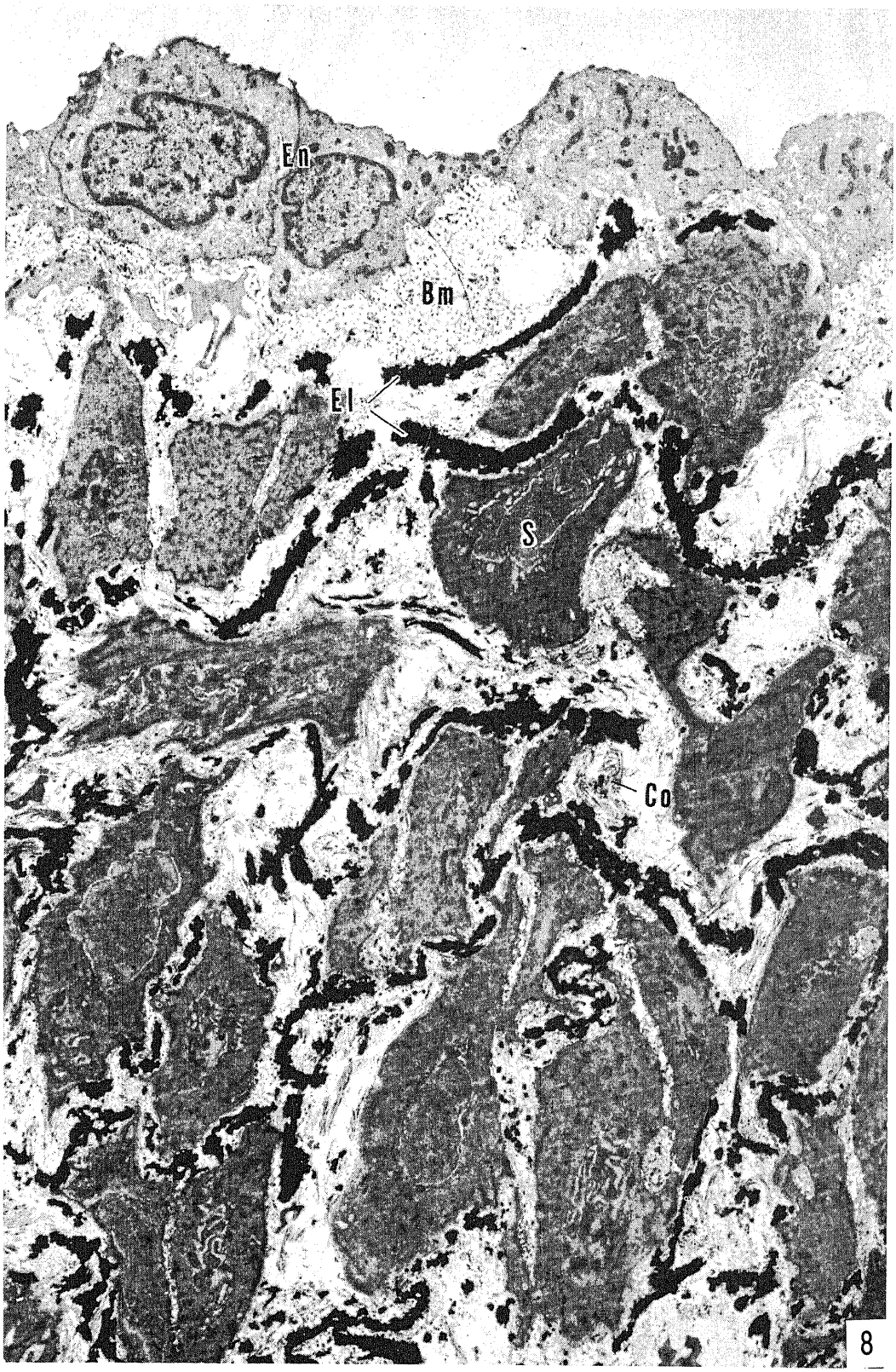

8

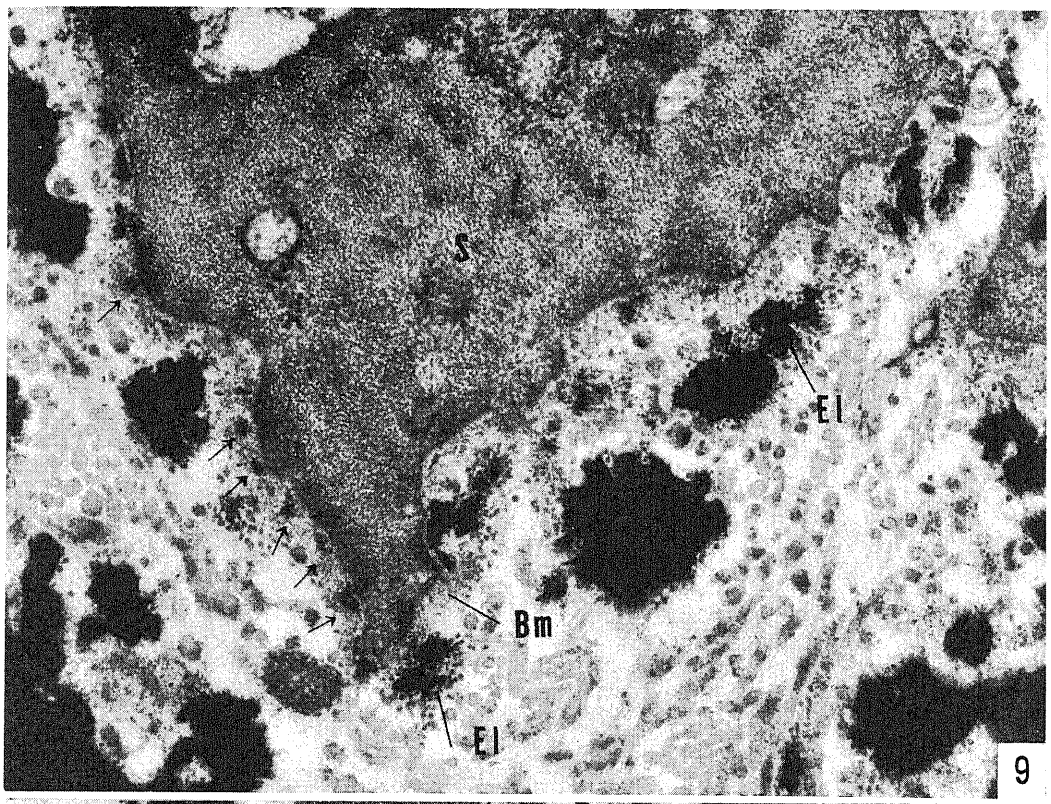
S
El
Bm
El
9

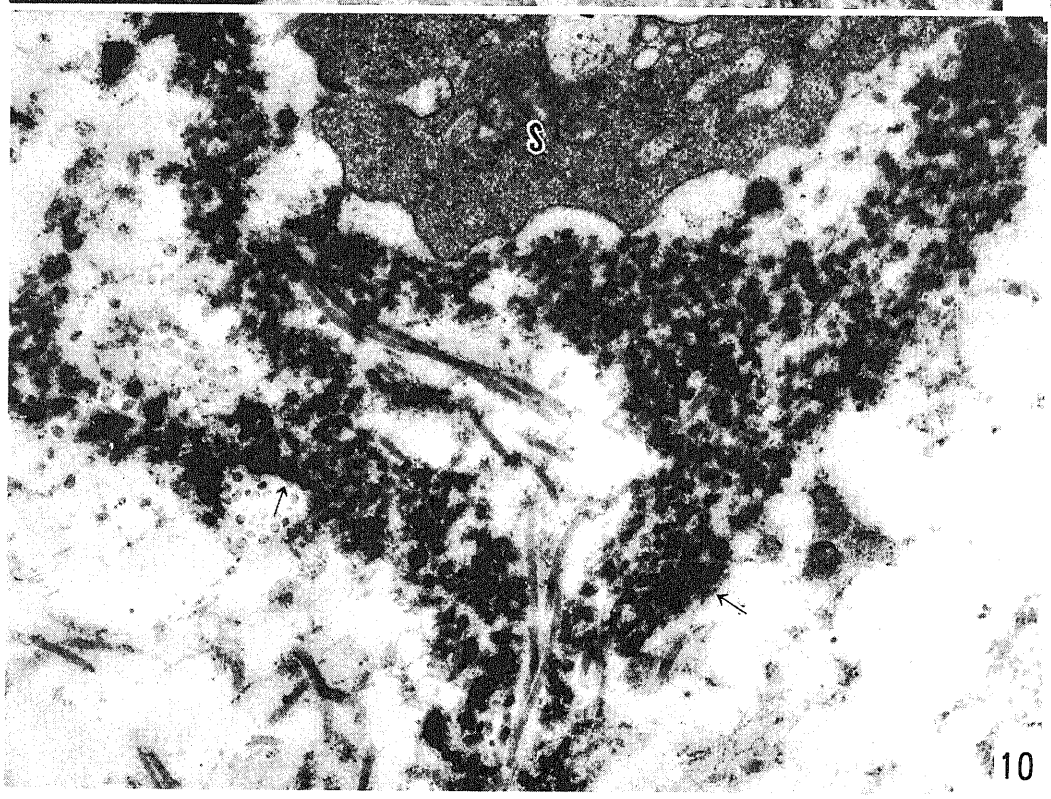
S
10

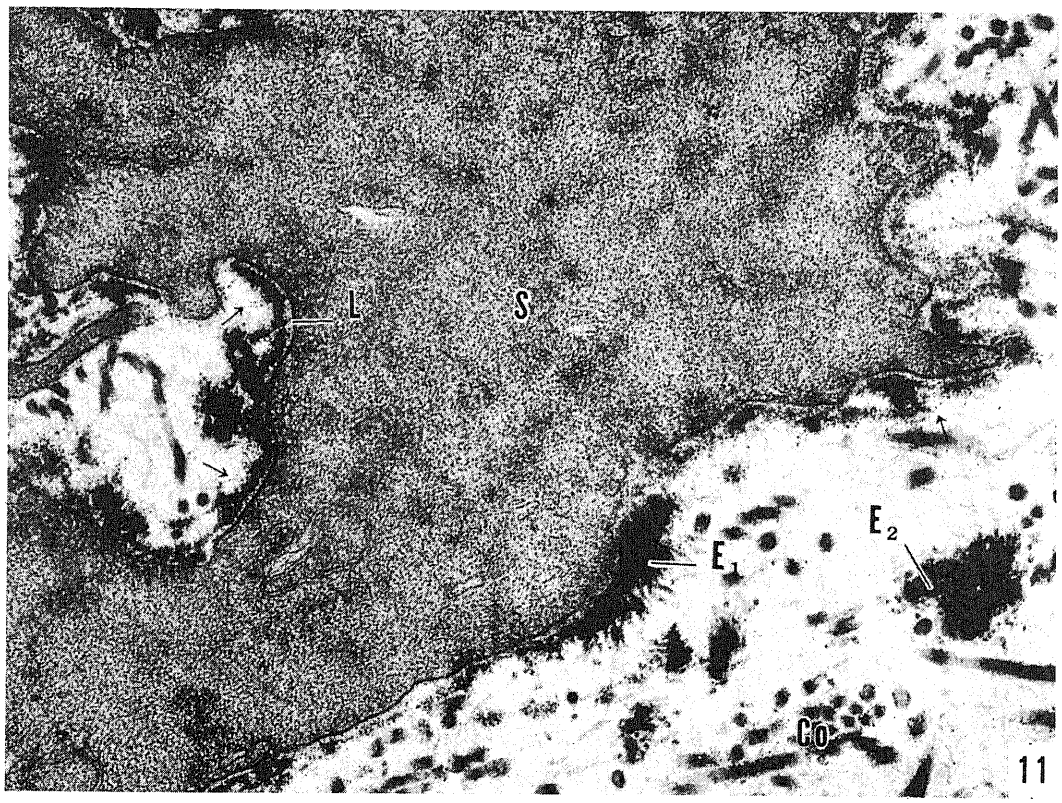
L
S
E1
E2
Co
11

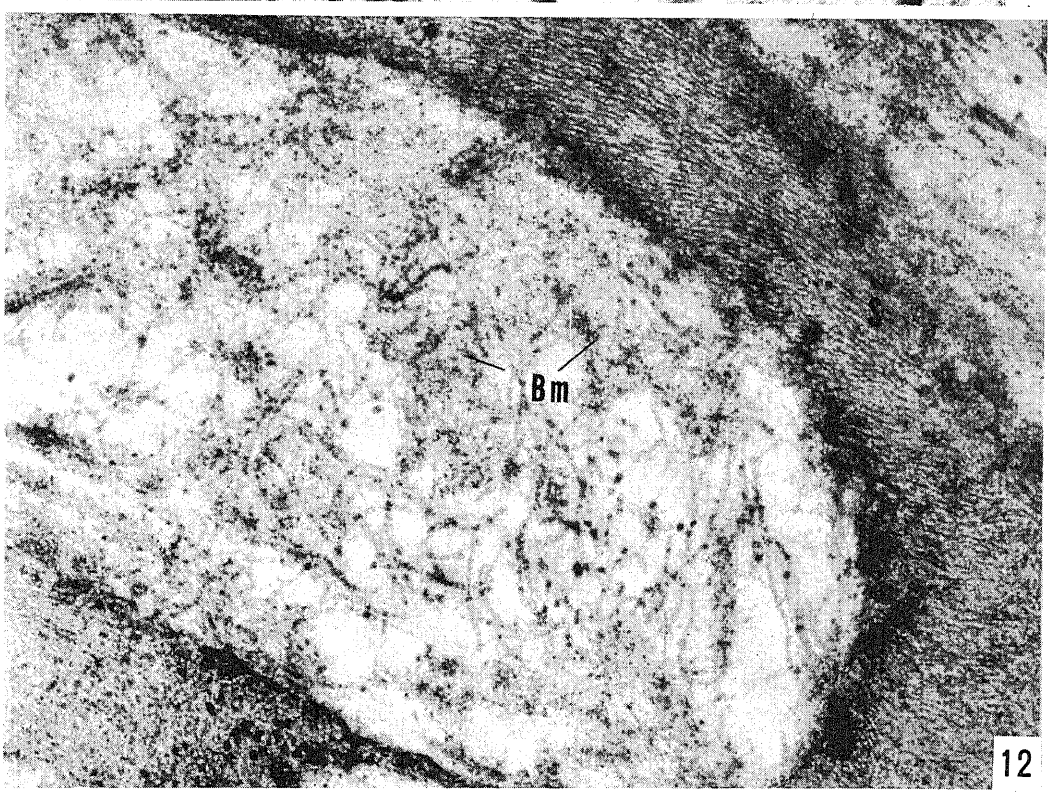
Bm
12

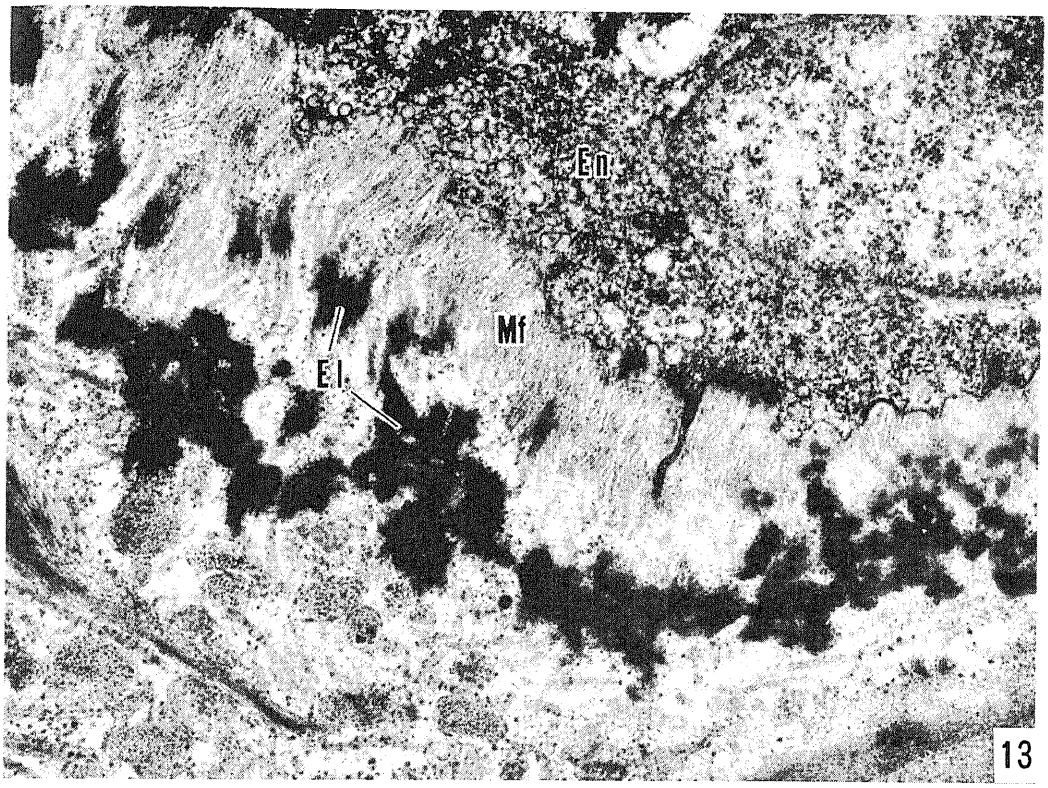
En
Mf
El
13

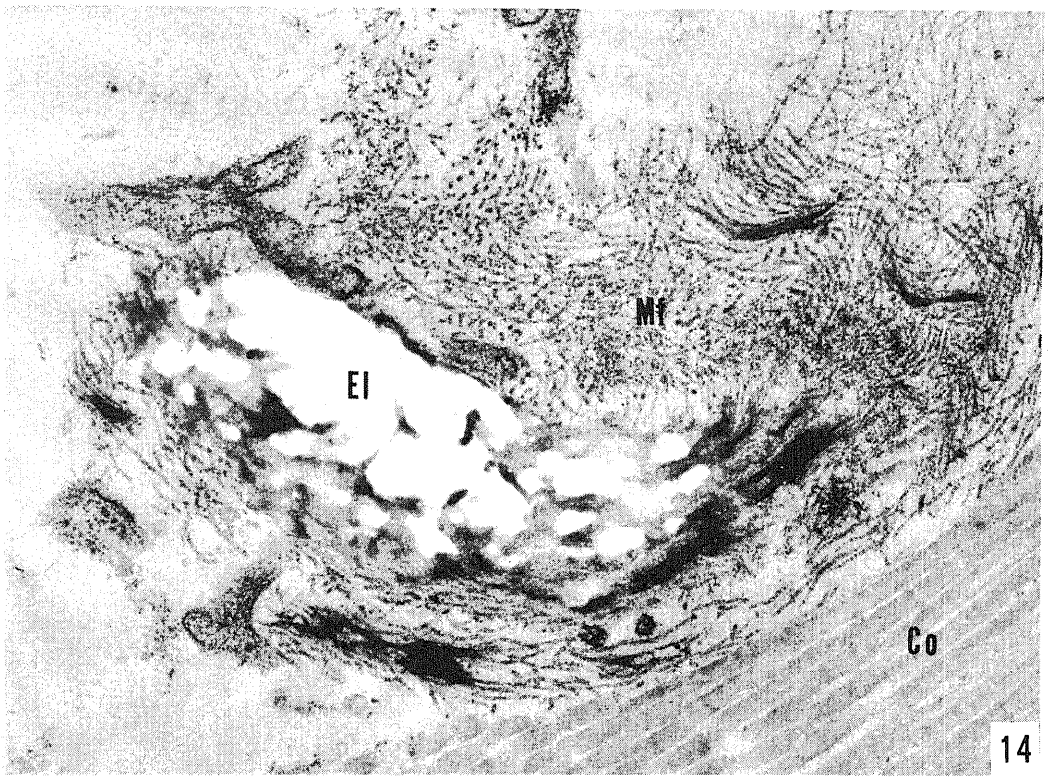
Mf
El
Co
14

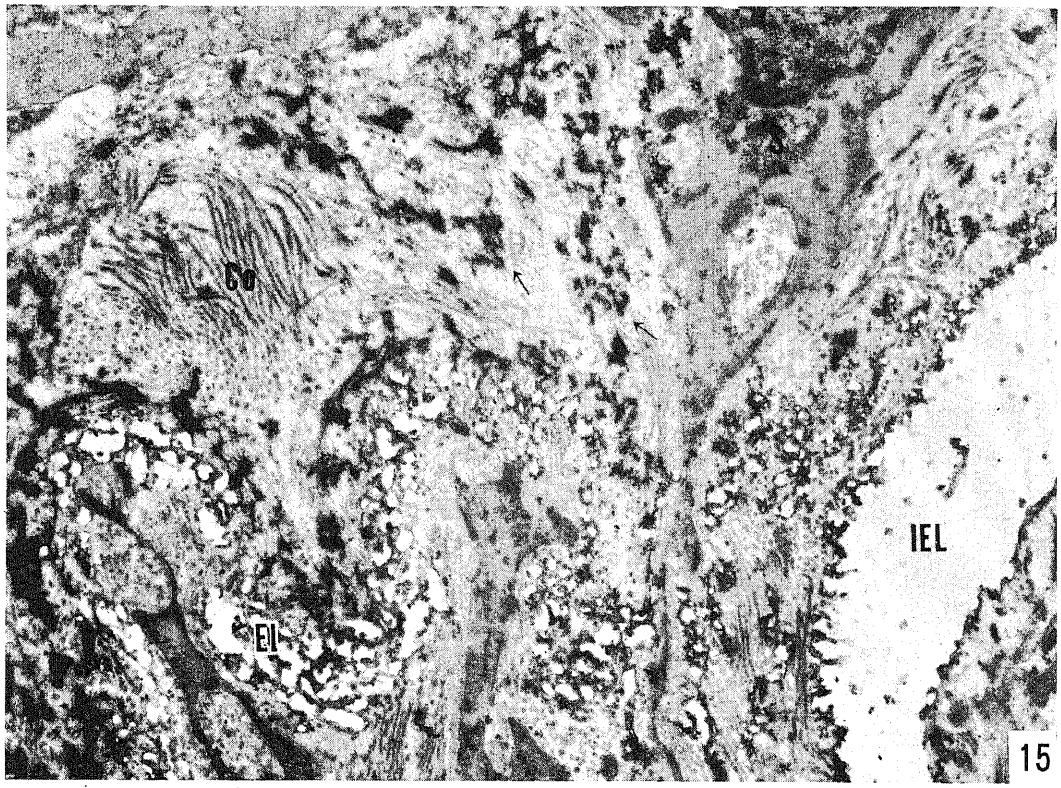
Co
EL
IEL
15

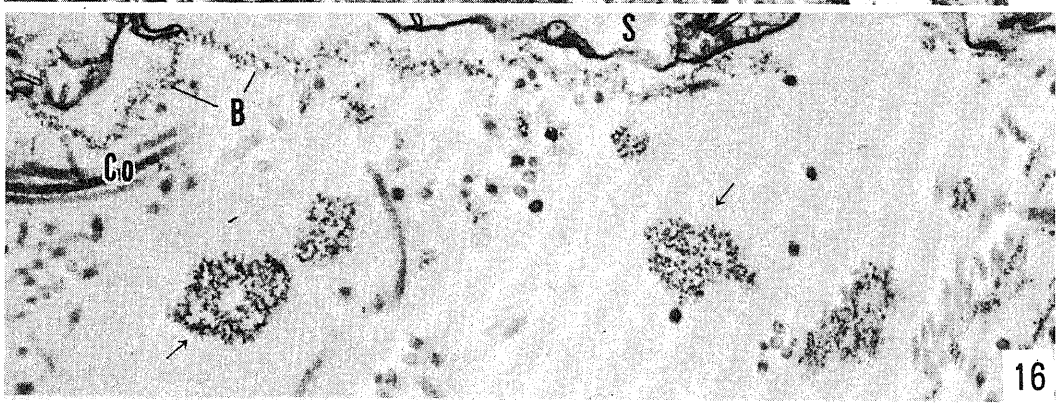
S
B
Co
16

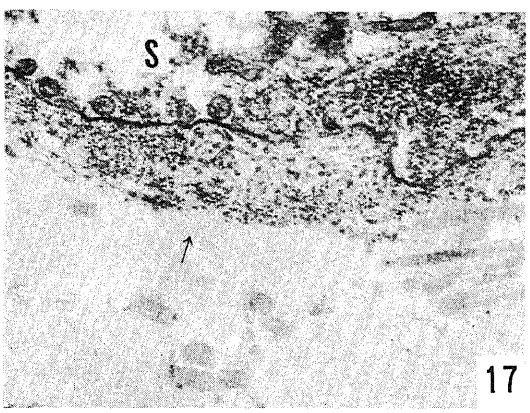
S
17

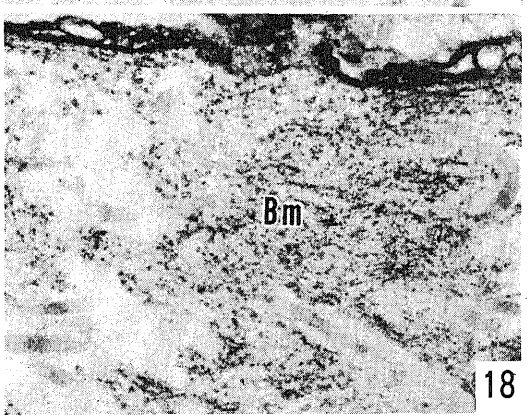
Bm
18

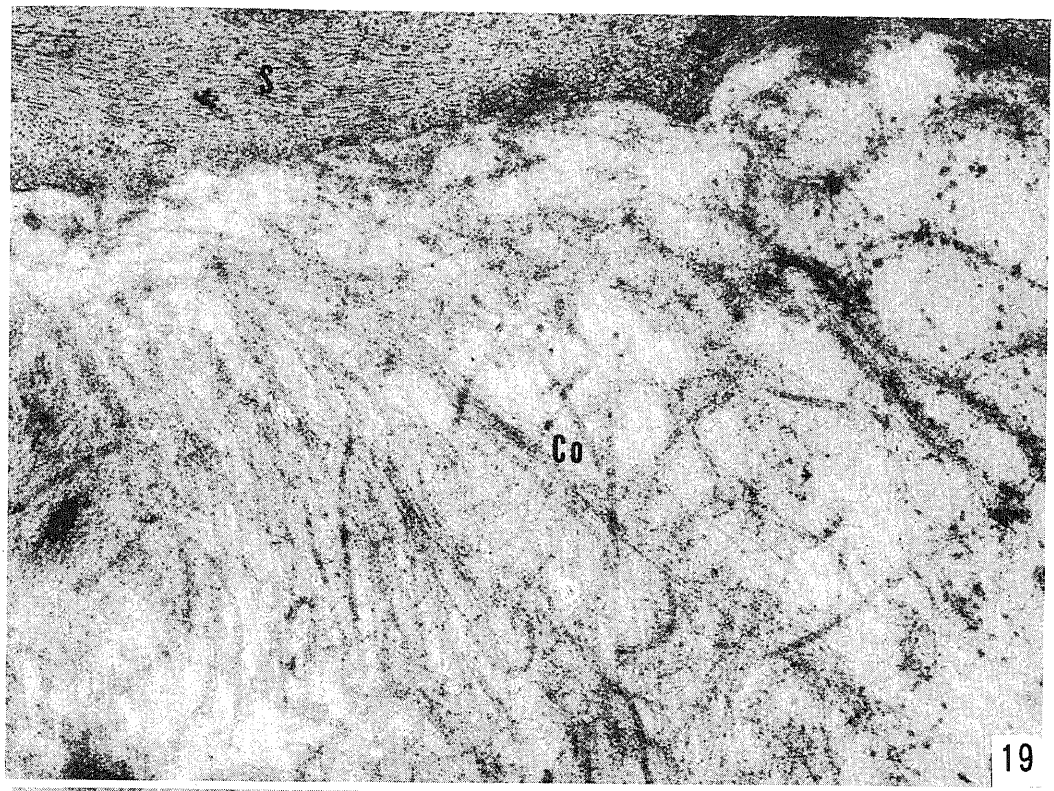

19

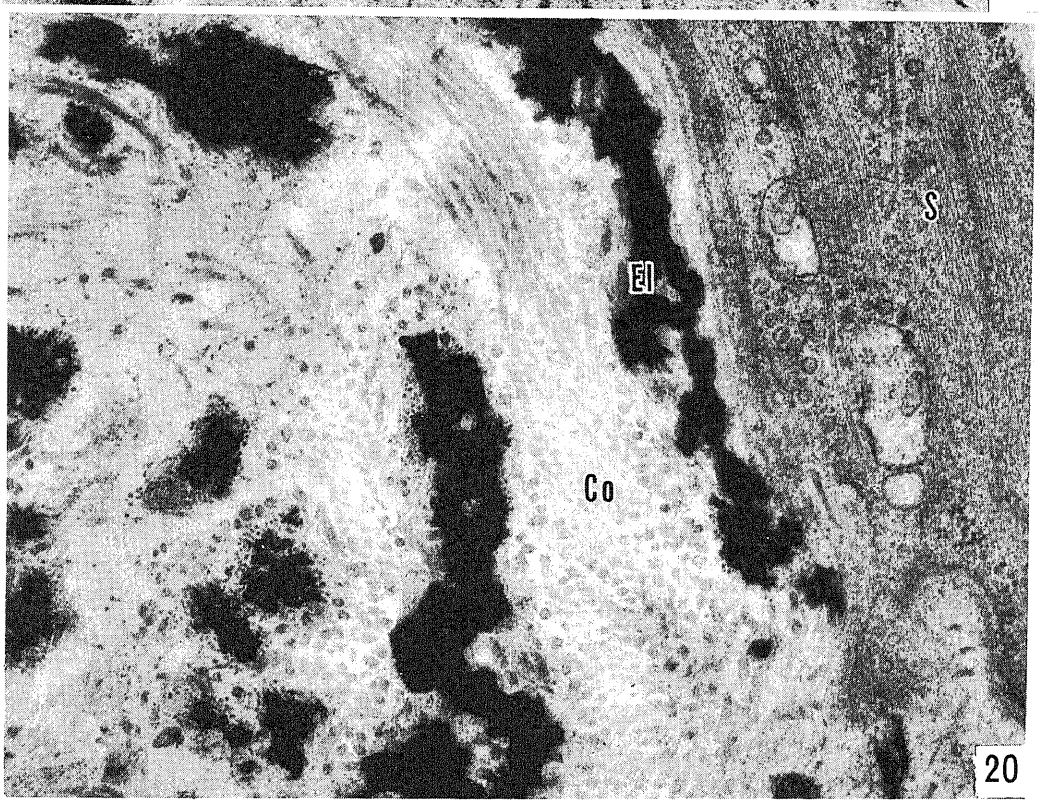

20