結合組織におけるFLS様線維の超微構造と形成

メタデータ	言語: Japanese 出版者: 公開日: 2017-10-04 キーワード (Ja): キーワード (En): 作成者: 北野, 英一, 三輪, 淳夫, 勝田, 省吾, 梶川, 欽一郎 メールアドレス: 所属:
URL	http://hdl.handle.net/2297/8602

結合組織における FLS 様線維の超微構造と形成

金沢大学医学部病理学第1講座（主任：梶川欽一郎教授）
北　野　英　一
三　輪　淳　夫
勝　田　省　吾
梶　川　欽一郎

（昭和50年8月25日受付）

コラゲン線維は周知のように電顕的に約640Aの周期で非対称性に並ぶ横紋によって特徴づけられるが，種々の結合組織において異常な横紋パタンを示すコラゲン線維が存在することが報告されている．これらの線維はその形態によっていくつかのタイプが区別される．すなわち，神経組織や神経性腫瘍[1~3]またはアミロイド症[4]に見出される FLS (Fibrous long spacing) タイプの線維，硝子体における SLS (Segment long spacing) 様の線維[5]，表皮基底膜に付着する anchoring fibril[6~7]，軟骨のいわゆる aminathoid fiber[8] 及び長周期性で線維の幅が広い FLS 様線維などである．この最後のタイプの線維はこれまで表皮癌[9]，鞏皮症[10]，ネフローゼ糸球体[11]，カラギニン肉芽腫[12~14]の間質または線維芽細胞の培養メジウム[15][16]に見出されているが，我々は多数の結合組織を観察している間に，このタイプのコラゲン線維は他の異常横紋の線維のように特定の結合組織に限らず，生理的及び病的状態の結合組織にかなり普遍的に存在する線維であることを知った．

この種の FLS 様線維は上述のようにいくつかの組織についての報告はあるが，その形態や形成機序に関する知見はまだ断片的である．本論文においては，これまで各種の結合組織にみとめられた FLS 様線維の超微構造を比較検討し，その形成機序について考察を加える．

実験材料と方法

実験材料はこれまで我々の教室で検査され，FLS 様の線維が見出された各種の結合組織である（表1）．そのうち，動物実験の方法についてはそれぞれ別報で詳述する予定であるが，その概要は梶川の報告[17]に述べられている．

表1　FLS 様線維の見出された組織

カラギニン肉芽腫	（ラット）	＋＋＋
分娩後の子宮筋層	（ラット）	＋＋＋
表　皮　癌	（マウス）	＋＋
皮膚組織培養	（ラット）	＋＋
椎間板髄核	（ウサギ）	＋
動脈硬化症	（ウサギ）	＋
腎アミロイド症	（マウス）	＋
皮下水腫	（ラット）	＋
滑　液　膜	（胎生期ラット）	＋
脊　索　腫	（ヒト）	＋
鞏皮症皮膚	（ヒト）	＋
弾力線維性仮性黄色腫	（ヒト）	＋
胸膜胼胝	（ヒト）	＋

組織はいずれも2.5%グルタールアルデヒド（0.1Mカコジレート緩衝液pH7.4）と2%オスミウム酸0.1Mカコジレート緩衝液pH7.4）で固定し，エタノール系列で脱水，エポン812に包埋した．超薄切片は酢酸ウラニールと酢酸鉛で重染色を行った．

カラギニン肉芽腫の一部はルテニウムレッド（RR）処理を併用した．またコラゲナーゼの作用を検討するため，未固定の鶏胚大動脈及びウサギの実験的動脈硬化症の動脈をコラゲナーゼ（Sigma，0.1Mカコジレート緩衝液でpH7.4に調整）に37°Cで1～4時間浸漬し，グルタールアルデヒド・オスミウム重固定またはグルタールアルデヒド・タンニン酸固定[18]を行った．

成　　績

FLS 様線維が見出される頻度は組織によって著しい差異がある．カラギニン肉芽腫，分娩後子宮筋層及

Ultrastructure and formation of FLS-like fibers in connective tissues. **Eiichi Kitano, Atsuo Miwa, Shogo Katsuda and Kinichiro Kajikawa,** Department of Pathology (I), (Director : Prof. K. Kajikawa), School of Medicine, Kanazawa University.

び皮膚培養組織において最も多く見出されるが，その他の組織においては常に遭遇するとは限らず，1，2本の FLS 線維が偶然発見される場合も少なくない．また線維の形や大きさにも差異がある．FLS 様線維の特徴は線維の幅が広く，対称性に並ぶ太い横紋が明瞭であるが，横紋間の substriation を欠き，線維の長軸に平行に走るフィラメントが識別されることである（写真1）．横紋周期は線維によって850～1400Åとかなり変動があるが，一般に正常周期に比べて長い．横紋の幅も一定でなく，350～520Åと変動がある．注意してみると横紋の辺縁は明瞭でなく，線維軸に走るフィラメントが横紋を貫いているようにみえる．フィラメントの直径は正確な測定は困難であるが，約20Åまたはそれ以下である．

FLS 様線維の直径は一般に正常コラゲン線維より大きく，1000～2000Åに達する．線維が互に連って縞のあるシートをつくることがある（写真2）．また線維の一端がほぐれ細そいフィラメント状物質となり，その中に濃染する横紋の遺残が散在している場合もみられる（写真3）．

RR 処理を行うと，正常コラゲン線維では線維表面が RR 陽性物質で包まれているが，線維内部には陽性物質は証明されない．これに対して，FLS 様線維では線維の横紋が著しく濃染する（写真4）．線維軸に平行に走るフィラメントは RR に対して親和性を示さない．

FLS 様線維の周辺の細胞間物質の状態は組織によって様々である．microfibril（直経約100Å）またはそれ以下のフィラメントが集在する場合（例えば皮膚培養，分娩後子宮筋層），濃厚な無定形物質の集積する場合（例えば表皮癌，鞏皮症）（写真5），microfibril の集積する場合（例えばヒアリン）（写真6），礎質が多い場合（例えば脊索腫，髄核），さらに，コラゲン線維束が存在する場合（例えばカラギニン肉芽腫）（写真4，7）などがある．また基底膜の周辺に FLS 様線維が見出される場合も少なくない．

正常コラゲン線維と FLS 様線維との間の移行像は一般にまれで，上記の様々な細胞間物質の間に FLS 様線維が散在していることが多い．しかし，カラギニン肉芽腫では膨化したコラゲン線維の一端が次第に FLS 様線維に移行している像に遭遇することがある（写真7）．また，FLS 様線維の横紋が2本のに分れたものや（写真1，8），横紋の間に2，3本の substriation が残っているものがある．RR 染色では膨化した線維の表面に RR 陽性物質が不規則に凝集し，FLS 様線維の濃染する横紋と連続しているようにみえる（写真8）．

鶏胚大動脈や実験的動脈硬化症では，FLS 様線維はみとめられないか，またはあっても極めて少ない．これらの組織にコラゲナーゼを作用させた標本では正常コラゲン線維はほとんど消失し，しばしば FLS 様線維が見出される（写真9，10）．

考　　察

FLS 様線維の形態学的特徴は，線維の幅が広く，長周期性の対称に並ぶ横紋はあるが，substriation を欠き，線維軸に平行に走るフィラメントが識別されることである．このような特徴や，RR が線維の内部に浸透し横紋を濃染する事実から，線維を構成するコラゲン分子がゆるく結合しているものと推定される．しかも，横紋の長さ，形態及び周期が必ずしも一定しないことは，コラゲン分子の配列がかなり不規則であることを示唆している．

FLS 様線維の出現頻度については，生理的及び病的状態の幼若結合組織には多少にかかわらず存在するが，コラゲンの分解が推定される組織に最もしばしば見出される．このような出現の状態と形態学的特徴から，神経組織や神経性腫瘍に好発する Luse 小体[2]またはゼブラ小体と呼ばれる FLS タイプの線維とは区別される．

in vitro において，コラゲン溶液にムコ多糖を添加することによっていろいろなタイプの長周期線維が再形成されることが知られている[19]．in vitro においてもコラゲン分子と酸性ムコ多糖その他の糖質の相互作用によって，FLS 様線維が形成される可能性がある．この線維が表1に示すようにコラゲンや酸性ムコ多糖の新生が活発な幼若結合組織に多くみられることはこの可能性を支持するように思われる．しかし，一方では FLS 様線維はコラゲンの分解と密接な関係があることを示唆する証拠がある．Hashimoto ら[9]はヒト表皮癌細胞の周辺に FLS 様線維をみとめ，同時に癌組織にコラゲナーゼ活性が上昇することを生化学的に証明している．彼らはこのデーターから，FLS 様線維はコラゲナーゼによって分解されたコラゲンが癌細胞の周囲に増加した礎質の影響で凝集した結果であろうと推測している．本研究において，FLS 様線維が最も多くみられたカラギニン肉芽腫[20]や分娩後子宮[21]にはコラゲナーゼの活性が高いことが報告されている．また鶏胚大動脈や動脈硬化症の動脈に in vitro でコラゲナーゼを作用させると，FLS 様線維が出現することが示された．これらの事実は FLS 様線維の形成と組織コラゲナーゼ活性との間に密接な関

係があることを強く示唆している．

組織コラゲナーゼはアミノ末端から3：1の割合の所でコラゲン分子を切断することは in vitro の実験で確定された事実であるが[22]，in vivo でコラゲン線維をどのような方法で侵襲し，侵襲された線維がどのような形態学的変化を示すかについては未解決である．近藤[12]は in vitro で再成コラゲン線維とカラギニン肉芽腫のホモジネートを incubate すると，線維は線維軸に平行に細線維に分れ，その先端からフィラメント状にほぐれ，横紋が消失することを観察している．本研究においては，カラギニン肉芽腫の膨化した線維のあるものは次第に FLS 様線維に変り，また FLS 様線維の先端がフィラメントに細分している像がみとめられた．

しかし，FLS 様線維がコラゲナーゼによるコラゲン線維の分解過程そのものを表わしているか否かについてはなお疑問がある．FLS 様線維の横紋が RR で濃染することはそこに糖質が凝集していることを示している．しかし，脊椎動物のコラゲン線維には少量の糖質しか含まれていないので[23]，この像を線維の膨化によって，単に RR の浸透が容易になった結果と解釈することは困難で，むしろ，横紋部分に糖質が新たに付加された可能性が大きいように思われる．FLS 様線維の横紋が正常線維のそれより長く，その輪郭が不整であることもこの可能性に一つの支持をあたえる．この糖質の起源は明らかではないが，礎質の酸性ムコ多糖または線維の分解の結果，遊離した線維表面の糖蛋白が関係をもっているものと想像される．

さらに，FLS 様線維が縞のあるシート状に配列する事実は，この線維がコラゲン線維の単純な膨化の結果としては説明が困難である．in vitro でコラゲン溶液から沈澱する線維は時々シート状の配列をとることから判断すると，上述のシート状の構造は遊離状のコラゲン分子そのものに異常の凝集がおこった結果であると推定される．このようなコラゲン分子の一部は細胞から分泌されたコラゲンに由来する可能性は否定できないが，前述のように FLS 様線維の形成とコラゲナーゼ活性との間に密接な関係が示唆されるので，おそらくその大部分は分解されたコラゲン線維から供給されるものと考えられる．

以上の考察から，コラゲン線維がコラゲナーゼによって分解される過程において，糖質とコラゲン分子との間に相互作用がおこる結果として FLS 様線維が形成されるものと推定されるのである．

FLS 様線維が成熟結合組織にほとんど見出されず，幼若結合組織または新生された病的結合組織に多くみられる理由は明らかではないが，未熟コラゲン線維は組織コラゲナーゼに対する感受性が高いためかも知れない．この点については今後さらに検討する必要がある．

結　　論

生理的及び病的状態の結合組織を電顕的検索した結果，FLS 様線維が様々な頻度で見出された．カラギニン肉芽腫，分娩後子宮筋層または実験的表皮癌のようにコラゲン分解が亢進する組織に FLS 様線維の出現頻度は高い．FLS 様線維の構造的特徴は線維の幅が広く，850-1400Åの周期をもつて並ぶ1～2本の横紋があり，線維軸に平行に走るフィラメントがみとめられることである．この線維は，コラゲナーゼによるコラゲン線維の分解過程において，コラゲン分子と糖質との相互作用の結果形成されるものと推定された．

本研究の一部は文部省科学研究費（801056、044035）の補助を受けた．

文　　献

1) **Cravioto, H. and Lockwood, R.** : J. Ultrastruct. Res., **24**, 70 (1968).
2) **Luse, S. A.** : Neurology, **10**, 881 (1960).
3) **Pillai, P. A.** : J. Ultrastruct. Res., **11**, 455 (1964).
4) **Kimura, K., Koizumi, F., Kihara, I. and Kitamura, S.** : Lab. Invest., **32**, 279 (1975).
5) **Olsen, B. R.** : J. Ultrastruct. Res., **13**, 172 (1965).
6) **Bruns, R. R.** : J. Cell Biol., **42**, 418 (1969).
7) **Rowlatt, C.** : J. Ultrastruct. Res., **26**, 44 (1969).
8) **Hough, A. J., Mottran, F. C. and Sckoloff, L.** : Am. J. Path., **73**, 20 (1973).
9) **Hashimoto, K., Yamanishi, Y., Maeyens, E., Dabbous, M. K. and Kauzaki, T.** : Cancer Res., **33**, 2790 (1973).
10) **Kobayashi, T. and Asboe-Hansen, G.** : Acta Dermato-venereol. (Stockholm), **52**, 81 (1972).
11) **Buss, H. and Lamberts, B.** : Beitr. Path., **148**, 360 (1973).
12) **近藤勝彦**：十全医学誌，**83**, 163 (1974).
13) **梶川欽一郎，中西功夫，近藤勝彦**： J. Electron Microsc., **18**, 47 (1969).

14) **Pérez-Tamayo, R.** : Lab. Invest., **22**, 142 (1970).
15) **Goldberg, B. and Green, H.** : J. Cell Biol., **22**, 227 (1964).
16) **Layman, D. L., McGoodwin, E. B. and Martin, G. R.** : Proc. Natl. Acad. Sci. USA., **68**, 454 (1971).
17) **梶川欽一郎**：日病会誌, **64**, 3 (1975).
18) **Mizuhira, V., Nakamura, H. and Fujioka, T.** : J. Electron Microsc., **21**, 240 (1972).
19) **Randall, J. T., Brown, G. L., Jackson, S. F., Kelly, F. C., North, A. C. T., Seeds, W. E. and Willkinson, G. R.** : Nature and Structure of Collagen, P. 213, New York, Academic Press, 1953.
20) **Pérez-Tamayo, R.** : Lad. Invest., **22**, 2 (1970).
21) **Jeffrey, J. and Gross, J.** : Fed. Proc., **26**, 670 (1967).
22) **Gross, J. and Nagai, Y.** : Proc. Natl. Acad. Sci. USA., **54**, 1197 (1965).
23) **Gross, J., Dumsha, B. and Glazer, N.** : Biochem. Biophys. Acta, **30**, 239 (1958).

写 真 説 明

写真1．ラット皮膚培養5日目．表皮（EP）直下のFLS 様線維（F），横紋が2本の線条に分れている所がある（矢印）．　×18,000

写真2．ラットカラギニン肉芽腫44週目．シート状のFLS 様線維，C：正常のコラゲン線維．　×15,000

写真3．ラット皮膚培養5日目．FLS 様線維の先端からフィラメントに分散（矢印）．×30,000

写真4．ラットカラギニン肉芽腫44週目．RR 染色，FLS 様線維（F）の横紋が RR に陽性，正常コラゲン線維（C）はその表面に RR 陽性物質が付着．×70,000

写真5．20－メチルコラントレン塗布によるマウス表皮癌間質の FLS 様線維．　×35,000

写真6．ヒト腎乳頭部ヒアリンにみられた FLS 様線維，RR 染色，　Mf：microfibril の集積．×18,000

写真7．ラットカラギニン肉芽腫44週目．コラゲン線維（C）と FLS 様線維（F）との連続．　×40,000

写真8．ラットカラギニン肉芽腫12週目．RR 染色，膨化したコラゲン線維（C）の周辺に集積した RR 陽性物質（R）と FLS 様線維（F）の横紋との連続．×60,000

写真9．鶏胚大動脈をコラゲナーゼに浸漬2時間でみられた FLS 様線維，タンニン酸固定．　×60,000

写真10．ウサギの実験的動脈硬化症の頸動脈をコラゲナーゼに浸漬4時間でみられた FLS 様線維（F），E：弾力線維，M：平滑筋細胞，タンニン酸固定．×35,000

Abstract

Electron microscopic observation revealed that FLS-like fibers were present in various numbers in the connective tissues in physiological and pathological conditions. They were most frequently found in the tissues which had increased collagenolytic activities, such as carrageenin granuloma, postpartum myometrium or epidermoid carcinoma. The FLS-like fibers were characterized by a broad diameter, one or two cross-bands of 900-1200 Å period, and fine filaments (less than 20 Å thick) running parallel to the fiber axis. The cross-bands showed a strong affinity for ruthenium red. Evidence suggested that the FLS-like fibers were produced by interaction between collagen molecules and sugars during the breakdown of collagen fibers by collagenase.

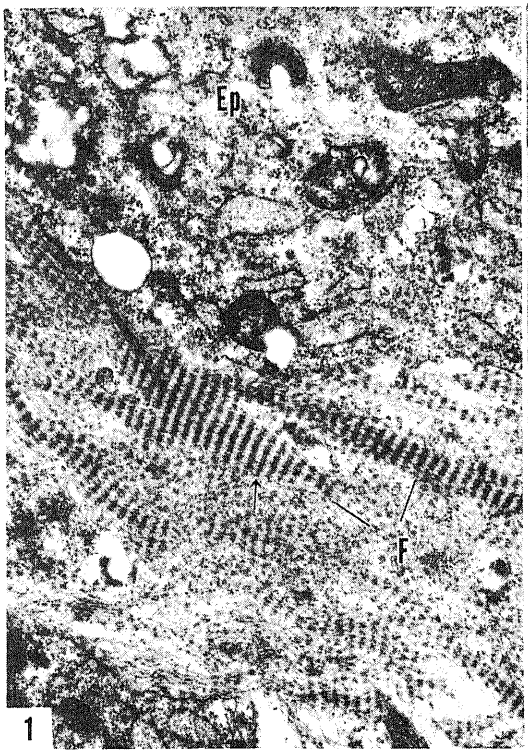
Ep
F
1

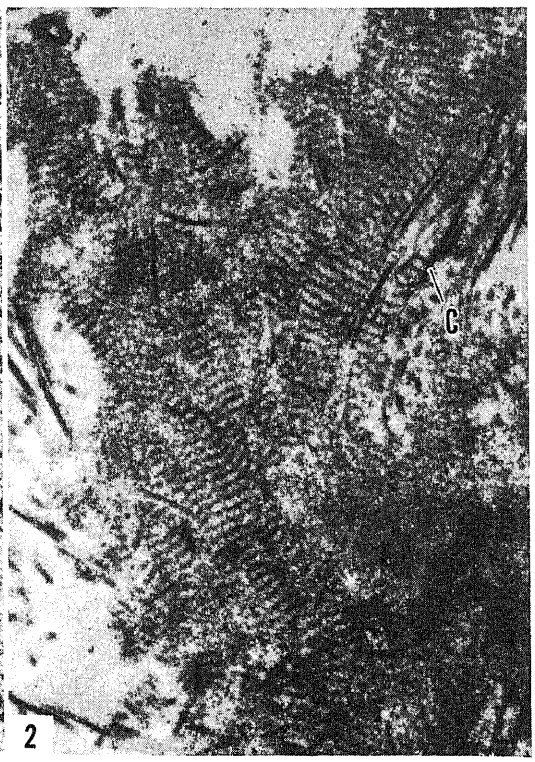
C
2

3


C
F
4

5

6

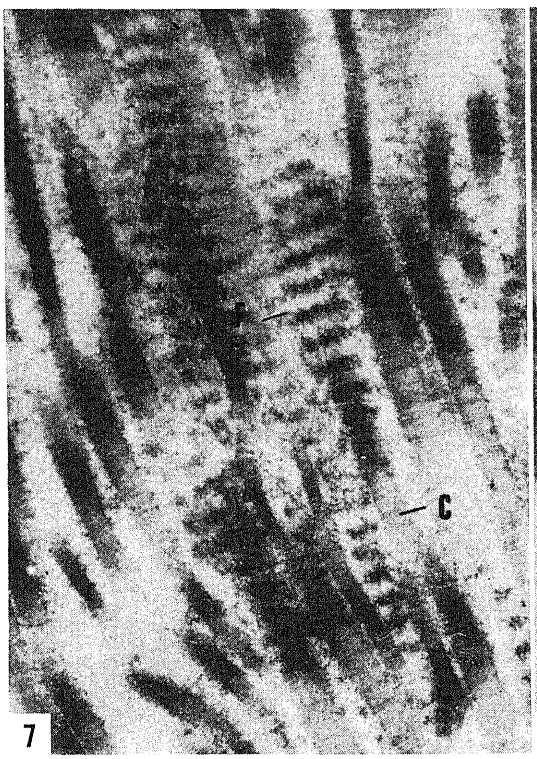

7

8



9

10