

# 実験骨腫瘍の異種移植に関する研究：抗癌剤のin vivo screening testの試み

メタデータ	言語: jpn 出版者: 公開日: 2017-10-04 キーワード (Ja): キーワード (En): 作成者: メールアドレス: 所属:
URL	<a href="http://hdl.handle.net/2297/8605">http://hdl.handle.net/2297/8605</a>

## 実験骨腫瘍の異種移植に関する研究

—抗癌剤の in vivo screening test の試み—

金沢大学医学部整形外科学教室（主任：高瀬武平教授）

大橋 光 伸

（昭和50年10月22日受付）

ヒト骨悪性腫瘍に対する研究において、いまだにその治療方法が確立されたとは言い難い、即ちその治療成績向上のためには、外科的な処置とともに、抗癌剤の使用は不可欠なものと考えられるにも拘らず、期待通りの効果を挙げ得ない、これは無選択的な抗癌剤の使用によると考えられる。

そこで著者は、ラットにヒト骨腫瘍と類似した実験骨腫瘍を発生させ、これをマウスに異種移植し、その腫瘍形成をみたマウスに、抗癌剤を投与して、抗癌剤の in vivo screening test を行ない、臨床的および組織学的に検索するとともに、 $H^3$ -thymidine による microautoradiography を施行し、抗癌効果の有無について、細胞動態学的解析を加えた。これらの結果から、マウスにおいて有効と判定した抗癌剤を、もとの担腫瘍ラットに投与したところ、明らかにラットの延命効果が観察された。即ち異種移植による抗癌剤の in vivo screening test で、興味ある結果を得たので報告する。

### I. ラット骨腫瘍の生成

#### 1. 実験材料および実験方法

##### 1) 実験動物

生後7～8週の Wistar 系ラット（体重雄150～180g、雌130～150g）雄雌20匹ずつを、発癌実験に供した。本実験中、ラットへの飼料はオリエンタル固型飼料を用いた。

##### 2) 発癌物質

chemical carcinogen の 20-Methylcholanthrene ( $C_{22}H_{26}$ 、分子量268.36、以下 MC と略す) をオリーブ油に浮遊させて3%溶液とし、その0.1ml中に MC 3mg を含有するように調整した。

また  $P^{32}$ （半減期14.3日）は、 $H_3PO_4$  の100 $\mu$ Ciが0.1ml になるように、注射用蒸留水で希釈して使用し

た。

#### 3) 実験方法

Wistar 系ラット雄20匹、雌20匹に MC 3mg を、Watanabe<sup>34)</sup>の方法に準じて投与した（図1）。即ちエーテル麻酔下にゲージ16または18の注射針を齒科用注射器に取り付けて、3% MC 溶液であるオリーブ油0.1mlをラットの膝蓋靭帯と大腿骨頸間窩の間より、右大腿骨幹部骨髄内に1回のみ注入した。

同時に注射用蒸留水で希釈した  $P^{32}$  1.5 $\mu$ Ci/g をラットの腹腔内に注射し、その後は  $P^{32}$  のみを同様に希釈して、1 $\mu$ Ci/g を15日間隔毎に腹腔内へ注射し、計8回で  $P^{32}$  の投与を終了した。即ちラット1匹につき、発癌物質として総計 MC 3mg、 $P^{32}$  8.5 $\mu$ Ci/g を使用した。

また発生した腫瘍は、一部を継代同系移植に使用したほかは、10%中性ホルマリンで固定し、パラフィン

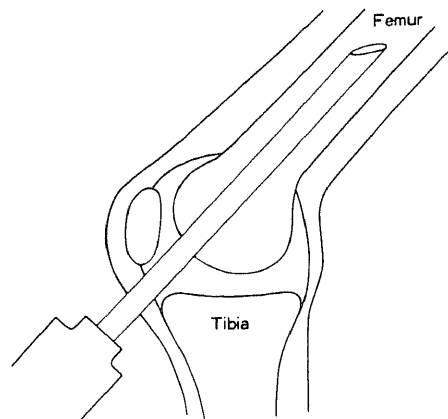


図1 Technique of Injection of 20-Methylcholanthrene

Experimental Studies on the Xenograft of 20-Methylcholanthrene- and  $P^{32}$ -induced Rat Bone Tumor. —Attempts at "In Vivo Screening Test" of Anti-Tumor Drugs—  
Koshin Ohashi, Department of Orthopedic Surgery, (Director: Prof. B. Takase) School of Medicine, Kanazawa University.

で包埋して5 $\mu$ に薄切後、Hematoxylin-Eosin染色、鍍銀染色およびAzan染色を行なって、組織学的に検索した。

## 2. 実験結果

### 1) 腫瘍発生時期

MC注入後より、ラットの全身状態や四肢を観察し、特にMC注入肢である右下肢は、毎週定期的に検診して腫瘍形成の状況を観察した。

臨床的に、最初に母指頭大の腫瘍が触知できたのは、MC注入後20週で、雄2匹、雌3匹であり、その後46週までに雄4匹、雌13匹の腫瘍発生をみた。即ち雄は20週より38週までに6匹、雌は20週より46週までに16匹の骨腫瘍の発生をみた。使用動物は、雄雌20匹ずつであったが、そのうち2匹は、最初に腫瘍が触知できた20週までに死亡したので、その有効動物数は雄雌各々19匹ということになる。これらの腫瘍生成期間は、平均雄23週、雌30週で、雄雌平均は28週であった(表1)。

### 2) 発生率

骨腫瘍発生率は雄ラットは19匹中、6匹、32%、雌ラットは19匹中、16匹、84%であり、計38匹中、22匹、58%であった(表1)。

また組織学的に、22匹中、2匹は骨肉腫で、いずれも雌ラットより発生し、残り20匹は線維肉腫であった。

なお雄ラット3匹の右大腿部に、骨変化をみない腫瘍発生を認め、放置していても軟部腫瘍の増大のみで、レ線像になんら骨変化がみられなかったので、この3匹は除外し、また腫瘍を触知せずに死亡したラットは、いずれも剖検にて、肉眼的にも組織学的にも腫瘍の生成のないことを確かめた。

### 3) 発生部位

腫瘍発生22匹のうち、線維肉腫の20匹は、MC注入部位である右大腿骨幹部に腫瘍発生を認め、また骨肉腫の2匹は、右大腿骨遠位端と右脛骨近位端に腫瘍発生をみた。

### 4) 転移

他の臓器への転移は、肺に最も多く認められた。骨肉腫の2匹のうち、1匹は肺転移のみ、他の1匹は肺および肝転移が認められた。線維肉腫は20匹のうち、2匹は肺および肝転移を、4匹に肺転移のみをみた。即ち肺転移率は、骨肉腫2匹中、2匹、100%、線維肉腫20匹中、6匹、30%であった。

転移巣は、いずれも肉眼的に粟粒大の灰白色の斑点を数個またはそれ以上認め、組織学的にも転移であることを確かめた。また肺転移巣の大多数、即ち8匹中、6匹、75%は、レ線上でも証明が可能であった(写真1)。

### 5) レ線所見

レ線はいずれもSoftexで撮影した。骨肉腫例は、いずれもosteoblasticな像で、ヒト骨肉腫と類似した特徴的なspiculaが認められた(写真1)。線維肉腫例は、各症例により幾分の相違はみられるが、殆んどosteolyticな像であった(写真2)。

いずれの症例も腫瘍の増大とともに、骨皮質を破壊し、軟部組織に浸潤し、線維肉腫例では病的骨折を認めるものが多くみられた。

### 6) 肉眼的所見

骨肉腫の大きさは、2匹ともほぼ胡桃大であり、色は灰白色で、硬度は軟骨様で、表面の凹凸が著明で、割を入れるとジャリジャリした抵抗を感じ、ヒトの骨肉腫とよく類似していた。

線維肉腫例は、一般に薄い線維性の被膜に包まれ、周囲とよく界限されており、鶏卵大のものが多く、中には手拳大にまで達して死亡するものもあった。硬度は比較的柔らかいものから、弾性硬のものまで種々みられ、表面は比較的円滑で、血管に富み、色は灰白色ないし灰赤色であった(写真3)。また割面は概ね灰白色を呈し、腫瘍組織で充実しており(写真4)、腫瘍の中心部に近くなるに従い、暗赤色ないし暗褐色の出血巣や壊死巣が混在し、なかにはcentral necrosisが腫瘍の殆んどを占め、中心部が囊状となっているも

表1 20-Methylcholanthrene- and P<sup>32</sup>-induced Rat Bone Tumor

No. of Rats	Tumor Incidence of Rats	Period till Palpable Tumor after 20-Methylcholanthrene Injection
38	22 (58%)	20~46 weeks (av. 28 weeks)

のもあった。

#### 7) 組織学的所見

骨肉腫例の組織像は、細胞は異型性の強い、大小不同の腫瘍細胞が不規則に並んでいた。核は一般に chromatin に富み、円形、楕円形、多角形などのほかに、しばしば多核巨細胞を認め、且つ豊富な osteoid 形成がみられた(写真5)。また中心部に向うに従い、壊死巣も一部散見せられた。

線維肉腫例の組織像は、全例が殆んど同じような所見を呈した(写真6)。即ち一般に細胞は、束状あるいは渦状に交錯する線維形成の著明な紡錘形の腫瘍細胞からなり、核は紡錘形のものが多く見られるが、しばしば卵形あるいは巨細胞なども認められた。また核は chromatin に富み、核の大小不同、atypical mitosis もかなり認められた。中心部は比較的血管に富み、central necrosis がみられ、周辺部では時に被膜を破って周囲筋への浸潤像がみられるものもあった。

線維肉腫の Azan 染色では、腫瘍細胞間に青染された膠原線維を認め、鍍銀染色では、非常に多量の好銀線維がみられ、時に個々の腫瘍細胞を取り巻き、いわゆる箱入り像が認められた(写真7)。

一方、転移巣は骨肉腫、線維肉腫とも、それぞれの原発巣とほぼ同様の組織像を示し、一部の転移巣の血管内には、腫瘍細胞の増殖を認めた。また骨肉腫の転移巣は、原発巣と比較して osteoid 形成が少なく、一部に小さな壊死巣が散見せられた。

## II. ラット骨腫瘍の継代移植

### 1. 実験材料および実験方法

#### 1) 実験動物

生後2～3週の Wistar 系雄ラット(体重20～30g)を使用した。

#### 2) 実験方法

原発骨腫瘍のうち、雌ラットに発生したものを、その腫瘍発生順にAからPまで、アルファベット順に命名し、雄ラットのそれをQからVまで命名した。これらの腫瘍のうち、H、I、K、L、Oの計5匹のラット原発骨腫瘍を継代同系移植した。因みにKのラット骨腫瘍は骨肉腫であり、他は線維肉腫であった。

まず生後2～3週の Wistar 系雄ラットに、Cortisone acetate 0.25mg/gを、移植2日前に腹腔内へ注射し、移植はラットをエーテル麻酔下に四肢を腹臥位に固定し、左大腿骨幹部を無菌的に露出後、メスにて大腿骨の半周に割を入れ、髓腔を搔爬して後、米粒大の腫瘍片を骨髓内へ挿入し、筋組織にて被覆後、皮

膚を縫合閉鎖した。

次いで腫瘍形成をみたラットは、形態学的な観察のため、腫瘍死するまで毎週定期的にレ線撮影後、屠殺して組織学的検索を行なった。

また継代移植ラット腫瘍は、移植後3～4週の腫瘍片を、同様の処置をして次代に移植した。

### 2. 実験結果

#### 1) 腫瘍生成時期

一般に移植後2週頃より、小指ないし母指頭大の腫瘤を、移植部位である左大腿部に触知できるようになり、3週では、およそ胡桃大になり、その後も腫瘍はますます増大し、7～8週で鶏卵大ないし手拳大にまで達して、ラットは悪液質に陥って腫瘍死した。

#### 2) 移植率

Hラット骨腫瘍は、移植率が2代目30%、3代目80%、4代目に至って消失、Iラットは2代目85%、3代目40%、4代目に至って消失、Oラットは、2、3、4代目と40%であったが、5代目で消失、Kラットは2代目に移植することに失敗し、結局Lラット(写真2、8)のみ、現在15代目まで続いている唯一の移植成功例で、常に80～100%の移植率である。

それに反し、継代移植に不成功であった腫瘍の移植率は、継代が進むとともに移植率が低下するか、あるいは最初より移植率が50%以下であった。

#### 3) 転移

現在継代移植が続いているLラット骨腫瘍の、原発腫瘍より14代目の腫瘍に至るまで、肉眼的および組織学的に、肺、肝、腎、脾および他の骨への転移は認められなかった。

#### 4) レ線所見

移植後1～2週では、反応性の骨形成を認めるが、2週を過ぎて腫瘍が小指ないし母指頭大になると、レ線で移植部に小さな透明巣が認められた。

3週では、その osteolytic な像は大きくなり、骨皮質を破壊し始め、4週になると完全に骨皮質を破壊して、病的骨折を起こした(写真9)。その後腫瘍の増大とともに、大腿骨の破壊は進行し、8週ではレ線上に大腿骨は殆んどみられなくなり、完全に破壊消失せるものが多くみられた(写真10)。

これらの所見は、Lラット骨腫瘍のどの継代移植のものにおいても、殆んど同様に観察された。

#### 5) 肉眼的所見

移植後1週では、大腿骨骨髓内は出血のため黒褐色を呈し、腫瘍は移植されたままの形で認められ、その増殖は肉眼的にはみられなかった。

2週では小指頭大の腫瘤を認めるようになり、3週

後では骨皮質が破壊され、腫瘍は灰白色でほぼ胡桃大となり、且つ弾性硬の比較的類円形の、表面円滑な所見を示していた。これら腫瘍は、一般に薄い線維性の被膜で包まれ、この被膜は周囲の筋線維と癒着しており、その断面をみるに腫瘍は灰白色を呈し、その中心部には小さな壊死巣を認めた。

その後は腫瘍の増大とともに、色も灰白色ないし灰赤色となり、断面は暗赤色ないし暗褐色の出血巣や壊死巣を認め、7～8週になると、腫瘍の表面は血管の走行を認めるようになり、腫瘍の大きさは鶏卵大ないし手拳大で、重量は90～100gに達し、硬度は幾分減じ、大部分が central necrosis で占められるようになっていた。

これらの肉眼的所見は、Lラット骨腫瘍のどの継代においても、ほぼ類似の所見であった。

#### 6) 組織学的所見

移植後の経過をみると、移植後1週では移植された腫瘍組織の小塊を認め、その中にはすでに小さな壊死巣が散見せられた。2週後でも骨髓内における腫瘍細胞の増殖は、移植部に極めて限局しており、腫瘍組織は紡錘形の腫瘍細胞が充実性に、しかも束状配列を示し、mitosis や反応性の巨細胞を認めたが、間質結合織は乏しく、わずかに小血管が散見せられる程度であった。

3週を過ぎると、腫瘍は骨皮質を破壊し、腫瘍増殖の著しい部分では、筋層にまで浸潤していた(写真11)。腫瘍細胞は1週後のそれと比べて、異型性が顕著となり、核の形態も円形のものから多角形のものまで、種々の形態を示し、大小不同も著しく、chromatin も

豊富で、また mitosis も多数認められた。

移植後4週およびそれ以後になると、腫瘍の増大とともに、周囲に反応性の細胞浸潤が認められ、同時に腫瘍の中心部に近くなるに従い、細胞変性がみられるようになり、中心部では大きな central necrosis を認めた(写真12)。他方間質結合織も腫瘍の増大とともに、幾分増殖傾向をみせ、小血管もやや多くなっていった。腫瘍内のこの血管は、腫瘍の中心部に近づくとつれて多く認められた。

これらの組織像は、原発腫瘍と比較して、細胞密度が比較的高くなる以外に相違はみられず、この腫瘍の形態は継代が進んでも殆んど変化がみられなかった。

また腫瘍形成をみなかったラットには、組織学的にも腫瘍組織が認められなかった。

### Ⅲ. ラット骨腫瘍のマウスへの異種移植

#### 1. 実験材料および実験方法

##### 1) 実験動物

被移植動物として、生後2～3週の ddN 雄マウスを180匹使用した。マウスの飼育には、オリエンタル固型飼料を使用した。

##### 2) Rabbit-Anti-Mouse-Thymus serum の作製

異種移植に際して、マウスに免疫抑制を惹起させるため、Kubista ら<sup>11)</sup>の方法に準じて、Rabbit-Anti-Mouse-Thymus serum (以下 RAMTS と略す) を作製した。即ち生後2週 of ddN 雄マウスの胸腺を無菌的に取り出し、細切後、Hank's balanced salt solution に浮遊させ、この胸腺細胞  $5 \sim 10 \times 10^6$  個を体重2～3kgの家兔の耳静脈へ注射し、2週間後同

表2 Results of the Xenograft of Rat Bone Tumor into RAMTS-treated Mice

Group	Rat	No. of Mice	Significant Mice	Tumor Incidence	Period till Death in Control Mice
A	3gen.	50	42	32 (76%)	37～58days (av. 45days)
B	5gen.	60	56	44 (79%)	23～59days (av. 46days)
C	5gen.	70	59	56 (95%)	—
Total		180	157	132 (84%)	—

量の胸腺細胞を再度静注した。2回目の注射から1週間後、頸動脈から無菌的に採血し、その血清を56°C、30分間加温して非働性化後、使用時まで-20°Cで凍結保存した。

3) 異種移植

生後2~3週の ddN 雄マウスに、RAMTS 0.05 mlを腹腔内に4日間連日注射後、その左大腿骨幹部骨髓内に、継代移植されているラット骨腫瘍の3代目および5代目の腫瘍片を異種移植した。

移植後も毎日注射をつづけ、腫瘍形成の経時的变化を観察するとともに、マウスが腫瘍によって死亡するかどうかを検討した。また移植後1カ月して腫瘍形成のみられないものは、異種移植不成功と判断し、屠殺して組織学的に腫瘍の有無を検索した。

なお RAMTS の使用に際し、マウスに対してすべて同一条件で血清注射を行ない、血清の抗体価の条件による差異はなかった。即ち血清により、マウスをA、B、Cの各グループに分類し、同一グループに対して、すべて同一 RAMTS を使用した(表2)。

2. 実験結果

1) 腫瘍発生時期

異種移植に成功すると、一般に移植後2週で小指頭大の腫瘍を、移植部位であるマウスの左大腿部に触知できるようになり、3週では母指頭大ないし桜桃大になり、その後も腫瘍は増大し、6~7週ではおよそ枇杷大にまで達し、マウスは巨大な腫瘍を形成して死亡した(写真13)。

2) 移植率

A群では、マウス42匹中、32匹に腫瘍形成を認め、移植率は76%であった(表2)。

同様にB群は、56匹中、44匹に腫瘍形成をみ、移植率は79%であり、またC群は、59匹中、56匹に移植に成功し、移植率は95%であった。

3) 生存期間

A群において、腫瘍発生をみたマウス32匹のうち、10匹は腫瘍死までの期間を観察し、残り22匹は経時的に屠殺して、レ線学的、形態学的検索に供した。A群10匹のマウスが巨大腫瘍を形成して死亡するまでの期間は、移植後37~58日、平均45日であった。またB群の腫瘍形成をみたマウス44匹のうち、35匹に抗癌剤を投与し(後述)、残り9匹の死亡するまでの期間は、移植後23~59日、平均46日であった(表2)。なおC群については後述する。

4) 転移

腫瘍形成をみたすべてのマウスにおいて、肉眼的、組織学的に肺、肝、腎、脾および他の骨への転移は認められなかった。

5) レ線所見

移植後3週までは、移植部位に反応性の骨新生を認めしたが、4週では大腿骨に小さな透明巣をみるようになり(写真14)、5週以後は腫瘍の増大とともに、osteolytic な像は浸潤性に広がり、骨皮質を破壊し、病的骨折を起こした(写真15)。

6) 肉眼的および組織学的所見

マウスへの異種移植後の腫瘍増殖過程は、肉眼的にも組織学的にも、ラットの継代移植の場合とほぼ同様であった。即ち異種移植後2週では、小指頭大の腫瘍を認めるようになり、3週を過ぎると母指頭大ないし胡桃大に触れ、腫瘍は薄い線維性被膜に包まれ、灰白色ないし灰赤色の弾性硬で、ほぼ類円形の表面円滑な

表3 Administered Dose in Mice and Rats

Endoxan	75 mg/kg
5-Fu	75 mg/kg
Copp	80 mg/kg
Mitomycin-C	3 mg/kg
Toyomycin	0.1 mg/kg

腫瘤であった(写真16)。一般に剖面は灰白色を呈し、腫瘍組織で充実しており、腫瘍の増大とともに、中心部に壊死巣を認めるようになり、腫瘍は異種移植後6～7週でおよそ枇杷大にまでなつて、重量は約10gに達した(写真17)。

また経時的に組織学的検索しても、donorのラット腫瘍組織と特に相違は認めなかったが、異種移植腫瘍には、ラット腫瘍組織と比べて、間質結合織のやや増加と、mitosisの頻度のやや低下を認めた。

移植後の経時変化をみるに、異種移植後3週を過ぎると、腫瘍は筋層にまで浸潤し、腫瘍細胞の異型性が著明となり、核の大小不同もみられ、chromatinも豊富で、またmitosisも多数認められた。

4週以後になると、腫瘍の中心部には大きなcentral necrosisを認めるようになり(写真18)、この組織像は、ラットの継代移植後4週の場合(写真12)と殆んど同様の所見であった。即ちdonorであるラットと、recipientのマウスの腫瘍増殖過程が類似していることを示している。

また鍍銀染色においても、非常に多量の好銀線維がみられ、ラットの場合と同様の所見を呈した(写真19)。

一方、腫瘤形成をみなかったマウスも組織学的に検索したが、腫瘍組織は認められなかった。

#### IV. マウス骨腫瘍による抗癌剤のスクリーニング・テスト

異種移植に成功したマウスに抗癌剤を投与して、抗

癌剤の in vivo screening test を行ない、その有効抗癌剤の決定に際し、臨床的、組織学および細胞動態学的検索を行なって評価した。

##### 1. 実験材料および実験方法

###### 1) マウス骨腫瘍への抗癌剤投与

B群(表2)の腫瘍形成をみたマウス44匹を6グループに分け、そのうち5グループについて、Endoxan, 5-FU, Copp, Mitomycin-C (以下MMCと略す), Toyomycinを表3の如く抗癌剤のMTD、即ち最大耐過量を総投与量と決め、移植後19, 20, 21日の3回に分けて、1グループ7匹ずつ、それぞれ抗癌剤を単独に腹腔内へ注射し、残り9匹をcontrolグループとして、腫瘍死までの期間を観察し、抗癌剤による効果を組織学的に検索した。

なおマウスとラットの腹腔内投与における抗癌剤のMTDは、著しい量的差異はない。但しToyomycinは、マウス、ラットともMTDは、0.05～0.5mg/kgであるが、本実験では0.1mg/kgを投与した。

###### 2) マウス骨腫瘍のAutoradiography

C群(表2)の腫瘍形成をみたマウス56匹を6グループに分け、細胞動態学的に抗癌剤の効果を検索するために、3日間B群と同様の方法で抗癌剤を投与し、その投与終了翌日より $H^3$ -thymidineによるcumulative labeling methodとsingle pulse labeling methodを行ない、抗癌剤の効果をmicro-autoradiographyで観察した。

cumulative labeling methodは、担腫瘍マウス

表4 Period till Death after the Xenograft in Mice

	Mice	Period
Control group	9	23～ 59days (av. 46days)
Endoxan group	7	26～105days (av. 71days)
5-Fu group	7	25～ 83days (av. 63days)
Copp group	7	35～ 89days (av. 62days)
Mitomycin-C group	7	23～ 84days (av. 57days)
Toyomycin group	7	27～102days (av. 62days)

の腹腔内へ、 $H^3$ -thymidine  $50\mu Ci$  を 3 時間毎に注射を続け、6 時間毎に腫瘍片を取り出し、Carnoy 氏液で固定、パラフィン切片を作製し、Feulgen 反応で DNA 染色を行なった後、dipping 法による autoradiography を施行した。即ち暗室内で  $40^\circ C$  に加温した感光乳剤（さくら NR-M<sub>2</sub>）に標本を浸し、室温乾燥後、シリカゲル封管密閉箱に収め、 $4^\circ C$  下で 1 カ月間の露出後、現像し、後染色として Hema-toxylin-Eosin 染色を施して検鏡した。

また single pulse labeling method では、mitosis chase method で検討を行なった。即ち  $H^3$ -thymidine  $50\mu Ci$  をマウスに 1 回腹腔内へ注射後、4 時間毎に腫瘍片を取り出し、cumulative labeling method の場合と同様に処理した。

なお細胞の算定にあたっては、細胞核 1 個につき 5 個以上の感光粒子を有するものを、labeled cell とした(写真20)。

## 2. 実験結果

### 1) 生存期間

B群の control グループは、23~59日まで、平均46日であった。抗癌剤投与群は、いずれも control グループより延命効果を見たが、特に Endoxan グループに最も著明な延命が観察され、腫瘍死までの期間は、26~105日、平均71日であった(表4)。

### 2) 肉眼的および組織学的所見

肉眼的に、抗癌剤投与群マウスと control マウスに特別な相違はみられないが、一般に抗癌剤投与群マウスは、control マウスに比べて、抗癌剤投与後

1 週頃より、腫瘍の発育が幾分緩やかとなり、硬度もやや柔らかく、この傾向は延命のみられるマウス程著しかった。

またマウス骨腫瘍の抗癌剤投与について、各抗癌剤の種類によって特徴的な組織学的変化は認められなかったが、一般に抗癌剤投与群に共通して認められた所見は、腫瘍細胞が中心部に近づくに従って粗となり、間質結合織が増加する傾向にあった。更に腫瘍細胞の変性がみられ、核は pycnotic な変性を示していた(写真21)。また大小種々の壊死巣を認め、それらの壊死巣の周囲には、炎症性の細胞浸潤がしばしば認められた(写真22)。central necrosis は腫瘍死までの期間が長いもの程、大きい傾向にあった。

### 3) Mitotic Index

抗癌効果の組織学的指標の一つとして、viable portion における腫瘍細胞中の mitotic cell の百分率、即ち mitotic index (以下 MI と略す) を調べたところ、いずれのグループも control グループに比べて、mitosis の低下がみられたが、特に Endoxan, MMC グループに著明な低下が認められた(表5)。

但し mitosis は mitotic stage の前中期、中期、後期の mitotic cell を数え、前期、終期は除外した(写真23)。

### 4) Cumulative Labeling Method による細胞動態学的検索

cumulative labeling method を施行した標本において、viable portion で細胞を1000個数え、la-

表5 Mitotic Index (3 weeks after the Xenograft)

Control group	2.3%
Endoxan group	0.9%
5-Fu group	1.5%
Copp group	1.4%
Mitomycin-C group	1.0%
Toyomycin group	1.7%



beled cell の百分率 (以下 %LC と略す) を求めて、経時的にプロットすると、%LC は時間とともにほぼ直線的に増加し、以後 plateau に達する (以下 PLC line と略す、図 2)。

一般的に PLC line より、 $t_G$  (generation time)、 $t_S$  (synthetic time)、 $LI$  (labeling index) を求める

ことができる。

さて各グループについて本法を施行したが、まず control グループの cumulative labeling method を検討すると、 $t_G$  は 35 時間、 $t_S$  は 11 時間となり、 $LI$  は 25% であった (図 3)。

また  $MI = t_M / t_G \times 100$  の式と、viable portion

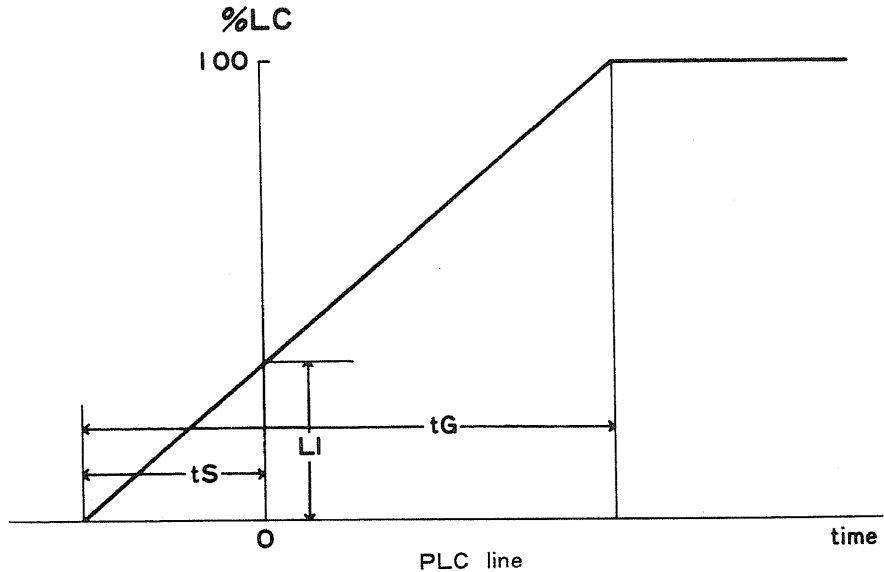


図 2

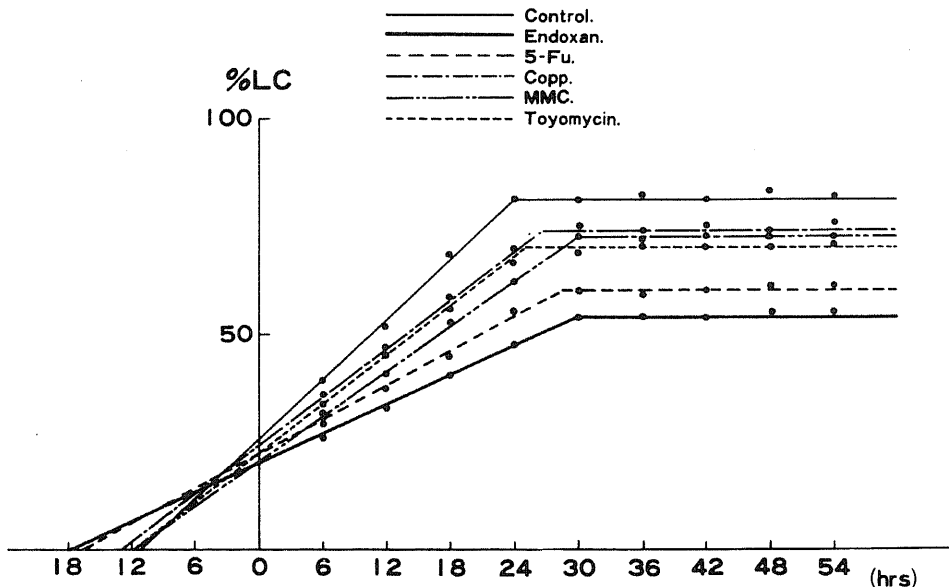


図 3 Cumulative Labeling of  $H^3$ -Thymidine in Mice

での MI が 2.3% であったことから、 $t_M$  は 0.8 時間と計算された。

さて control グループは 81% で plateau に達しており、このことから growth fraction は 0.81 といえる。cell birth rate は  $LI/t_S$  から求めることができ、2.3%/hr の値を得た。

同様に抗腫剤投与群の細胞動態の値を求める

と、表 6 の如くであった。

抗腫剤投与群は、control グループに比べて generation time はいずれも延長しており、また growth fraction の低下、あるいは cell birth rate の低下も認められ、特に Endoxan グループに著明であった。

5) Single Pulse Labeling Method による細胞

表 6 Cumulative Labeling Method

	Control	Endoxan	5-Fu	Copp	MMC	Toyomycin
tG (hrs)	35	48	45	40	41	36
tS (hrs)	11	18	17	13	12	12
tM (hrs)	0.8	0.4	0.7	0.5	0.4	0.6
Labeling Index (%)	25	20	23	24	21	23
Growth Fraction	0.81	0.53	0.60	0.74	0.73	0.70
Birth Rate (%/hr)	2.3	1.1	1.4	1.8	1.8	1.9

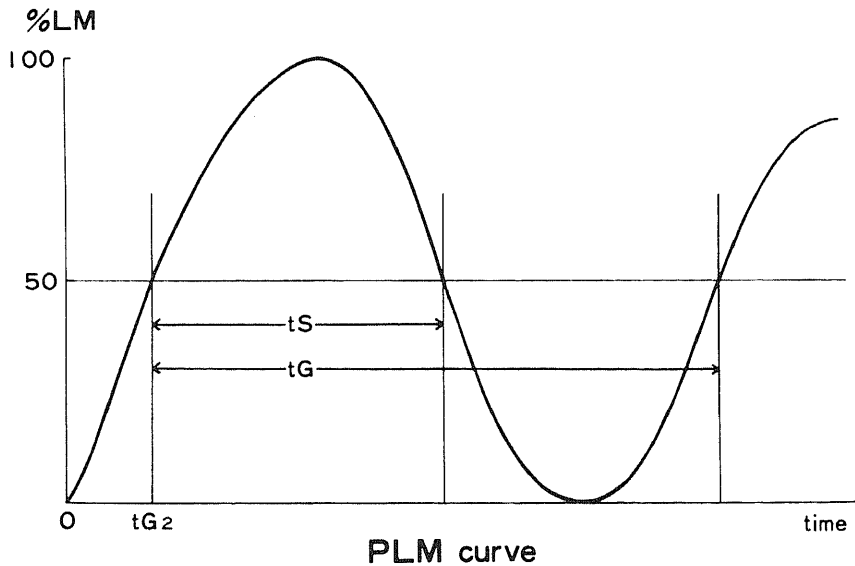


図 4

## 動態学的検索

single pulse labeling method を施行した標本から, mitotic cell を100個数え, そのうち labeled-cell の比率 (以下 %LM と略す) を求めて, 経時的にプロットすると, %LM は類正弦曲線を描くようになる (以下 PLM curve と略す, 図4).

この PLM curve において, 第1上昇脚と第2上

昇脚の50%LM の点を求め, この両点間の時間が  $t_G$  であり,  $t_{G_2}$  (postsynthetic resting time) は第1上昇脚における50%LM までの時間であり,  $t_S$  は第1上昇脚と下降脚での50%LM の両点間の時間である.

次に  $t_M = MI/t_G \times 100$  より  $t_M$  を求めることができ, 従って  $t_{G_1}$  (presynthetic resting time) は

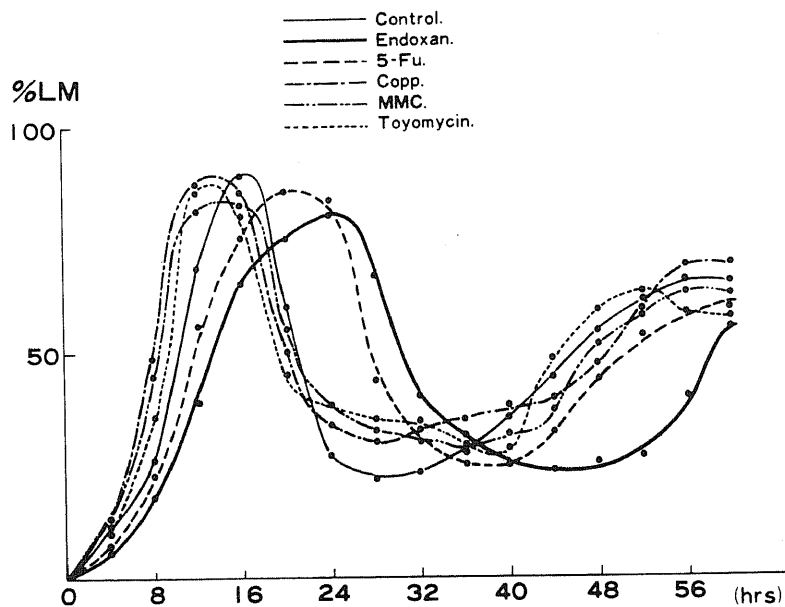


図5 Single Pulse Labeling of  $H^3$ -Thymidine in Mice

表7 Single Pulse-Mitosis Chase Method

	Control	Endoxan	5-Fu	Copp	MMC	Toyomycin
$t_G$ (hrs)	36	45	40	40	39	36
$t_{G_2}$ (hrs)	10	13	11	8	8	9
$t_S$ (hrs)	11	17	16	12	12	11
$t_M$ (hrs)	0.8	0.4	0.6	0.6	0.4	0.6
$t_{G_1}$ (hrs)	14.2	14.6	12.4	19.4	18.6	15.4

次の公式より算出される。

$$tG_1 = tG - (tG_2 + tS + tM)$$

さて各グループについて本法を施行したが、まず control グループの single pulse-mitosis chase method を検討すると、tG は36時間、tS は11時間、tG<sub>2</sub> は10時間であった(図5)。

表8 Evaluation

1. Clinical Effect

Prolongation of Period till Death

2. Histologic Findings

(1) Appearance of Extensive Necrosis

(2) Decrease of Mitotic Index

3. Analysis of Cytokinetics

(1) Prolongation of Generation Time

(2) Decrease of Growth Fraction

(3) Decrease of Cell Birth Rate

また  $tM = MI/tG \times 100$  より、tM は0.8時間であるから、tG<sub>1</sub> は14.2時間と計算された。

同様にして抗癌剤投与群の細胞動態の値を求めると、表7の如くであり、この single pulse-mitosis chase method においても、Endoxan グループに最も著明な generation time の延長と、tS および tG<sub>2</sub> の延長、tM の短縮が認められた。

6) 抗癌剤の評価

次いで抗癌剤投与群マウスの抗癌効果を、臨床的効果、組織学的所見および細胞動態学的解析を総合評価して判定した(表8)。

これらの抗癌剤の評価に際して、各項目で最も効果的なものから、抗癌剤に順位を付けた。例えば、Prolongation of Period till Death では、表4から延命期間の長い71日の Endoxan を1、63日の5-FU を2の如くに順位を付け、total の最も少ないものを最有効抗癌剤と評定した(表9)。

但し2(1)の "Appearance of Extensive Necrosis" は、腫瘍の剖面において、腫瘍全体と central necrosis の面積比を求め、抗癌剤投与群が control グループに比較して、central necrosis 比の大なるものを Appearance of Extensive Necrosis と判定したが、評価を算定できる程の明らかな有意差は、各グループにおいて判定困難であった。

さてこれらの結果から Endoxan に、最有効の抗癌作用ありと判定し、以下 5-FU, Copp, MMC, Toyomycin の順に効果ありと評定した。

表9 Rating of Anti-Tumor Drugs

Evaluation	Endoxan	5-Fu	Copp	MMC	Toyomycin
1. Prolongation of Period till Death	1	2	3	5	3
2. (1) Appearance of Extensive Necrosis	—	—	—	—	—
(2) Decrease of Mitotic Index	1	4	3	2	5
3. (1) Prolongation of tG { Cumulative L.	1	2	4	3	5
Single Pulse L.	1	2	2	4	5
(2) Decrease of Growth Fraction	1	2	5	4	3
(3) Decrease of Cell Birth Rate	1	2	3	3	5
Total	6	14	20	21	26

### V. ラット骨腫瘍への有効抗癌剤投与

マウスに異種移植した骨腫瘍で、抗癌剤の *in vivo* screening test を施行し、その抗癌効果の評価に基づいて、donor であるラット骨腫瘍に、前述5種類の抗癌剤を投与した。

#### 1. 実験材料および実験方法

##### 1) 実験動物

Lラット骨腫瘍の5代目を、Wistar 系雄ラット80匹に継代移植を施行し、そのうち腫瘍形成をみた67匹を本実験に使用した。

##### 2) ラット骨腫瘍への抗癌剤投与

継代移植6代目のラット骨腫瘍67匹を6グループに分け、そのうち5グループ、50匹にマウスの場合と同様にして、5種類の抗癌剤を単独投与した。即ち抗癌剤の MTD を総投与量として、それを移植後19.20、21日の3回に分けて腹腔内へ注射し、残り17匹を control グループとし、ラットの延命効果を観察するとともに、抗癌剤による腫瘍の組織学的変化を検索した。

#### 2. 実験結果

##### 1) 肉眼的および組織学的所見

肉眼的には、一般に抗癌剤投与群ラットは、control グループと比べて腫瘍の増殖が幾分緩やかで、延命効果の長いラット程、腫瘍は柔くなる傾向がみられた。

また組織学的にも、抗癌剤投与群マウスの組織学的所見と殆んど同様な所見が観察された。即ち腫瘍細胞

は中心部に近くなるに従って粗となり、間質結合織が増加し、更に腫瘍細胞の変性を認めた(写真24)。またマウスの場合にみられた壊死巣周囲の炎症性細胞浸潤は、ラットの場合は軽微であった。central necrosis は、概して延命効果の長いラット程、大きい傾向にあった。(写真25)

##### 2) 延命効果

継代移植6代目のラット骨腫瘍の抗癌剤投与による生存期間は表10の如くで、マウスにおける評価とほぼ parallel な結果となり、Endoxan グループに最も著明な延命効果が観察された。

### 考 按

#### 1. 発癌実験について

文献上、MC による実験骨腫瘍の報告は、1938年 Brunschwig<sup>22)</sup> に始まり、次いで Franseen ら<sup>31)</sup> の報告があり、本邦でも大林<sup>20)</sup>、山田<sup>31)</sup>、東ら<sup>1)</sup>、Watanabe<sup>34)</sup>、鳥山ら<sup>30)</sup> の実験が紹介された。

また P<sup>32</sup> による実験骨腫瘍の報告は、1950年 Koletsky ら<sup>10)</sup> に始まり、次いで本邦の倉光<sup>12)</sup>、高田<sup>24)</sup>、林<sup>4)</sup>、富田<sup>28)</sup>、北村ら<sup>8)</sup> によって報告された。

一方、これら両者の併用実験も試みられ、1960年牧田<sup>14)</sup> が報告して以来、堀江ら<sup>5)</sup>、佐藤<sup>23)</sup> の実験をみる事ができ、本実験においても単独投与より、腫瘍発生率の高い MC と P<sup>32</sup> の併用投与による発癌実験を試みた。

一般に chemical carcinogen は線維肉腫を、isotope は骨肉腫を誘発させる傾向にあるといわれて

表10 Period till Death after the Isograft in Rats (6 gen.)

	Rats	period
Control group	17	49~ 75days (av.57days)
Endoxan group	10	61~ 128days (av.77days)
5-Fu group	10	59~ 96days (av.70days)
Copp group	10	58~ 81days (av.68days)
Mitomycin-C group	10	55~ 84days (av.70days)
Toyomycin group	10	43~ 70days (av.60days)

いるが、本実験の腫瘍発生22匹中、20匹の線維肉腫はいずれも大腿骨幹部より発生しており、MC 注入部位が大腿骨幹部であったことから、MC がよく注入部位で発癌作用を発揮していたことを示している。

またこれら線維肉腫が、骨髄内発生であるとする理由については、山田<sup>21)</sup>の詳細な考察がある。即ち骨髄内原発の場合は、骨皮質を初めは1カ所だけ破って、その方向にのみ増殖し、腫瘍全体の中心が骨外にある場合でも、骨髄内原発を確認できるとしており、骨外原発腫瘍は骨全体を包囲するほどまでに増大しても、骨皮質を破壊して骨髄内に浸潤しないと述べ、佐藤<sup>23)</sup>も実験でこれを確かめている。事実、本実験においても骨変化のない腫瘍発生を3例認め、放置していても軟部腫瘍の増大のみであったことは、MC の逸脱を示唆し、MC の注入失敗によるものと思われる。

一方、本実験の2匹の骨肉腫は、大腿骨遠位端と脛骨近位端に発生したが、P<sup>32</sup> 投与による腫瘍の発生部位に関する諸家の報告でも、殆んど長管骨の骨幹部部に発生したと述べている。これはいわゆる bone-seeker の isotope は、長管骨の骨幹部部に多く集まるという事実に関連していると思われる。即ち加藤<sup>1)</sup>は P<sup>32</sup> の体内分布を検索し、それが骨に最も多く沈着することを明らかにし、また骨内分布についても、高田<sup>24)</sup>は長管骨において、骨幹部よりも骨幹部部に多いことを報告した。更に真鍋<sup>15)</sup>は H<sup>3</sup>-thymidine による autoradiography で、Sr<sup>89</sup> 投与後5ヵ月頃より、長管骨の骨幹部部および骨幹部の endosteal cell より osteoid 形成を伴った細胞増殖と、DNA 合成の盛んな異常な細胞の増殖を認め、この骨内膜の所見が骨肉腫発生と関連性があることを示唆した。

これらのことは、本実験の骨肉腫は、ラットが P<sup>32</sup> の影響下にあつて、長管骨骨幹部部に腫瘍発生を認めた理由を示唆しているものと考えられる。即ち線維肉腫が MC 注入部位である大腿骨幹部に発生し、骨肉腫が大腿骨遠位端と脛骨近位端に認められたということは、MC と P<sup>32</sup> の併用投与といえども、その腫瘍発生機転においては、MC、P<sup>32</sup> は各々独立して発癌作用を発揮したと考えられ、線維肉腫発生が多数を占めたことから、本実験においては MC の発癌作用の方が強かったことを示しているものと思われる。

## 2. 継代移植について

山根<sup>22)</sup>は種々の実験に供しうる可移植性骨腫瘍は、1) 移植率が高い、2) 生存日数が平均している、3) 腫瘍の発育速度が一定している、以上の3条件を満足すべきであるとしている。

本実験において、継代同系移植に成功したラット骨腫瘍は、移植率は常に80~100%を示し、移植後2週で小指頭大の腫瘍を認めるようになり、7~8週で鶏卵大ないし手拳大に達して腫瘍死し、更に組織像においても、腫瘍の形態は15代の現在に至るまで、原発腫瘍と比較して細胞密度が比較的高くなる以外には、どの継代においても変化は認められなかった。即ち本実験骨腫瘍は、組織像が一定しており、移植腫瘍の再現が容易で、且つ前述の条件を満足するものであり、モデル実験に利用価値のある可移植性骨腫瘍であると考えられる。

## 3. 免疫抑制剤について

自家または同系移植では、殆んど成功する腫瘍の移植が、移植免疫反応により同種や異種移植では不成功に終ることは、よく知られていることである。

さて腫瘍の同系移植では、免疫抑制剤投与の必要はないが、個々のラットの組織適合性に差異があるため、移植率は100%を期待し得ず、本実験では継代移植率を高めるために、cortisone 投与を行なった。

しかしラット骨腫瘍のマウスへの異種移植の場合、recipient であるマウスの免疫抑制をいかに効果的に行なうかが問題である。高瀬<sup>25)</sup>はヒト骨肉腫由来培養細胞(OST細胞)を放射線照射および cortisone 処置を行なったラットの背部皮下に移植し、28匹中、4匹に4~7日目に腫瘍形成をみたが、7日目より regression をみたと報告している。このことは Koike ら<sup>3)</sup>の述べる如く、放射線照射や cortisone 投与による Toolan<sup>26)</sup>の方法では、十分な免疫抑制が行なわれないことを示している。

さて Miller<sup>18)</sup>から始まった胸腺の免疫機構に関する研究は、anti-lymphocyte serum (ALS) の実用にまで発展してきた。本実験では Kubista ら<sup>11)</sup>が行なった Levey ら<sup>19)</sup>の方法で、RAMTS を作製し、recipient の免疫抑制を期待した。Taub ら<sup>27)</sup>もこの方法で、抗体価が高い抗血清が得られると報告し、Nagaya ら<sup>19)</sup>はリンパ球に対する抗血清と、胸腺細胞に対する抗血清とを比較し、in vivo では抗胸腺細胞血清の方が、より永続的にリンパ球減少効果があり、同種移植の生着期間が著明に延長することを示し、免疫抑制作用がより強いと述べた。

一般に ALS は in vitro での抗体価と、in vivo での抗体価が必ずしも平行関係にないことは知られており、大藤<sup>21)</sup>もそれを確認している。それ故、高瀬<sup>25)</sup>は RAMTS を用いて、OST細胞のマウスへの異種移植に成功し、OST細胞がマウスを死亡させるまで増殖すること、および RAMTS 投与中止に

より、腫瘍が regression する事実をもって、RAMTS の効果を証明している。本実験において RAMTS 投与下の異種移植率は、A群76%、B群79%、C群95%であり、移植率の差異は、主として各群のRAMTS の抗体価の差異によるものと思われるが、平均移植率は81%であり、RAMTS の高い免疫抑制力を確認した。

#### 4. 異種移植について

Patti ら<sup>22)</sup> は sarcoma 180 をラットに異種移植を行なって、腫瘍の形態学的変化のないことを確かめているが、本実験においてもマウスへの異種移植後の腫瘍増殖過程は、肉眼的にも組織学的にも、ラットの継代移植の場合とほぼ同様の所見を認めた。このことはラット骨腫瘍がマウスへの異種移植に際して、形態学的に大きな影響を受けていないことを示している。

しかし異種移植腫瘍を、donor であるラット腫瘍組織と詳細に比較してみると、異種移植腫瘍において間質結合織のやや増加と、mitosis の頻度のやや低下が認められた。この間質結合織の増殖は、ラット腫瘍組織に由来する間質細胞の増殖によるものと思われるが、mitosis については、移植後3週目のラット骨腫瘍の mitotic index を調べてみると、2.5%であるのに対し、マウス骨腫瘍のそれは2.3%であり、異種移植により若干の低下を示した。この0.2%の mitosis の減少については、恐らく以下のようなことが推察されよう。即ち一つにはマウス腫瘍組織における proliferating cell の減少か、あるいはまた non-proliferating cell への移行を示唆するものかもしれない。もう一つにはマウスにおいて、腫瘍細胞の転移と同様のことが起っているのではなからうか。即ち異種移植されたラット腫瘍細胞は、recipient においてその染色体がふるいにかけれられ、死滅していった腫瘍細胞の比率を示すものかもしれないが、いずれにしろ donor 腫瘍と recipient 腫瘍の組織学的な差異については、今後更に検討を要するものと思われる。

次に recipient の死の問題であるが、Kubista ら<sup>11)</sup> は RAMTS 処置のもとに、Walker 腫瘍をラットよりマウスへ異種移植し、そのマウスを死に至らしめている。即ちこの recipient の死は、腫瘍の悪性度の問題と直結する。本実験における継代腫瘍ラットは移植後平均7~8週で死亡し、異種移植されたマウスは平均6~7週で死亡した。異種移植腫瘍において、組織学的に central necrosis が強いこと、腫瘍細胞の異型性が強いこと、recipient が巨大な腫瘍を形成し、腫瘍により死亡すること、などから判断

して、本実験における骨腫瘍は、高い悪性度を持っていると判定しても良いと思われる。

#### 5. 抗癌剤の評価について

異種移植に成功したマウスに、5種類の抗癌剤を投与し、その有効性を臨床的、組織学および細胞動態学的検索を行なって評価した。

さて抗癌剤投与群マウスは、いずれも control グループより延命効果が観察されたが、特に Endoxan グループに最も著明な延命がみられ、臨床 Endoxan に最も有効な抗癌作用が認められた。

また抗癌剤投与による組織学的変化について、一般にその変化を抗癌剤の作用によるものかどうかの判定は困難であるが、抗癌剤の効果を腫瘍細胞の死滅という面からとらえると、necrosis の範囲が問題となる。事実、真鍋ら<sup>16)</sup> は抗癌剤投与における特徴的な組織学的所見として、まず第一に広範囲な necrosis の出現を挙げており、特に広範な necrosis とそれを囲む炎症性細胞浸潤は、対照実験では観察され得ないという。

本実験におけるマウス骨腫瘍の抗癌剤投与で、各抗癌剤の種類によって特徴的な組織学的変化は認められず、抗癌剤投与群に共通して認められた所見は、腫瘍細胞の変性と大小種々の壊死巣であった。しかし本実験において central necrosis については、その腫瘍の剖面で、腫瘍に対する central necrosis の面積比を求めたが、一般には central necrosis の大きさは、control グループを含めて、各グループに評価を算定できる程の明らかな差異を有してはなかった。即ち necrosis の大きさから判定して、抗癌剤の効果を評価することはできなかった。

一方、抗癌剤が一般にその作用機転である DNA 合成阻害作用から、腫瘍細胞の mitosis に何らかの抑制的な変化、即ち mitotic index の減少をもたらすことは、当然予想されるところであり、本実験においては Endoxan, MMC グループに著明な低下を認め、マウス骨腫瘍に対して、効果的な抗癌剤であることを示した。

次に H<sup>3</sup>-thymidine による autoradiography で、細胞動態学的に抗癌剤の効果を検索した。さて cumulative labeling method は、一世代間を経れば、理論的には全細胞が標識されることになるが、実際には in vivo での PLC line は必ずしも100%に達しないことがよく知られている。control グループにおける PLC line において、%LC は直線的に増加し、24時間後には81%となって、以後 plateau を示した。このことは viable portion での

growth fraction が0.81で、81%の proliferating cell の存在を示しており、残り19%は non-proliferating cell で、cell cycle から外れてくることを示唆している。抗癌剤の効果を腫瘍細胞の増殖抑制や細胞の死という点からみれば、necrosis の増大のほか、non-proliferating cell の増加、即ち growth fraction の低下が抗癌剤の効果判定に重要な指標になると考えられる。事実、本実験においてすべての抗癌剤投与群に、growth fraction の低下が観察されたことは、この考えを裏書きするものと言える。

また抗癌作用が腫瘍細胞の増殖抑制にある以上、tS の延長は抗癌剤が、腫瘍細胞の DNA 合成に何らかの影響を及ぼしていると考えられる。即ち抗癌剤投与群でみられた labeling index の低下と、PLC line- の growth fraction の低下は、tS の延長とともに proliferating cell の減少と、その tG の延長を示唆するものである。事実、本実験ではどの抗癌剤投与群においても、tG は延長し、特に Endoxan, 5-FU グループに著明であった。

更に腫瘍増殖抑制を、新生腫瘍細胞数の減少という観点からみれば、単位時間あたりの新生細胞数の百分率を示す cell birth rate も、当然低下すると思われる。本実験における各抗癌剤投与群の腫瘍組織における cell birth rate 値は、control グループに比べていずれも低下しており、特に Endoxan, 5-FU グループに著明に認められ、Endoxan, 5-FU は腫瘍細胞の増殖抑制作用をよく発揮していたと思われる。

次に single pulse-mitosis chase method は、label された mitotic cell により、細胞増殖を mitosis との関連において認識しようとするものである。mitosis chase method によって tS, tG を測定すると、Toyomycin グループを除く抗癌剤投与群のどのグループにおいても、control グループより延長しており、特に Endoxan グループに著明であった。また抗癌剤投与群にみられた tM の短縮は、抗癌剤投与群の mitotic index が低下していたことから予期されることであるが、tG<sub>1</sub>, tG<sub>2</sub> は抗癌剤投与群にばらつきを示した。即ち 5-FU グループの tG<sub>1</sub> の短縮や、Copp, MMC, Toyomycin グループの tG<sub>2</sub> の短縮を認めたことは、その理由の一つに各抗癌剤の影響の個有性を示すものと考えられるならば、tG<sub>1</sub>, tG<sub>2</sub> は抗癌効果の指標とはなり得ないと思われる。即ち single pulse-mitosis chase method においても、cumulative labeling method

と同様に、細胞動態学的には tG の延長のみを抗癌剤の有効性を示す指標とした。

以上、本実験において抗癌剤を臨床的效果、組織学的所見および細胞動態学的解析を加えて検討し、総合評価した結果、本骨腫瘍に対して Endoxan が最も著明な抗癌効果を示したと言える。

#### 6. 抗癌剤の in vivo screening test について

現在、臨床的に抗癌剤の無選択的投与が行われており、今永<sup>9)</sup>によればその有効率は20~30%にすぎないと報告している。本実験において、ラット骨腫瘍のマウスへの異種移植による in vivo screening test で、有効と判定された抗癌剤を、donor のラット骨腫瘍に投与して得た成績を検討すると、マウスにおいて有効と判定された抗癌剤は、donor のラット骨腫瘍においても同様に有効性を示した。このことは悪性腫瘍の、異種移植による抗癌剤 in vivo screening test の効果の確実性を示唆するものと思われる。現在、抗癌剤の in vitro における感受性測定方法は、CAP 法、INK 法、SDI 法などが報告されている。しかし in vivo における感受性測定法については、真鍋ら<sup>10)</sup>、山内<sup>30)</sup>の報告をみるにすぎず、且つこれらの報告によれば、recipient における抗癌剤の screening test により有効抗癌剤を決定したにとどまり、donor にそれを投与して、抗癌剤効果の確認を行っていない。

一般にヒト骨悪性腫瘍の治療に際して、有効抗癌剤の投与は、外科的処置にひき続く腫瘍細胞の転移防止を目的とするが、かかる意味においてヒト骨悪性腫瘍の動物への異種移植が可能であれば、in vivo screening test は最も有効抗癌剤の選択に有用な情報を提供し、悪性腫瘍の予後改善に大きく役立つものと考えられる。事実、ヒト骨悪性腫瘍の異種移植による抗癌剤の in vivo screening test については、真鍋ら<sup>11)</sup>の報告をみるが、その腫瘍細胞は組織培養化されたものを使用している。しかしヒト骨悪性腫瘍の腫瘍片を直接動物へ異種移植が可能であれば、最も有効抗癌剤の決定に対して、本実験の如き in vivo screening test はより簡単で、且つ有意義な感受性測定法の一つになると思われる。

#### 結 語

ラットに 20-Methylcholanthrene と P<sup>32</sup> との併用投与による実験骨腫瘍を発生させ、そのラット継代腫瘍をマウスに異種移植し、その腫瘍形成をみたマウスに抗癌剤を投与して、抗癌剤の in vivo screening test を行ない、臨床的および組織学的に検索す



るとともに、 $H^3$ -thymidine による autoradiography を施行して、細胞動態学的解析を加え、抗癌効果の有無について検討した。これらの実験から次の如き結果を得た。

1. 20-Methylcholanthrene と  $P^{32}$  の併用投与によるラット実験骨腫瘍の発生率は、38匹中、22匹、58%で、腫瘍発生までの期間は、26~46週、平均28週であった。また腫瘍発生22匹中、形態学的に2匹は骨肉腫で、20匹は線維肉腫であった。

2. 現在15代まで継代移植されているラット骨腫瘍は線維肉腫であり、その移植率はどの継代でも常に80~100%で、移植成功ラットは移植後7~8週で腫瘍死した。

3. 継代移植されたラット骨腫瘍を、RAMTS で処置したマウス157匹に異種移植し、132匹、84%の移植成功率をみた。移植成功マウスは移植後6~7週で腫瘍死した。また異種移植骨腫瘍と、donor のラット骨腫瘍とに形態学的に殆んど差異は認められなかった。

4. 異種移植に成功したマウスに、5種類の抗癌剤を投与し、抗癌剤投与群マウスに延命効果が観察された。また細胞動態学的に、①prolongation of generation time, ②decrease of growth fraction, ③decrease of cell birth rate は、細胞増殖抑制効果を示し、有効抗癌剤を決定する上で、有力な指標になることを確かめた。

5. 臨床的効果、組織学的所見および細胞動態学的解析より、マウス骨腫瘍に対する抗癌剤を評価し、donor のラット骨腫瘍に有効抗癌剤を投与したところ、マウスにおける評価とほぼ parallel な結果となり、ラットに明らかな延命効果が観察された。即ち Endoxan を本実験骨腫瘍における最有効抗癌剤と判定した。

6. これらの実験結果から、悪性腫瘍に対する最有効抗癌剤の決定は、その異種移植腫瘍において、抗癌剤 in vivo screening test により行われるべきであると考えられ、今後かかる操作をヒト骨悪性腫瘍に応用すれば、本症の予後改善に役立つものと思われる。

稿を終えるにあたり、御懇篤な御指導と御校閲を賜りました恩師高瀬武平教授に謹んで感謝の意を表します。また種々の御教示と御助言を頂きました真鍋昌平講師をはじめ、骨腫瘍研究班の諸先生方や安田俊久文部技官の御助力を深く感謝致します。

なお本論文の要旨は、第48回日本整形外科学会総会において発表した。

## 文 献

- 1) 東 成昭, 段 亮一, 榊山資臣, 児玉国秀 : 日整会誌, 40, 758 (1966).
- 2) Brunschwig, A. : Amer. J. Cancer, 34, 540 (1938).
- 3) Franceen, C. C., Aub, J. C. & Simpson, C. L. : Cancer Res., 1, 393 (1941).
- 4) 林 泰夫 : 熊本医会誌, 44, 534 (1970).
- 5) 堀江健也, 牧田元雄, 岡田衛生, 佐藤計人, 小林進 : 共済医報, 11, 345 (1962).
- 6) 今永 一 : 第16回日医総会学術講演集Ⅲ, 602 (1963).
- 7) 加藤暎一 : 慶応医学, 32, 21 (1955).
- 8) 北村憲治, 三笠元彦, 海村昌和, 芝田 仁, 堀江健也 : 日癌治誌, 9, 357 (1974).
- 9) Koike, A., Moore, G. E., Mendoza, C. B. & Watne, A. L. : Cancer, 16, 1065 (1963).
- 10) Koletsky, S., Bonte, F. J. & Friedell, H. L. : Cancer Res., 10, 129 (1950).
- 11) Kubista, T. P., Shorter, R. G. & Hallenbeck, G. A. : Cancer Res., 27, 2072 (1967).
- 12) 倉光一郎 : Gann, 47, 606 (1956).
- 13) Levey, R. H. & Medawar, P. B. : Pro. Nat. Acad. Sci., 56, 1130 (1966).
- 14) 牧田元雄 : 共済医報, 9, 119 (1960).
- 15) 真鍋昌平, 高瀬武平, 山崎安朗, 赤崎外志也, 島 巖 : 整外, 19, 1226 (1968).
- 16) 真鍋昌平, 三秋 宏, 島 巖, 山内四朗 : 中部整災誌, 16, 1023 (1973).
- 17) 真鍋昌平, 高瀬武平, 三秋 宏, 山内四朗, 富田勝郎 : 癌の臨床, 21, 599 (1975).
- 18) Miller, J. F. A. P. : Ann. N. Y. Acad. Sci., 99, 340 (1962).
- 19) Nagaya, H. & Sieker, H. O. : Science, 150, 1181 (1965).
- 20) 大林 功 : 日衛誌, 14, 456 (1959).
- 21) 大藤 真, 森田 実, 山名征三 : 移植, 3, 91 (1968).
- 22) Patti, J. & Moore, A. E. : Cancer Res., 10, 674 (1950).
- 23) 佐藤良博 : 北海道整災誌, 10, 123 (1965).
- 24) 高田 恬 : 歯科医報, 59, 181 (1959).
- 25) 高瀬武平, 井村慎一, 武田正典, 安土忠義 : 臨整外, 2, 993 (1967).
- 26) 高瀬武平, 山崎安朗, 真鍋昌平, 三秋 宏, 森

- 紀喜：癌の臨床, 17, 134 (1971).
- 27) Taub, R. N. & Lance, E. M. : J. Exp. Med., 128, 1281 (1968).
- 28) 富田幸八郎：日大医誌, 32, 534 (1973).
- 29) Toolan, H. W. : Cancer Res., 14, 660 (1967).
- 30) 鳥山貞宜, 栗原琢磨, 村田弘顕, 小出健一：日整会誌, 42, 767 (1968).
- 31) 山田 稔：日整会誌, 38, 271 (1964).
- 32) 山根 繁：日整会誌, 41, 363 (1967).
- 33) 山内四朗：中部整災誌, 16, 1037 (1973).
- 34) Watanabe, Ryo : 日外宝函, 35, 437 (1966).

A b s t r a c t

In order to study the "in vivo screening test" of several anti-tumor drugs on experimental rat bone tumors, the following experiments were designed.

Experimental rat bone tumors were induced by the 20-Methylcholanthrene and P<sub>33</sub>, and 22 tumors (2 osteosarcomas and 20 fibrosarcomas) developed in 38 rats. One of the fibrosarcomas had been successively isografted into the rats up to the 15th generation.

Rat bone tumors were xenografted into the RAMTS-treated mice. The examination showed that xenografted tumors in mice revealed the same clinical, radiographical and histological findings as the original rat tumors.

On the other hand, the tumor-carrying mice were divided into 6 groups, and were treated intraperitoneally with 5 anti-tumor drugs; Endoxan, 5-FU, Copp, Mitomycin-C and Toyomycin.

All the mice, treated with these drugs, survived longer than the control mice.

Using the microautoradiography with H<sup>3</sup>-thymidine, the effectiveness of the anti-tumor drugs on xenografted tumor in mice had been also judged by the cytokinetical analysis—the prolonged generation time, the decreased growth fraction and the decreased cell birth rate of the tumor cells.

The tumor-carrying rats, treated with the most effective anti-tumor drug (Endoxan) that was tested in xenografted tumor in mice, survived longer than the rats treated with any other drugs.



写真1 Rat with Osteosarcoma

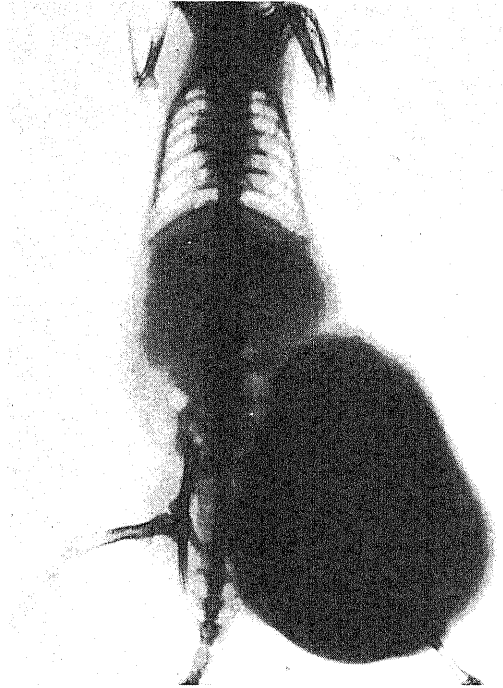


写真2 Rat with Fibrosarcoma (1 gen.)

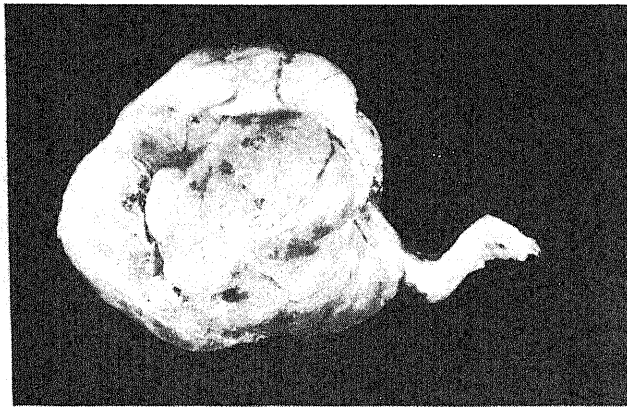


写真3 Fibrosarcoma (1 gen.)

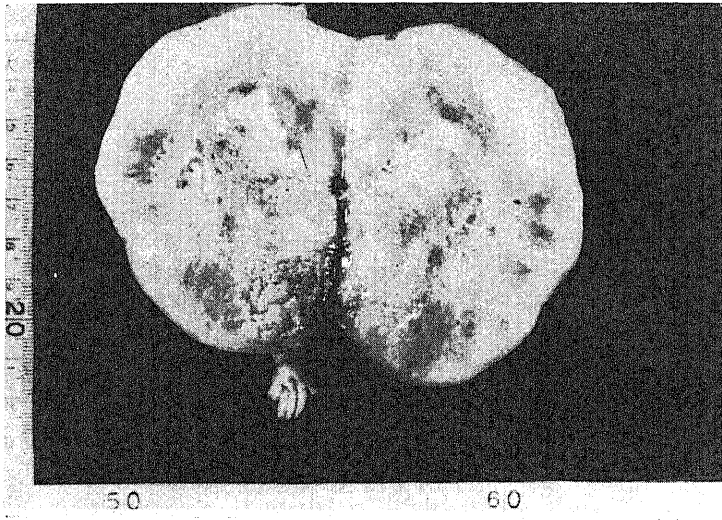


写真4 Cut-surface of Fibrosarcoma (1 gen.)

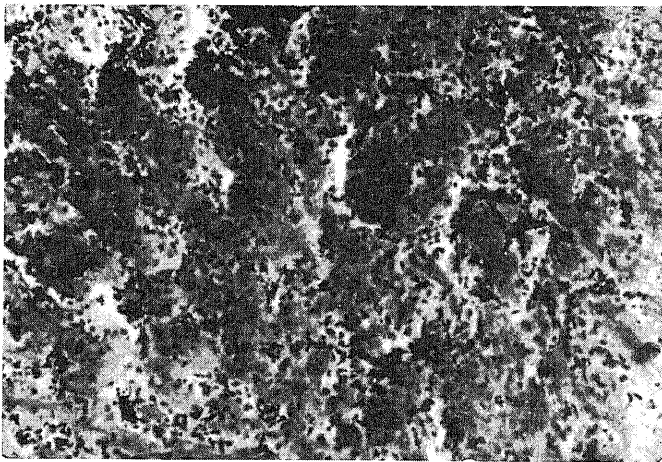


写真5 Osteosarcoma

H-E stain ×100

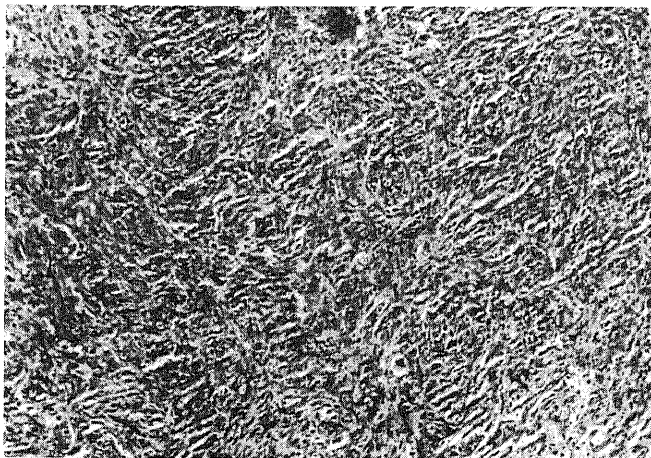



写真6 Fibrosarcoma (1 gen.)

H-E stain ×100



Silver impregnation  
×100

写真7 Fibrosarcoma (1 gen.)



写真8 20-Methylcholanthrene- and  $P^{32}$ -induced Rat-Tumor

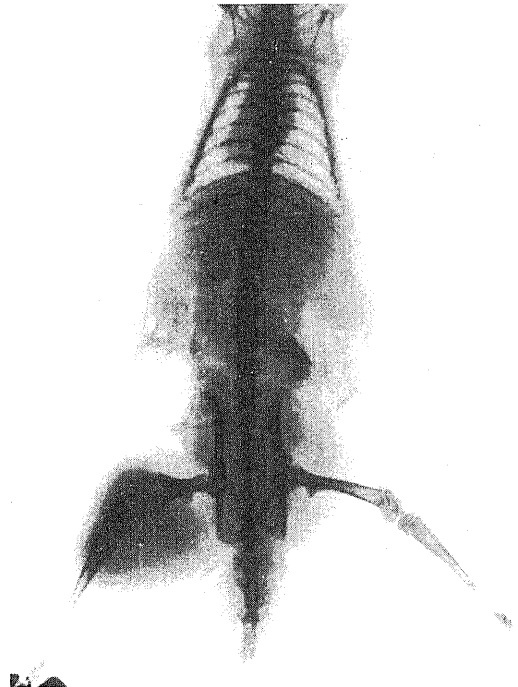


写真9 Rat-Tumor  
4 weeks after the Isograft (5 gen.)

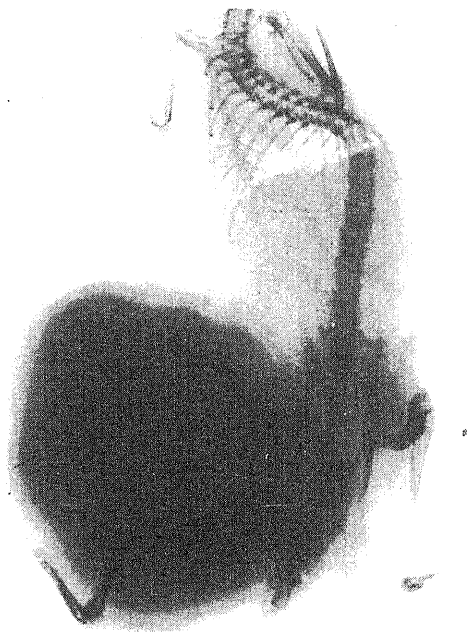
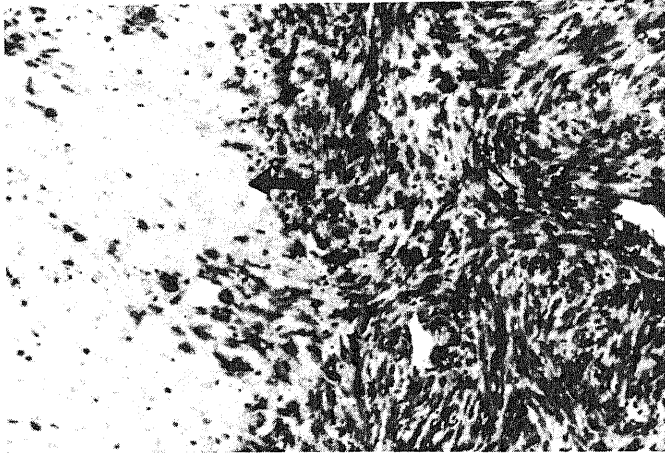


写真10 Rat-Tumor  
8 weeks after the Isograft (5 gen.)



H-E stain  $\times 100$

写真11 4 weeks after the Isograft  
Muscular layer ( $\uparrow$ ) is shown in  
the upper part.



H-E stain ×100

写真12 4 weeks after the Isograft  
Necrosis (↑) is shown in the left part.

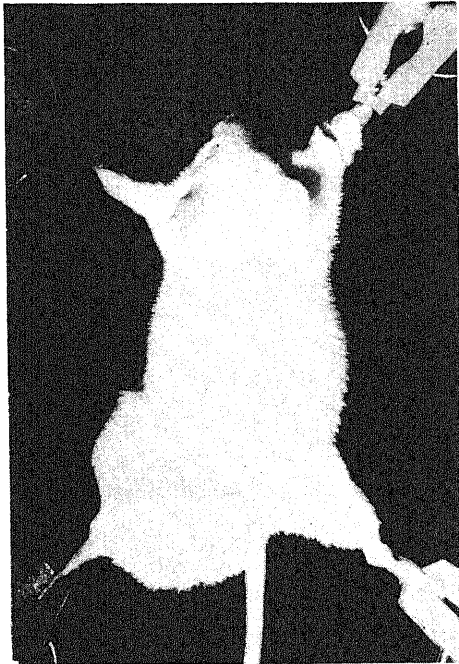

写真13 Mouse-Tumor  
6 weeks after the Xenograft

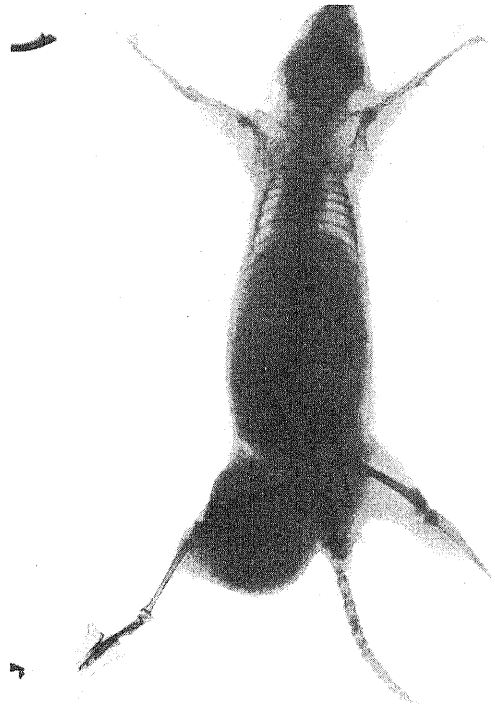


写真14 Mouse-Tumor  
4 weeks after Xenograft

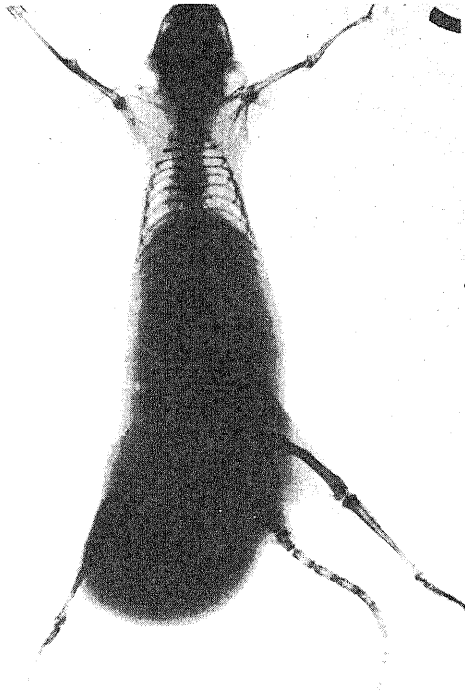


写真15 Mouse-Tumor  
6 weeks after the Xenograft

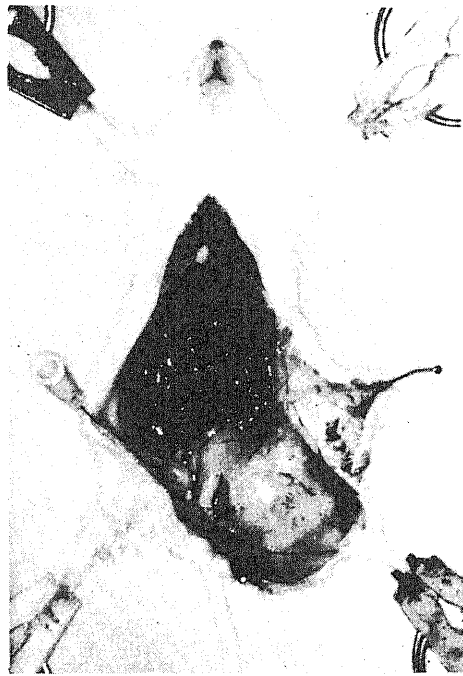

写真16 Mouse-Tumor  
6 weeks after the Xenograft

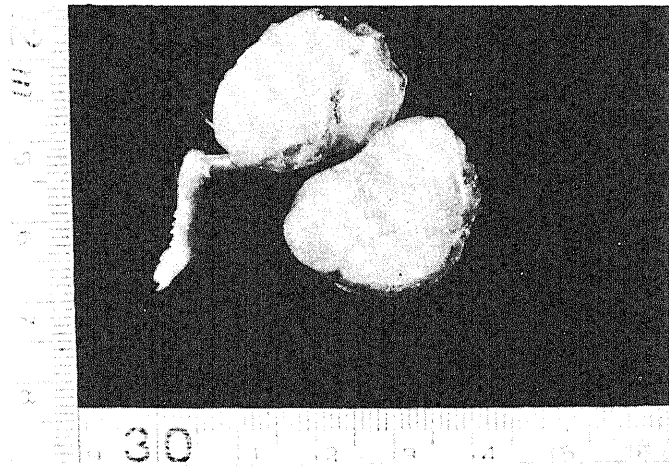


写真17 Cut-surface of Mouse-Tumor  
6-weeks after the Xenograft




H-E stain  $\times 100$ 

写真18 4 weeks after the Xenograft  
Necrosis ( $\uparrow$ ) is shown in the left  
part.

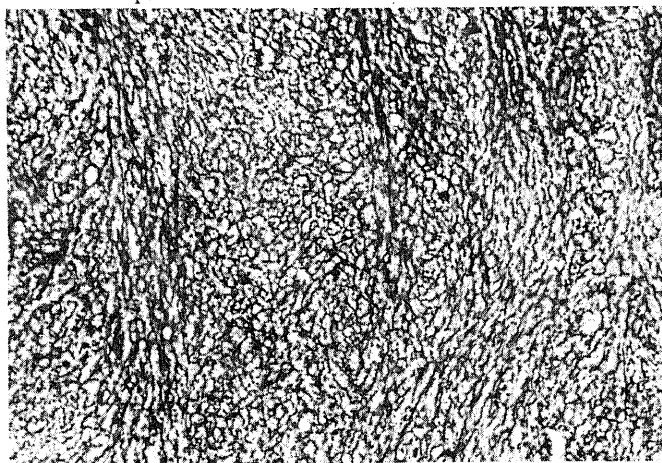
Silver impregnation  
 $\times 100$ 

写真19 3 weeks after the Xenograft

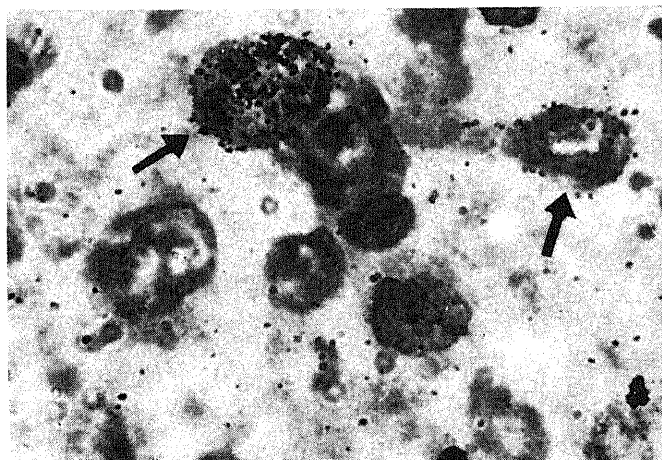
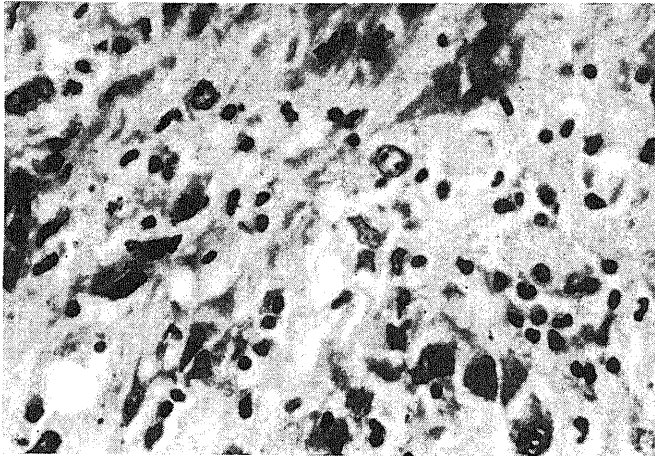
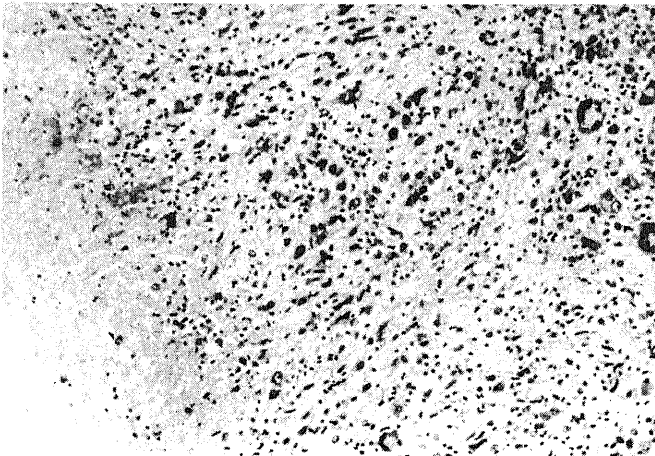
H-E stain  $\times 1000$ 

写真20  $H^3$ -labeled cell ( $\uparrow$ ) in Cumulative  
Labeling



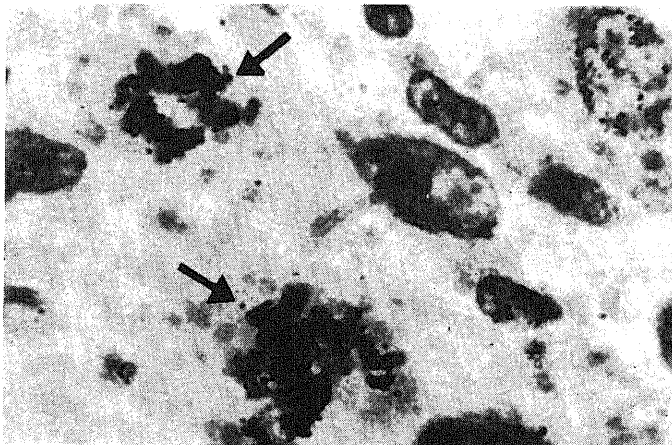
H-E stain ×400

写真21 Nuclear degeneration is shown in Mouse-Tumor administered Endoxan.



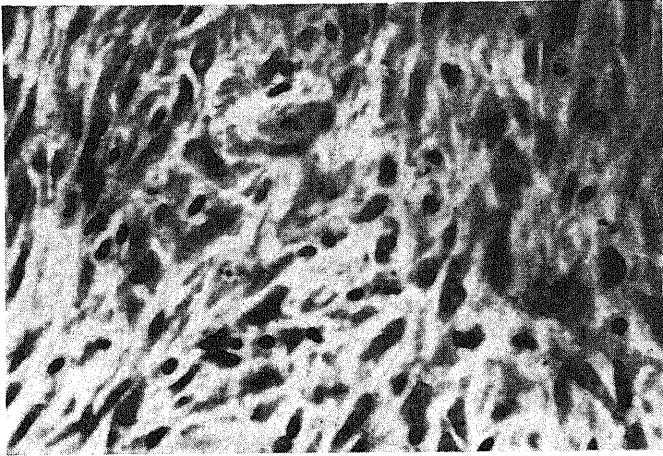
H-E stain ×100

写真22 Necrosis is shown in Mouse-Tumor administered Endoxan.



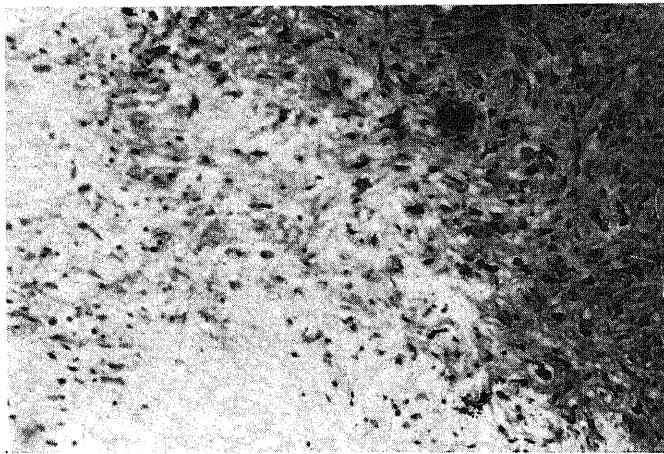
H-E stain ×1000

写真23 H<sup>3</sup>-labeled mitosis (↑) in Single Pulse Labeling



H-E stain  $\times 400$

写真24 Nuclear degeneration is shown  
in Rat-Tumor (6 gen.) administered  
Endoxan.



H-E stain  $\times 100$

写真25 Necrosis is shown in Rat-Tumor  
(6 gen.) administered Endoxan.