マウス頬筋の神経支配,特に運動終板の超微構造とその顔面神経切断後の変化

メタデータ	言語: jpn
	出版者:
	公開日: 2017-10-04
	キーワード (Ja):
	キーワード (En):
	作成者: 羽岡, 直樹
	メールアドレス:
	所属:
URL	http://hdl.handle.net/2297/4601

マウス頬筋の神経支配，特に運動終板の超微構造とその顔面神経切断後の変化

金沢大学大学院医学研究科耳鼻咽喉科学講座（主任：梅田良三教授）
金沢大学大学院医学研究科解剖学第一講座（主任：本陣良平教授）
羽　岡　直　樹

（昭和49年12月7日受付）

本論文の一部は，第75回日本耳鼻咽喉科学会総会学術講演会および第34回日本解剖学会中部地方会において発表した．

表情筋への神経分布は，その生理学的特性の検索[1]や顔面神経麻痺の研究の方面から，その解明が強く望まれているにもかかわらず，なお明らかではない．

表情筋の神経支配の問題点としては，1）個々の表情筋への顔面神経の枝の分布様式，2）運動終板の筋内分布，3）運動終板の構造特徴，特に鰓弓の間葉由来の筋である表情筋の運動終板と，体節由来の筋のそれとの差異の有無，さらに外眼筋[2]や両生類[3]などに報告された多重支配型の運動終板の存否，4）筋紡錘や腱紡錘の有無[4)5]，5）表情筋への自律神経線維の分布，などがあげられる．

以上諸点の解明のため，著者はマウス頬筋を試料とし，頬筋およびその周辺の組織に神経染色を施した連続切片により，頬筋に達する神経の分枝走路，筋内における分布を可視光顕微鏡（以下「光顕」と略記）投影再構築によって追及し，また運動終板の分布と構造を知るために，コリンエステラーゼ活性検出法（以下「ChE 法」と略記）および ChE 活性と神経軸索の二重染色法（以下「ChE-axon 法」と略記）を使用し，さらに超微構造の検索には，超薄切片の電子顕微鏡（以下「電顕」と略記）観察を行なった．また神経の由来を解析するために，神経切断による二次変性像を神経束から運動終板にわたって経時的に追及した．

試料と方法

実験動物としては，純系成熟 KH-A 種マウス（*Mus wagneri* var. *albula*）を用い，その頬筋およびこれに入る神経を使用した．検索は正常試料のほか，下記の変性実験を施行したものについて行なった．

頬筋およびこれに分布する神経の光顕標本作製のための試料採取には，上唇粘膜と咬筋の一部を含めて，頬筋とその周囲の筋を一括して取り出し固定液に投じた．組織化学用ならびに電顕用試料の採取には，実体顕微鏡下で頬筋を単離した．

顔面神経切断実験は，茎乳突孔と頬骨弓最後部との中間点に縦の皮膚切開を加え，剥離して顔面神経の下頬骨枝と頬筋枝を露出させ，両枝を同時に，または別個に切断し，中枢側を約5mm切除し，術後4，8，16，24時間，2，3，4，5，7日間動物を生存させた後，同側から試料を採取した．

光顕標本の作製法は，1）Cajal 写真銀法の本陣変法[6]，2）Karnovsky らの ChE 法[7]，3）中村らの ChE-axon 法[8)9]，4）Nachlas らのコハク酸脱水素酵素活性検出法（以下「SDH 法」と略記）[10]，5）上記の SDH と ChE 活性の二重染色法（以下「SDH-ChE 法」と略記），6）ChE en block 法（後述），7）髄鞘染色法（後述）を行なった．このほかにヘムアラウム・エオジン染色（以下「H-E」と略記）標本を作製し，対照とした．

H-E 標本と写真銀法標本は10～12μ連続切片とし，光顕で観察し，顕微描画再構成法により，顔面神経の枝の走行，頬筋内の神経要素の構築を明らかにし，切断実験後の変性神経線維の分布を追うことにより，各種

Innervation of the buccinator muscle of the mouse, with special reference to the ultrastructure of the motor end-plate and its degenerative changes following facial nerve section. **Naoki Haoka,** Department of Oto-rhinolaryngology (Director : Prof. R. Umeda), Department of Anatomy (Director : Prof. R. Honjin), School of Medicine, Kanazawa University.

神経線維の由来・分布および終末様式を検した．ChE 法，SDH 法，SDH-ChE 法標本は，クライオスタットにより25～30μ新鮮凍結連続切片を作製し，光顕で観察した．

ChE en block 標本は，マウスを断頭し，上唇挙筋を取り除いて頬筋を露出し，頭蓋と共に塊のまま10％ formaldehyde 水溶液10mlと0.9％食塩水90mlとの混液に4°C 1.5時間固定後，0.9％食塩水(4°C)で30分間洗滌し，ChE 法用基質液に室温1.5時間浸漬し，赤血塩による着色操作を省き，直ちに蒸留水で洗滌後，グリセリン液中に浸し，実体顕微鏡下に運動終板の筋内分布を調べた．

髄鞘染色法は，顔面神経の下頬骨枝と頬筋枝の有髄神経線維の分布を光顕で観察するためのもので，両神経枝を，筋と共に下記の電顕標本作製操作に従って固定・脱水を行ない，propylene oxide 以下の操作を省き，直ちに xylene で透徹し，paraffin に包埋し，5μ横断切片を作製した．

電顕標本の試料の作製には，25％ glutaraldehyde 2mlを Tyrode 液23mlで稀釈した液25mlと，Karnovsky[11]の方法により作製した8％ formaldehyde 水溶液 12.5ml との混液によって試料を前固定し，ついで頬筋を細切し，この混液と2％ O_sO_4 の等量混液により，4°Cのもとで2.5時間固定し，Tyrode 液で洗滌後，順次高濃度の ethanol 系列で脱水，propylene oxide を使用し，Epon 812 に包埋した[12]．この間，脱水中に uranium による塊染色を施した．

切片の作製はガラスナイフを用い，LKB 4800 A Ultrotome によった．はじめに1～5μの切片を作り大和の0.1％ toluidine blue 染色法[13]を施し，光顕による組織の orientation に供した．超薄切片はシートメッシュに載せた後，佐藤の Pb 染色法[14]を施し，HU-12 型電顕により，直接倍率3,000～10,000倍で撮影し，必要に応じて拡大陽画を作製した．

なお対照として，外肋間筋と前脛骨筋についても同様な検索を行ない比較検討した．

所　　見

Ⅰ．正常所見

1．頬筋の一般的構造

ルーペならびに光顕所見によると，マウスの頬筋は，上顎骨の前縁と縫合している *Premaxilla* 骨[15]のほぼ中央近くで，上切歯の歯槽隆起の下縁に沿う巾約1mmの部位から起始し，*Premaxilla* 骨の表面を下方へ進み，前後の太い筋束と中間の2本の細い筋束の計4本の束に分かれ，扇状に広がりながら走り，上唇の皮膚に停止する（図1）．全長は約1cmである．扇状に広がった4本の筋束は，停止部に近づくと約10本の筋小束に分かれ，口輪筋の筋束によって貫通され，ついで上唇の皮膚乳頭層に停止する．頬筋に大径と小径の2種類の筋線維を区分することができる．SDH 法によって検すると，コハク酸脱水素酵素活性は大径筋線維に弱く，小径筋線維に強く，両者は混合してモザイク様パターンを示している（写真1）．頬筋の筋線維は細く，外肋間筋および前脛骨筋のそれの1/5～1/6の直径を示した．

電顕で頬筋線維を検すると，大径筋線維と小径筋線維では，mitochondria（以下「mito.」と略記）の量と分布に大きな差が見られる．すなわち，小径筋線維の mito. は大径のそれに比して大型で，かつ小径筋線維においては,筋線維の外周を縁どって mito. の密な集積が存する（写真17）．大径と小径の両筋線維の sarcoplasmic reticulum は共によく発達し，また triad は両筋線維ともにA帯とI帯の境界部に存在し，いずれも両者間でその発達度に著明な差異は認められなかった．

2．頬筋の神経支配

1）頬筋へ分布する顔面神経の走行と末梢分枝

実体顕微鏡観察と神経染色標本の連続切片の再構築によって，マウス頬筋は，顔面神経の下頬骨枝と頬筋枝とから神経線維を受けていることを確かめた．図1のように，茎乳突孔を出た顔面神経は，顎動脈と交叉する直前で，**下頬骨枝**と**頬筋枝**の2本の枝を分かち，下頬骨枝は，頬骨弓の下方に沿って顔面横動脈と共に前方へ走り，眼角動脈と交叉する．また頬筋枝は，下頬骨枝のやや下方をそれと平行して前方へ走り，眼角動脈と交叉する．これらの交叉部位で，眼角動脈に伴行する動脈周囲神経叢から細い神経束が下頬骨枝と頬筋枝に合流する．また眼角動脈との交叉部のすぐ末梢側で，下頬骨枝から出た小枝が頬筋枝に吻合する．便宜上，頬筋の4本の筋束を，頬骨弓側から前方へ，それぞれ a.・b.・c.・d. と呼ぶことにする（図1）．上記の小枝が吻合する部のすぐ末梢側で，頬筋枝から1本の細い枝が分枝して下内側に向かい，筋束 a. の表面を下方から上方に向かって分枝しつつ筋束に分布する．この枝を**第1分枝**と名付ける．第1分枝を分枝した後の頬筋枝の主幹は上・中・下枝の3本に分岐して前上方に向かう．このうち中枝と下枝からそれぞれ1本の小枝が分岐し，しばらく前下方に走った後吻合し，1本の神経枝として筋束 d. の前2/3に下方から上方に向かって分布する．この枝を**第3分枝**と呼ぶ．

図1　マウス右顔面における頬筋とこれに分布する顔面神経の枝を示す模式図

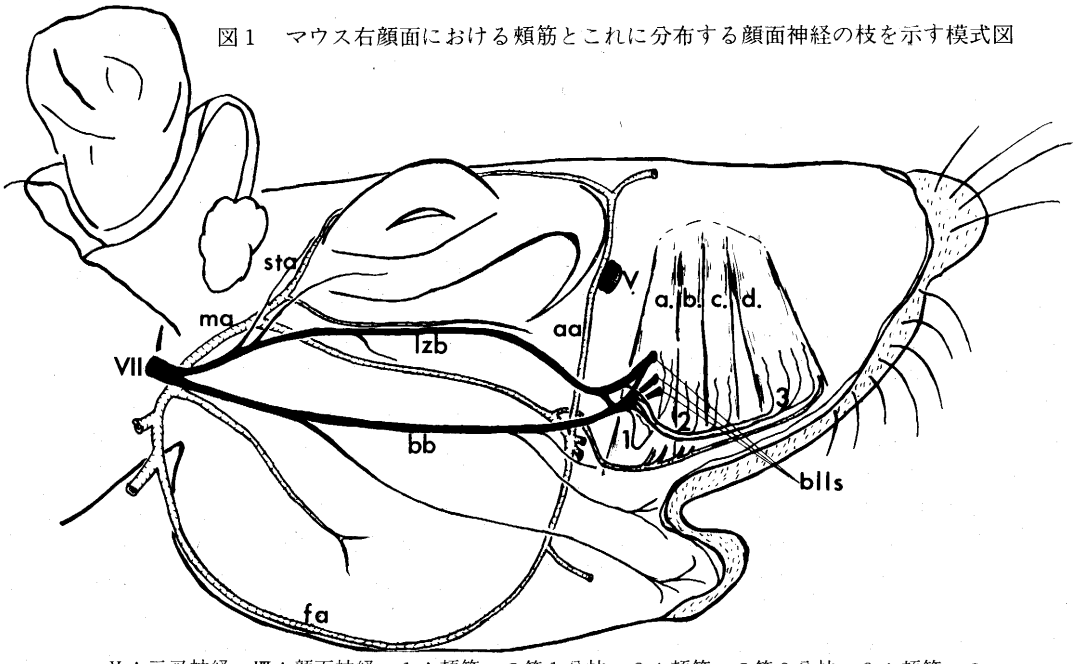

V：三叉神経，VII：顔面神経，1：頬筋への第1分枝，2：頬筋への第2分枝，3：頬筋への第3分枝，bb：顔面神経の頬筋枝，blls：顔面神経の上唇挙筋への枝，lzb：顔面神経の下頬骨枝，a.,b.,c.,d.：頬筋の筋束，aa：眼角動脈，fa：顔面動脈，ma：顎動脈，sta：浅側頭動脈。

第3分枝とほぼ同じ高さで，下頬骨枝からの小枝と頬筋枝の中枝からの小枝とが吻合し，第3分枝の上沿をほぼこれと平行して前下方に走り，筋束 b. と c.，および筋束 d. の後1/3に分枝しながらそれぞれ下方から分布する．この枝を**第2分枝**と呼ぶ．顔面神経の茎乳突孔から頬筋に入るまでの間を連続切片によって検したが，神経節を見出し得なかった．

頬骨弓の下部の位置で顔面神経の下頬骨枝と頬筋枝の線維構成を見ると，いずれも大部分が大径有髄線維で，少数の小径有髄線維がこれに混じ，無髄神経線維は極めて少ない．両枝が眼角動脈と交叉する付近で動脈周囲神経叢からの無髄線維が小束をなして上記の両枝に流入する．このため両枝内に無髄線維が増加する．頬筋への第1・2・3分枝中には多数の大径線維と少数の小径線維の間に少数の無髄線維が束をなして混じている．第1・2・3　分枝が末梢に進み筋に達すると，無髄神経線維の多くはこれらの枝から分かれて顎動脈の頬筋枝に伴行する多数の細い無髄神経束に合流し，動脈の分枝に伴行しつつ自律神経終末網に散布する．有髄神経線維は分散し，筋線維の間を縫って運動終板に達する．

H-E 標本および神経染色標本（写真銀法，ChE-axon 法）の連続切片によって精査したが，頬筋内に筋紡錘・腱紡錘ならびに螺旋状ないし樹枝状の遊離神経終末を見出し得なかった．また頬筋筋束を貫通して口腔粘膜に達する三叉神経第2枝よりの頬筋に分枝する神経線維を認めなかった．

下頬骨枝と頬筋枝を横断像で電顕によって検すると，多数の有髄線維の間に極めて少数の無髄線維の存在が確かめられた．

神経線維は運動終板の近傍に達すると，髄鞘を脱して無髄となり，数本の枝に分かれ，その末端は肥大して終末軸索となって筋線維表面の樋状の溝に嵌り込んで，運動終板の形成に参加する．髄鞘を脱する前の有髄線維は軸索・髄鞘・Schwann 細胞から構成され，その微細構造は従来記載の哺乳類一般末梢神経のそれと同様である（Honjin ら[16)~22)]）．髄鞘を脱する近傍では，髄鞘に囲まれてしばしば軸索が分岐している像に接した（写真18）．また髄鞘を脱する部分は，本陣ら[21)]の Ranvier 絞輪部電顕像のうちその末梢側を欠いた像を示している（写真19）．

髄鞘を脱した後運動終板に達するまでの終末軸索無髄部においては，その軸索内に，有髄部と同様に，mito., neurofilaments（以下「n. f.」と略記），neurotubules（以下「n. t.」と略記）が認められるほか，径約500Åの無顆粒性小胞類似の小胞が散在性に認められた．なおこの部には，径約1,000Åの大顆粒性小胞が少数認められた．無髄部の外面を囲む

Schwann 細胞の細胞質は明調であった（写真19）．Schwann 細胞の外面に存した perineural cell の鞘は，運動終板の近くに達すると断裂している．この知見は，光顕所見にいう bell mouse of Henle（Shanthaveerappa ら[23]）に相当するものであろう．

2）頬筋における運動終板の分布

マウスを断頭し，上唇挙筋を取り除いて頬筋を露出した材料を，ChE 活性検出法で塊染色し，実体顕微鏡で観察すると，運動終板の位置に相当して ChE の強い活性が白い斑点として認められる（写真２）．運動終板は，頬筋の中央よりやや停止部下端寄りで，口輪筋との交叉部よりやや上部に，筋線維の走行に対して直角方向に長さ約３mm，巾約0.5mmの帯状をなして分布している（図２）．

3）運動終板の光顕および電顕像

本陣氏写真銀法による標本を検すると，髄鞘を脱した後，Doyére 氏丘に達して樹枝状に分枝した神経終末分枝は，その先端が肥大し，終末軸索を形成し，運動終板の形成に参加する（写真３）．ChE 染色標本では，運動終板のシナプス部が灰褐色に染色され，鹿の角状を呈する（写真４）．その構造と大きさは，対照として検した外肋間筋や前脛骨筋のそれとほぼ同様であるが，頬筋の筋線維は直径が小さいため，筋線維の全直径にわたって運動終板が位置している．ChE-axon 染色標本では，ChE 活性部は黒色の濃い沈澱として，また神経軸索は黒褐色の線維として示される．この検索により神経線維と ChE 活性部との局所関係が明示され，１本の筋線維に，１本の有髄線維に由来する１個の運動終板が存することが明らかとなった（写真５）．

頬筋の筋腱移行部は，頬筋と口輪筋とが交叉する部のすぐ下方にあるが，この筋腱移行部に一致してかなり強い ChE 活性が認められ，一見，いわゆる多重支配型の神経終末の存在を思わせる（写真６）．しかし写真銀法においてもこの部には神経要素は認められず，また ChE-axon 染色標本においても，神経線維がこの筋腱移行部に見られた ChE 活性と無関係であることが確認された．

図２　右頬筋における運動終板の分布

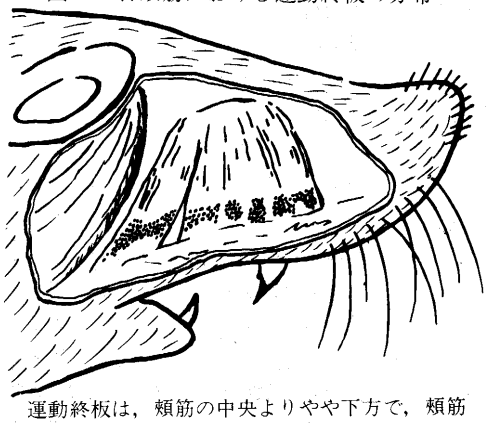

運動終板は，頬筋の中央よりやや下方で，頬筋が口輪筋と交叉する少し上の部で，巾約 0.5mm の帯状をなして分布している。

運動終板におけるコリンエステラーゼ活性と筋線維の示すコハク酸脱水素酵素活性を同時に検するために行なった SDH-ChE 法標本では，SDH 活性の弱い大径線維の運動終板と，SDH 活性の強い小径線維のそれとの間に ChE 活性に差異が認められなかった．

薄切片の電顕観察では，運動終板内の終末軸索中にシナプス小胞（synaptic vesicles，以下「s. v.」と略記）と mito. の集積が認められる．s. v. は径約500Åの無顆粒性小胞からなり，シナプス前膜の内面に集まる傾向を示し，一部のものは前膜の内面に接着している（写真20）．このほか終末軸索内には，電子密度の大な芯を有する径約1,000Åの大顆粒性小胞や，限界膜の外面に放射状の電子密度大な小突起を有する径約500Åの coated vesicle などが認められる（写真20）．また時として，シナプス前膜が終末軸索内へ小湾入を形成されているのが認められ，その部の限界膜の外面には放射状の電子密度大な小突起が存した．これをシナプス前膜小湾入（presynaptic caveola）と呼ぶ．おそらくこの構造は coated vesicle と関係ある構造であろう（写真21）．

そのほか s. v. よりはるかに大きく内容の電子密度小な径1,000～6,000Åの多数の空胞や小管状の n. t. が少数散在し，n. f. は mito. と共に終末軸索の中央部に限局して存在している．終末端よりやや離れた部に存する n. t. の一部に，部分的な小胞状のくびれが見られ，周囲に s. v. が多く集まっている（写真24）．n. f. は終末部に達する前の神経線維中には豊富であるが，終末軸索では少なく主として軸索中央部に存する．

終末軸索の外面は，Schwann 細胞によって被われている（写真21）．Schwann 細胞の外面は，基底膜に被われ，その外側に膠原細線維を含む組織間隙がある．perineural cell あるいは線維細胞の突起と考えられる菲薄な細胞突起が，Schwann 細胞の外側にある距離を隔てて存し，不完全に終板部を被っている（写真22）．Schwann 細胞の細胞質は明調で，その中に核，少量の粗面小胞体，mito.，Golgi 体，小胞体などが存している．このほか稀に中心小体（写真23），multivesicular body（写真21）が認め

られた．終末軸索の外側の限界膜と Schwann 細胞の限界膜との間に，desmosome 構造を見出した（写真22）．

シナプス前膜は，筋細胞膜のシナプス後膜と約500Åのシナプス間隙をもって接している．シナプス前膜にはかなり凹凸が見られ，部分的に膜が肥厚している（写真22）．シナプス間隙には一層の基底膜様構造が介在し，これは Schwann 細胞および筋細胞膜両表面の基底膜に連続している．シナプス後膜のシナプス前膜に直接面する部はところどころ膜の肥厚が見られ，深さ約1μの多数の接合襞（junctional fold）を形成している[24]．シナプス間隙に見られた基底膜様構造は，接合襞の内腔にも進入している（写真20～22）．運動終板に近接する筋形質（sole plate）中には，mito.，グリコーゲン様顆粒，核などが見られる．大径筋線維の運動終板と小径筋線維のそれとの間に微構造上，差異は認められなかった（図3-A）．

4）頬筋内動脈周囲神経叢

写真銀法標本で観察すると，頬筋内の動脈周囲には，無髄神経からなる動脈周囲神経叢が存在している（写真7）．神経叢内の無髄線維は Schwann 細胞の網目をつたい，動脈の外膜および結合組織間を走り分岐して次第に細くなり，所々に小瘤状腫大を形成する．ChE 標本では，この動脈周囲神経叢は ChE 活性を示す．

頬筋へ分布する動脈を実体顕微鏡と連続切片によって追及すると，頬筋には外頸動脈由来の顎動脈の枝が分布する．顎動脈は頬筋への枝を出した後，顔面動脈の枝である眼角動脈と吻合している（図1）．動脈周囲神経叢はこれらの顎動脈の分枝に沿って頬筋内に進入する．

顔面神経下頬骨枝・頬筋枝，頬筋への第1・2・3分枝のいずれにも少数の無髄線維が含まれているが，これは筋の周囲および内部で動脈周囲神経叢由来の無髄神経束に流入する．これの由来については後の変性実験の項で述べる．

Ⅱ．顔面神経切断後の神経線維と運動終板の変化

1．顔面神経下頬骨枝と頬筋枝の二次変性

1）光顕所見

顔面神経の下頬骨枝と頬筋枝を切断すると，切断部より末梢側で有髄線維は全て変性に陥る．眼角動脈と交叉した両神経枝は，前述のように第1・2・3分枝を頬筋へ出すが，この枝には眼角動脈周囲神経叢からの無髄神経が混入する．その状は有髄線維が二次変性に陥った時，変性しない無髄線維としてよく観察される（写真8）．

下頬骨・頬筋両神経枝内の有髄線維の二次変性像を写真銀法によって検すると，術後8時間後では，神経線維の走行が乱れ，軸索に膨化腫脹部が出現する．術後16時間では線維の走行の乱れ，軸索の太さの不整は

図3　神経切断後の運動終板における微構造変化を示す模式図

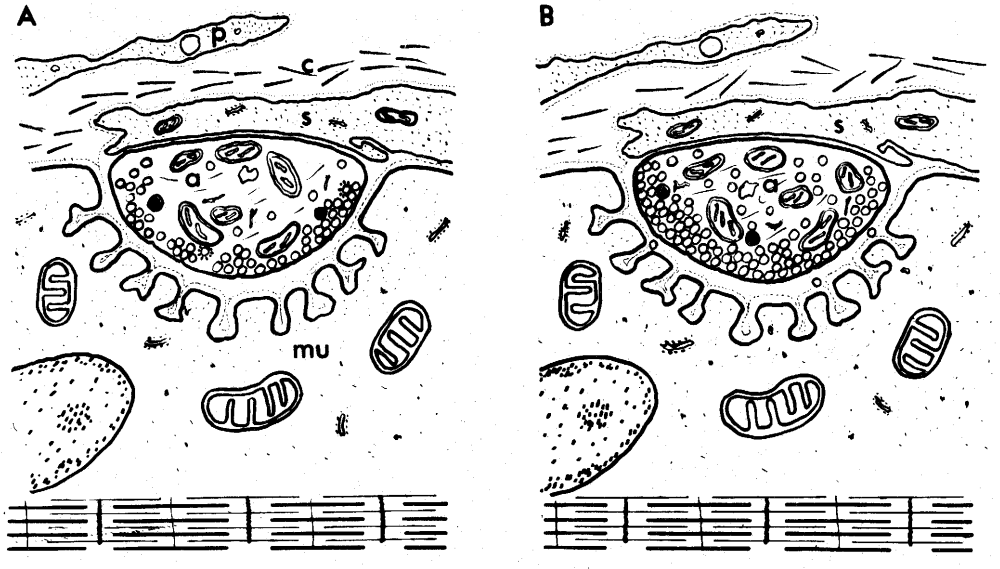

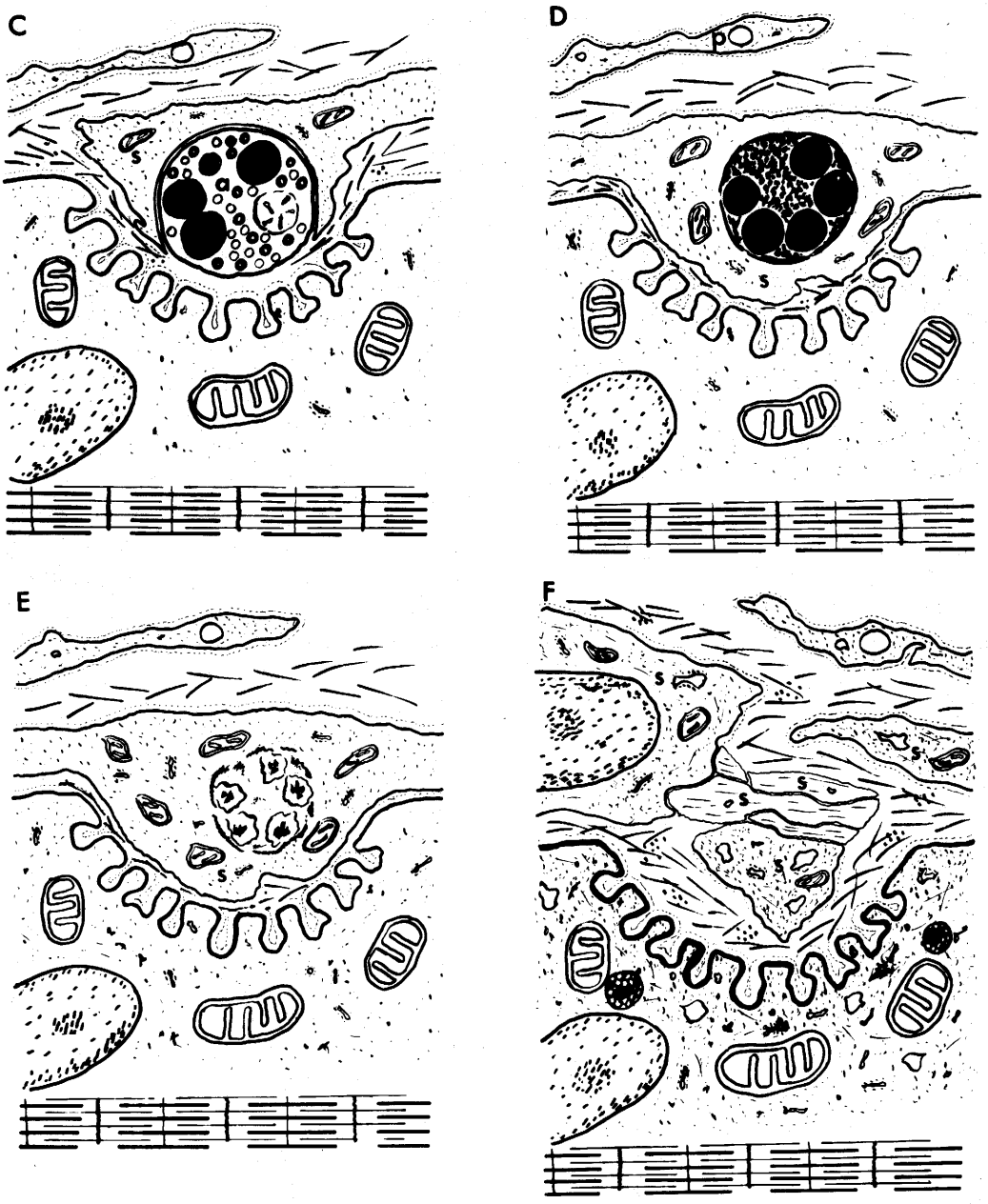

A：正常，B：術後８時間，C：16時間，D：24時間，E：２日，F：４日，a：終末軸索，c：膠原細線維，mu：頬筋線維，p：神経周膜細胞，S：Schwann 細胞。

切断後８時間では，終末軸索内に s.v. の著しい増加を認める。

切断後16時間に至ると，終末軸索内の mito. は大部分球状に腫大し，s.v. は減少する。終末軸索はシナプス後膜から剥離し，拡大したシナプス間隙へ，Schwann 細胞の突起と膠原細線維が進入する。

24時間では，mito. のほとんどが密度大な球状物質に変化し，s.v. も完全に電子密度大な細顆粒状の崩壊物となる。終末軸索は，これらの崩壊物からなる球形の凝集塊と化し，Schwann 細胞の細胞質に囲まれている。

２日後に至ると，凝集壊の電子密度が減じ，さらに崩壊が進む。

切断４日後では，もと運動終板内に終末軸索が位置した部位は完全に Schwann 細胞によって占められ，これとシナプス後膜の間に膠原細線維が出現する。

さらに著明になり，Schwann 細胞が腫大し始める（写真９）．術後24時間では，神経線維の大部分は棍棒状ないし顆粒状の断裂片となって黒褐色を呈する（写真10）．術後２日では，変性軸索が溶解・吸収され軸索の断裂片はその数が著減し，一方 Schwann 細胞は腫大する．術後３日から７日の間に有髄線維は完全に崩壊し，腫大した Schwann 細胞の間に無髄線維が残存する（写真11，12）．

頬筋に分布する第１・２・３分枝における二次変性像は，上述の下頬骨枝・頬筋枝における変性像と全く同一である．但しこの部では無髄線維が上述の両神経枝におけるより多く（写真８），無髄線維が近くの顎動脈の頬筋枝に伴行する動脈周囲神経叢中に入る状態が観察された（写真７）．写真13に術後16時間における運動終板に達する１本の有髄線維軸索の変性を示す．

2）電顕所見

下頬骨枝と頬筋枝切断後の両枝末梢側における有髄神経線維の二次変性の微構造的変化の推移については，Honjin ら[25)26)]，高橋[27)]，小坂[28)]，山田[29)]の報告と原則的に一致する結果を得た．すなわち，術後４・８時間では著変はないが，16時間では軸索内の n. f. と n. t. は崩壊し，mito. はほとんどが腫大球形を呈し，その crista は乱れ，同時に断裂，さらに小胞化を示した．一部の mito. は縮小し，内・外の両限界膜が消失し，小胞状になった crista の集積を含む．基質の電子密度が著しく大となった mito. が少数散在する場合もある．またしばしば軸索内に径500～2,000Å の明調な空胞が出現している．軸索膜には凹凸が生じ，一部の膜の断裂が見られる．髄鞘は所々で外翻と内翻を示し，Honjin ら[26)]，高橋[27)]らの変形期に相当する像を示した．術後24時間では，軸索，髄鞘共にその微構造の崩壊がさらに進み，mito. には基質の電子密度が小となり crista が空胞化する明調化型の変化と，基質の電子密度が大となる暗調化型の変化との二様の変性過程が見られるが，いずれの場合でもやがて無定形顆粒状物質に崩壊する．変形した髄鞘の板層構造はなおよく保たれているが，一部に軸索・Schwann 膜の軸索内への剥離が見られる．

術後２日では，個々の神経線維によって遅速があるが軸索は断裂した不整形崩壊物と化し，髄鞘は Honjin ら[26)]の崩壊期に入り，もはや本来の筒状構造を著しく変え，多種多様な断面像を示しつつ Schwann 細胞質内に無秩序に分布し，周期間線部における髄鞘膜の剥離，疎化myelin の形成，巻込体や髄鞘小胞の出現などへの崩壊過程が示される．Schwann 細胞は腫大し，粗面小胞体や mito. の増加が見られる．

このような変性は術後４日では益々進行する．軸索と髄鞘の崩壊は Schwann 細胞質内で進行し，術後７日では疎化 myelin，巻込体および髄鞘小胞がさらに変化して電子密度大な雲状の物質に変化する過程，すなわち小坂[28)]の髄鞘融解像に相当する変化が現われる．この時期では Schwann 細胞は著しく肥大し，末梢の小神経束では，perineural cell からなる神経周膜内に，Schwann 細胞の突起が多数充満し（写真25），いわゆる Büngner 氏束の状態が観察された．

２．下頬骨枝および頬筋枝の単独切断後の変化

頬筋に分布する第１・２・３分枝を構成する有髄線維に対する，下頬骨枝と頬筋枝の関与を明らかにするため，これら両神経枝をそれぞれ単独に切断し，写真銀法標本によって線維の二次変性を追及した．

写真14は下頬骨枝切断５日後の下頬骨枝と頬筋枝の吻合部を示したもので，完全に変性した下頬骨枝に健常な頬筋枝からの線維が混入していることが認められる．頬筋枝を切断した場合には，これと逆の関係が認められた．さらに末梢で，頬筋を支配する第１・２・３分枝を両神経枝単独切断標本で観察すると，いずれの場合でも第１・２・３分枝の各々に，変性線維と健常線維の両者が混在することが見出された（写真15）．各分枝中における由来線維の数を検すると，第１と第３分枝は，下頬骨枝と頬筋枝からほぼ等量の線維を受け，第２分枝では頬筋枝由来の線維が優位を占めていた．

３．顔面神経切断後の頬筋内神経線維終末分枝の無髄部および運動終板における変化

1）光顕所見

すでに触れたが写真銀法標本で検すると，術後８時間で，運動終板の直前の部の神経線維の末端の終末分枝および終末軸索に走行の乱れを生じ，一部に断裂が認められる．術後16時間では，終末分枝および終末軸索は瘤状腫大や棍棒状断裂を呈する（写真13）．術後24時間では，完全に崩壊する．

神経切断後における運動終板の ChE 活性は，切断後24時間，３，５日でほぼ正常と同様の結果を示し，差異を識別することは出来なかった．

2）電顕所見

術後４時間と８時間では終末分枝の無髄部に特記すべき変化は見られなかったが，術後16時間で，有髄・無髄移行部で髄鞘の末端の髄鞘小輪に乱れが生じ，無髄部の軸索内の n. f.，n. t.，mito. に有髄部と

類似の変性が現われる．有髄部の軸索と異なる点は，軸索膜の一部が不鮮明となり径約500Åの小胞の集積像が見られることである（写真26）．

運動終板においては，終末軸索内の mito. に最も早く変化が現われる．すなわち術後4時間で，mito. の内・外の限界膜が剥離し，mito. の基質と crista が外限界膜に囲まれた空胞の内部で凝集した像に接する（暗調化型変化）．s. v. はほぼ正常数認められ，大顆粒性小胞も存した．シナプス間隙に，径約500Åの s. v. 類似の小胞が存在する像に接した．

術後8時間では，終末軸索内に s. v. が著しく増加し，特にシナプス前膜に強く集合する傾向を示し，mito. の一部には，術後4時間と同じような変化が見られる（写真27）．大顆粒性小胞はなお存在している．以上の所見を図3-Bに模式的に示す．

術後16時間では，終末軸索内の mito. のほとんどが球形に腫大し，暗調化型変化は増進する．s. v. はかなり減少し，s. v. の限界膜の電子密度が大となる（写真28）．この時，大顆粒性小胞はもはや認められなかった．また n. f., n. t. は完全に消失し，Birks ら[30]，Hunt ら[31]，山田[29] らが指摘した s.v. の凝集と電子密度増加による honeycomb structure も出現する（写真29）．シナプス間隙はその巾が不規則となってかなり拡大する．同時に拡大したシナプス間隙へは，Schwann 細胞の突起と膠原細線維が進入する（写真28）．シナプス前膜は軽く凹凸を示し，一部は不鮮明となる（図3-C）．

術後24時間では，終末軸索はほとんど完全にシナプス後膜から剥離し，進入してきた Schwann 細胞の突起によって囲まれる．軸索膜はその一部がなお認められるが，大部分は不鮮明になり消失し，終末軸索の内部の大部分は mito. が変化した密度大な物質と s.v. が変化した細顆粒状崩壊物が集合した径1.5～3 μのほぼ球形に近い凝集塊によって占められている（写真30）．この時シナプス後膜の一部は，侵入してきた Schwann 細胞の突起と約500Åの間隙をもって接し，その間隙に基底膜様構造が介在している（図3-D）．

術後2日では，終末軸索内の凝集塊の電子密度が一般に低下し，凝集塊は崩壊して分散の傾向を示す．軸索膜は認め難くなり，崩壊物質塊は Schwann 細胞の突起内に位置し，その近くに密度小な部分が出現する（写真31）．Schwann 細胞は腫大し，細胞質内には粗面小胞体の増加が見られる（写真32）．また写真31に見られるように，変性した軸索崩壊物を含む Schwann 細胞の突起の外側に多数の Schwann 細胞突起が重積し，一部の突起は筋細胞と基底膜を介して接している．Schwann 細胞内で増加した粗面小胞体と mito. は，軸索変性産物の周囲に集積する傾向を示す（写真34）．この部の筋細胞質内に coated vesicle が見られ，粗面小胞体，筋形質網，径約100Åの細線維，径約200Åの細管構造などの増加が見られる（図3-E）．

術後4日では，運動終板の終末軸索部は完全に Schwann 細胞によって置換され，終末軸索由来の崩壊物はほとんどが Schwann 細胞によって処理され，Schwann 細胞質内に多数の空胞が認められる（写真33）．この時期では，終末軸索に代わってこの部を占めた Schwann 細胞の突起とシナプス後膜との間は大きく広がり，ここに膠原細線維が出現する（写真33）．この部の筋細胞細胞質内には，術後2日で見られた変化のほか，時々 multivesicular body に類似した小体が見られる（図3-F）．

術後7日では，終末軸索部は Schwann 細胞およびその突起で完全に置換されている．この部の Schwann 細胞の核には，かなり湾入が見られる．Schwann 細胞とシナプス後膜の間にはさまれた間隙はさらに拡大し，その間隙内膠原細線維が著明に増加している（写真35）．この時期でも，シナプス後膜に存する接合襞には，見るべき変化はなかった（写真35）．この部の筋細胞細胞質内の粗面小胞体と筋形質網に，内腔の拡大しているものが多く見られる．

4．頬筋内における collateral sprout による神経線維の再生現象

下頬骨枝・頬筋枝の両枝を同時に切断した後7日までの写真銀法標本では，頬筋内の有髄線維は全て変性し，神経再生を思わせる像には接しなかった．しかるに，下頬骨枝は切断せず，頬筋枝を切断した材料では頬筋枝由来の運動終板は変性に陥るが，下頬骨枝由来の運動終板は健全に残存している．術後5日頃より，筋内に残存している健全な神経線維から，本来それに属する正常な終末分枝とは別に細い枝が出て，それが周囲に延長する像に接した（写真16）．この側枝を collateral sprout と呼ぶ．collateral sprout は，その先端が1本のもののほか，2～3本に分岐して近傍の筋線維の表面に広がる．collateral sprout はその後延長し，術後15日頃には極めて長くなる．頬筋枝を切断せず下頬骨枝を切断した実験においても，同様な知見が得られた．この所見は，骨格筋に分布する神経の部分切断後，運動終板の近くで健全な神経線維から collateral sprout による運動終板の再生像を証明した Edds[32]，Hoffman[33] の知見を想起せしめる．

頬筋内を三叉神経第2枝が小束をなして貫通しているが，顔面神経下頬骨枝・頬筋枝の両者または単独切断のいずれの場合においても，頬筋内を貫通する三叉神経束から collateral sprout が形成される像に接しなかった．

考　　按

今回の検索によってマウス頬筋が大径と小径の2種類の筋線維からなることが見出され，小径線維は大径線維に比して SDH 活性が高く，電顕像では，小径線維が mito. に富み，筋鞘下に mito. が集積し，筋線維内にも太い mito. の連鎖が多く認められた．

従来動物の骨格筋線維は，その色によって赤筋線維と白筋線維の2種類が区分され，一般に赤筋線維はゆっくりした持続的収縮を，白筋線維は速い収縮を分担していることが知られている[34]．哺乳動物では，多くの筋において白筋線維と赤筋線維が同一の筋内に混在している場合が多いが，著者の検した頬筋の場合も同様であった．H-E 標本では赤筋線維と白筋線維を区分することは困難であるが，Ogata[35]，Romanul[36]，Gauthier ら[34]が種々の動物の骨格筋で指摘した結果に一致し，頬筋においても，小径筋線維に SDH 活性が強く，大径筋線維に SDH 活性が弱いことが判明した．また大径筋線維に比して小径筋線維にはるかに多くの mito. が存することは，Porter ら[37]，Nachmias ら[38]，Gauthier ら[34]の他種筋における知見に一致する．生化学的にも SDH は mito. に局在していることが明示されているので，この結果は当然といえよう．注目すべきは，マウス表情筋の一種である頬筋では，小径筋線維・大径筋線維共に，同種マウスの外肋間筋や前脛骨筋の小径および大径筋線維との太さを比べると，それぞれ極めて細く，直径が約1/5～1/6であったことである．しかるに運動終板の大きさは頬筋と外肋間筋・前脛骨筋との間にさしたる差が認め難い．したがって頬筋筋線維に終わる運動終板の占める面積は相対的に極めて大きいと言わねばならない．一般に表情筋が他種の筋に比して反応が速いと言われているが，この事実があるいはその原因をなすものかもしれない．また著者は今回，顔面神経中の大径および小径有髄線維と，頬筋内の大径および小径筋線維との間に，神経支配上の相関を見出そうと検索を進めたが，確実な相関を見出し得なかった．なお ChE 活性検索において，頬筋筋線維の筋腱移行部に ChE 活性陽性像を認めた．これは一見多重支配型の神経終末の存在を思わせるが，非分岐型の骨格筋線維の筋腱移行部に ChE 活性陽性であることが知られ[39]，また ChE 活性と軸索を同時に染めた著者の検索で，筋腱移行部の ChE 活性陽性の部に軸索の存在を見なかったことから，多重支配型の神経終末の存在を否定することができた．

実体顕微鏡観察と神経染色標本の連続切片の再構築によって，マウス頬筋は，顔面神経の下頬骨枝と頬筋枝の両者から線維を受ける頬筋への第1・2・3の各分枝によって，支配されていることを明らかにした．このことは，また両神経枝の同時または単独切断による神経線維変性実験によっても確かめられた．すなわち，顔面神経の下頬骨枝・頬筋枝の両者の同時切断標本では，頬筋を支配する第1・2・3の各分枝の有髄線維に完全な変性像が見られ，一方，下頬骨枝・頬筋枝の単独切断標本では，第1・2・3の各分枝中に，神経線維の変性像と正常な神経線維が混在することが確認された．このように，頬筋は経路を異にする2本の神経枝によって支配され，両枝由来の神経線維が混じりあって筋束に分布しているので，いずれか1本の神経枝に傷害を受けても，他の1本の神経枝が健存すれば，頬筋は完全麻痺に陥らないと考えられる．このことは，臨床上，顔面外傷による表情筋麻痺の病像解釈やその治療に重要な示唆を与えるものである．今回の著者の下頬骨枝もしくは頬筋枝の単独切断実験によると，術後5日頃から，頬筋内に切断されなかったために健全に残存している神経線維の終末分枝から，新たに側方へ collateral sprout と呼ばれる軸索の小突起が延長し，時と共にこの突起が長くなり，おそらくその運動終板が変性した筋線維に向かって走る．これはおそらく脱神経された筋線維に対する神経支配の再生を意味するものであろう．Weiss ら[40]，Edds[32]，Hoffman[33] らは1本の神経束の部分的切断によって，collateral sprout を記載しているが，著者が今回見出した頬筋の場合は，経路を異にする2本の神経枝に由来する神経線維が1つの筋内に混じて分布し，いずれか一方の神経由来の線維が変性した時，他の神経枝に由来する神経線維が，sprout を出すことを示すもので，注目に価するであろう．

著者の所見において，頬骨弓の近傍における下頬骨枝と頬筋枝内に極めて少数の無髄神経線維が認められたが，その由来は今回の実験では判然としなかった．おそらく顔面神経が茎乳突孔を出た後，顎動脈の近傍を走る間に，この動脈に伴行する動脈周囲神経叢から受けた無髄線維が，これら両神経枝内を末梢に走るものであろう．また両神経枝は眼角動脈と交叉する部位において，この動脈の動脈周囲神経叢から無髄神経からなる小神経枝を受けることが連続切片によって確認

され，この種の無髄線維は下頬骨枝および頬筋枝の切断実験において変性に陥らず，その一部は，頬筋に達する第1・2・3分枝の中を有髄線維に混じて頬筋に向かって走る．これらの無髄線維は頬筋の表面あるいは内部において，有髄線維から離れて，近傍を走る小動脈周囲の動脈周囲神経叢中に合流し，脈管の分枝と共に末梢に分布する．以上の無髄神経線維は極めて細く，特定の求心性と思われる終末を形成しないので，植物性神経に属するものと判断される．

今回の検索では，頬筋内に筋紡錘・腱紡錘あるいは求心性遊離終末と思われるものを見出し得なかった．表情筋に知覚性神経支配を報告しているのは，僅かに Kadanoff[4] がヒトの口輪筋に筋紡錘を報ずるのみで，他は全て否定的な結果を報じている．

ここで神経線維の二次変性に簡単に触れることにする．すでに所見の項でも述べたように，有髄線維では，まず軸索が崩壊し，髄鞘は変形期次いで崩壊期に入り，結局肥大した Schwann 細胞内で処理が進行する．下頬骨枝・頬筋枝および頬筋への第1・2・3分枝における変性電顕像は，本陣ら[25][26][41][42]，Glimstedt ら[43]，高橋[27]，Ohmi[44]，Nathaniel ら[45]，小坂[28]，埴生[46]，室野[47]，山田[29]の所見にほぼ一致する．但し著者の場合，神経束中の無髄線維に変性を見なかった．これはこの種の無髄線維が切断されなかったためである．

今回著者は，筋における運動終板の分布の全体像を観察するため，ChE en block 法を創案し，これを頬筋に適用した．従来は，全体像の観察には，ChE 連続切片の再構築法（Nakamura ら[48][49]）が用いられたが，著者の方法により，全体として運動終板の存在部位を実体顕微鏡で直接観察することが可能となった．

運動終板の微構造に関しては，Palade[50]，Reger[51]，Robertson[52]らの初期的研究以後多数の報告があり，最近では，Düring[53]，中村[49]，Korneliussen[54]らの報告がある．今回得たマウス頬筋の運動終板の電顕知見は，従来哺乳類で報告された運動終板のそれにほぼ類似するが，以下著者が得た特異な点について論ずることにする．Erulkar ら[55]はネコについて，表情筋と同じく鰓弓に由来する鼓膜張筋において，通常の運動終板のほかに，小径筋線維に由来する多数の小終末からなる，いわゆる一種の多重支配型である *en grappe* 型の運動終板を報告している．中村[49]はラット外眼筋で同様の終末を報告し，これに多重支配型の名を付した．すでに触れたように，著者はこのような運動終末を見出し得なかった．

運動終板部の微構造において，著者が新たに得た知見としては，終末軸索とそれを被う Schwann 細胞との間に，desmosome 構造を見出したことである．末梢神経線維における desmosome 構造については，発生期の軸索と Schwann 細胞間に Cravioto[56]，Gamble[57]，Dunn[58]，Dolapchieva[59]らが存在を報じている．著者が運動終板の部で見出した desmosome 構造は成体のもので，おそらく終末軸索と Schwann 細胞間の連結を果たす構造であろう．

運動終板における coated vesicle の存在は，Nickel ら[60]，Düring[53]，Saitoら[61]，Miledi ら[62]によって指摘されている．今回の検索においても，終末軸索内に coated vesicle が散在性に認められた．注目すべきは，シナプス前膜が終末軸索の内方へ小陥凹を形成し，この部の膜の表面に coated vesicle に見られると同様な放射状の突起が存するものを見出したことで，これをシナプス前膜小湾入（presynaptic caveola）と呼んだ．これは微構造および局在から考えて，coated vesicle と密接な関連を持つと考えられる．Korneliussen[54] は運動終板内の coated vesicle が peroxidase に関連があり，神経を刺激すると終末軸索の coated vesicle が増加すると述べている．著者の所見によると，神経切断後4時間で，coated vesicle はもはや運動終板内に見られなくなる．運動終板部における coated vesicle の生物学的意義は，現段階では明確でない．しかし，放出されたアセチールコリンの分解産物であるコリンの大部分が，終末軸索内へ取り込まれて再利用されるという報告[63]，を考えると，コリンの再度利用のための吸収路に，シナプス前膜小湾入が関与している可能性が推測される．

著者が見た運動終板部の終末軸索内の大顆粒性小胞は，すでに Atwood ら[64]，Rosenbluth[65]，Bone[66]，Korneliussen[54] によって記載されている．大顆粒性小胞はカテコールアミンを含むとの説があるが，現時点では断定を差し控えたい．

軸索が髄鞘を脱する部と，終板内で終末軸索に分枝する間の，いわゆる終末分枝無髄部は，神経線維の他の部よりも早く変性に陥る．これはおそらく髄鞘を欠くため，Schwann 細胞の消化作用を強く受けるためであろう．山田[29]や Dyck ら[67]が有髄線維に比して，無髄線維がかなり早く変性に陥ることを報じているが，その機序は上述のものと同様であろう．

神経切断後の運動終板変性像の電顕検索は，Reger[68] をはじめ，Bauer ら[69]，Miledi ら[62][70][71]，Nickel

ら[72]，Song[73]，Cheng-Minoda ら[74]，Teräväinen ら[75]，Saito ら[61)76]，Manolov[77]，Birks ら[30]，Lentz[78]，Usherwood ら[79]，Fukami ら[80]によって報告されている．

すでに述べた神経切断後7日までの頬筋運動終板における微構造変化は，1）終末軸索の崩壊，2）Schwann 細胞による崩壊軸索の取込みと処理，3）本来終末軸索が存在していた部位への Schwann 細胞と膠原細線維の侵入，に要約される．

従来の報告は，早期における運動終板部の変化の検索に欠ける点があり，10時間以前の様相は全く不明であった．著者は術後4時間ですでに，終末軸索内の mito. の一部の暗調化型変化，coated vesicle の消失，シナプス間隙における小胞様構造の出現を見出した．本実験を完了した後，Manolov[77] が早期に mito. が変化することを報じ，著者の所見を支持している．著者の所見では，s.v.は術後8時間から増加し，16時間で逆に減少し，同時に s.v. の凝集と電子密度の増大が認められ，24時間で細顆粒状崩壊を示した．Manolov[77] はラット横隔膜の実験で，術後3，6，12時間の終末軸索で，全て s.v. の減少を報じ，著者の所見と異なる．術後8時間で増加した s.v. は，この部に共存する mito. や coated vesicle が変性に陥ることから推測すると，神経切断後，s.v. が終末軸索部で新生されると解するよりは，運動終板部に近い神経軸索中に存在していた s.v. が，終末部へ移動したものと，解釈するのが妥当であろう．また honeycomb structure は，その内部構造から s.v. の凝集によって生じたものと考えられる．

術後16時間で，終末軸索はシナプス後膜から離脱し始め，同時にシナプス間隙に Schwann 細胞の突起が侵入を開始し，術後24時間で，離脱軸索は Schwann 細胞によって完全にシナプス後膜から隔てられる．術後2日で変性軸索を完全に取り囲んだ Schwann 細胞は腫大を始め，多数の突起を進展し終末軸索の存在した部位を占有する．

Katz ら[81] は，カエルの運動終板で，終末軸索の完全変性後に微小終板電位が出現することを見出し，Birks ら[30] と Miledi ら[82]，さらに最近 Dennis ら[83]は，カエル骨格筋で，終末軸索が消失し Schwann 細胞が置換した時期に，微小電位を記録し，これを Schwann-cell end-plate potential と名付け，これは Schwann 細胞からアセチールコリンが放出されることによるとの推測を下している．著者の検索では，術後24時間，2日の運動終板部で，終末軸索に置き換わった Schwann 細胞が，シナプス後膜と約500Åの間隙をもって接し，その間隙には基底膜が介在し，正常神経筋接合部に似た像を呈する所見に接した．

接合嚢は，神経切断後長期間保存されることがすでに知られている．著者の検じた7日までの電顕所見では，少なくとも接合嚢に見るべき変化はなかった．また著者の5日までの実験では，運動終板部の ChE 活性には変化は見られなかった．

筋線維の側における変化は，従来神経切断後長期間の後に観察され，筋線維内微構造の萎縮が報ぜられている[84]．今回著者は，切断後早期における変化として，術後2日で，筋形質に coated vesicle の出現，細管状構造，筋形質網，細線維の増加を認め，術後4日で multivesicular body 様小体の出現を，術後7日で粗面小胞体と筋形質網の内腔の拡大することを確認した．

結　　論

正常ならびに顔面神経切断後のマウス頬筋を可視光顕微鏡と電子顕微鏡で観察し，頬筋の神経支配，特に神経筋接合部の構造と神経切断後の変化を調べ，次の結果を得た．

1．マウス頬筋は，*Premaxilla* 骨から上唇に至る長さ約1cmの筋で，小径と大径の2種類の筋線維からなっている．小径線維は大径線維に比してコハク酸脱水素酵素の活性が強く，mitochondria が豊富である．

2．頬筋は顔面神経の下頬骨枝と頬筋枝の両者から，それぞれ線維を受ける3本の分枝によって支配されている．これらの分枝は，さらに分岐を重ねながら末梢へ進み，頬筋の中央やや下部に巾約0.5mm，長さ約3mmの範囲に運動終板を形成する．

3．個々の有髄神経線維は髄鞘を脱して終末分枝無髄部となり，これは数本の終末軸索に分枝し，筋線維表面の樋状の溝に嵌り込んで終わる．終末軸索の外側には Schwann 細胞が存し，さらにその外側に膠原細線維を含む間隙を隔てて，1層の perineural cell の鞘がある．

4．運動終板部の終末軸索内に径約500Åの無顆粒性小胞と mitochondria の集積が見られるほか，径約1,000Åの大顆粒性小胞と径約500Åの coated vesicle，神経細線維，神経細管などが存在する．終末軸索と Schwann 細胞間に稀に desmosome 構造が見られた．終末軸索と約500Åのシナプス間隙をもって接する筋細胞膜に，よく発達した接合嚢が存在

する．

5．マウス頬筋に筋紡錘・腱紡錘は認められなかった．

6．顔面神経の下頬骨枝と頬筋枝を同時に切断すると，頬筋に分布する有髄神経線維は全て変性する．下頬骨枝または頬筋枝を単独に切断すると，術後5日頃から切断されなかった有髄神経線維の運動終板に近い部位から，collateral sprout が形成される．

7．顔面神経切断後の頬筋の運動終板に現われる変化は，終末軸索内の mitochondria の腫大・崩壊・密度大な物質への移行（4～24時間）とシナプス小胞の増加およびこれに続く減少・電子密度の増大・honeycomb structure の形成，細顆粒状崩壊（8～24時間）である．coated vesicle は術後4時間で，大顆粒性小胞は術後16時間で終末軸索内に認められなくなる．神経細線維，神経細管は術後16時間で消失する．軸索膜は術後16時間から不鮮明となり，2日で見られなくなる．

8．Schwann 細胞は術後16時間から変性軸索を取り込み始め，同時にシナプス間隙にその突起を伸ばし始める．術後2日から Schwann 細胞は腫大し，細胞質内に粗面小胞体が増加する．術後4日では，軸索の変性産物はほとんど Schwann 細胞内で処理され，細胞質内に空胞が増加する．この時期に，本来終末軸索の存在していた部位が，Schwann 細胞によって完全に置換され，ついで Schwann 細胞と筋細胞膜との間が離開し，そこに多量の膠原細線維が出現する．

9．筋細胞膜の接合襞には術後7日までの検索で，見るべき変化はなかった．運動終板部の筋形質では，術後2日で coated vesicle の出現・細管状構造と細線維および筋形質網の増加を，術後4日で multivesicular body 様小体の出現を，術後7日で粗面小胞体と筋形質網の内腔の拡大を認めた．

稿を終わるにあたって，御指導を賜わった梅田良三教授，研究の御指導と御校閲を賜わった本陣良平教授に深甚なる感謝の意を表します．本研究に際しいろいろ御協力いただいた解剖学教室の中村俊雄助教授，宮下鎮憲技官に深謝いたします．また写真部および電子顕微鏡室の神戸龍雄・吉田敏衛・西村竹治郎・増村幸吉・山口稔毅の諸氏に厚くお礼を申し上げます．

文　献

1) **時実　博**：御茶の水医誌，**2**，1 (1954).
2) **Hess, A.** : J. Physiol. (Lond.), **157**, 221 (1961).
3) **Hess, A.** : Am. J. Anat., **107**, 129 (1960).
4) **Kadanoff, D.** : Z. Mikrosk. Anat. Forsch., **62**, 1 (1956).
5) **細川　宏**：神研の進歩，**4**，827 (1960).
6) **Honjin, R.** : Cytol. Neurol. St., **9**, 1 (1951).
7) **Karnovsky, M. J. & Root, L.** : J. Histochem. Cytochem., **12**, 219 (1964).
8) **中村俊雄・室野　繁・本陣良平**：解剖誌，**42**，2 (1967).
9) **Namba, T., Nakamura, T. & Grob, D.** : Am. J. Clin. Pathol., **47**, 74 (1967).
10) **Nachlas, M. M., Tson, K. C., de Souza, R., Chang, C. S. & Seligman, A. M.** : J. Histochem. Cytochem., **5**, 420 (1957).
11) **Karnovsky, M. J.** : J. Cell Biol., **27**, 137A (1965).
12) **Luft, J. H.** : J. Biophys. Biochem. Cytol., **9**, 409 (1961).
13) **大和一夫**：十全医会誌，**60**，510 (1958).
14) **佐藤泰山**：J. Electron Microsc. (Tokyo), **17**, 158 (1968).
15) **Green, E. C.** : Anatomy of The Rat, p. 14, Philadelphia, The American Philosophical Society, 1935.
16) **Honjin, R.** : Okajimas Folia Anat. Jap., **27**, 179 (1955).
17) **本陣良平**：細胞化学シンポ., **5**, 109 (1957-a).
18) **Honjin, R.** : Okajimas Folia Anat. Jap., **30**, 257 (1957-b).
19) **本陣良平**：生体の科学，**8**，110 (1957-c).
20) **本陣良平**：綜医学，**14**，673 (1957-d).
21) **本陣良平・高橋　暁・西　正美**：十全医会誌，**67**，462 (1961).
22) **本陣良平**：細胞，**3**，2 (1971).
23) **Shanthaveerappa, T. R. & Bourne, G. H.** : Science, **154**, 1464 (1966).
24) **Robertson, J. D.** : J. Biophys. Biochem. Cytol., **2**, 381 (1956).
25) **Honjin, R., Nakamura, T. & Imura, M.** : Okajimas Folia Anat. Jap., **33**, 131 (1959).
26) **Honjin, R. & Takahashi, A.** : J. Electron Microsc. (Tokyo), **11**, 139 (1962).
27) **高橋　暁**：十全医会誌，**67**，433 (1961).
28) **小坂登志喜**：十全医会誌，**70**，64 (1964).
29) **山田光興**：十全医会誌，**79**，214 (1970).
30) **Birks, R., Katz, B. & Miledi, R.** : J.

Physiol. (Lond.), **150**, 145 (1960).
31) **Hunt, C. C. & Nelson, P. G.** : J. Physiol. (Lond.), **177**, 1 (1965).
32) **Edds, M. V., Jr.** : J. Exp. Zool., **113**, 517 (1950).
33) **Hoffman, H.** : Aust. J. Exp. Biol. Med. Sci., **28**, 393 (1950).
34) **Gauthier, G. F. & Padykula, H. A.** : J. Cell Biol., **28**, 333 (1966).
35) **Ogata, T.** : Acta Med. Okayama, **12**, 228 (1958).
36) **Romanul, F. C. A.** : Arch. Neurol., **11**, 355 (1964).
37) **Porter, K. R. & Palade, G. E.** : J. Biophys. Biochem. Cytol., **3**, 269 (1957).
38) **Nachmias, V. T. & Padykula, H. A.** : J. Biophys. Biochem. Cytol., **4**, 47 (1958).
39) **Schwarzacher, H. G.** : Acta Anat. (Basel), **42**, 318 (1960).
40) **Weiss, P. & Edds, M. V., Jr.** : Am. J. Physiol., **145**, 587 (1946).
41) **本陣良平・中村俊雄**：解剖誌，**31**，78 (1956).
42) **本陣良平**：最新医学，**16**，857 (1961).
43) **Glimstedt, G. & Wohlfart, G.** : Acta Morphol. Neerl. Scand. Ⅲ, **2**, 135 (1960).
44) **Ohmi, S.** : Z. Zellforsch., **54**, 39 (1961).
45) **Nathaniel, E. J. H. & Pease, D. C.** : J. Ultrastruct. Res., **9**, 511 (1963).
46) **埴生知則**：十全医会誌，**75**，63 (1967).
47) **室野　繁**：十全医会誌，**75**，38 (1967).
48) **Nakamura, T., Namba, T & Grob, D.** : J. Histochem. Cytochem., **15**, 276 (1967).
49) **中村俊雄**：北陸麻酔誌，**3**，1 (1969).
50) **Palade, G. E.** : Anat. Rec., **118**, 335 (1954).
51) **Reger, J. F.** : Anat. Rec., **118**, 344 (1954).
52) **Robertson, J. D.** : J. Appl. Physiol., **25**, 1466 (1954).
53) **Düring, M. V.** : Z. Zellforsch., **81**, 74 (1967).
54) **Korneliussen, H.** : Z. Zellforsch., **130**, 28 (1972).
55) **Erulkar, S. D., Shelauski, M. L., Whitsel, B. L. & Ogle, P.** : Anat. Rec., **149**, 279 (1964).
56) **Cravioto, H.** : J. Ultrastruct. Res., **12**, 634 (1965).
57) **Gamble, H. J.** : J. Anat., **100**, 487 (1966).
58) **Dunn, J. S.** : Scott. Med. J., **15**, 108 (1970).
59) **Dolapchieva, S. D.** : Acta Anat. (Basel), **87**, 368 (1974).
60) **Nickel, E., Vogel, A. & Waser, P. G.** : Z. Zellforsch., **78**, 261 (1967).
61) **Saito, A. & Zacks, S. I.** : J. Bone Joint Surg. (Am.), **A51**, 1163 (1969).
62) **Miledi, R. & Slater, C. R.** : J. Physiol. (Lond.), **207**, 507 (1970).
63) **Potter, L. T.** : J. Physiol. (Lond.), **206**, 145 (1970).
64) **Atwood, H. L., Luff, A. R., Morin, W. A. & Sherman, R. G.** : Experientia, **27**, 816 (1971).
65) **Rosenbluth, J.** : J. Cell Biol., **54**, 566 (1972).
66) **Bone, Q.** : J. Cell Sci., **10**, 657 (1972).
67) **Dyck, P. J. & Hopkins, A. P.** : Brain, **95**, 223 (1972).
68) **Reger, J. F.** : J. Ultrastruct. Res., **2**, 269 (1959).
69) **Bauer, W. C., Blumberg, J. M. & Zacks, S. I.** : Proc. IV. Int. Congr. Neuropathol., p. 16, Stuttgart, George Thieme, 1962. (cited from Zacks, (1964).
70) **Miledi, R. & Slater, C. R.** : J. Physiol. (Lond.), **169**, 23 (1963).
71) **Miledi, R. & Slater, C. R.** : Proc. R. Soc. Lond. (Biol.), **169**, 289 (1968).
72) **Nickel, E. & Waser, P. G.** : Z. Zellforsch., **88**, 278 (1968).
73) **Song, S. K.** : J. Neuropathol. Exp. Neurol., **27**, 108 (1968).
74) **Cheng-Minoda, K., Ozawa, T. & Breinin, G. M.** : Invest. Ophthalmol., **7**, 599 (1968).
75) **Teräväinen, H. & Huikuri, K.** : Z. Zellforsch., **102**, 466 (1969).
76) **Saito, A. & Zacks, S. I.** : Exp. Mol. Pathol., **10**, 256 (1969).
77) **Manolov, S.** : Brain Res., **65**, 303 (1974).
78) **Lentz, T. L.** : J. Cell Biol., **55**, 93 (1972).
79) **Usherwood, P. N. R., Cochrane, D. G. & Rees, D.** : Nature, **218**, 589 (1968).
80) **Fukami, Y. & Ridge, R. M. A.** : Brain Res., **29**, 139 (1971).

81) **Katz, B. & Miledi, R.** : J. Physiol. (Lond.), **146**, 44 (1959).
82) **Miledi, R. & Stefani, E.** : J. Physiol. (Lond.), **209**, 179 (1970).
83) **Dennis, M. J. & Miledi, R.** : J. Physiol. (Lond.), **237**, 431 (1974).
84) **Pelligrino, C. & Franzini, C.** : J. Cell Biol., **17**, 327 (1963).
85) **Zacks, S. I.** : The Motor Endplate, p. 99, Philadelphia, W. B. Saunders Company, 1964.

写 真 説 明

写真1～16は光顕写真，**17～35**は電顕写真，スケールの長さは1μである．

Plate I

写真1．頬筋の横断切片（SDH法）．小径筋線維は大径筋線維に比してコハク酸脱水素酵素活性が強い．×300

写真2．頬筋における運動終板の分布（ChE en block法）．運動終板の位置に相当してコリンエステラーゼの強い活性が白い斑点として認められる．×31

写真3．頬筋筋線維の運動終板部(写真銀法)．樹枝状に分枝した神経終末分枝は，その先端が肥大し，終末軸索を形成している（矢印）．×300

写真4．頬筋の運動終板のコリンエステラーゼ活性（ChE法）．運動終板のシナプス部が灰褐色に染色され，鹿の角状を呈する．×300

写真5．頬筋の運動終板部(ChE-axon法)．銀に染まる神経軸索の末端に運動終板部のコリンエステラーゼ活性が見られる．×300

写真6．頬筋筋線維の筋腱移行部におけるコリンエステラーゼ活性（ChE法）．×690

写真7．頬筋内の動脈周囲に存する無髄神経からなる動脈周囲神経叢（写真銀法）．×300

写真8．下頬骨枝および頬筋枝切断後7日における頬筋への第2分枝(2)および第3分枝(3)内の変性神経線維（写真銀法）．動脈周囲神経叢から健全な無髄線維が神経束内に入っている．×300

Plate II

写真9．下頬骨枝および頬筋枝切断16時間後の両枝吻合部における神経線維の変性像（写真銀法）．神経線維の走行の乱れ，軸索の太さの不整に注意．×690

写真10．下頬骨枝および頬筋枝切断24時間後の両枝吻合部における変性像（写真銀法）．大部分の有髄線維は棍棒状ないし顆粒状の断裂片となり，少数の健全な無髄線維が見られる．×690

写真11．下頬骨枝および頬筋枝切断3日後の両枝吻合部における変性像（写真銀法）．有髄線維は完全に崩壊し，腫大した Schwann 細胞の間に無髄線維が残存する．×690

写真12．下頬骨枝および頬筋枝切断7日後の変性像（写真銀法）．×690

写真13．下頬骨枝および頬筋枝切断16時間後の運動終板部（写真銀法）．終末分枝および終末軸索は瘤状腫大や棍棒状断裂を示している（矢印）．×300

写真14．下頬骨枝のみを切断した後5日の下頬骨枝と頬筋枝の吻合部（写真銀法）．大部分の線維が変性した下頬骨枝に，健全な頬筋枝からの正常な線維が混入している（矢印）．×150

写真15．下頬骨枝のみを切断した後5日の頬筋内の第2分枝（写真銀法）．変性線維と健全線維が神経束内に混在している．×690

写真16．頬筋枝のみを切断した後15日の頬筋内運動終板部（写真銀法）．筋内に変性しないで残存し，運動終板を作っている神経線維から，本来それに属する正常な終末分枝のほかに，細い軸索の枝が側方に延びて，周囲の筋線維の方向に進んでいる像が見られる（矢印）．×300

Plate III

写真17．正常頬筋線維の横断像．大径（lf）と小径（sf）の両種の筋線維の横断が見られる．小径線維にはその外周に mito. が密集している．×5,100

写真18．頬筋内の有髄線維の末梢部．最末端の髄鞘節の部分で，髄鞘を脱する直前の部の横断面．分枝した多数の軸索の断面が髄鞘に囲まれている．×16,100

写真19．有髄線維が末端で髄鞘を脱する部の縦断．a:軸索，m:髄鞘，p:神経周膜細胞，S: Schwann 細胞．×16,100

Plate IV

写真20．頬筋内の運動終板．lgv:大顆粒性小胞，cv:coated vesicle．×20,300

写真21．運動終板．psc:シナプス前膜小湾入，S: Schwann 細胞．×16,100

写真22．運動終板．Schwann 細胞と終末軸索の間に desmosome (d) 構造が見られる．×16,100

PlateV

写真23．運動終板．終末軸索を被う Schwann 細胞の細胞質内に中心小体（ce）の断面が見られる．×16,100

写真24．運動終板．神経細管の所々にくびれを認める（矢印）．　×16,100

写真25．顔面神経の下頬骨枝および頬筋枝を同時に切断した後7日の頬筋内有髄神経線維．神経周膜細胞に囲まれて多数の Schwann 細胞の突起があり，その中央の大きなものの中に 疎化 myelin や巻込体が見える．　×11,500

写真26．神経切断後16時間における頬筋内有髄線維の末梢部で運動終板に移行する無髄部．軸索膜が不鮮明となり軸索には変性した球状の mito.，小胞の集積（矢印）が見られる．　×8,500

PlateVI

写真27．顔面神経の下頬骨枝と頬筋枝切断後8時間の運動終板．s.v. の増加が著しい．　×16,100

写真28．顔面神経の下頬骨枝と頬筋枝切断後16時間の運動終板．終末軸索内の mito. の球状暗調化型変化，s.v. の減少とその限界膜の密度の増大が認められる．　×17,000

写真29．写真28と同時期の運動終板．終末軸索内に honeycomb structure（hs）を認める．上方の Schwann 細胞（S）には崩壊物質が見られる．×17,000

PlateVII

写真30．顔面神経の下頬骨枝と頬筋枝切断後24時間の運動終板．終末軸索内の mito. は密度大な球状物質と化し，s.v. も密度大な顆粒状崩壊物となっている．Schwann 細胞の突起がシナプス間隙の一部に進入している．　×11,500

写真31．顔面神経の下頬骨枝と頬筋枝切断後2日の運動終板．終末軸索内の凝集塊は密度が小となり，Schwann 細胞膜との間に密度小な層を介している．×16,100

写真32．写真31と同時期の運動終板．Schwann 細胞（S）は腫大し，細胞質内に多量の Golgi 装置，粗面小胞体が認められる．筋細胞のシナプス後膜の外面には多数の Schwann 細胞の突起が接している．×6,900

PlateVIII

写真33．顔面神経の下頬骨枝と頬筋枝切断後4日の運動終板．本来終末軸索の存する部には多数の Schwann 細胞（S）の突起が位置し，これらと筋細胞のシナプス後膜との間に多量の膠原細線維（c）が進入している．　×17,000

写真34．顔面神経の下頬骨枝と頬筋枝切断後2日の運動終板．Schwann 細胞（S）中に終末軸索の変性物質が散在している．　×6,900

写真35．顔面神経の下頬骨枝と頬筋枝切断後7日の運動終板．終末軸索に代わって Schwann 細胞（S）の突起が位置し，筋形質中に筋形質網の内腔の拡大が見られる．　×11,500

Abstract

The innervation of the buccinator muscle of the mouse was investigated by light and electron microscopy. The normal fine structure of the facial nerve, its branches for the buccinator muscle and the motor end-plate in the muscle as well as the ultrastructural changes in the nerve branches and end-plate following severance of the facial nerve for 7 days thereafter were studied. The results obtained were summarized as follows:

The buccinator muscle is supplied with 3 nerve branches whose nerve fibers are derived from both the lower zygomatic and buccal branches of the facial nerve. The motor end-plates are distributed in a band area of about 0.5mm in width and 3 mm in length in the buccinator muscle.

The fine structural feature of the end-plate in the buccinator muscle is similar to that in the intercostal and anterior tibial muscles. No muscle or tendon spindle can be found in the buccinator muscle.

The earliest sign of Wallerian degeneration in the motor end-plate appears in the mitochondria and synaptic vesicles in the terminal axons. The mitochondria swell up vacuolarly and become filled with electron-dense materials, then they are transformed into spherical bodies and are broken up into fragments. The synaptic vesicles increase in number in the early stage of degeneration, then increase in electron density and show a conglutination. The axoplasm shows dissolution or aggregation to form a honeycomb structure together with the degenerated mitochondria and synaptic vesicles. The changes appear somewhat later in the Schwann cell than in the terminal axon. The Schwann cell begins to wrap the degenerated terminal axon in itself and simultaneously extends the processes into the synaptic cleft. In this degeneration stage, many mitochondria, rough-surfaced endoplasmic reticula and vacuoles are found in the enlarged Schwann cell cytoplasm. The degenerated materials are gradually digested in the Schwann cell.

In the later stages of degeneration, the locus of the presynaptic terminal axon in the end-plate is completely replaced by the Schwann cell and many collagen fibrils. The junctional fold of the postsynaptic membrane of the muscle fiber is well preserved until 7 days after nerve severance.

The intact nerve fibers which did not undergo degeneration following the partial severance of the facial nerve, i.e. after a single severance of the lower zygomatic branch or the buccal branch, extend laterally new processes of the axon near the terminal end of the myelin sheath to the denervated muscle fibers.

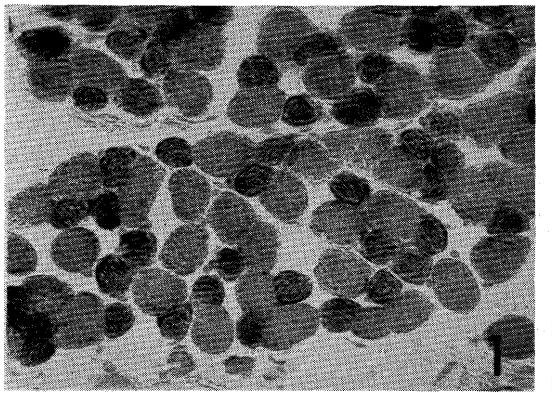
1

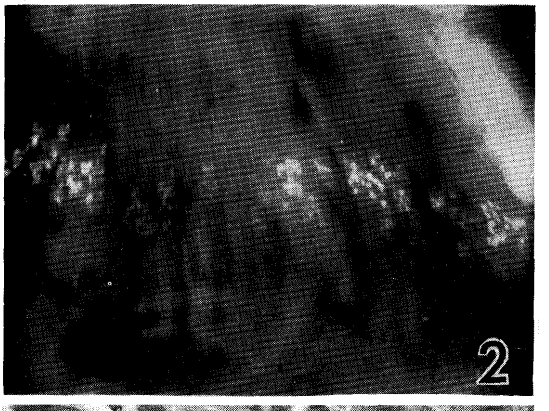
2

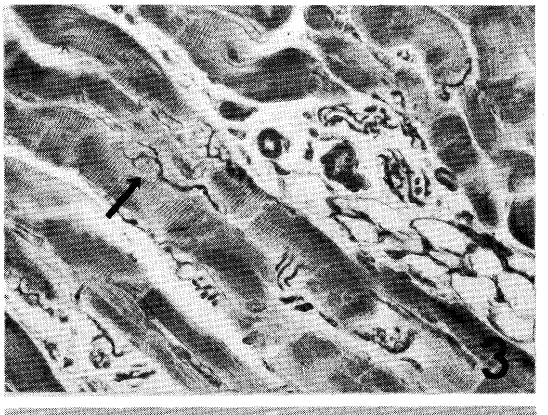
3

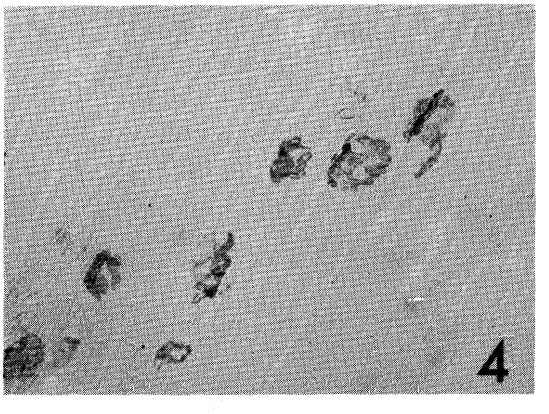
4

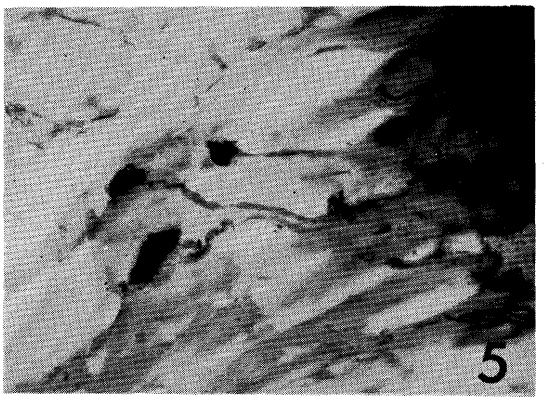
5

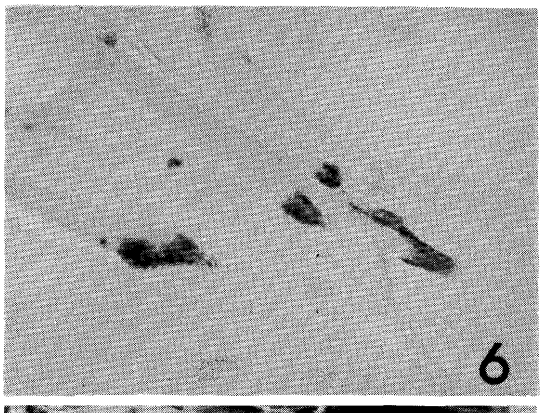
6

7

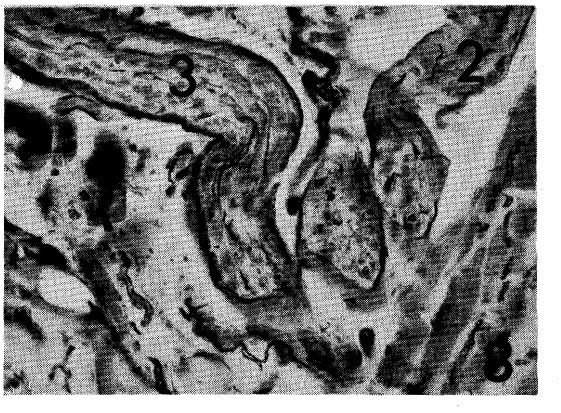
3
2
8

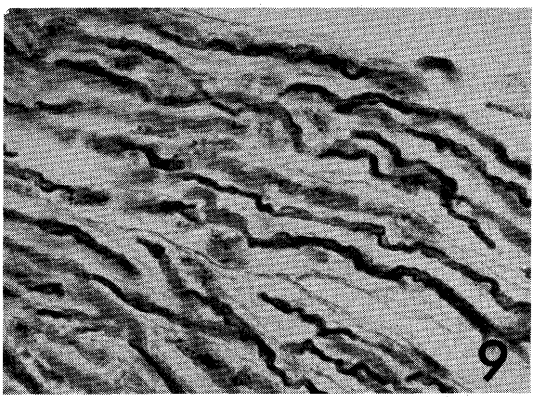
9

13

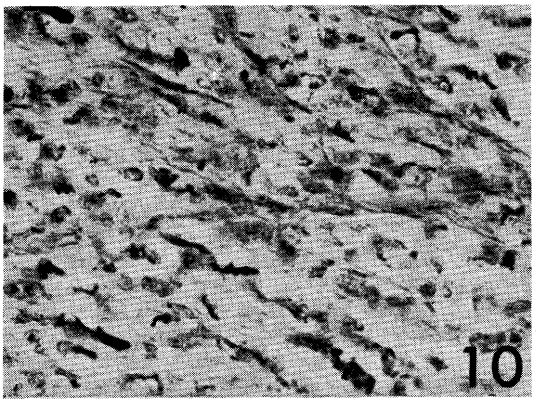
10

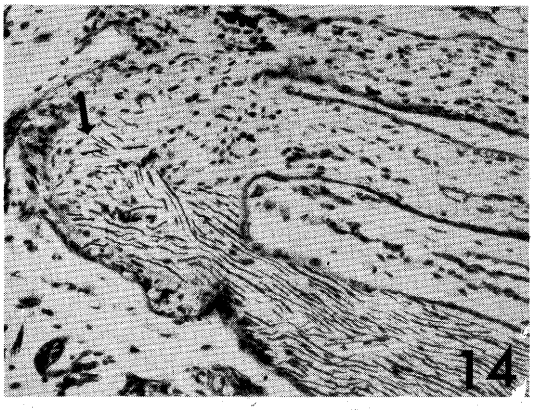
14

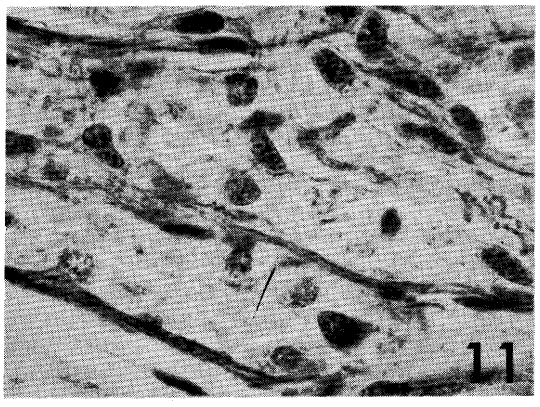
11

15

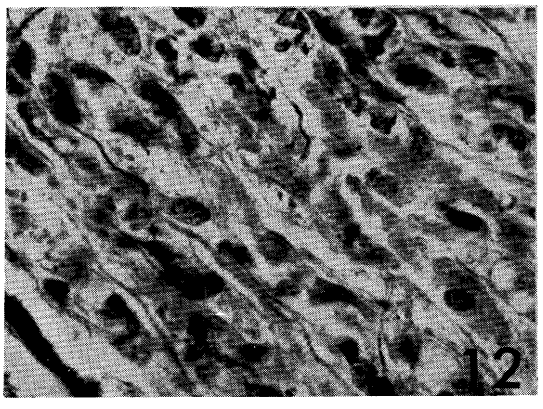
12

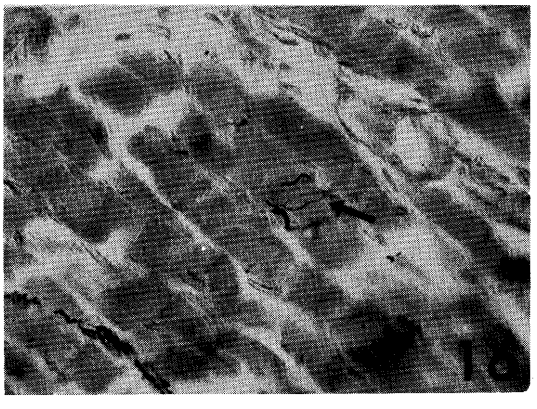
16

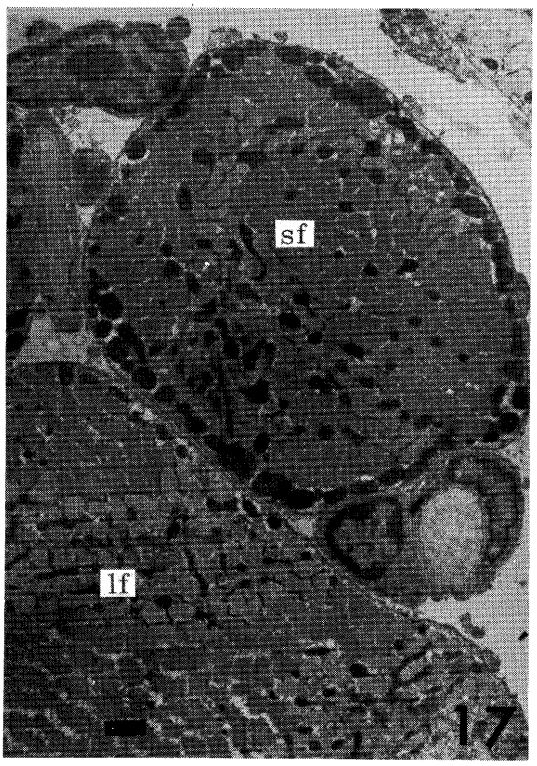
sf
lf
17

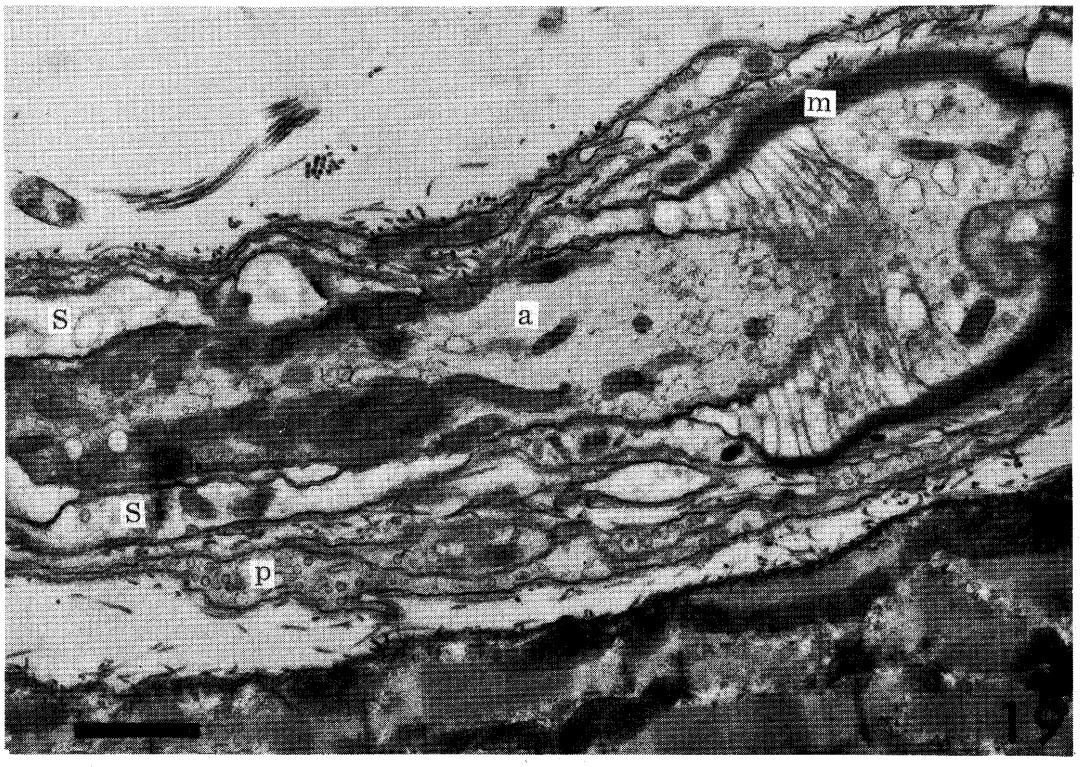
m
s
a
s
p
19

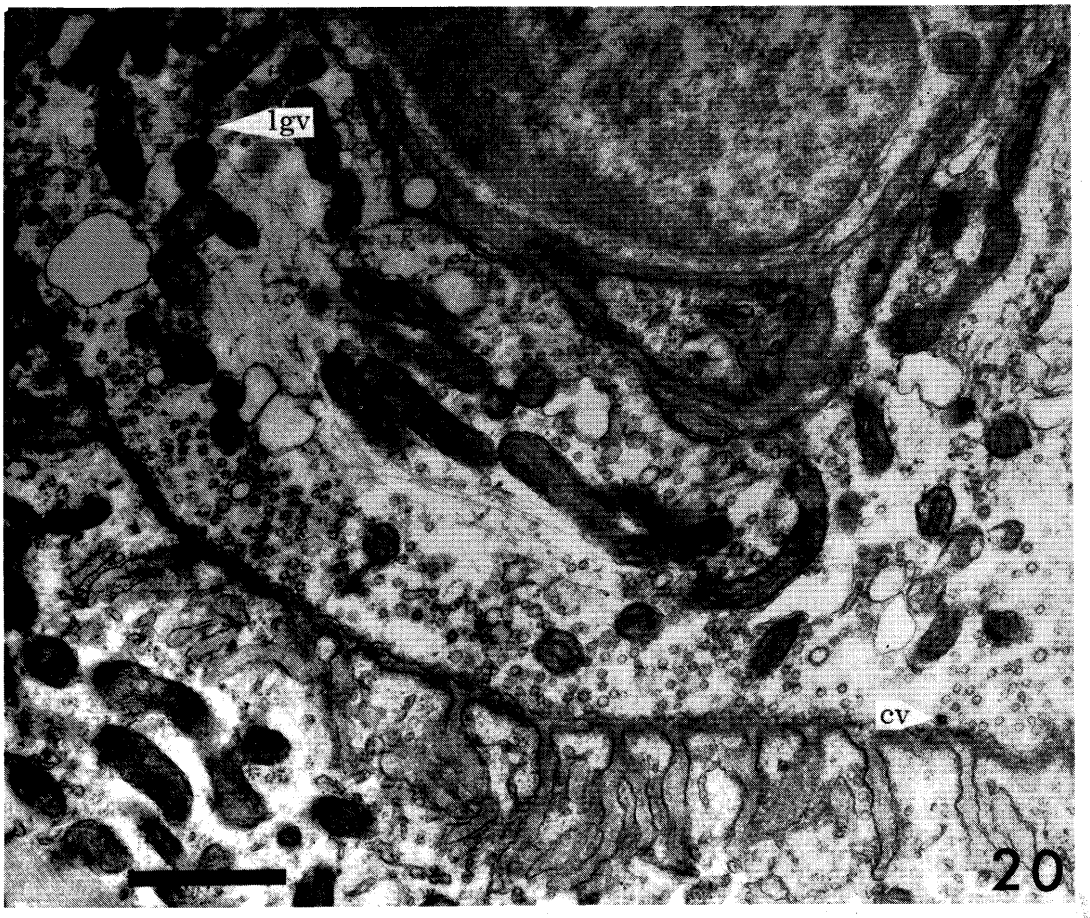
lgv
cv
20

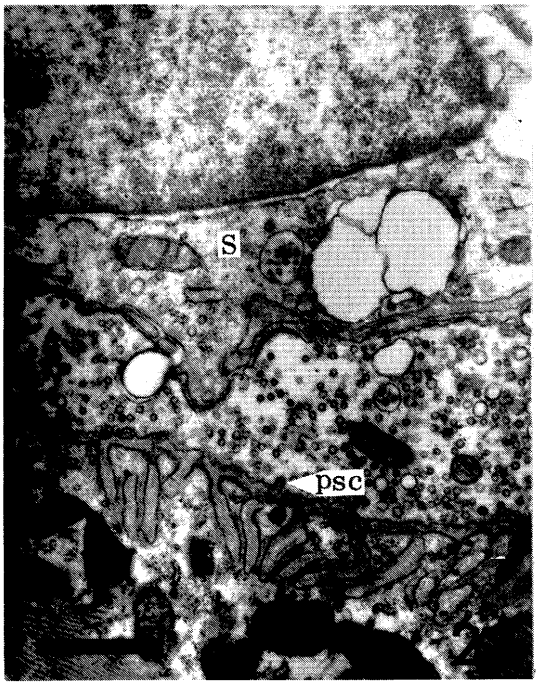
S
psc

d

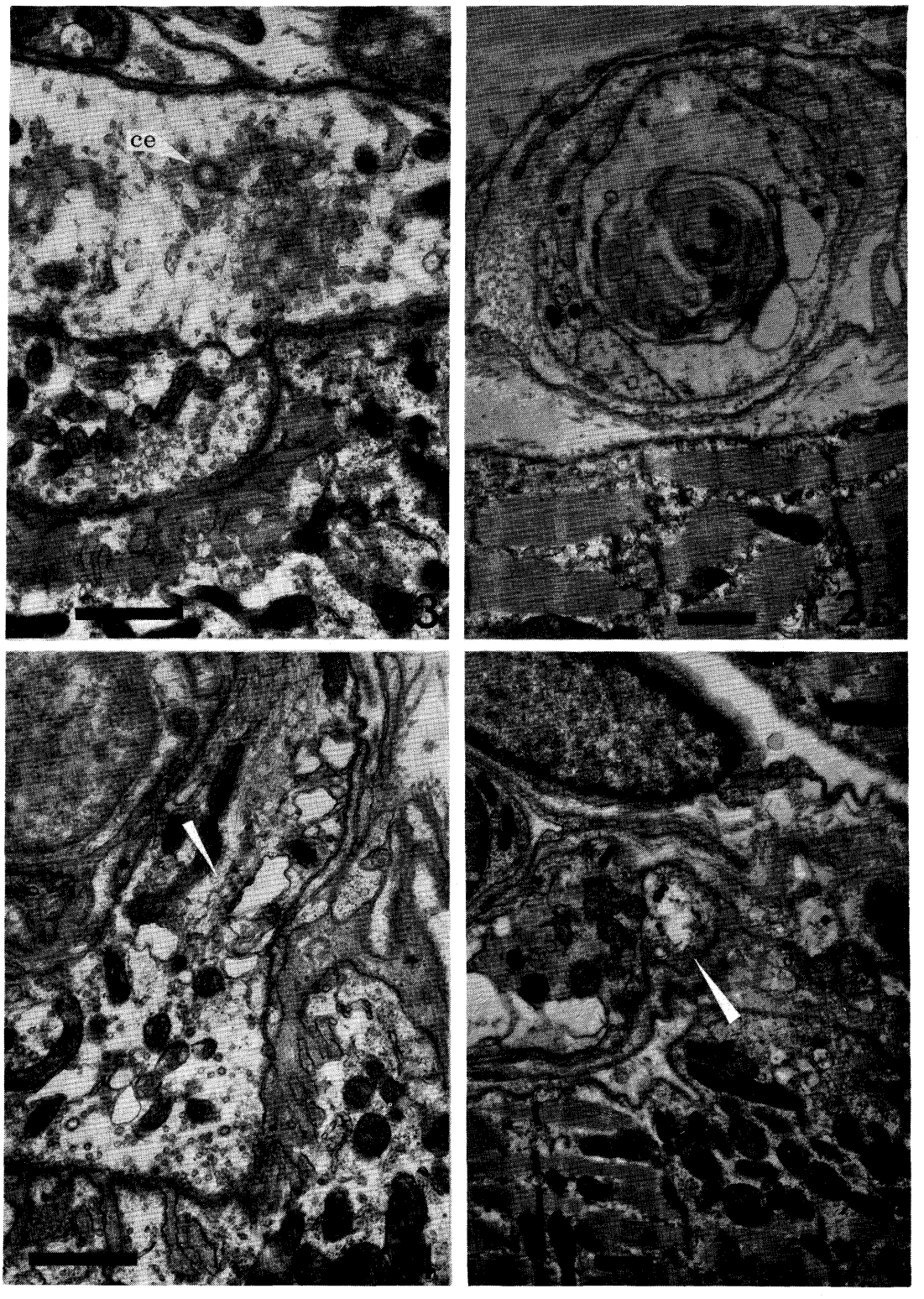
ce
3
2

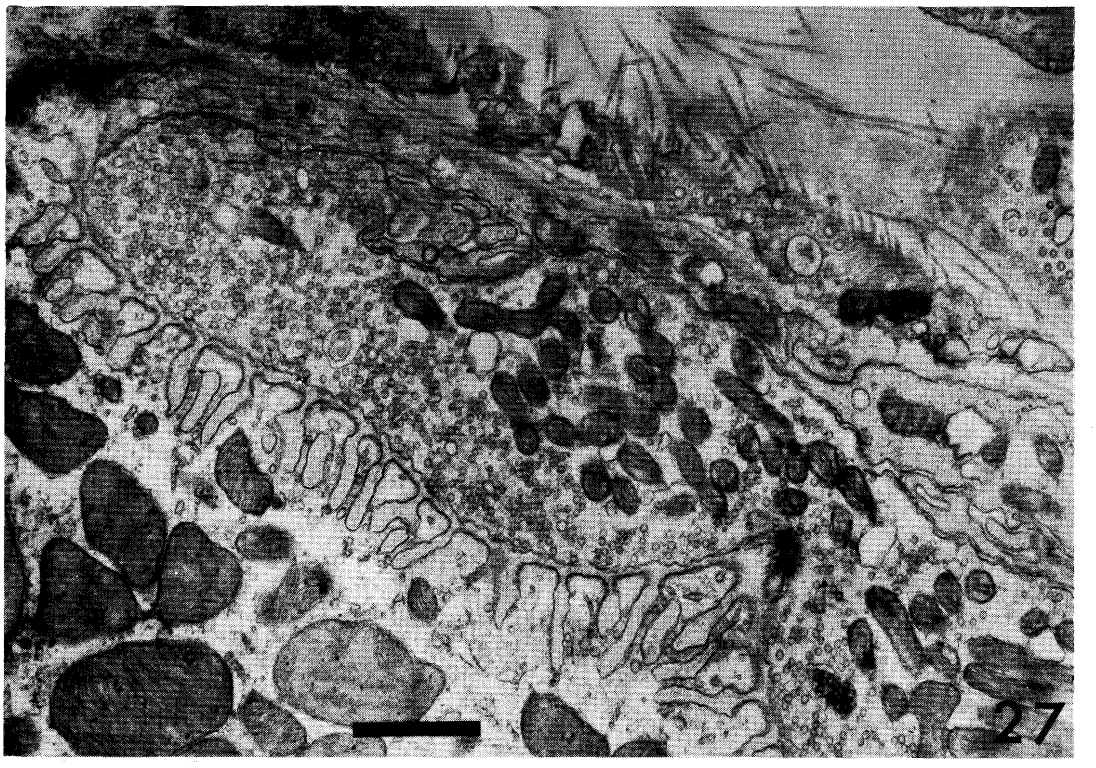
27

28

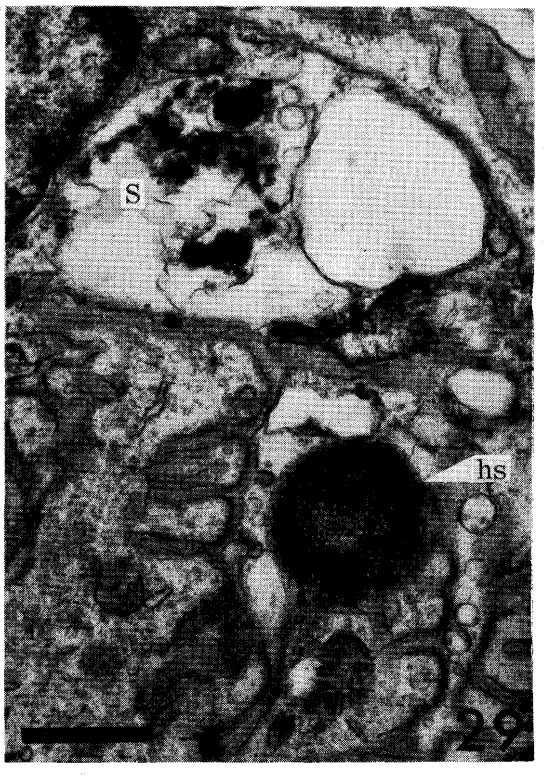
S
hs
29

30

31

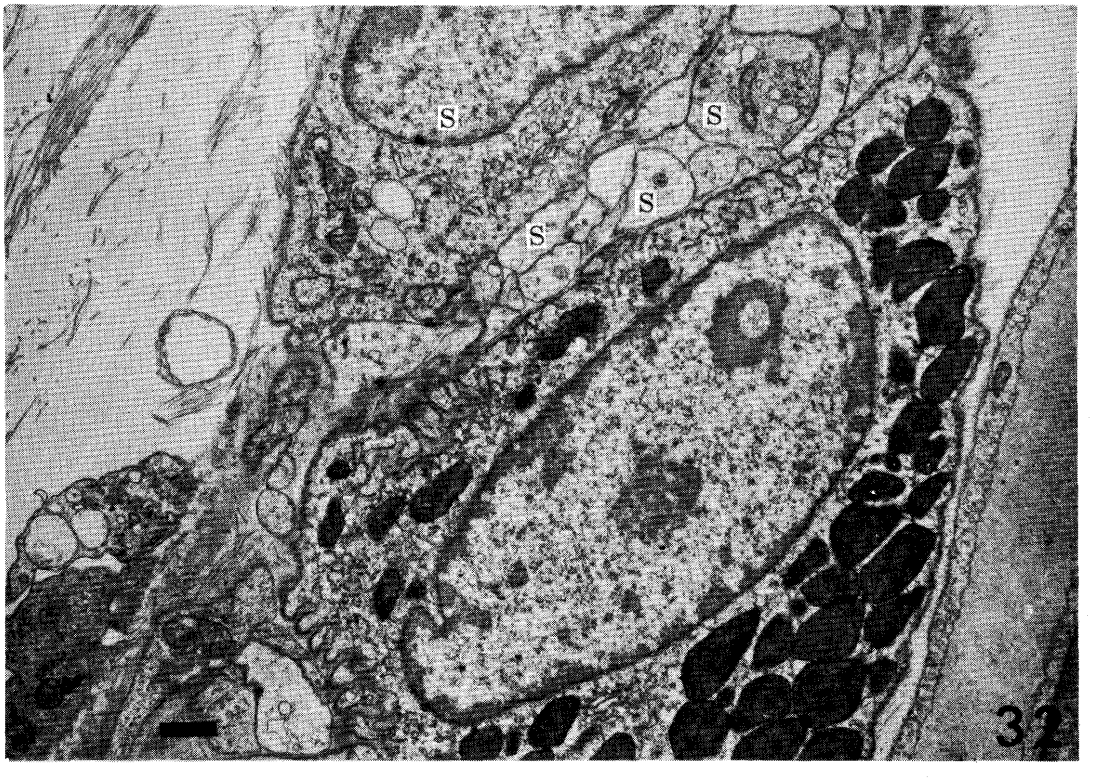
S
S
S
S
32

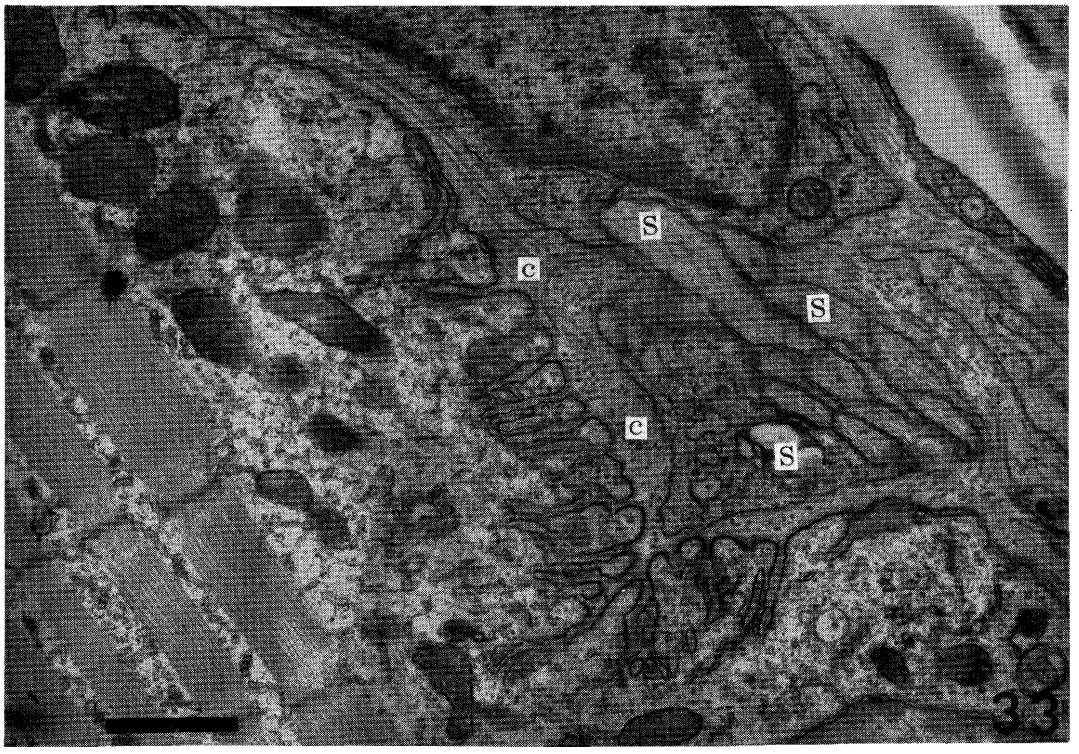
S
c
S
c
S
33

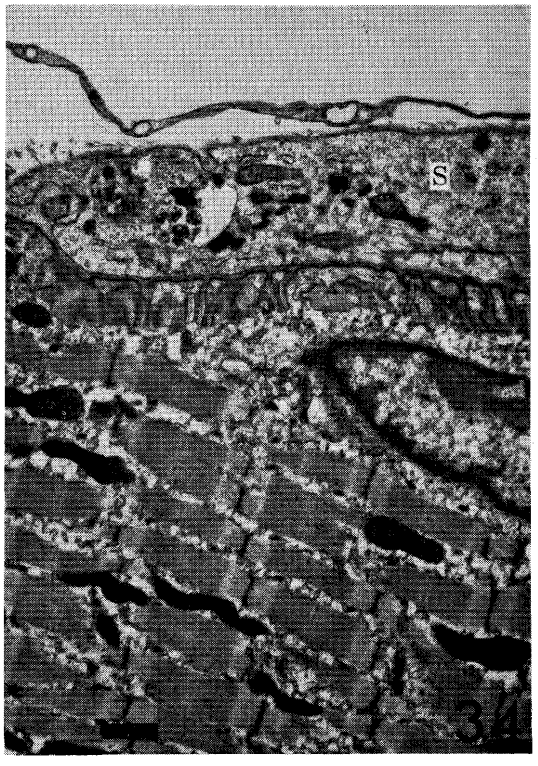
S
34

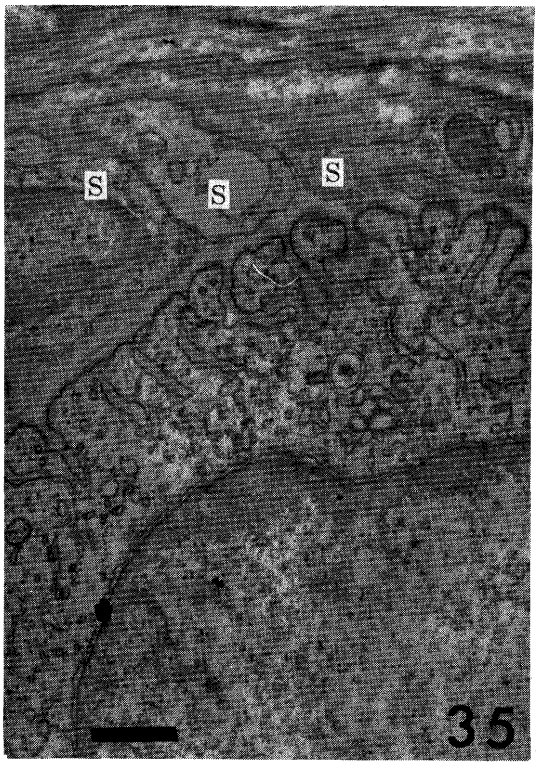
S
S
S
35