網膜剝離の手術的療法に際し，二，三の合成材料，あるいは，同種保存鞏膜片を用いることに関する実験的研究

金沢大学医学部眼科学講座(主任　倉知与志教授)
浅　野　弘　子

(昭和46年1月29日受付)

網膜剝離に対する手術的療法は，古来多数の学者により，種々研究されているが，最近行なわれている術式は，(1) ジアテルミー凝固，光線凝固，冷凍凝固などによる裂孔閉鎖術，(2) simple scleral resection (resection, infolding, tuckling など) と裂孔閉鎖術との併用，(3) 異物による突隆法と裂孔閉鎖術との併用，(4) 硝子体内への注入などに大別される．

裂孔閉鎖術に関しては，Duke Elder によれば，1916年 Gonin のパクレン焼灼による裂孔閉鎖に端を発し，1932年 Weve のジアテルミー凝固術により，一段と進歩した[1]．また，最近にいたっては，Meyer-Schwickerath[2] の光凝固，Lincoff[3] の冷凍凝固などがある．

また，鞏膜短縮術，および，鞏膜突隆法は，ともに鞏脈絡膜壁を硝子体腔へ隆起させ，剝離網膜と接近させて，癒着を促進する目的で行なわれるものである．鞏膜短縮術の中では，1903年 Müller[4] がはじめて鞏膜全層切除術を行ない，その後1933年 Lindner[5] が部分層切除を行なったが，これにより危険度が少なくなり，一段と普及した．その他，1949年 Weve[6]の Raffnung，1956年 Chamlin & Rubner の lamellar undermining[7] などが現われた．つぎに，鞏膜突隆法に関しては，1937年 Jess[8] がガーゼタンポンを用いて以来，同法を改良した Custodis[9] の Polyviol-plombe 縫付法 (1949年)，Schepens[10] の polyethylene 管埋没法 (1951年)，Arruga[11] の赤道部輪状締結法 (1957年) などが用いられ，さらに1960年 Schepens ら[12]のシリコン材の使用へと発展した．また，Lincoff[13] は1962年以来シリコンスポンジを用いて好結果を得ている．また，1962年以来 Dellaporta[14]は，一連の実験を行なっている．近年これら合成材料の異物反応を嫌って，皮膚 (1960年，Heydenreich[15])，耳軟骨 (1961年 Niedermeier[16])，広筋膜 (1962年 Kloeti[17]) などが用いられ，また1962年 Johnson[18]，Rodriguetz-Vasquetz[19]，Sachsenweger ら[20] により，また1964年，Wilson[21]，1965年 Knobloch ら[22] により同種鞏膜が利用されている．当教室の武田[23]は1968年に同種鞏膜利用の際の同鞏膜の保存方法，保存期間などに関し系統的実験を行ない，報告している．著者はここに，ポリビオールスチフト，シリコンロッド，シリコンスポンジロッドの合成材料，ならびに，武田の実験において，比較的良い成績の得られた5種の保存法による同種保存鞏膜を用い，Custodis[9] の Plombe 縫付法に準じて手術を行ない，比較的長期間の経過を観察する目的で，この相互に関する所見を，病理組織学的に比較検討したのでその結果を報告する．

〔I〕 実験その1　合成材料の縫着について

I．実験材料および実験方法

1．縫着する材料について

1）ポリビオールスチフト

B. Braun Melsungen 社製の直径 4 mm，長さ 8 cm のものを，使用に際して，生食水で洗浄後，約 10 mm の長さに切断して用いた．

2）シリコンロッド

米国 Lubtician Products 社製 シリコンロッド SR-2960 2½ を乾熱滅菌して用いた．

3）シリコンスポンジロッド

米国 Lubtician Products 社製 シリコンスポンジロッド SPR-2982 2½ を乾熱滅菌して用いた．

2．手術方法

成熟白色家兎（体重 1.5～3.0 kg）を用い，5 w/v %ネンブタール 0.25ml/kg を耳静脈内注射により全身麻酔をほどこした．動物固定器に固定し，ベノキシール点眼麻酔をも併用した．合成材料の縫着方法は，

Experimental studies on the synthetic materials and homografts of the preserved sclera, used in retinal detachment surgery. **Hiroko Asano**, Department of Ophthalmology (Director: Prof. Y. Kurachi), School of Medicine, Kanazawa University.

Custodis[9] の Plombe 縫付法に準じた（図1）．

第1図 手術方法

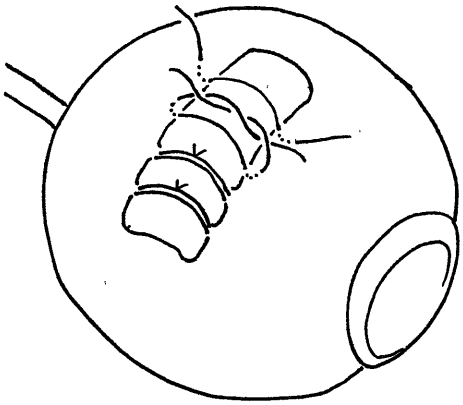

手術野は耳側上方とし，角膜輪部より，約5mm離れてこれに平行に結膜切開をほどこし，テノン氏膜を剝離して鞏膜を露出，上直筋腱，ときに上斜筋腱をも切断した．上および外側渦静脈の間で，輪部から5～9mmの間の鞏膜に約3mm間隔で，6－0号黒色絹糸および6mm角膜縫合針を用いて固定糸を4本おき，その耳側端部で，¼注射針で硝子体を穿刺して，少量の硝子体液を洩らし，眼圧下降をはかった．固定糸と鞏膜の間に，上述した縫着材料を入れ，結節縫合を行なって，鞏膜の陥凹を作った．結膜創は6－0号黒色絹糸で連続縫合により閉じ，術後アイロタイシン眼軟膏を点入した．

3．観察期間および組織標本作製

上記合成材料3種を縫着した眼球は，点眼麻酔下で，術後2週間目，1カ月目，3カ月目，6カ月目，1年目，ときに1年数カ月目に摘出し，10%ホルマリン固定，パラフィン包埋，H-E染色を行なって鏡検した．なおそれぞれ眼球摘出前に，ミドリン散瞳後，眼底検査を行なった．

使用家兎眼は術後の各観察期間につき，それぞれ2～4眼，総計37眼とした．

II．実験成績

1．肉眼的所見

術後3～4日目迄，眼瞼，結膜は充血し，腫脹，刺激症状を認める．ただし，角膜，前房，虹彩，水晶体などには変化なし．術後1週間目になると前記症状は著明に軽減し，結膜創は癒着している．以後特殊な例を除き，肉眼的には異常を認めない．

特殊例としては，シリコンスポンジロッド縫着例のうち，No.102 家兎両眼，および，No.87 家兎右眼，No. 103 家兎左眼の手術部にシリコンスポンジロッドをかこみ，帯黄白色の著明な隆起を認めた．また，シリコンロッド縫着例の No. 51 家兎右眼に著明な角膜実質炎を認めた．

2．検眼鏡的所見

手術直後，手術部網膜に著明な隆起を認め，その頂上は，帯黄白色を呈する．ときにこの隆起の周囲に小出血斑を認める．また，隆起の周囲に軽い網膜剝離を認める．第2週後，隆起はやや平担となる傾向がある．3カ月後手術部はわずかに隆起している．6カ月後では，ごくわずかの隆起が認められ，1年後では，手術部は軽い瘢痕により推定できる程度である．またシリコンスポンジロッド縫着例のうち，摘出時手術部に帯黄白色隆起を認めたものは，手術部の網膜に混濁が認められた．

3．病理組織学的所見

1）ポリビオールスチフト縫着について

i）術後2週間目

a No. 56 家兎左眼 標本 No. 5（写真1）

ポリビオールスチフト片（以下ポと略す）は縫着部鞏脈絡膜を硝子体側へかなり圧迫隆起させている．鞏膜のポに接する部は，線維細胞の変性壊死をみ，一部に偽好酸球の軽度浸潤をみる．ポの眼窩組織でかこまれた部は，ポをかこみ，偽好酸球集簇を入れた比較的狭い腔隙，すなわち，膿瘍腔を形成し，その周囲に肉芽層（早期の線維化）が形成され，肉芽層の一部に偽好酸球，組織球，リンパ球，形質細胞の浸潤が著明で，少数の異物巨細胞も混在する．縫着部鞏膜は薄く約½の厚さになっている．

b No. 55 家兎左眼 標本 No. 7

ポは鞏脈絡膜を著明に硝子体腔中に圧迫隆起させている．標本 No. 5 にくらべ，急性炎症はほとんど消褪し，縫合糸をかこむ小さい膿瘍を残すのみで，ポをかこみ，異物巨細胞を含む薄い肉芽層をみとめ，その周囲は線維化層でかこまれる．

ii）術後1カ月目

a No. 52 家兎右眼，標本 No. 13

ポは鞏脈絡膜を硝子体腔中に圧迫隆起させている．縫合糸をかこむ小さい膿瘍を残すほか，炎症はほとんど消褪し，ポをかこみ菲薄な肉芽組織をみ，その周囲を線維化層がかこむ．一部では肉芽層はなく線維化層が直接かこむ．ポの鞏膜と接する部は，きわめて菲薄な肉芽，および線維化層をみとめるのみである．縫着部鞏膜は，周囲にくらべ約½の厚さになっている．

b No. 53 家兎左眼，標本 No. 15

No. 13 と類似所見であるが，ポによる鞏脈絡膜の突出は著明で，ポをかこむ肉芽層が No. 13 よりやや厚い．縫着部鞏膜は周囲にくらべ，約½～⅓にうすくなっている．

iii）術後3カ月目

a　No. 59 家兎右眼，標本 No. 42（写真2）

ポによる鞏脈絡膜の硝子体腔中への圧迫隆起はやや軽度となる．縫合糸周囲の肉芽腫はさらに小さくなる．ポをかこみ，異物巨細胞，あるいは，きわめて薄い肉芽層をみるが，部位によりこれを欠き，その周囲は硝子化し，既存鞏膜と区別なく癒着した線維化層でかこまれる．縫着部鞏膜は周囲に比べ½～⅓の厚さとなっている．

b　No. 57 家兎右眼，標本 No. 36

No. 42 と同様所見である．

iv）術後6カ月目

a　No. 51 家兎左眼，標本 No. 53（写真3）

ポによる鞏脈絡膜の硝子体腔中への圧迫隆起は軽度となる．縫合糸はほとんど異物巨細胞のみでかこまれる．ポをかこみ一部に異物巨細胞，あるいは，きわめて薄い肉芽層をみるのみで，大部分線維化層のみでかこまれ，線維化層は薄く膜様となる．縫着部鞏膜は周囲にくらべ½～⅓の厚さになっている．

b　No. 60 家兎右眼，標本 No. 58

No. 53 と類似所見であるが，ポをかこむ薄い肉芽層が全般にみられ，一部肉芽層が比較的厚い．

v）術後1年目

a　No. 47 家兎右眼，標本 No. 97（写真4）

ポによる鞏脈絡膜の硝子体腔中への圧迫隆起は，きわめて軽度となる．ポをかこみ薄い肉芽層と線維化層をみるが，ポと接する鞏膜の一部に著明な石灰沈着巣をみ，他の部の線維化層のところどころにも軽度の石灰沈着をみる．縫着部鞏膜はきわめて薄く，周囲の約⅓である．

b　No. 50 家兎右眼，標本 No. 102

No. 47 とほぼ類似所見であるが，石灰沈着はみとめられない．

vi）術後1年7カ月目

a　No. 96 家兎右眼，標本 No. 198

ポによる鞏脈絡膜の硝子体腔中への圧迫隆起はほとんどなくなる．ポをかこみ，大部分薄い肉芽層および線維化層をみる．縫合糸は一部肉芽組織にかこまれるが，大部分は少数の異物巨細胞と線維化層にかこまれる．

b　No. 95 家兎右眼，標本 No. 208

ポにより鞏脈絡膜は軽度に硝子体腔中へ圧迫隆起している．ポは組織球と異物巨細胞からなる薄い肉芽層と線維化層にかこまれる．

以上全期間を通じて縫着部鞏膜の厚さは½～⅓にうすくなっている．

2）シリコンロッド縫着について

i）術後2週間目

a　No. 56 家兎右眼，標本 No. 21（写真5）

シリコンロッド片（以下シと略す）による鞏脈絡膜の硝子体腔中への圧迫隆起はきわめて著明である．シをかこみ薄い偽好酸球の集簇層をみとめ，鞏膜側は偽好酸球浸潤のみで，肉芽，線維化層をみず，眼窩側には偽好酸球層の周囲に一部，ときに異物巨細胞を含む薄い肉芽層をみ，周囲全般にやや厚い線維化層をみとめる．縫合糸に対する小さい異物肉芽腫をみる．縫着部鞏膜の厚さは約½となっている．

b　No. 55 家兎右眼，標本 No. 23

シによる鞏脈絡膜の圧迫隆起はかなり著明である．シをかこみ，No. 21 のような偽好酸球集簇層なく，組織球，異物巨細胞からなる薄い肉芽，線維化層をみるのみであるが，縫合糸が筋肉部にかかり，筋肉部に著明な偽好酸球浸潤，すなわち，急性炎症が起り，縫合糸をかこみ膿瘍を形成する．（これは縫合糸のかかった部が血管に富む筋肉であったためと考える．）周囲組織にも細血管拡張充血，リンパ球，形質細胞浸潤をみる．縫着部鞏膜の厚さは約½となっている．

ii）術後1カ月目

a　No. 52 家兎左眼，標本 No. 25（写真6）

シによる鞏脈絡膜の硝子体腔中への圧迫隆起は著明である．シをかこみ，No. 23 と類似の組織球，異物巨細胞の肉芽，および，薄い線維化層をみる．縫合糸に対し異物肉芽腫を形成するが，一部好酸球浸潤が残る．縫着部鞏膜の厚さは約⅓となっている．

b　No. 53 家兎右眼，標本 No. 27

No. 25 と類似所見であるが，シの眼窩側周囲の線維化層がより厚く，縫合糸に対する偽好酸球浸潤部なし．

iii）術後3カ月目

a　No. 59 家兎左眼，標本 No. 31

シによる鞏脈絡膜の硝子体腔中への圧迫隆起はかなり著明である．シはきわめて薄い線維化層でかこまれるのみで，一部に扁平となった少数の組織球，ときに異物巨細胞が残るのみである．鞏膜側には線維化層もほとんどなし．縫着部の鞏膜の厚さは約⅓となっている．

b　No. 57 家兎左眼，標本 No. 40

No. 31 とほぼ同様所見である．

iv）術後6カ月目

a No. 51 家兎右眼，標本 No. 56

シは鞏脈絡膜をかなり硝子体腔中へ圧迫隆起させている．シをかこみ，No. 31 と同様薄い線維化層をみる．これは異物の被包化の所見である．縫着部鞏膜の厚さは約⅓～¼となっている．（著明な角膜実質炎の所見あり）

b No. 60 家兎左眼，標本 No. 59

No. 56 と類似所見であるが，シによる鞏脈絡膜の硝子体腔中への圧迫隆起が軽度で，縫着部鞏膜の厚さは約½である．

v）術後1年目

a No. 47 家兎左眼，標本 No. 99（写真7）

シの鞏脈絡膜の硝子体腔中への圧迫隆起はきわめて軽度となる．シをかこむ線維化層はきわめて薄くなる．縫着部鞏膜の厚さは約½となっている．

b No. 50 家兎左眼，標本 No. 104

No. 99 とほぼ同様所見である．

vi）術後1年7カ月目

a No. 96 家兎左眼，標本 No. 200

b No. 95 家兎左眼，標本 No. 205

ともに No. 99 とほぼ同様所見である．

3）シリコンスポンジロッド縫着について

i）術後2週間目

a No. 86 家兎右眼，標本 No. 47

シリコンスポンジロッド片（以下スと略す）による鞏脈絡膜の硝子体腔中への圧迫隆起は著明である．スをかこみ，きわめて薄い組織球と異物巨細胞からなる層と，きわめて薄い線維化層をみるのみで，炎症反応ほとんどなく，周囲には細血管の拡張充血をみるのみである．ス周囲の鞏膜に顆粒状の軽度石灰沈着をみる．縫合糸に対する異物反応も軽度である．この例は例外的に炎症反応がない例と考える．縫着部鞏膜の厚さは約⅓となっている．

b No. 87 家兎右眼，標本 No. 52（写真8）

スによる鞏脈絡膜の硝子体腔中への圧迫隆起は著明である．スをかこみ，偽好酸球のかなり厚い集簇，すなわち，膿瘍をとくに眼窩側で鞏膜に近い部にみとめ，その周囲に比較的厚い線維化層を形成し，外周に細血管の拡張充血，リンパ球を主とした浸潤をみる．偽好酸球集簇をみない眼窩側部では，スに接して組織球，異物巨細胞の層あり．縫合糸に対する反応も比較的強い．縫着部鞏膜の厚さは約⅓となっている．

ii）術後21日目（術後21日目死後摘出）

a No. 102 家兎右眼，標本 No. 62

スと縫合糸，壊死鞏膜片をかこみ，大きい膿瘍腔形成をみる（写真9），周囲にところどころ薄い肉芽層と，全周に厚い線維化層をみ，そのところどころに著明なリンパ球，形質細胞浸潤をみる．鞏膜は硝子体側へ著明に圧迫され，リンパ球，形質細胞浸潤が鞏膜から脈絡膜におよび，同部網膜は変性する（写真10）．縫着部鞏膜の厚さは約½となっている．

b No. 102 家兎左眼，標本 No. 63

No. 62 とほぼ同様の所見である．

iii）術後3カ月11日目（術後3カ月11日目死後摘出）

a No. 103 家兎右眼，標本 No. 80（写真11）

スによる鞏脈絡膜の硝子体腔中への圧迫隆起はきわめて軽度となる．スをかこみ，一部に偽好酸球の小集簇，一部に組織球，異物巨細胞（写真12）をみ，全周偽好酸球，リンパ球などの浸潤著明な比較的厚い肉芽層でかこまれ，外周の線維化層は乏しい．縫合糸に対してもなお急性炎症が残る．縫着部鞏膜の厚さは約½となっている．

b No. 103 家兎左眼，標本 No. 83

ス，縫合糸，一部壊死鞏膜組織をかこみ，大きな膿瘍腔形成をみ，壁は線維化層厚く，偽好酸球，リンパ球，形質細胞などの浸潤著明である．炎症は，鞏膜全層にはおよばないので，脈絡膜，網膜著変なし．鞏脈絡膜の硝子体腔中への圧迫隆起は軽度である．縫着部鞏膜の厚さは約½となっている．

iv）術後6カ月目

a No. 77 家兎左眼，標本 No. 76（写真13）

スによる鞏脈絡膜の硝子体腔中への圧迫隆起は軽度となる．スをかこみ，約半分は内側に異物巨細胞の並んだきわめて薄い線維化層でかこまれるが，他の半分は膿瘍が残り，周囲の線維化層も厚く，リンパ球などの浸潤をみる．その周囲にス小片をかこみ，別の慢性小膿瘍をみとめる．縫着部鞏膜の厚さは約½である．

b No. 92 家兎左眼（術後5.5カ月目死後摘出）標本 No. 85

スによる鞏脈絡膜の硝子体腔中への圧迫隆起はほとんどなくなる．スは内側に異物巨細胞，組織球の並んだ薄い線維化層でかこまれる．

c No. 101 家兎左眼，標本 No. 88（写真14）

No. 85 とほぼ同様所見であるが，線維化層に軽度リンパ球浸潤をともない，一部に縫合肉芽腫をみ，その周囲ではリンパ球浸潤著明である．縫着部鞏膜の厚さは約½である．

v）術後1年目

a No. 76 家兎左眼，標本 No. 108

スの鞏脈絡膜の硝子体腔中への圧迫隆起はほとんどなくなる．スは内側に扁平化した異物巨細胞，組織球

の並んだ薄い線維化層でかこまれる．2，3 縫合肉芽腫をみるが，異物巨細胞のみでかこまれ，一部周囲に軽度リンパ球浸潤をみるのみである．縫着部鞏膜の厚さは約1/3～1/4である．

b　No. 81 家兎左眼，標本 No. 110

スによる鞏脈絡膜の硝子体腔中への圧迫隆起は軽度にあり．他は No. 108 と類似の所見である．

c　No. 79 家兎左眼，標本 No. 112

d　No. 83 家兎左眼，標本 No. 115

c．d ともに No. 108 とほぼ同様所見である．縫着部鞏膜の厚さは約1/2～2/3である．

4）病理組織学的所見小括

i）ポリビオールスチフト縫着の場合

初期の急性炎症，異物反応は中等度にあり，ついでポは異物巨細胞をともなう肉芽層，線維化層で包まれ，のちに線維性に被包される．全期間を通じて，鞏膜の厚さは約1/2～1/3に薄くなっている．ポによる鞏脈絡膜の硝子体腔中への圧迫隆起はかなり著明で，1年後にもきわめて軽度にみとめられる．

ii）シリコンロッド縫着の場合

初期の急性炎症，異物反応は，ポに対するよりも軽く，シは比較的早期に肉芽，線維化層でかこまれ，線維性に被包される．全期間を通じて縫着部鞏膜の厚さは1/3～1/4ともっとも薄くなる．シによる鞏脈絡膜の硝子体腔中への圧迫隆起はきわめて著明で，1年後にも軽度にみられ，合成材料三者のうちもっとも強い．

iii）シリコンスポンジロッド縫着の場合

感染によると推定される膿瘍形成のあるものが多い．また，膿瘍形成のないものでも，異物巨細胞の出現が，長期にわたってみとめられ，異物反応が強い．スによる鞏脈絡膜の硝子体腔中への圧迫隆起の程度，縫着部鞏膜の厚さの変化の程度は，ほぼポリビオールスチフトの場合に匹敵する．

Ⅲ．総括ならびに考按

網膜剝離の手術的療法の原則は Gonin により確立された，すなわち，Gonin は網膜裂孔を完全に永久的に閉鎖することが，必要かつ十分なる条件と考えた[1]．その後，Gonin および他の学者達により，裂孔が巨大であったり，多数であったりするときには，裂孔とそれより後極側にある健常網膜部との間に barrage をつくることによって，治癒させる方法が考案された．しかし，剝離が高度で，あるいは硝子体からの牽引があって剝離の治癒が簡単に望めないときには，脈絡膜を剝離網膜へ接近させて網膜，脈絡膜間に瘢痕性癒着をおこさせることにより，治癒率があがると考えられた．この考えで Strampelli[24)25)] は脈絡膜下に血漿を注射し，また，のちに gelatin sponge を用いた．そして1951年以来 Custodis[9)] は鞏膜切除を行なわずにポリビオールを縫着し，1958年には網膜下液の排除は不要であると述べた．彼は red rubbery substance, polyvinyl alcohol, gam arabic および congo red の混合物であるポリビオールを用いたが，これは優れた弾性を持っているが，ときに術後の強い反応を惹起する．1960年 Schepens[12)] は25例にこの方法を行ない，6例に感染を起し，そのうち4例は眼内炎を起し，1例は眼球摘出が必要だった．第7例にはポリビオールに対する過敏性が考えられた．ポリビオールの二つの欠点は (1) 恐らく polyvinyl alcohol がゆっくりと放散されるため，眼窩組織に対して刺激的であること，(2) congo red が細菌増殖を許すためと思われるが，ポリビオールには感染が多いことである．そしてポリビオールの利点は軟かいことと，弾力性があることである．そこで Schepens[12)] などはよりよい材料をと追求し，シリコン材に注目しはじめた(1958年)．シリコンは SiO_2 および有機グループからなる合成複合体である．1940年以後 Dow Corning Company and General Electric Company が Organosilicone の商品製作をはじめた．このシリコンは液状，グリース状，樹脂状，ゴム状などの形態で $-70°C$～$+250°C$ の温度差によっても影響をうけない．疎水性で低表面張力で，ほとんど何物もその表面にはくつつかない．そしてその毒性は低い．また何度も乾熱滅菌が可能で長期間の保存によっても硬化しない．透明，無色で鋏やナイフで簡単に切れ，細菌の繁殖を許さない．そして，眼科的に使われるシリコンは動物学的に不活性でなければならない．Schepens[12)] はこのシリコンラバーの種々の形態のものをポリエチレン管の下にあてて，鞏膜締結術に用いたり，また trap door 法で用いたりして好結果を得たと報告している．やがて1965年 Lincoff[13)] は Custodis の原法をつぎの三点を改良して行なった．すなわち，(1)ポリビオール→シリコンスポンジロッド，(2)改良した鞏膜縫合針の開発，(3)ジアテルミー凝固→冷凍凝固．その理由はポリビオールは非常にすぐれた弾性を持っているが，この物質はときどき強い術後の反応を起すこと，第二に径が大きいため，露出しやすく，きちんと縫着されていないと結膜の方へ脱出する傾向があるためである．シリコンロッドの種々の形のものが作られ，その組織に対して不活性であることが知られたとき，Lincoff[13)] らはポリビオールの代りにこれを使ってみた．がシリコンはあまりにも硬くて，力を入れて結紮すると鞏膜が破れることがあったため，彼らは

Dow Corning Company にポリビオールと物理的性質の同じシリコンを求め，結局スポンジ構造のみがその柔かさと弾力性を持つと結論した．これは白色の緻密なスポンジ構造で，279°F，2時間の乾熱で消毒できる．Lincoff[13] らは1962年以来 New York Hospital Cornell Medical Center で160例のシリコンスポンジを用いて組織過敏性のないことをみとめている．

著者は，この実験において，ポリビオールスチフト，シリコンロッド，シリコンスポンジロッドの三種の合成材料につき，術後の反応性炎症，突隆の持続期間，ならびに，長期経過後の late erosion の傾向などについて病理組織学的に比較検討した．

ポリビオールスチフトを縫着したものは，術後の急性炎症，異物反応はかなりみとめられる．ポリビオールスチフト固定により鞏膜は全期間を通じて，½～⅓の厚さに薄くなっている．がこの術式では日を追ってこの程度が強くなる傾向はみとめられない．ポリビオールスチフトによる鞏脈絡膜の隆起は約1年後には，きわめて軽度にみとめられる．1年後にはポリビオールスチフトは薄い肉芽組織とその周囲にある線維化層にかこまれている．1年7カ月後には鞏脈絡膜の隆起はほとんどなく，ポリビオールスチフトは組織球と異物巨細胞からなる薄い肉芽層と線維化層にかこまれている．

シリコンロッドを縫着したものは，初期の急性炎症は軽度の偽好酸球集簇をみとめるのみで反応は弱く，シリコンロッドをかこみ，組織球，異物巨細胞の肉芽，および，薄い線維化層がみられる．線維性被包化はポリビオールスチフトに対するよりも早期におこる．シリコンロッドによる鞏脈絡膜の隆起は著明であり，約1年後には軽度となるが，1年7カ月後にも軽度の隆起が残っている．全期間を通じて縫着部鞏膜は⅓～¼にうすくなっている．シリコンスポンジロッドを縫着したものは，しばしば感染によると思われる膿瘍形成がみとめられ，また，これが術後長期にわたって続いている．また，術後1年経過後にも異物巨細胞，組織球が出現しており，もっとも異物性刺激が強いと考えられる．鞏膜は約½～⅓に薄くなっている．シリコンスポンジロッドによる鞏脈絡膜の硝子体腔内への隆起は，ポリビオールスチフトと同程度であり，6カ月後にきわめて軽度にみとめられるが，1年後にはほとんど消失している．以上合成材料では，いずれも Dellaporta[26] がポリエチレン管縫着例でみとめている異物周囲の線維芽細胞の線状層と類似の被包形成の所見がみとめられた．

以上，合成材料3者に関する所見を総括すると，シリコンロッドが炎症反応弱く，ポリビオールスチフトは急性期の炎症がやや強いが，これは長く続くものではない．シリコンスポンジロッドは感染の危険が大きく，また感染をおこさなくても異物性刺激が長く続いている．鞏膜の厚さの変化の程度は，ポリビオールスチフト，シリコンスポンジロッドはほぼ同程度であり，シリコンロッドがもっとも強い．鞏脈絡膜の硝子体腔への隆起は，シリコンロッドがもっとも長く存在するが，3者間に大差はなく，6カ月後にはまだみとめられる．このように全体として，ポリビオールスチフト，シリコンロッドが比較的良く，またシリコンロッドが縫着部鞏膜の損傷がより強い点から，ポリビオールスチフトが合成材料3種の中では比較的良いと思われた．

〔II〕実験そのII 同種保存鞏膜片の縫着について

I．実験材料および実験方法

1．鞏膜片の作製

成熟白色家兎（体重 1.5～3.0 kg）を用いた．ベノキシールによる点眼麻酔後，眼球摘出し，結膜など周囲組織を充分除去して鞏膜を露出，角膜を剪除，網膜，葡萄膜を除去後，生食水で洗浄し，さらに1％クロラムフェニコール液に1～2分間浸したのち，下記保存方法で保存した．保存鞏膜片は使用に際し，生食水で保存液を十分洗い落し，さらに生食水に2～5分間浸して肉眼的に生鞏膜に近い状態に戻ってから，鞏膜縁に平行に幅約 4 mm，長さ約 10 mm に切断して用いた．

2．鞏膜片保存方法

鞏膜片の保存方法は下記4種の保存液，ならびに凍結乾燥法を用い，また，対照として，摘出直後の生鞏膜を用いた．保存期間は，6カ月間とした．この期間中保存瓶は wax で密封し，+5°C の氷室中に保存した．

1）100％グリセリン

King[27] らの角膜保存法に準じた．すなわち，95％グリセリン 22.5ml と molecular sieve（5Å 西尾工業株式会社）15gr を乾熱滅菌（+170°C，70分）後，容量 80cc の保存瓶中に入れた．

2）70％グリセリン

95％グリセリンに滅菌蒸溜水を加えて70％とした．

3）99.46％ エタノール

日本薬局方 99.46％エタノールを用いた．

4）70％エタノール

99.46％ エタノールに滅菌蒸溜水を加えて70％とし

た.

5）凍結乾燥法

保存用鞏膜片をドライアイス・アセトン法で島津回転式真空ポンプ（到達圧力 10^{-4} mmHg，排気速度 150 ml/min）を用いて，－70°C，21時間凍結乾燥を行なった.

3．手術方法

実験そのⅠに準ずる．この際鞏膜片は2つ折りにして二重にして用いた.

4．観察期間および組織標本作製法

さきに当教室の武田は，各種保存方法による同種保存鞏膜片を用いて同様の手術を行ない，術後3カ月目迄の病理組織学的所見を比較し報告している．著者はさらに長期の経過を観察する目的でこの実験を行なうものであり，そのため観察期間は，術後6カ月，および1年，ときに1年数カ月とした．上記保存鞏膜片を縫着した眼球は，点眼麻酔下で，術後上記期間経過後摘出し，10%ホルマリン固定，パラフィン包埋，H-E染色を行なって鏡検した．使用家兎眼は，鞏膜片作製用，ならびに，術後の各観察期間ごとにそれぞれ2～4眼，総計43眼とした．なお，それぞれ眼球摘出前にミドリン散瞳後，眼底検査を行なった.

Ⅱ．実験成績

1．肉眼的所見

実験その1にみられた所見とほぼ同様であり，特殊な例は認められない.

2．検眼鏡的所見

6カ月後，1年後ともに手術部網膜は隆起せず，わずかな瘢痕により，術部を推定できる程度である.

3．病理組織学的所見

1）100% グリセリン中に保存した鞏膜片の縫着について

i）術後6カ月目

a　No. 182 家兎左眼，標本 No. 155

縫着鞏膜片による鞏脈絡膜の圧迫隆起はわずかである．鞏膜片内への線維細胞の侵入はきわめて乏しく，とくに折り曲げた部にはほとんどない．周囲には線維化なく，周囲組織とよく癒着し，鞏膜の肥厚のようにみえる．縫着部鞏膜の厚さは約¾である.

b　No.183 家兎左眼，標本 No.166（写真15，16）

縫着鞏膜片による鞏脈絡膜の圧迫隆起はほとんどなし．他は No. 155 と同様所見である.

ii）術後1年2カ月目

a　No. 184 家兎左眼，標本 No. 186（写真17）

縫着鞏膜片による鞏脈絡膜の圧迫隆起は軽度である．鞏膜片の周囲との癒着は良好であるが，鞏膜片はやや好酸性均等に濃染し，細胞核ほとんどなく，折り曲げた屈曲部に石灰沈着巣（写真18）をみる．これは鞏膜片内へ周囲からの線維細胞の侵入がなく，鞏膜片が長期間変性壊死組織のままであったことが石灰沈着を起す環境因子となったと推定される.

b　No. 185 家兎左眼，標本 No. 190

縫着鞏膜片による鞏脈絡膜の圧迫隆起はほとんどなし．他の所見は No. 186 と同様で石灰沈着をみとめる.

c　No.184 家兎右眼，標本 No.184（写真19）

d　No.185 家兎右眼，標本 No.192

c，d ともに No. 155 と類似の所見であり，石灰沈着はみとめられない.

2）70%グリセリン中に保存した鞏膜片の縫着について

i）術後6カ月目

a　No. 68 家兎右眼，標本 No. 70

縫着鞏膜片による鞏脈絡膜の圧迫隆起は軽度にあり．鞏膜片内に粗に線維細胞の侵入をみとめ，鞏膜片は，周囲に線維化層をみず周囲組織とよく癒着し，あたかも鞏膜が肥厚したかのようにみえる.

b　No. 69 家兎右眼，標本 No. 74

No. 70 とほぼ同様所見である.

ii）術後1年目

a　No. 61 家兎右眼，標本 No. 142

b　No. 66 家兎左眼，標本 No. 159（写真20）

いずれも No. 70 とほぼ同様所見である.

3）99.46% エタノール中に保存した鞏膜片の縫着について

i）術後6カ月目

a　No. 92 家兎右眼，標本 No. 90（写真21）

縫着鞏膜片による鞏脈絡膜の圧迫隆起はほとんどなし．鞏膜片内に粗に侵入した線維細胞をみとめ，鞏膜片は周囲に線維化層をみず，周囲組織とよく癒着し，あたかも同部鞏膜が肥厚したかのように見える．縫着部鞏膜の厚さは約⅔～¾である.

b　No. 101 家兎右眼，標本 No. 94

No. 90 と同様所見である．（著明な結膜炎の合併あり）.

ii）術後1年目

a　No. 83 家兎右眼，標本 No. 120（写真22）

b　No. 81 家兎右眼，標本 No. 121

a，b ともに No. 90 とほぼ同様所見である.

4）70%エタノール中に保存した鞏膜片の縫着について

i）術後6カ月目

a No. 77 家兎右眼，標本 No. 73（写真23）

縫着鞏膜片による鞏脈絡膜の圧迫隆起は，きわめて軽度である．鞏膜片は，膠原線維の染色性がほぼ正常で，周囲から侵入したとみられる線維細胞核をかなり多数みる（写真24）．鞏膜片は周囲組織とほとんど線維化層を介さずよく癒着している．縫合糸に対する異物肉芽腫もきわめて小さくなる．

b No. 182 家兎右眼，標本 No. 153

No. 73 と同様の所見である．

ii）術後1年目

a No. 79 家兎右眼，標本 No. 124（写真25）

縫着鞏膜片による鞏脈絡膜の圧迫隆起はほとんどなし．鞏膜片内にかなり線維細胞が侵入している．鞏膜片は，周囲に炎症，線維化などまったくなく，鞏膜とよく癒着し，あたかも同部鞏膜が単に肥厚したかのようにみえる．

b No. 76 家兎右眼，標本 No. 128

No. 124 と同様所見である．

5）凍結乾燥した鞏膜の縫着について

i）術後6カ月目

a No. 68 家兎左眼，標本 No. 67（写真26）

鞏膜片による鞏脈絡膜の圧迫隆起はほとんどなし．鞏膜片内に一部かなり線維細胞が侵入するが，大部分，とくに折り曲げた部には乏しい．鞏膜片の周囲に線維化所見なく，周囲組織とよく癒着し，あたかも鞏膜の肥厚のようにみえる．縫着部鞏膜の厚さは約3/4である．

ii）術後1年5カ月目

a No. 61 家兎左眼，標本 No. 137（写真27）

b No. 66 家兎右眼，標本 No. 162

c No. 67 家兎左眼，標本 No. 146

aでは縫着鞏膜片による鞏脈絡膜の圧迫隆起がわずかにみとめられる．他は No. 67 と同様所見であるが，鞏膜片内への線維細胞侵入は，No. 67 よりやや多い．

6）生鞏膜の縫着について

i）術後6カ月目

a No. 108 家兎右眼，標本 No. 133（写真28）

縫着鞏膜片による鞏脈絡膜の圧迫隆起はきわめて軽度である．鞏膜片は深部では細胞核ほとんどなく，線維のみとなり，線維もやや不規則で正常鞏膜にくらべ淡染する．しかし一部にみられる縫合糸に対する異物巨細胞浸潤のほかは，周囲に肉芽，線維化なく，異物性を示さず，周囲組織と癒着する．

b No. 108 家兎左眼，標本 No. 131

No. 133 と同様所見である．

ii）術後1年目

a No. 109 家兎左眼，標本 No. 178

b No. 109 家兎右眼，標本 No. 179

いずれも No. 133 に類似の所見である．

4．病理組織学的所見小括

上記各保存法による保存鞏膜片を縫着した眼球は，いずれも縫着部鞏脈絡膜の硝子体腔内への圧迫隆起は軽度で，6カ月後にはごくわずかあるか，あるいは，ほとんどみとめられない．片の癒着状態はきわめて良好で，同部鞏膜が単に肥厚したかのような所見である．片周囲の被包化はみとめられず，異物性を示さないものと思われる．

1）100% グリセリン中に保存した鞏膜片の縫着について

術後長期間経過した縫着片に石灰沈着がみとめられる．これは，縫着片への線維細胞侵入がほとんどおこらず，片が長期間変性壊死の状態におかれたためと推定される．

2）70%グリセリン中に保存した鞏膜片の縫着について

縫着片への周囲からの線維細胞の侵入が少ない．

3）99.46% および70%エタノール中に保存した鞏膜片の縫着について

縫着片への周囲からの線維細胞の侵入が多い．

4）凍結乾燥した鞏膜片の縫着について

縫着片への周囲からの線維細胞の侵入がやや乏しい．

5）生鞏膜について

初期の急性炎症は強いが，のちには異物性を示さず，周囲組織とよく癒着しているが，縫着片の深部では線維細胞の侵入がほとんどなく，線維は正常鞏膜にくらべ淡染している．

Ⅲ．総括ならびに考按

網膜剝離手術に際して，合成材料を用いて鞏脈絡膜に硝子体腔への部分的隆起をつくったりする代りに，近年生体材料を種々用いる傾向が出てきている．すなわち，1962年 Rodriguetz-Vasquetz[19] は95%キシロール中に保存された屍体眼の鞏膜コードを鞏膜半層切除部位に挿入し28眼中24眼の治癒を報告しており，Sachsenweger[20] は鞏膜とその他種々の生体材料を凍結乾燥後使用，Wilson[21] は King[27] らの方法で100%グリセリン中に保存した鞏膜をcerclege band, segment graft として使用，Knobloch & Cibis[22] は95%エタノール中に保存した鞏膜片を使用した．また，浅山[28]らはホルマリン固定した鞏膜片を用いた．鞏膜以外の生体材料としては，Lukoff[29] は凍結乾燥した筋腱，肋軟骨を，神島[30]，Scott[31]，Riebel[32]

は長手掌筋腱，Havener ら[33]は広筋腱，Lesperance[34]は膠原線維テープを用いている．これら生体材料を用いる理由としては，(1)合成材料に対する異物反応の問題，(2)合成材料による手術鞏部膜の圧迫壊死の問題，(3)異物を眼球内に挿入しておくことに対する抵抗感などが挙げられよう．

さきに1968年当教室の武田[23]は，同種鞏膜の長期保存法を検討する目的で，グリセリンの 100%，70%，30%，エタノールの 100%，70%，および，キシロール95%中における保存，および凍結乾燥法による保存の7種類のものにつき，Custodis[9]の Plombe 縫付法に準じて縫着し，術後の経過を組織学的に追求した．6カ月間保存鞏膜片使用に際し，術後の急性炎症は 100%，および，70%エタノール保存のものが軽度ではあるが，前者では炎症が弱いにもかかわらず，縫着部鞏膜の修復が遅延する．凍結乾燥法による保存鞏膜片使用の際は，術後の急性炎症はやや強いが，縫着鞏膜片の健常状態への修復が比較的早い．このため70%エタノール，あるいは，凍結乾燥による保存が好ましいと結論している．

著者はこの実験において，さきの武田の実験で好ましくないと考えられた30%グリセリン，および95%キシロールによる保存法を除外した上で，さきの武田[23]の実験は術後3カ月までの経過を観察したものであったので，さらに，長期の経過の観察を行ないたいと考え，グリセリン 100%，70%，あるいは，エタノール 99.46%，70% 中および，凍結乾燥後に保存した同種保存鞏膜片につき病理組織学的に比較検討し，加えて合成材料とこれらのものとの成績を比較検討した．

同種保存鞏膜片の縫着について総括すれば，先の武田[23]の実験によれば，縫着片による鞏脈絡膜の硝子体腔への隆起は，術後期間の短かいもの程著明で，術後1カ月目には隆起は消失して扁平となっている．著者の実験では，6カ月後には縫着片による鞏脈絡膜の隆起はほとんどないか，あるいは，ごくわずかにみとめられる程度である．縫着部の鞏膜の厚さは，わずかに薄くなり，正常の場合の約 2/3～3/4 の厚さになっている．合成材料にみられたような肉芽層，線維化層による被包化はみとめられず，同種保存鞏膜片には異物性はほとんどないものと考えられる．99.46%，および70%エタノール中に保存された鞏膜片は，あたかも同部鞏膜が肥厚したかのように良好に癒着している．グリセリン中に保存した鞏膜片は一般に線維細胞の侵入が乏しく，とくに100%グリセリン中に保存された鞏膜片の場合は，線維細胞の侵入がきわめて乏しく，術後1年経過したものには石灰沈着をみとめた．凍結乾燥した鞏膜片では線維細胞の侵入がやや乏しい．しかし，いずれも鞏膜片は肉芽層，線維化層を介することなく良好に癒着している．以上，長期の観察例では，99.46% および 70% エタノール中に保存する方法が良いように思われる．また，武田[23]の実験結果によれば，100% エタノール中に保存した場合は急性炎症は軽いが，縫着鞏膜片の健常状態への修復がやや遅れ，70%エタノール中に保存した場合では急性炎症も軽く縫着鞏膜片の健常状態への修復が早い．凍結乾燥法による保存の場合は，術後1週目より，線維細胞核の侵入が周辺部でみられるが，著者の実験では，6カ月後にも線維細胞核の侵入が周辺部ではみとめられるが，深部では少ない．このように70%エタノール中に保存する方法がもっともよいように思われる．

つぎに，合成材料と同種保存鞏膜片との比較では，当然のことながら，後者にはほとんど異物性がなく，鞏膜の損傷もほとんど起らない．しかし鞏脈絡膜の硝子体腔内への圧迫隆起は合成材料の方が永続性があった．この隆起の永続性の点に関して Dellaporta[14]によれば，この隆起は永久的に存続する必要なく，これが消失したからといって，一旦治癒した剝離が再発するものではないと考えられると述べている．手術時用いる鞏膜片のいれ方を考慮して，できるだけ強く鞏脈絡膜を硝子体腔へ隆起させるようにすれば，同種保存鞏膜片の方がよりすぐれた材料となるのではないかと考えられる．

結　　論

白色家兎を用いて，網膜剝離手術に際して用いる合成材料，および，各種保存法による長期保存鞏膜片の術後長期経過後の状態を観察する目的で，ポリビオールスチフト，シリコンロッド，シリコンスポンジロッド(実験そのⅠ)，および，グリセリン 100%，70%，エタノール99.46%，あるいは70%中に保存した鞏膜片，ならびに，凍結乾燥した鞏膜片，および生鞏膜片（実験そのⅡ）の9種類につき，それぞれ Custodis[9]の Plombe 縫付法に準じた方法で縫着し，術後の経過を2週間から1年7カ月にわたって病理組織学的に追求した．

合成材料はいずれも異物反応がみとめられるが，とくにシリコンスポンジロッドはその構造上滅菌の完全を期しがたいためか，感染の危険が大きく，また，異物反応が長期にわたって続く．

鞏脈絡膜の損傷の程度は，シリコンロッドでもっとも強く，ポリビオールスチフト，シリコンスポンジロッドは同程度，保存鞏膜片でもっとも軽い．

合成材料中ではポリビオールスチフトが比較的良いように思われ，保存鞏膜片では70%エタノール中に保存する方法が良いと思われる．

要するに術式を工夫して鞏脈絡膜の強い隆起をつくるようにして，上記の保存法による同種鞏膜片を使うのがもっとも良いと考えられる．

稿を終るに臨み，終始御懇篤な御指導，御校閲を賜りました恩師倉知与志教授，御教示下さいました当大学中央検査部副部長松原藤継助教授，御協力下さいました当教室の武田博子先生並びに小原ます子事務官に心から深謝致します．

文　献

1) **Duke-Elder, S.** : System of Ophthalmology, Vol. X, 1 st ed. p, 818, London, Henry Kimpton London Medical Publisher, 1967.
2) **Meyer-Schwickerath, G.** : Acta XVII Conc. Ophth., **1**, 404 (1955). 3) **Lincoff. H, A,** : Tr. Am. Acad. Ophth. Otolaryng., **68**, 412 (1964). 4) **Müller, L.** : Klin. Monatsbl. Augenh., **41**, 459 (1903).
5) **Lindner, K.** : Ztschr, Augenh., **81**, 277 (1933). 6) **Weve, H.** : Ophthalmologica, **118**, 660 (1949). 7) **Chamlin, M. ら** : Am. J. Ophth., **41**, 633 (1956). 8) **Jess, A.** : Klin. Monatsbl. Augenh., **99**, 318 (1937). 9) **Custodis, E.** : Ber. deutsch. Ophth. Gesellsch., **58**, 102 (1958). 10) **Schepens, C. L.** : Tr. Am. Acad. Ophth., **55**, 607 (1951). 11) **Arruga, H.** : Rev. Colombianade Oftal., **7**, 8 (1958). 12) **Schepens, C. L. ら** : Arch. Ophth., **64**, 868 (1960). 13) **Lincoff, H. A.** : Arch. Ophth., **73**, 160 (1965). 14) **Dellaporta, A.** : Am. J. Ophth., **53**, 563 (1962). 15) **Heydeneich, A.** : Klin. Monatsbl. Augenh., **138**, 53 (1960). 16) **Niedermeier, S.** : Klin. Monatsbl. Augenh., **138**, 69(1961).
17) **Klöti, R.** : Ophthalmologica, **147**, 149 (1964). 18) **Johnson, W. A.** : Am. J. Ophth., **54**, 1018 (1962). 19) **Rodriguez-Vasquez, F.** : Am. J. Ophth., **53**, 937(1962).
20) **Sachsenweger, R.** : Klin. Monatsbl. Augenh., **141**, 431 (1962). 21) **Wilson, F. A.** : Arch. Ophth., **72**, 212 (1964).
22) **Knobloch, W. H. ら** : Am. J. Ophth., **60**, 191 (1964). 23) **武田博子** : 日眼, **72**, 1354 (1968). 24) **Strampelli, B.** : Zentralbl. ges. Ophth., **30**, 250 (1934).
25) **Strampelli, B.** : Zentralbl.ges. Ophth., **64**, 176 (1965). 26) **Dellaporta, A.** : Am. J. Ophth., **42**, 189 (1956).
27) **King, T. H.** : Am. J. Ophth., **53**, 517 (1955). 28) **浅山亮二ら** : 眼紀, **17**, 562 (1966). 29) **Lukoff, L. ら**: Klin. Monatsbl. Augenh., **141**, 840 (1962).
30) **神島文雄** : 日眼, **66**, 1413 (1962).
31) **Scott, A. B.** : Am. J. Ophth., **57**, 564 (1964). 32) **Riebel, O.** : Klin. Monatsbl. Augenh., **150**, 34 (1967). 33) **Havener, W. H. ら**: Am. J. Ophth., **57**, 201 (1964).
34) **Lesperance, F.** : Arch. Ophth., **73**, 472 (1965).

写 真 説 明

写真1．ポ縫着術後2週間目（H-E×20）

鞏脈絡膜の隆起はかなり著明で，縫着部鞏膜の厚さは約½となる．ポをかこみ膿瘍形成をみる．（↑）

写真2．同術後3カ月目（H-E×20）

鞏脈絡膜の隆起は軽度となり，ポをかこみ薄い肉芽層およびその外周の線維化層がみとめられる．

写真3．同術後6カ月目（H-E×15）

鞏脈絡膜の隆起は軽度で，縫着部鞏膜の厚さはうすく約⅓である．ポは大部分うすい線維化層のみでかこまれる．

写真4．同術後1年目（H-E×20）

鞏脈絡膜の隆起は軽度で縫着部鞏膜は写真3と同様薄い．ポは薄い肉芽層と線維化層でかこまれるが，縫着部鞏膜の一部に著明な石灰沈着をみる．（↑）

写真5．シ縫着術後2週間目（H-E×20）

鞏脈絡膜の隆起はきわめて著明で，縫着部鞏膜は約½になる．シをかこむ膿瘍形成はきわめて軽度で，周囲に肉芽，線維化層をみる．

写真6．同術後1カ月目（H-E×20）

鞏脈絡膜の隆起は著明で，縫着部鞏膜の厚さは約⅓にうすくなる．シは薄い肉芽層および線維化層でかこまれる．

写真7．同術後1年目（H-E×20）

鞏脈絡膜の隆起は軽度となり，縫着部鞏膜の厚さは約½である．シはきわめて薄い線維化層で被包される．

写真8．ス縫着術後2週間目（H-E×20）

鞏脈絡膜の隆起は著明で，縫着部鞏膜の厚さは約⅓

となる．スの周囲にかなり著明な膿瘍形成をみる．(↑)

写真9．同術後1カ月目（H-E×13.5)

ス，壊死鞏膜組織をかこみ広汎な膿瘍（黒色部）形成あり．

写真10．同上口部拡大（H-E×100)

著明なリンパ球，形質細胞浸潤は鞏膜から脈絡膜におよび，同部網膜（↑）は変性する．

写真11．同術後3カ月目（H-E×20)

鞏脈絡膜隆起はきわめて軽度で，縫着部鞏膜の厚さは約½である．スをかこみ一部に微小膿瘍を残し，全周比較的厚い肉芽層でかこまれ，外周の線維化層は乏しい．

写真12．同上拡大（H-E×300)

上記肉芽層の一部にみられた異物巨細胞（↑）

写真13．同術後6カ月目（H-E×20)

鞏脈絡膜の隆起を軽度にみる．スは約半分はきわめて薄い線維化層でかこまれるが，他半分はまだ周囲に小膿瘍が残り，周囲線維化層も厚い．(↑)

写真14．同術後6カ月目

鞏脈絡膜の隆起はきわめて軽度で，縫着部鞏膜の厚さは約½である．スはうすい肉芽層と線維化層でかこまれる．

写真15．100％ グリセリン中6カ月保存鞏膜片術後6カ月目（H-E×20)

鞏脈絡膜の圧迫ほとんどなし．鞏膜片内への線維細胞の侵入はきわめて乏しいが，鞏膜片は周囲とよく癒着している．

写真16．同上拡大（H-E×100)

鞏膜片内の線維細胞の侵入ほとんどなし．

写真17．同術後1年2カ月目（H-E×20)

鞏膜片はやや好酸性均等に濃染し，細胞核はほとんどなく屈曲部に石灰沈巣巣をみる(↑)．

写真18．同上拡大（H-E×100)

鞏膜片の石灰沈着部．線維は膨化し，線維細胞の侵入はみられない．

写真19．同術後1年2カ月目（H-E×150)

鞏膜片は線維が好酸性均等に膨化し，深部への細胞侵入はきわめて乏しい．

写真20．70％グリセリン中6カ月保存鞏膜片術後1年目（H-E×20)

鞏脈絡膜の圧迫はきわめて軽度で，鞏膜片は周囲とよく癒着する．

写真21．99.46％ エタノール中6カ月保存鞏膜片術後6カ月目（H-E×20)

鞏脈絡膜の圧迫はほとんどなく，鞏膜片は周囲組織とよく癒着し，あたかも同部鞏膜の肥厚のようにみえる．

写真22．同術後1年目（H-E×20)

写真21と類似所見である．

写真23．70％エタノール中6カ月保存鞏膜片術後6カ月目（H-E×20)

鞏脈絡膜の隆起はほとんどなく，鞏膜片は周囲とよく癒着する．

写真24．同上拡大（H-E×100)

鞏膜片への線維細胞の侵入はかなり良好である．

写真25．同術後1年目（H-E×20)

鞏脈絡膜の隆起はほとんどなく，鞏膜片は周囲組織とさらによく癒着し，あたかも同部鞏膜が肥厚したかのようにみえる．

写真26．凍結乾燥後6カ月保存鞏膜片術後6カ月目（H-E×20)

鞏脈絡膜の隆起はほとんど消失している．縫着部鞏膜の厚さは約¾である．鞏膜片は周囲に線維化層なく，周囲組織とよく癒着する．

写真27．同術後1年5カ月目（H-E×20)

鞏脈絡膜がわずかに隆起するほか，写真26と同様所見である．

写真28．生鞏膜片術後6カ月目（H-E×20)

鞏脈絡膜の隆起はほとんどなし．鞏膜片は周囲組織とよく癒着するが，正常にくらべやや淡染し，深部への線維細胞の侵入がほとんどみられない．

Abstract

A scleral buckling operation with a partial enclosure of synthetic materials or homografts of preserved sclera was performed on the normal rabbit's eye. The results were as follows;

Synthetic materials were all fibrously encapsulated due to irritation, and protrusion of the sclerochoroidal wall lasted for a period of 12 months after operation.

Silicone sponge rod had a tendency of infection due to its spongy structure and produced a long-lasting irritation.

Among the synthetic materials silicone rod gave rise to the severest damage on the sclera.

Polyviol stift was a comparatively better material than silicone sponge rod or silicone rod.

Homografts of sclera caused little irritation, and protrusion of the sclerochoroidal wall lasted for a period of 6 months or less after operation.

As for the method of preservation, the homograft preserved in 70% ethyl alcohol solution proved to be best, because the reorganization of graft was well established.

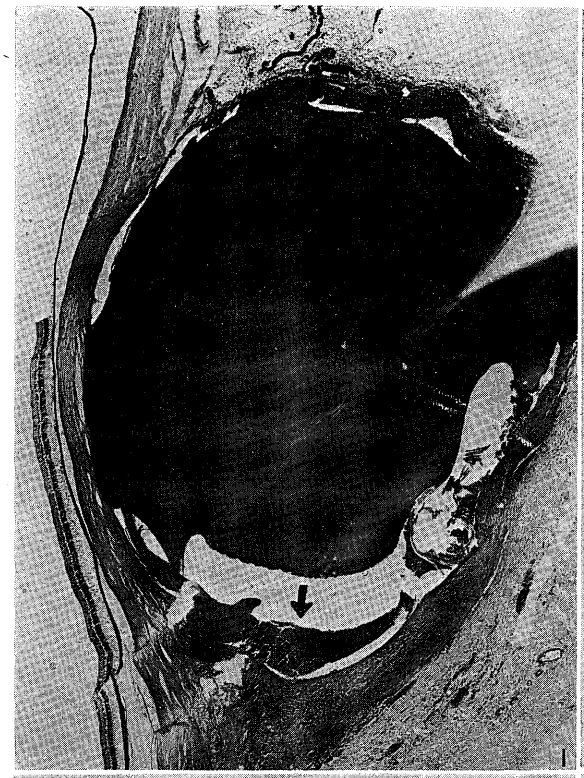
1

2

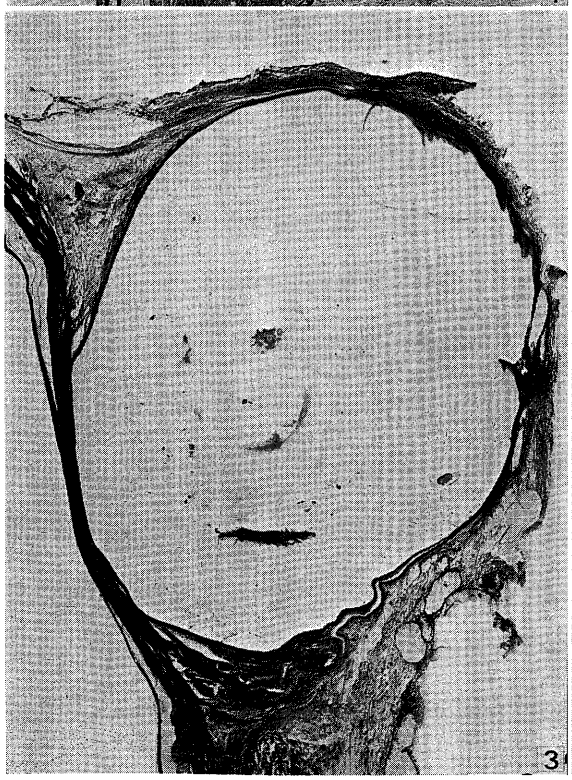
3

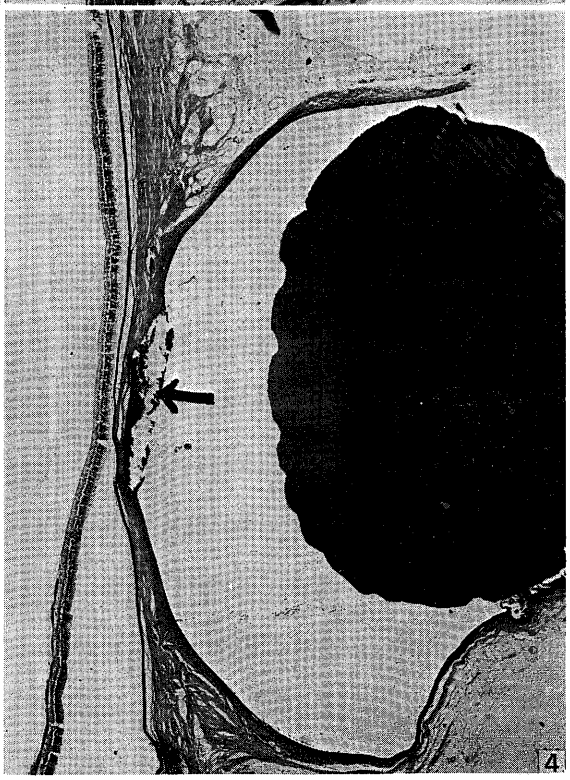
4

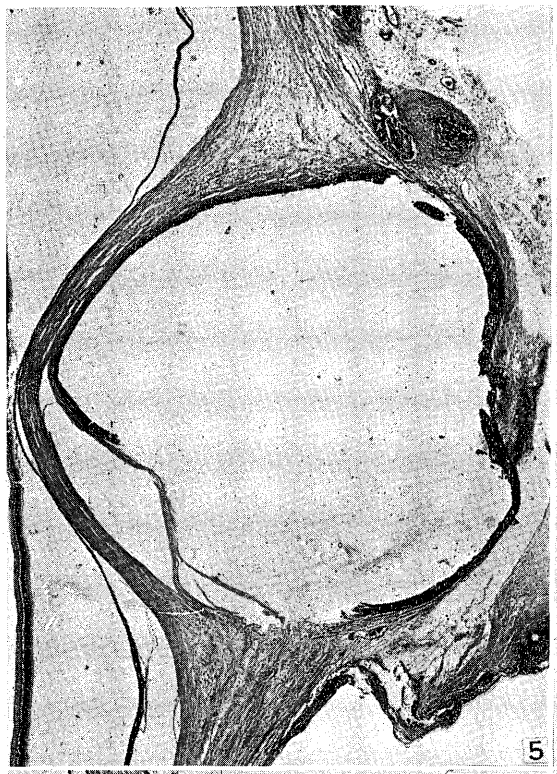
5

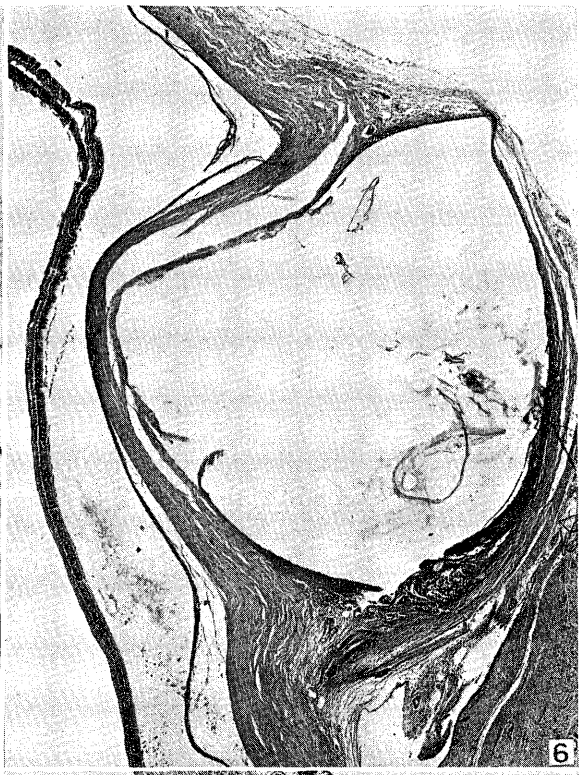
6

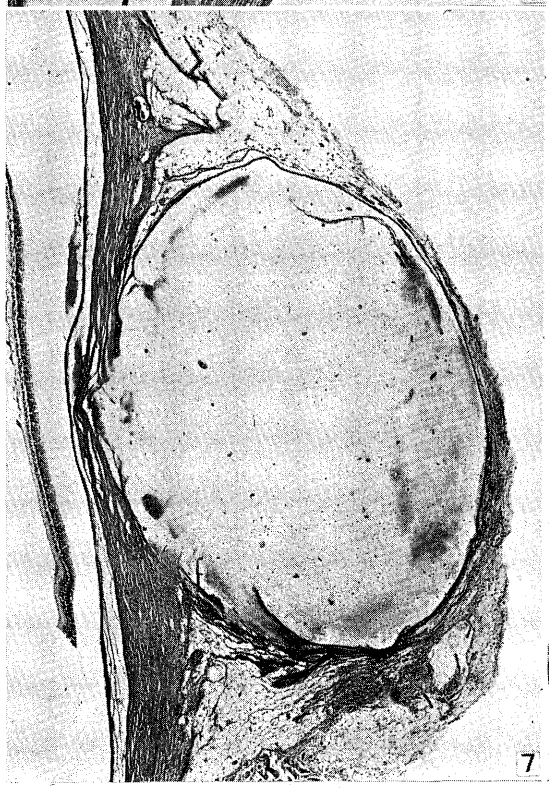
7

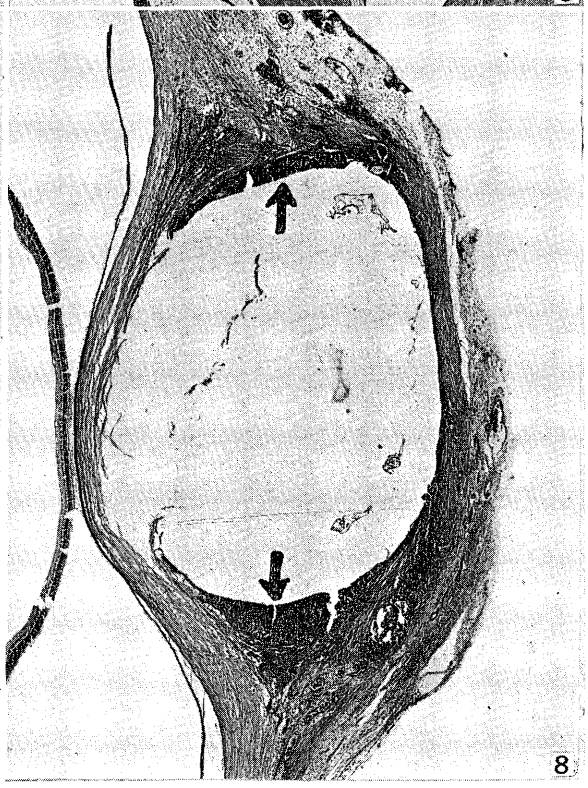
8

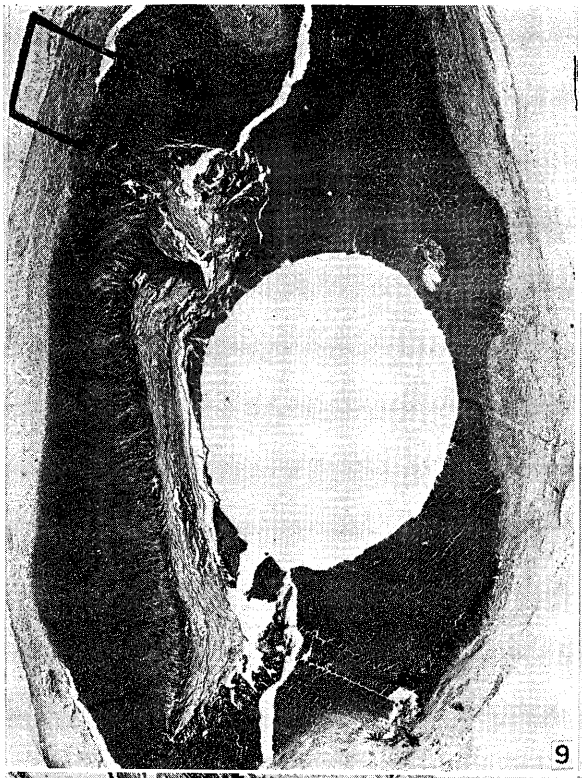
9

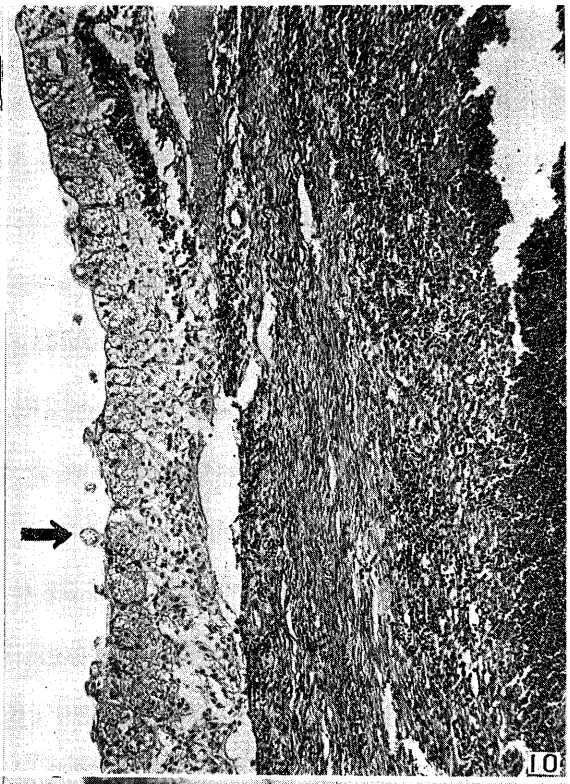
10

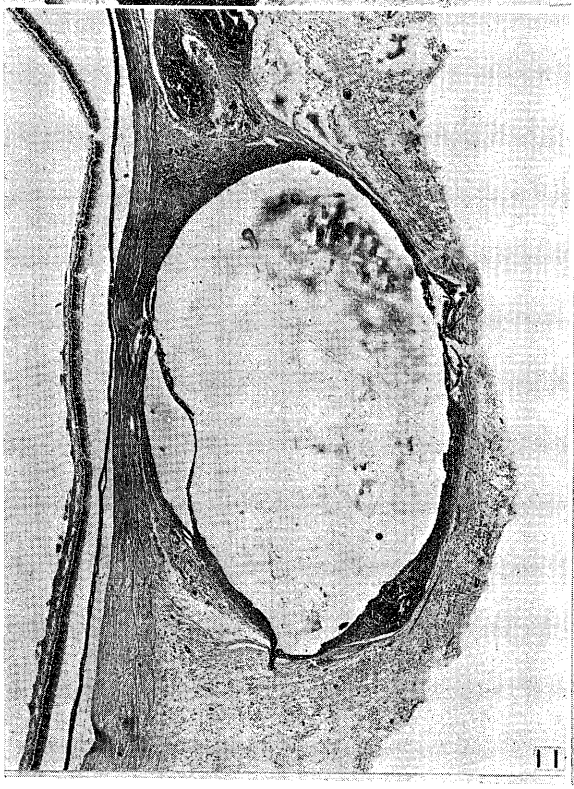
11

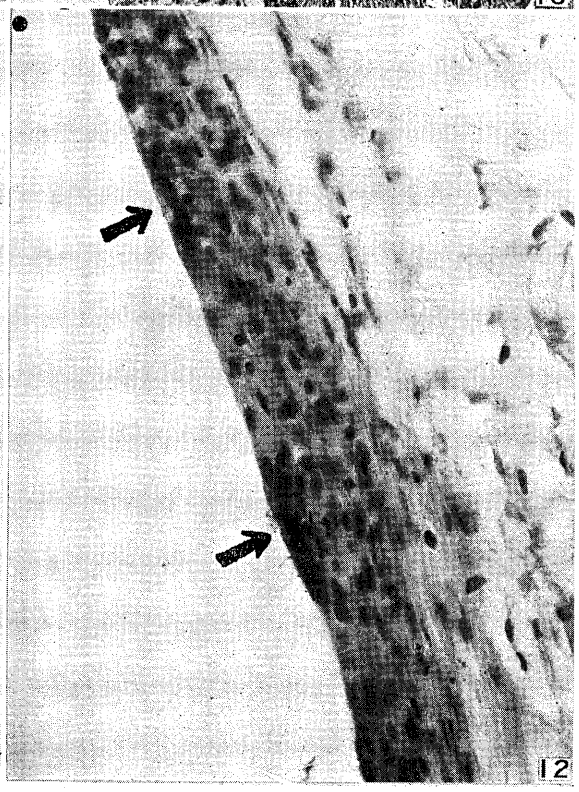
12

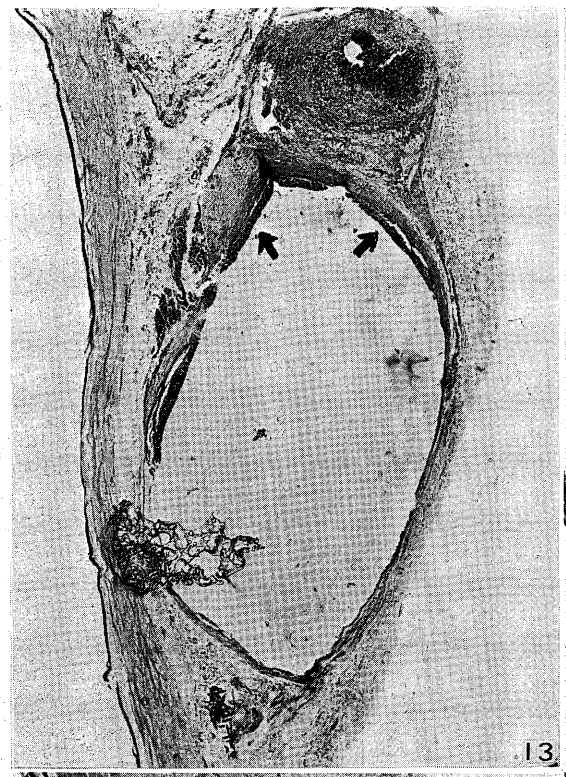
13

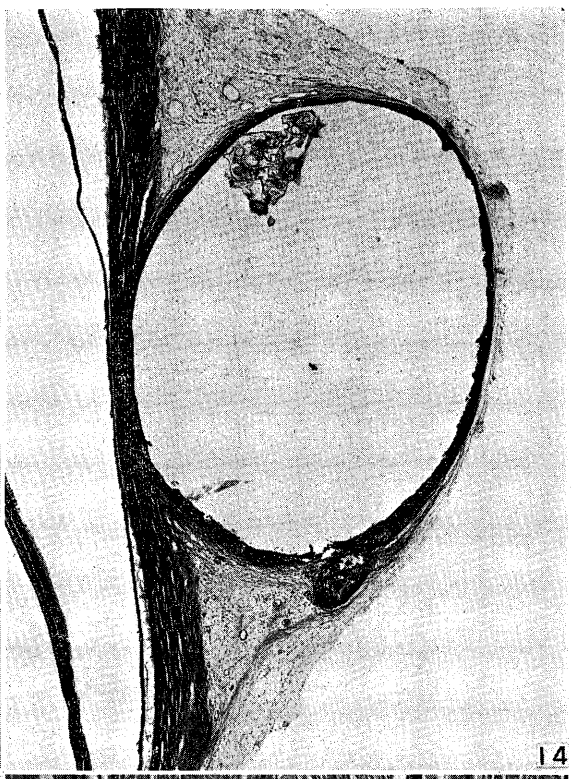
14

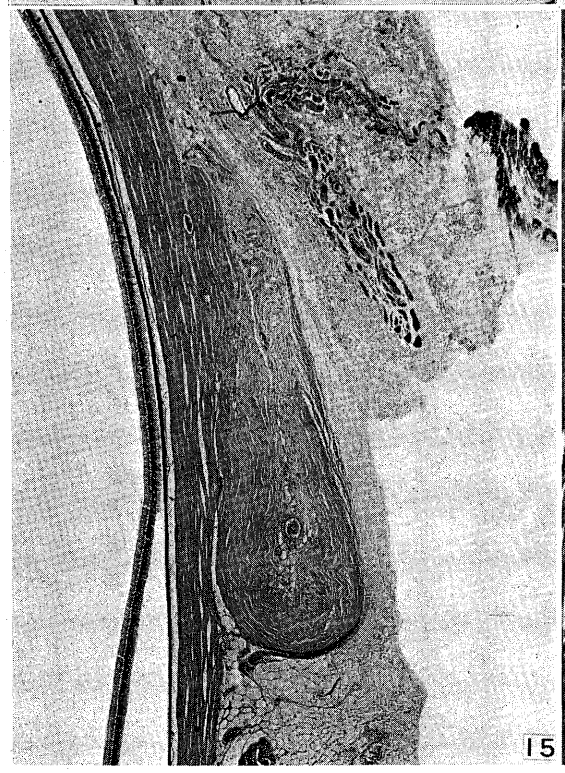
15

16

17

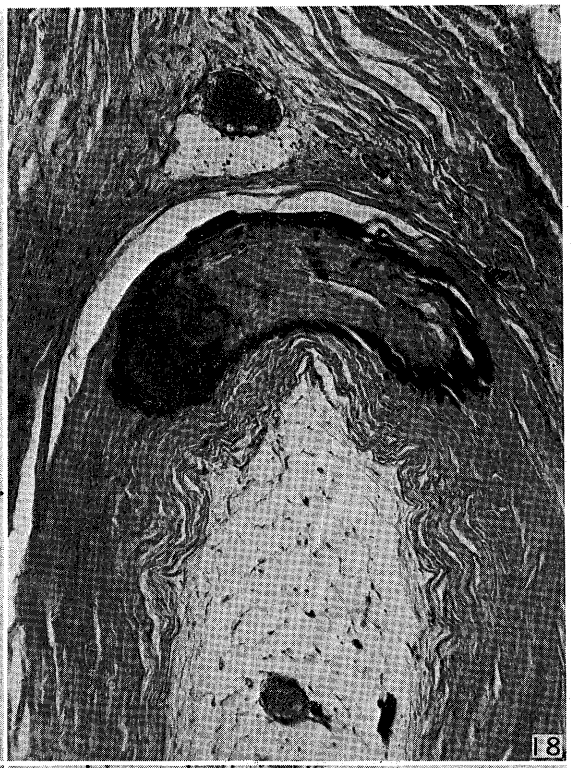
18

19

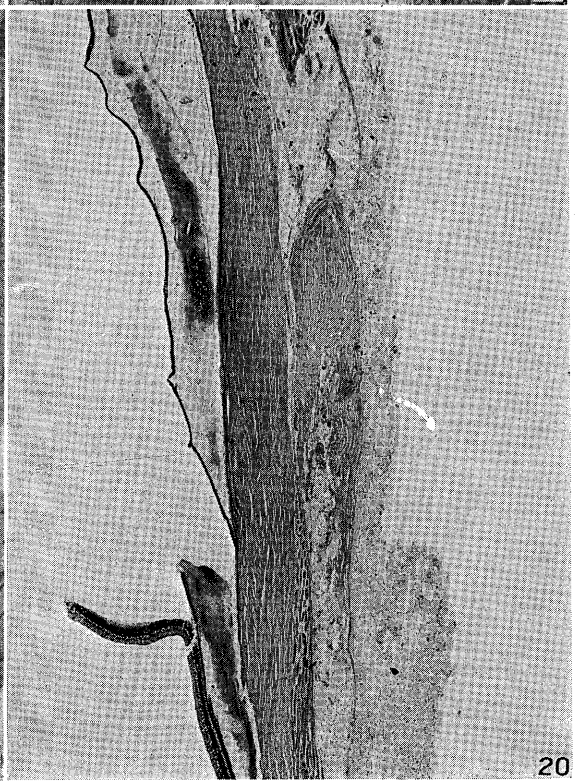
20

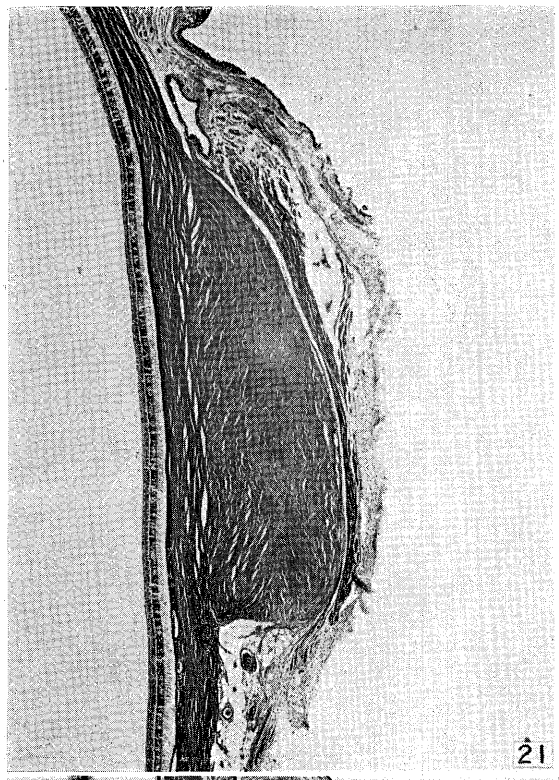
21

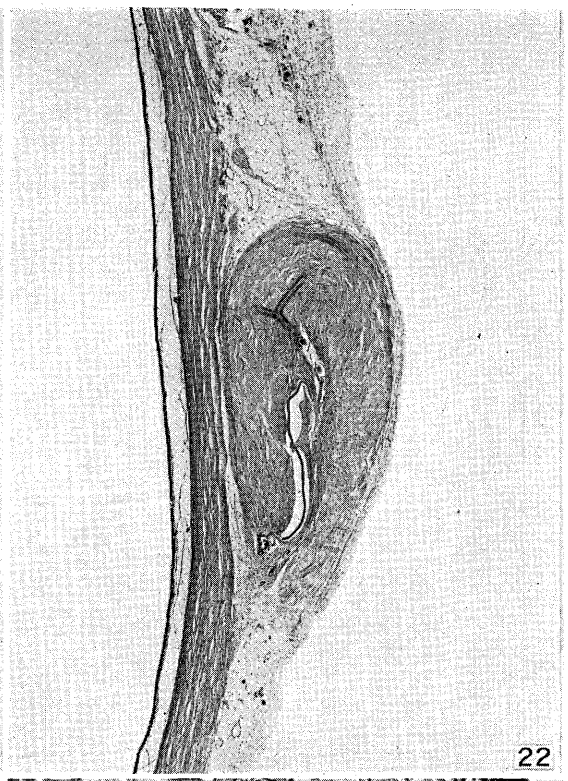
22

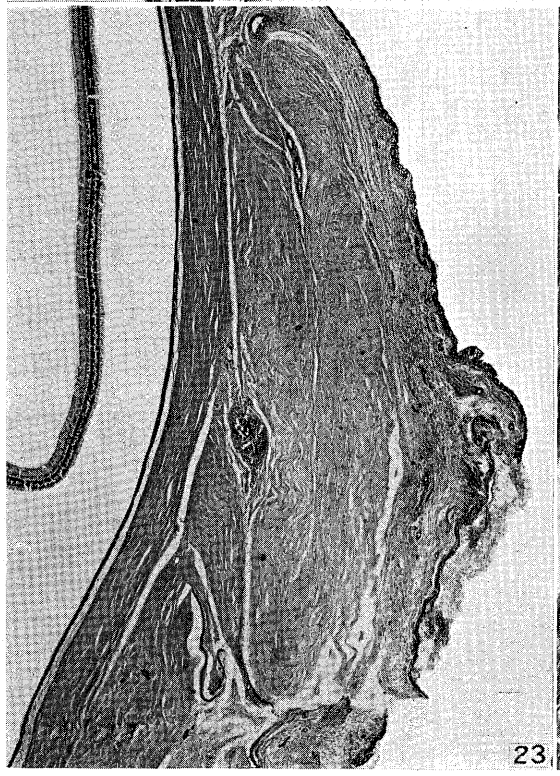
23

24

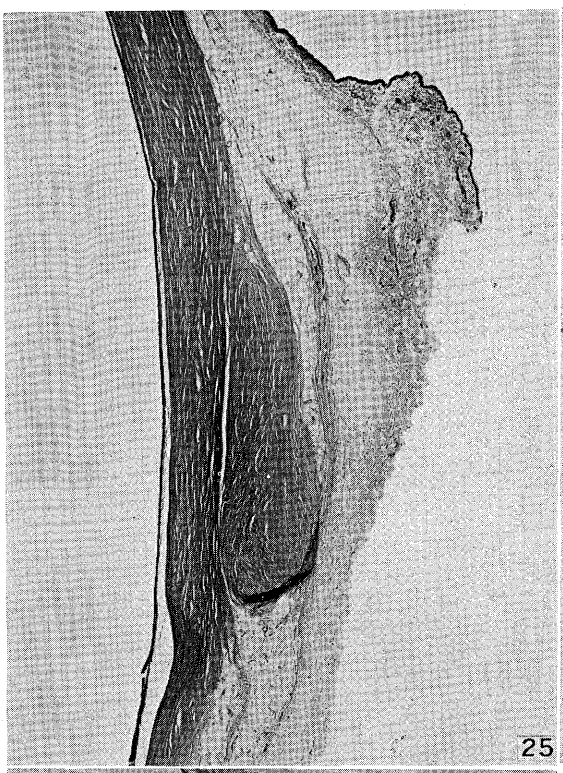
25

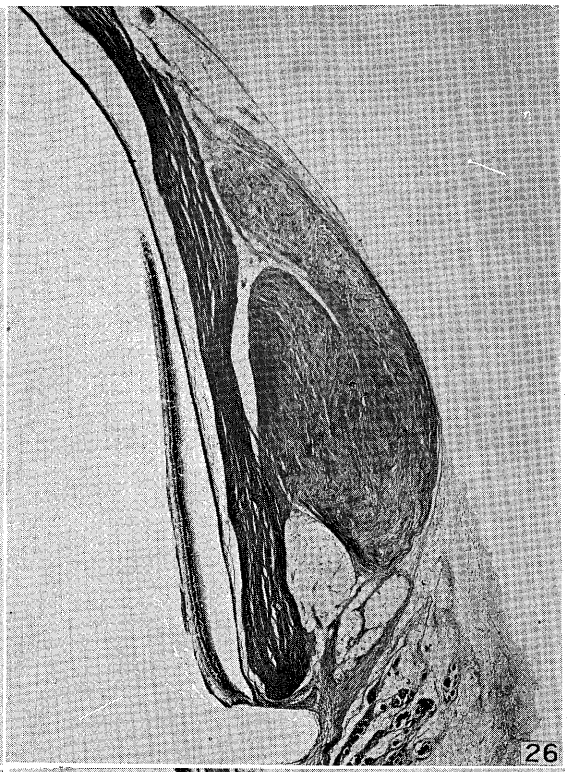
26

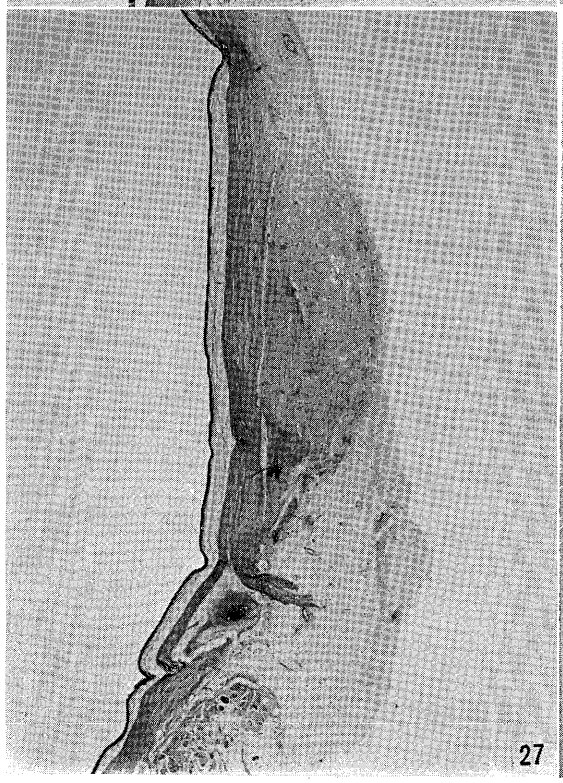
27

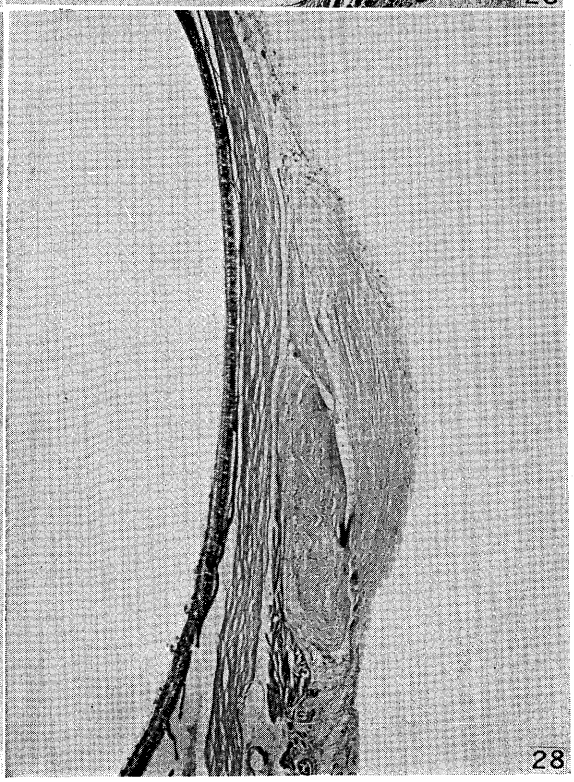
28