舌下部から刺入し下咽頭後壁から排除された木片異物の症例

金沢大学医学部耳鼻咽喉科学教室(主任 松田龍一教授)
福 辻 清 作
松 井 七 郎

(昭和36年1月9日受付)

(本論文は日本耳鼻咽喉科学会北陸地方会第138会例会において発表した)

身体に刺入した異物が体内を移動し，他の思いがけない部位に到達することは周知の事実である．先端の鋭い金属片たとえば待針(まちばり)，針金などは容易にこのことが推定されるが，時として全く鋭利とは思われない木片までが移動することのあるのは諸家の報告にも枚挙にいとまがない．私たちは最近舌下部に刺入された木片異物が，右側頸を半周し，その間，髄膜炎様症状を惹起し，患者を苦しめたのち，下咽頭後壁近くから116日目に排出された症例をつぶさに観察する機会をえたのでここに報告する．

症 例

患者は51歳の男子，職業は製材工である．

現病歴．昭和35年4月1日，立つたまま，やや前かがみの姿勢をとり，電気丸鋸で製材中，木片が飛び右側頸部と右肩を強打，はつとして思わず口を開けた瞬間，第1図のように長さ約5cm，厚さ0.7cm，横幅1.7cmのくさび型の木片が舌下部(舌下小丘右側)に刺さつた．患者はただちに外科医を訪れ，これを抜去してもらつた．そのさい，同医師は創口より手指を挿入し，木片の取り残しがないかを慎重に調べたが，別にそれらしいものも残つていないので，止血を待つて帰宅させた．その後通院治療を行ない，数日間経過を観察しているうち，右顎下部，右側頸部，右肩の痛みが消退せぬのみか，38°C台の発熱をみるに及んで，4月6日入院．マイシリンを1日40万単位あて3間日，クロロマイセチンを1日1500mgあて3日間内服させたところ，発熱は一旦下降，疼痛も軽減したが，1日に1回は37°C台の熱が出るという状態で，右顎下部並びに側頸部の疼痛も軽度ながら残存していた．なお当時，赤血赤数は427万，血色素90%，白血球数は4700であつた．このような状態が約20日間続き，5月に入るや再び右顎下部，右肩胛，後頭部，項部の疼痛が強くなり，38.5°Cの発熱をみ，ついには首を動かすことも困難になつてきた．ここにおいて同医師より喉頭の検査を依頼され，5月4日に診察を行なつたが，触診すると右顎下部で胸鎖乳様筋の前縁において軽度の腫脹があり，そこに圧痛を認めた．口腔底には変化なく，異物刺入部も治癒しており，該部の蜂窠織炎にみられるような2枚舌の様相も全く認められず，その他皮膚の着色や波動もない．喉頭鏡検査を行なうと，第2図のように咽頭右側後壁寄りに著明な膨隆と発赤を認め，喉頭蓋は後方に傾斜，形はオメガ状，いわゆる幼児型で，後壁の腫脹部のために左方に圧排され，仮声帯並びに帯声は窺いえない．そこで下咽頭後側壁の膿瘍を疑い，喉頭鏡下に腫瘤に切開を加えたが，排膿は認められず，翌日さらに該部を前日よりもつと深く切開したが，やはり膿汁はでなかつた．ところがその翌日，5月6日から連日悪寒とともに体温は40°Cに達し，食欲全くなく，右顎下，側頸部の痛みが強く項部強直が出現し，軽度の意識障害を起してきたので，同日腰椎穿刺を行つたところ，脳脊髄液はやや混濁，圧は230，細胞数276，ノンネ(卌)，パンデイ(卌)，となつており，髄膜炎の疑いが濃厚であつた．ここにおいて，マイシリン80万単位あて毎日注射，クロロマイセチンを1日1500mg，アイロタイシン100mg 6錠を内服させたところ，5月11日には，脳脊髄液は淡黄色，細胞数44となり小康を呈し，同12日の白血赤数は15000，血液像は好中球73%，リンパ球14%．好酸球3%，大単球5%，その他ワッセルマ

A Case Report of the Foreign Body (a Bit of Wood) which Stuck into the Sublingual Region and was Discharged from the Retro-Hypopharynx. **Seisaku Fukutsuji, Shichiro Matsui,** Department of Oto-Rhino-Raryngology (Director: Prof. R. Matsuda), School of Medicine, University of Kanazawa.

ン反応陰性，血液を寒天培養したところ菌は陰性であつた．なお尿は蛋白陽性，ウロビリノーゲン陰性である．そこで一応髄膜炎を考え，，5月17日までの約2週間，マイシリン960万単位，クロロマイセチン10500 mg，アイロタイシン 100mg 48錠を内服させ，他方嚥下痛強く摂食し難いため，保存血の輸血，グリコアルギン，並びにポリタミンの点滴静注を，疼痛に対しては鎮痛剤の投与をも行なつた．これにより19日，脳脊髄液は淡黄色となり右顎下部痛，項部強直も再び軽減し，体温も 37°C 台に復し，全身状態も良好となり，白血球数も5月末には6400に恢復したが，右顎下部の異物感，すなわち軽度の疼痛と圧痛とがどうしてもとれない．この状態のまま6月中経過を観察したが，6月27日喉頭を検査すると，第3図のように腫脹は著明に減退しているが，軽度の発赤が残存，黄色濾胞様の隆起があり，右側頸部を手で圧すると腫脹部が喉頭蓋右端にふれ，その際に圧痛を訴える．かつ喉頭蓋は左側に圧排されたままで声帯はみえない．そのうち7月11日頃から嚥下時の下咽頭の異物感が強くなり，7月19日には，食物や水を嚥下すると，骨がささつているような痛みを訴えはじめた．そこで7月25日に喉頭鏡検査を行なうと，第4図のように，腫脹部に苔状の物質におおわれた「割箸の末端」ようのものが突出している．これを喉頭鉗子ではさみ，下咽頭内へ引いてみると，第5図のような木片異物が摘出された．材質はラワンで表面は朽木よう，もろくて爪の先でこすると容易にかけてくる．これにより患者を苦しめた顎下部の疼痛は，明らかに舌下より刺入した木片の先端が折れ，顎下部より右側頸を半周し，116日目に下咽頭後壁より排出されたものと分つた．

異物の体内移動について

症　例

口腔より入つた異物が体内を移動した症例については，第1表[1)-6)]のように枚挙にいとまのない程の報告がある．私たちの症例は木片が舌下小丘右側から刺入し，右顎下並びに右側頸部を半周し，下咽頭後壁近くから排出されたものである．通常異物が体内を移動しつつ，自然に，あるいは手術により，体外に排出されるまでのあいだに患者をいたく苦しめるもので，無熱のまま単に異物近在部の不快感，軽度の圧痛を訴える程度のものから，途中で感染をひき起し高熱を発し，咽後膿瘍と誤診されたり，項部強直，牙関緊急などの髄膜炎，破傷風を疑わしめる重篤な経過をとるものもある．

診　断

（1） まず病歴が重要な診断の根拠となることはいうまでもない．本症例のように異物刺入の明らかなものは，その遺残を疑い可及的容易にそれに思いをはせうるが，異物迷入を本人すら自覚しえぬ場合もあるから，単に病歴のみによる先入感に惑わさるべきではない．

（2） 迷入せる異物の移動経路はまことに奇々怪々で，治療にたずさわる医師の意表をついた部位に存在する傾向があるから，このことをよく認識していなければならない．

（3） 根気よく徹底的な探索が必要である．

（4） 金属片などレ線検査により影像が現われるものは所在を確認しうるかというに，これまた意の如くゆかぬものである．私たちは別な症例として待針を誤嚥，喉頭に刺入した患者を喉頭鏡下に鉗子で除去しようとしたところ，鉗子より滑り落ち所在不明となり，レ線透視によつても針の影像が分らず，処置に苦しんだことがある．また待針などは影像に現われても，それが食道にあるのか気管にあるのか判定に迷つた報告[7)]もある．たとえ金属性のものでも，細いものはレ線影像としても証明し難いし，アルミニュウム片[8)]なども影像を証明しえないという．またレ線を透過する少女のお下げ髪や，女子の乳房などが胸部のレ線写真で

第　1　表

年齢	異物	停滞年月	刺入部位	移動経路	所在部	報告者
32♂	魚骨	不詳	咽頭	耳管→中耳	乳様突起	石井
5♂	葭の茎	2年	口腔左側後方	左外耳道→鼓膜→鼓室	左乳様突起	船戸
27♂	鉄の玉	2日	左側頸部	鼓膜→中耳腔→耳管	鼻腔	志村
27♂	鰺の骨	4日	左舌下部	左顎下腺	左顎下腺	浦野
20♂	芋の茎	10日	右舌下部	右顎下腺	右ワルトン氏管	浦野
3♂	竹片	1年	右舌下部	顔面軟部	右外耳道	青木
42♂	稲のほさき	5カ月	左ワルトン氏管	左顎下部	左顎下軟部組織	梅田
68♂	竹片	8年	右前頭洞	眼窠内側→鼻咽腔→咽頭	食道上部	須小

影像を生ずることがあるのに，気管へ異物となつて入り込んだピーナツ[9]などは実験的に胸部レ線写真でも影像が現われない．したがつてレ線による異物の証明も絶対的なものとはいえない．

鑑別診断

（1） 私たちの症例のように下咽頭後壁を異物が膨隆させたものは咽後膿瘍[10-12]を疑わしめるが，腫脹の部位が咽頭後壁より下方であること，レ線写真により頸椎，胸椎に異状を認めないことにより鑑別がつく．

（2） 口腔底蜂窠織炎とも鑑別を要するが，二枚舌や顎下の板状腫脹は認めていない．

（3） 先天性頸部瘻孔の化膿[13)14)]との鑑別も必要な場合があるが私たちの症例では頸部にその入口らしいものは全く認めていない．

（4） 異物の迷入中の高熱と項部強直，軽度の牙関緊急の症状より，髄膜炎，破傷風[8]との鑑別に苦しむことがあり，私たちの症例でもこれがみられた．

考按並びに結語

(1) 51の男子，作業中木片が舌下小丘右側に刺入，これを抜去したさい右顎下部に遺残した小片が，右側頸を半周し，116日目に下咽頭後壁右側寄りの部位から排出されたもので，その間，高熱を発し，髄膜炎様症状を呈し，患者をいたく苦しめた症例である．

(2) 今後このような症例に接する場合には

1. 病歴を尊重し異物残存の有無を刺入部位を中心として慎重に探索すること．

2. 異物の移動経路が予断を許さぬこと．

3. レ線を透過する異物（木片など）はもちろん，金属片であつてもこれのみにたよることは危険である．

4. 患者の自覚症を尊重し，症状が完全に消退するまで追究の手をゆるめないこと．

5. 異物よりの感染による合併症に充分な注意を払わねばならぬ．

6. 異物の完全除去の有無を探索する手がかりとして，とつた異物は必ず保存し，後日新たにとれた異物の断端が互に符合するか否かを確かめることが必要であろう．

稿を終るに当り御懇篤なる御指導と御校閲を賜つた恩師松田竜一教授並びに種々御協力下さつた社会保険鳴和病院木村満寿夫医博，金沢大学医学部耳鼻咽喉科教室渡辺昇医博に対し深甚の謝意を表します．

参考文献

1) 船戸　準：日耳鼻，38，1470 (1932).
2) 志村彦八：日耳鼻，47，1044 (1941).
3) 浦野英夫：耳と臨，1，211 (1955).
4) 青木輝夫：耳喉科，28，413 (1916).
5) 梅田良三：耳喉科，32，319 (1960).
6) 須小　明：耳喉科，32，635 (1960).
7) 山川强四郎・河田　寿：耳と臨，1，141 (1955).
8) 中本勝利：耳喉科，32，509 (1960).
9) 中村文男：耳喉科，28，517 (1956).
10) 内山　大：耳喉科，31，541 (1959).
11) 梁川吉彦：耳鼻臨，53，498 (1960).
12) 小野寺茂男：耳喉科，28，197 (1956).
13) 竹田磋知夫：耳喉科，27，128 (1955).
14) 木村円治・能登彰夫：耳喉科，30，902 (1958).

Abstract

A saw-mill worker of 51 years:—A bit of wood which scattered while he sawed stuck into his oral cavity (the sublingual region) and a top piece of it stayed in his body, and after about a month he showed the symptoms like the meningitis (the high fever, the stiff neck, the clouding of consciousness, the cloudy cerebrospinal fluid, etc) for about 2 weeks. At last it moved and was discharged from the retrohypopharynx after 116 days.

第 1 図

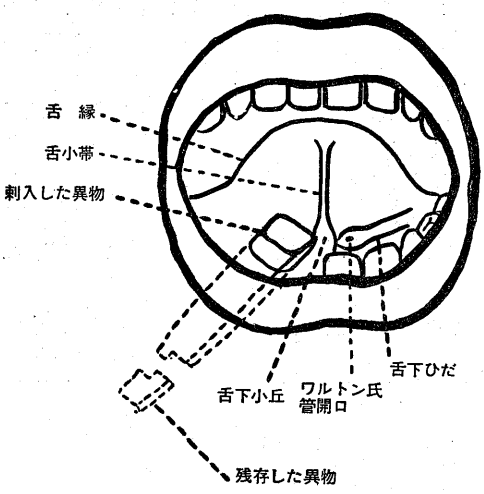

第 2 図 (喉頭鏡像)

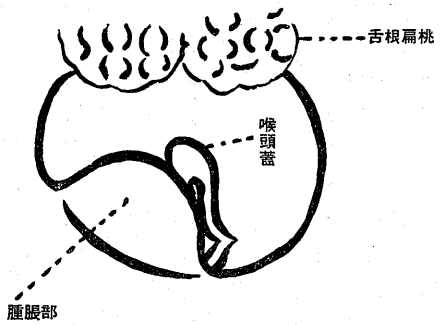

第 3 図 (喉頭鏡像)

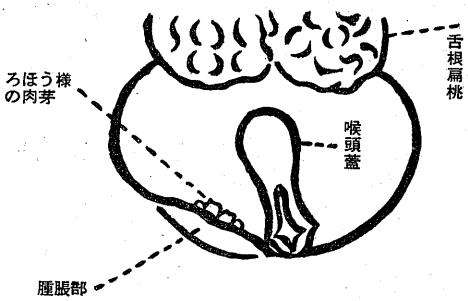

第 4 図

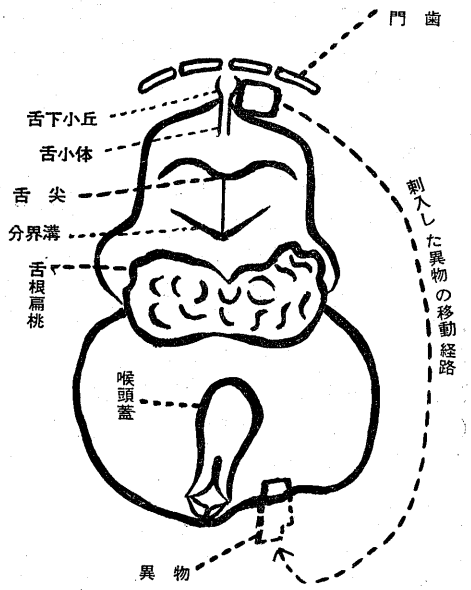

第 5 図