金沢大学十全医学会雑誌　第64巻　第1号　182－184　(1960)

介在椎の2例

金沢大学医学部整形外科学教室(主任　高瀬武平教授)
手井喜久男

(昭和34年11月6日受付)

本論文の要旨は第92回北陸外科集談会にて発表した.

介在椎とは2個の椎骨の間に介入された楔状型を呈する過剰椎骨のことで，先天性脊椎側彎症の一原因として認められるものである．これについては内外諸家の多数の報告を見ており，それ程稀有な疾患ではないが，私達は最近この2例を観察する機会を得たので報告する．

症例 1．26歳．女子．

主訴；背部の鈍痛．

既往歴，家族歴；特記すべきものなし．

現病歴；約3年前より背部の鈍痛を認む．

現症；体格中等．栄養良好．骨格の発育尋常．脊柱は胸部において軽度の右凸側彎を認め，第3胸椎から第6胸椎にかけて叩打痛，圧痛あり，脊椎運動性良好．肋骨膨隆はない．膝蓋腱反射正常．皮膚感覚正常．赤沈値1時間 7mm.

レ線所見；第5，第6胸椎間に，その基底は右に，その先端は左に介在する楔状の脊椎骨の像を認め，更にはこれを頂点とする右側に凸な側彎を認める．これに対応する左側の肋骨を欠除し，肋骨の数は右13本，左12本であつた．(第1図)

症例 2．6歳．男子．

既往歴，家族歴；特記すべきものなし．

現病歴；左上腕骨顆上骨折にて入院中，脊椎の側彎を指摘され，レ線診察の結果，本症と診断されたものである．

現症；体格，栄養稍〻不良．骨格の発育尋常．胸椎上部に右凸のかなり著明な側彎あり，肋骨膨隆は著明でないが，背面水平差は僅かに認められる．脊椎運動性良好．叩打痛，圧痛なし．佝僂病性変化なし．膝蓋腱反射正常．皮膚感覚正常．赤沈値1時間 3mm.

レ線所見；第2，第3胸椎右側に介在する楔状の脊椎骨の像を見，右凸の側彎著明である．これに対応する左側の肋骨を欠除す．肋骨数は前例と同じく右13本，左12本であつた．(第2図)

考　　按

先天性脊椎側彎症に関する記載は，既に18世紀にMery[6]が骨格標本につき最初の報告がある．介在椎による先天性脊椎側彎症の最初の例は，1855年Meyer[7]がやはり骨格標本によつて2例報告している．生体においてレ線像によつて初めて証明したのは，1898年Mouchet[8]である．次いで1903年 Athanassow[2]は31例，1906年 Perrone[11]は43例を文献より蒐集観察している．本邦においては1900年に初めて金子[5]が2例報告し，爾来相次いで諸家[1,3,4,9,10,12,13,15]が報告している．これらの介在椎の諸症例より考察するに，男女の差異は認められず，その左右別に関しても両側間に差異はなく，その介在部位は胸腰椎移行部即ち第12胸椎より第3腰椎間に介在すること最も多く，次いで頸胸椎移行部に多いとされている．私達の例では男女夫々1例ずつ，胸椎2，3間及び胸椎5，6間であつた．介在椎は屢々他の先天性畸型を伴うことが多い．就中，仙椎，腰椎の潜在性披裂や移行椎が認められることが多いのであるが．私達の症例ではかかる畸形は存在せず，只介在椎に附属せる過剰の肋骨が2例共右側に認められた．

脊椎側彎側症をその原因について分類すれば，先天性側彎症，佝僂病性側彎症，習慣性側彎症，静力学的側彎症，神経性側彎症，瘢痕性側彎症，疼痛性側彎症，脊椎の外傷或いは疾患による側彎症と分けられる．この先天性側彎症の成因についてはWierzejewski (1928)[14]が詳細に述べているが，これを要約すれば次の3種に大別される．第1は子宮内強迫位により側彎を起したもので，他の圧迫畸形即ち内飜足，関節拘縮，脱臼を伴うことが多い．従つて生後間もなく発見され易い．第2は脊柱の数的変動が非対称的に起つた場合で，脊柱の各移行部境界で非対称的に移行椎が発育したものである．就中第5腰椎に最も多く，この種

Two Cases of the Interposed Vertebrae. **Kikuo Tei**, Department of Orthopaedic Surgery (Director : Prof. B. Takase), School of Medicine, University of Kanazawa.

の側彎は幼少時には看過せられているが，10歳以後になつて脊柱の旺盛なる成長，負担の増加と共に明瞭に発現し始める．第3は脊椎胚種欠陥による側彎で，介在椎による側彎がこれがある．恐らく脊索の時代において，何らかの胚種異常によるものか，化骨期において発育の異常を来たしたものであろうとされている．この場合隣接椎体の癒合，或いは分裂，1又は2個の椎体の楔状畸形，過剰楔状椎の介在，或いは肋骨の畸形等を合併しがちである．

介在椎の確診はレ線像を必要とするが，視診によつてその脊椎彎曲の唐突なることや，時にはその部に後彎を合併したり，脊椎の捻転や肋骨隆起が存在したりするので，往々脊椎カリエスと誤診され易い．症状としては，屢々背部の疼痛，或いは疲労感を訴えるが，自覚症状の全くなくて，レ線検査で初めて発見されることも多い．又側彎高度となればそれに附随して肋間神経痛を起したり，或いは内臓殊に呼吸器系を圧迫し影響を及ぼしたり，又脊椎管腔が変形屈曲すれば，甚だ稀に圧迫性脊髄麻痺を惹起することがある．

本症の治療については，嘗つて手術的療法を試みた人もあるが，一般に困難であり，矯正不可能なものが多い．従つて矯正コルセット等により，側彎増強を幾分でも予防する程度のものである．

以上私達は最近介在椎による先天性脊椎側彎症の2例を経験し，これに聊かの考察を加えてみた．

文　献

1) **有馬文雄**：鹿児島医誌，**1**，28 (1951)．
2) **Athanassow, P.**：Arch. orthop. Unfallchir., **1**，353 (1903)．
3) **福留義雄・安住倬**：金沢医理叢書，**10**，92 (1950)．
4) **張本金治**：金沢医理叢書，**21**，164 (1953)．
5) **金子魁一**：日外会誌，**12**，307 (1910)．
6) **Mery**：2) による．
7) **Meyer**：2) による．
8) **Mouchet**：2) による．
9) **中西清介**：日外会誌，**53**，706 (1952)．
10) **奥原政雄・長沢太郎**：十全会医誌，**42**，392 (1937)．
11) **Perrone, A.**：Zschr. Orthop., **15**，353 (1906)．
12) **佐瀬昭**：岩手医誌，**17**，210 (1955)．
13) **亘理祐邦**：日整外会誌，**4**，347 (1929)．
14) **Wierzejewski, I.**：Zschr. Orthop., **50**，603 (1928)．
15) **吉村輝久雄**：日外会誌，**54**，81 (1953)．

Abstract

We report two cases of the interposed vertebrae which show roentgenologically typical cuneiform vertebrae and clinically remarkable scoliosis.

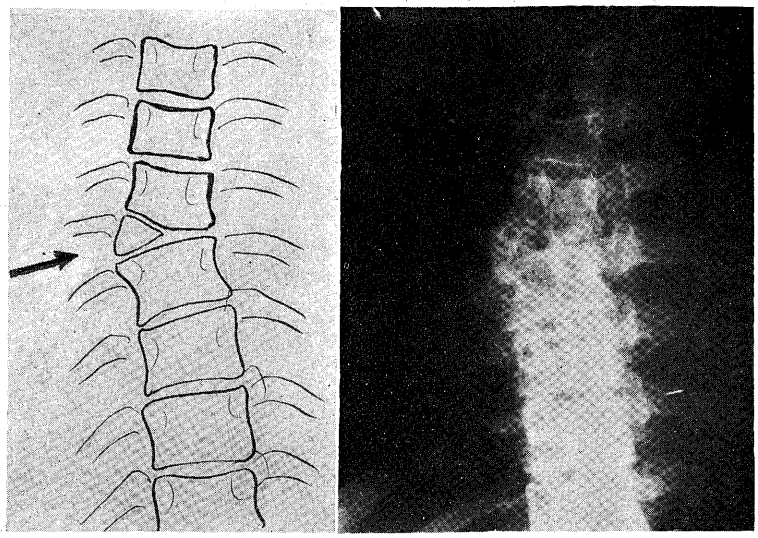

第1図 症例1のレ線像
第5，6胸椎間に，その基底を右に，先端を左に介在する楔状の介在椎を認む．

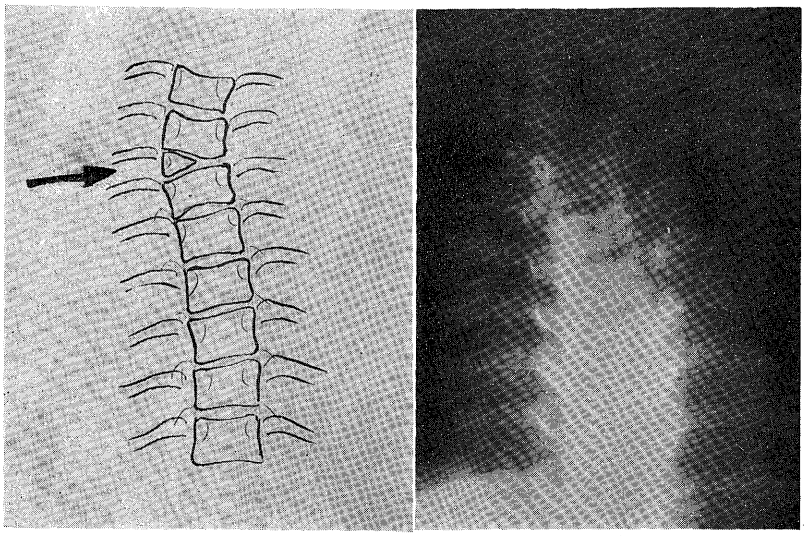

第2図 症例2のレ線像
第2，3胸椎右側に介在する楔状の介在椎を認む．右凸の側彎著明である．