顆粒膜細胞腫の2例について

金沢大学医学部産科婦人科学教室(主任　笠森教授)
滝　上　進

(昭和32年9月25日受付)

Granulosa Cell Tumor : A Report of Two Cases

SUSUMU TAKIGAMI
Department of Obstetrics and Gynecology, School of Medicine, Kanazawa University
(Director : Prof. Dr. Shugo Kasamori)

ABSTRACT

The case-reports of 2 patients having granulosa cell tumors are presented.

In one patient who was 31 years old nullipaous widow, approximately 6 litres of bloody and serous ascites and metastatic tumors in the mesentery and on the right kideny were found at the time of operation. And at the time of operation, right ovarian tumor was measured by '14 by 14 by 7cm' and the left by '5 by 3 by 2cm.' The patient died 2 months after the operation, and the other patient who was 40 years old and unmarried died 1 year and 3 months after the opration.

I. 緒　言

顆粒膜細胞腫は Mengerschausen (1894) 及び V. Kahlden によつて創めて Adenoma der Grafschen Follikeln, Adenocarzinoma-folliculare ovarii なる名称のもとに記載された．その後 V. Werdt (1914) は本腫瘍を構成する細胞の種類及び卵胞様構造をなす所見から，これを Granulosazelltumor と命名した．けれども氏の報告例中には顆粒膜細胞腫だけでなくブレンネル腫瘍，未分化胚細胞腫 (Disgerminom) も合まれている．本腫瘍を独立させたのは R. Meyer (1912) で Habbe (1931), Schiller (1934) などは本腫瘍の組織所見並びに臨床所見を記している．

Meyer は卵巣髄質中に潜在する未分化胚上皮から発生する腫瘍であるとしたが．樋口氏は上皮性或いは結合織性の何れに由来するかは未定であるとしている．

戦後我が教室で手術によつて採取された卵巣充実性腫瘍のうち2例の顆粒膜細胞腫が見出されたので，その臨床経過と組織所見とを報告する．

II. 症　例

I. 第1例

患者；40歳，無職，未婚

24/VI/昭和21年入院，4/VII 手術，8/VIII 全治退院．

1）家族歴；両親健在，同胞3人健在，結核並びに悪性腫瘍の素因関係は認められない．

2）初経15歳，正順，苦痛なく，持続5日，分娩なし．終経 6/V～5日間．

3）既往歴；著患なし．

4）現在歴；来院時の主訴では約4カ月前から下腹部に腫瘤感，約1カ月前某大学附属病院で子宮筋腫の診断を受けた．現在他に苦痛なく，食思，睡眠共に良好，便通利尿正常．

5）診察所見；

〔外診〕腫瘤上界恥骨上縁上 11cm, 最大横径 11cm, 子宮底は臍高に位し可動性，圧痛なく，肺著変なく，腱反射正常．

〔内診〕子宮前壁に接する成人頭大の腫瘤は可動性で圧痛なく，充実性で硬度は強靱，子宮底に筋腫結節あり．右側子宮附属器を触知する．

帯下はやや血性．

尿；中性，透明，蛋白糖（－），上皮，血球，細菌（－），

血液；血圧 122～72cmHg，白血球 7600，赤血球 412×10^4，血色素85%（ザーリー），白血球百分率に著変なし．

5）診断；子宮筋腫と充実性左卵巣腫瘍．

6）手術所見；腹水なく，腹膜大網などの癒着なし．子宮体部は肥大し2個の筋腫結節あり．左卵巣は超児頭大の腫瘤と化し，表面灰白色，癒着なし．右卵巣もまた充実性鶏卵大に肥大し，左卵巣と同様の色調を呈した．

骨盤淋巴腺の肥大，腫瘍の転移を認めなかつた．よつて両側腫瘍と共に子宮腟上部截断術を施行した．

7）腫瘤の肉眼所見（第1図）

左卵巣腫瘍；15×10×8cm，楕円形，表面は灰白色，無数の小隆起のため凹凸，硬度強靱，割面淡黄色，充実性．

右卵巣腫瘍；6×4×3cm，他の所見は左側腫瘍と同様．

術後経過は良好，術後第2週より「レ」線深部治療，経過良好で退院した．

II．第2例

患者；31歳，無職，寡婦．

20/V/昭和28年入院，26/V 手術，13/VIII 退院．

1）家族歴；祖母子宮癌で死亡以外に異常なし．

2）初経18歳，不順，苦痛なく，持続2～3日，22歳で結婚，夫死亡現在寡婦．分娩，妊娠なし．最近月経期間の延長を自覚．終経 2/V～7日間．

3）既往歴；生来健，著患なし．

4）現病歴；来院時の主訴では，約10日前から強度の腹部膨満感と胃痛を訴え，婦人科疾患を疑つて来院，食欲，睡眠やや不良，便通利尿正常．

5）診察所見；

〔外診〕中等度の羸瘦，栄養やや不良，皮膚やや乾燥し蒼色，腹部膨隆し，恥骨上部に児頭状の浮球感ある腫瘤触知，腫瘤上界は臍窩を越えること約2横指，下肢に浮腫なし．

〔内診〕子宮は後傾後屈，大いさ正常，可動性，右卵巣に児頭大充実性腫瘤を触れ，硬度強靱，可動性，圧痛なく，左附属器を触れ，子宮腟部糜爛は出血し易く，癌を疑わしめた．

尿；弱酸性，透明，蛋白糖陰性，細菌なし．

血液；血圧 110～80mmHg，白血球 6000，赤血球 400×10^4，血色素85%（ザーリー）．

5）診断；充実性左卵巣腫瘍と腹水．

入院後腹水増加し，穿刺によつて血性淡黄色，僅かに粘調な腹水を得，蛋白試験陽性．

6）手術所見；腹壁切開に続いて多量の腹水流出，その量約6000cc，腫瘍は右卵巣より発生し，児頭大，表面灰白色，多数の小隆起を有し，不正球形，癒着はない．子宮の大いさ形態はほぼ正常，左卵巣は鶏卵大で肉眼的には右卵巣と同様所見を呈した．両側卵巣腫瘍と共に子宮腟上部截断術施行．左側腎辺縁部に拇指頭大の肥大淋巴腺，腸間膜に隠元豆大の腫瘤を所々に触知．大網は短縮挙揚．

7）腫瘍の肉眼所見（第2図）

左卵巣腫瘍；5×3×1.5cm

右卵巣腫瘍；13.5×14×7cm，割面密で充実性，術後20日目頃から腹水潴溜，強心利尿処置によつて増加防止，術後20日目から「レ」線深部治療開始，13/VII 退院．

III．組織所見

A．腫瘍組織所見

a）第1例（第3，4図）

腫瘍細胞と結合織とが主成分をなし，結合織は樹枝状を呈し，腫瘍細胞は集簇し，或いは帯状または腺状をなし，或いは結合織に包囲されて卵胞状配列を示すものもある．

腫瘍細胞は概ね円形で大小不同，核の大いさも不同，原形質量も不同である．核は概ね円形，原形質との境界は不鮮明，核分裂像は認め難い．空胞状細胞，即ち Call-Exner'schekörperchen が認められる．

b）第2例（第5図）

腫瘍表層には腫瘍細胞は結合織内に恰かも島嶼の如く散在し，腫瘍細胞は腺状に配列し，結合織線維で包囲されている（図5）．腫瘍内部では結合織線維は分岐し，腫瘍細胞は概ね腺状に密集し，個々の細胞は円～楕円形で原形質に乏しい．原形質は顆粒状で不透明である．核は楕円～円形，大小不同，細胞境界はやや不明瞭，Call-Exner'schekörperchen が認められる．

以上の組織所見によつて本腫瘍は何れも顆粒膜細胞腫と診断された．

B．子宮内膜組織所見

2例は何れも同様の所見を呈し，

1）腺は増殖して内膜は腺腔に富み，拡張した腺腔は不染色で，粘液を含有しない．腺上皮の胞体は肥大し，形質の可染性はやや増加しているが，腺腔に向う自由端は全く平坦で，分泌像は認められない．核は増殖して互いに密接し，楕円形〜多角形に肥大した核のクロマチンは粗大顆粒をなし，ために核は淡染腫脹し，核列は乱れて多列をなす部分が多い．

2）内膜間質は細胞核に富み，間質細胞核は楕円形〜多角形に肥大し，やや淡染して顆粒を認めしめ，間質毛細血管はことに腺周囲において拡張充血している．

3）内臓組織における如上の像はエストロゲンによる増殖像でもなく，プロゲステロンによる分泌像にも一致しない．即ち腺〜間質細胞の肥大はプロゲステロンの作用に類似するが，腺細胞に分泌の像はない．かかる所見を文献に求めば，アンドロゲンの作用に基く子宮内膜像に一致する．しかるに顆粒膜細胞腫はエストロゲンを分泌するとの報告が少なくない．本報告例では患者尿のエストロゲン単位は測定されなかつたが，卵巣腫瘤と共に剔出した子宮の内膜像は，エストロゲンまたはプロゲステロン作用で説明される像とは全く異なり，本腫瘍とホルモンとの関係は更に攻究されねばならない．

Ⅳ．治療後の経過

(a) 第1例；退院後約1年3カ月を経過した昭和22年10月1日に死の転帰をとつたが，死亡時の疾患に関しては不明である．

(b) 第2例；退院後腹水が再び滞溜し，穿刺によつて術前と同性状の腹水が得られ，強心利尿によるも減退せず，食思不振となり，肝は著明に肥大し，27/Ⅶ死の転帰をとつた．

Ⅲ．結　論

1. 我が教室における顆粒膜細胞腫の2例について報告する．本例は何れも成熟分化した卵胞顆粒膜細胞で構成され，腫瘍細胞の配列は類卵胞型をとつた顆粒膜細胞腫である．

2. 第1例は合併症としての腹水，癒着は認められなかつたが，第2例では多量の血性漿液性腹水と左腎辺縁部及び腸間膜に転移腫瘤が認められ，大いさは第1例では左側 15×10×8cm，右側 6×4×3cm，第2例では左側 5×3×1.5cm，右側 13.5×14×7cm であつた．

3. 従来の文献では顆粒膜細胞腫はエストロゲンを分泌するとの報告が少なくないが，本症例の子宮内膜像は何れもアンドロゲン作用に基く像と一致した．

4. 本症例に対しては何れも両側附属器と共に子宮腔と部切断術後にレ線深部治療が施行されたが，第1例は術後約1年3カ月後に，第2例は術後約2カ月を経て死の転帰をとつた．

稿を終るに臨み，終始御篤懇な御指導と御校閲を賜つた恩師笠森教授に対し衷心より感謝の意を表します．

文　献

1) **R. Meyer**：Arch. Gynäk. 145：101，1931. 2) **Habbe**：Zbl. Gynäk. Nr 11a：1088，1931. 3) **竹下**：昭和医学会雑誌，3巻，1号. 4) **富永**：グレンツゲビート，10巻，6号. 5) **安藤**：婦人科学，下巻. 6) **竹下**：日産婦会誌，33巻，1号. 7) **樋口**：名古屋医学会雑誌，49巻，1号. 8) **赤松**：岡山医学会雑誌，51年，3号. 9) **行森**：日産婦会誌，6巻，9号. 10) **樋口**：日産婦会誌，2巻，5号.

顆粒膜細胞腫の2例について図

No. 1：第1例腫瘍
l：左卵巣腫瘍
r：右卵巣腫瘍
s：腫瘍割面
u：子　宮
No. 2：第2例腫瘍

滝 上 論 文 附 図

No. 2



No. 1

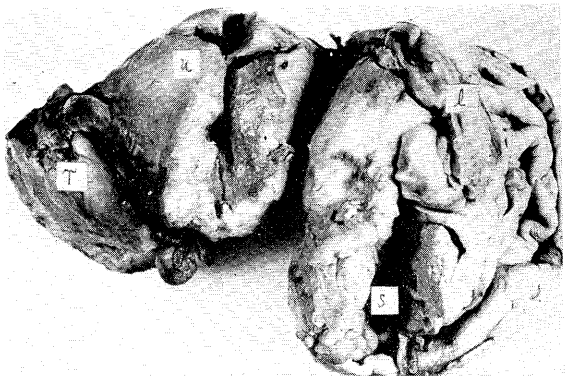

No. 4

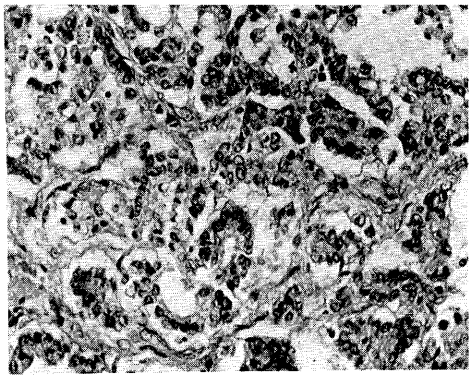

No. 3

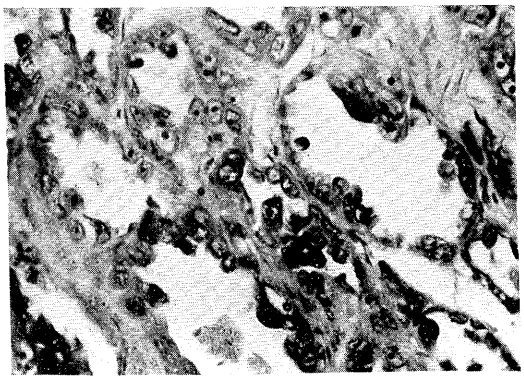

No. 5

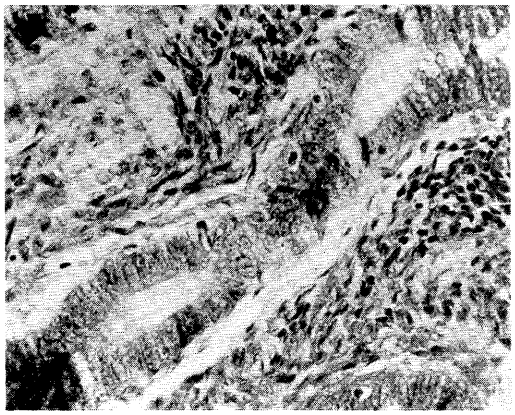

l：左卵巣腫瘍
r：右卵巣腫瘍
u：子　宮
No. 3：第1例腫瘍組織
(1：300)

No. 4：第2例腫瘍組織
(1：300)
No. 5：第1例子宮内期像
(1：300)