# 挿入椎骨の1例

金沢大学医学部放射線医学教室(主任　平松教授)
講　師　宮　村　利　雄
専攻生　政　岡　尚　実
専攻生　島　田　長　明

(昭和32年1月5日受付)

# A Case of Nupernumerary Wedge-Shaped Vertebra

Instructor Toshio Miyamura, M. D., Naomi Masaoka, M. B.
and Chōmei Shimada, M. B.
*Department of Radiology, School of Medicine, Kanazawa University*
*(Director : Prof. Dr. Hiroshi Hiramatsu)*

(本論文の要旨は昭和31年10月28日第21回日本内科学会北陸地方会において発表した)

## I 緒　言

挿入椎骨とは2個の椎骨間に介在する過剰椎骨のことで先天性脊椎側彎症の一原因として認められるものである．挿入椎骨については Rokitansky (1844), Meyer (1855), Noble Smith (1895) の報告以来20数例の報告を見おり，それ程稀有な疾患ではないかも知れないが，私等は最近この1例を観察する機会を得たのでここに報告する．

## II 症　例

患者： K. H. 18歳，女，農業

初診： 昭和31年9月24日

主訴： 腰　痛

既往症及び家族歴： 特記するものはない．

現病歴： 約3週間前虫垂炎手術を受けたが，その直後から腰痛を認めるようになつた．手術前には腰痛は全く認めなかつた．某医により脊椎「カリエス」と診断されたが，精細な「レントゲン」診断を希望して来院した．なお手術は腰椎麻酔により行われた由である．

現症： 体格中等，栄養良好，骨格の発育尋常，眼球結膜稍〻貧血性，体温，呼吸，脈搏尋常．口腔，頸部腋窩等の淋巴腺異常なし．胸部，腹部の打聴診及び触診上並びに胸部「レ」線所見上異常を認めない．脊柱は腰部において軽度の右凸側彎を認め，軽度の圧痛を認めるが叩打痛はない．可撓性は幾分障碍されている．膝蓋腱反射正常，下肢，腹部，背部の皮膚感覚正常，坐骨神経に圧痛点なく，「ラセーグ」(—)．赤血球沈降速度1時間値 6mm, 血圧 98〜64mmHg, 血液像所見に異常なし．血清黴毒反応 (—)，尿，大便に異常なし．

脊椎の「レントゲン」像所見は腹背撮影において頸椎及び胸椎において異常はない．第1〜第5腰椎間において第2，第3腰椎を中心とする右側に凸な著明な側彎を認め，第2，第3腰椎間右側に介在する不整楔状の挿入椎骨の像を見る．即ち第2腰椎の下面右縁は僅かに陥入し挿入椎骨の上縁を認め得るが，挿入椎骨の下縁はこれを明瞭には追及し得ない（写真1）．然るに断層撮影により，背面より 5cm の「レ」線像において，第2腰椎の下面右縁と第3腰椎上面右縁の陥

凹部との間に明らかに挿入椎骨の下縁を追及し得る．(写真2(a)) その他 6，7，8cm の「レ」線像においては上下共融合像が見られる．(写真2 (b),(c),(d)) 従つて挿入椎骨と上下腰椎との融合は部分的のものと思われる．挿入椎骨には明らかに固有の横突起を認める．正面像において第2，第3，第4腰椎の上下面の位置より見るに挿入椎骨は背面に近く介在するものと考えられ，「レ」線像を参考として更に精密に腰椎部を観察すると該部に極めて軽度の亀背を認め得る．その他合併症は認められない．

## III 考　　察

挿入椎骨については Rokitansky (1844)，Meyer (1855)，Noble Smith (1895) により骨格標本による最初の報告がある．「レントゲン」像による最初の挿入椎骨の発見は Mouchet (1898) である．次いで Codivilla (1901)，Pendl (1902)，Deus (1924)，Kremser (1929)，Renander (1929) 等の報告がある．我国においては金子 (1910) が初めて2例報告しており，その後村松 (大6)，斎藤 (昭3)，亘理 (昭4)，前田 (昭8)，大野 (昭9)，奥原・長沢 (昭12)．境・森田 (昭17)，高谷・舟木 (昭19)，福留・安住 (昭25)，張木 (昭28)，佐瀬 (昭30) により報告されている．本疾患24症例についての張木の統計によれば，性別では男女各11例，不明2例で男女の差異は認められず，挿入椎骨の介在する左右別に関しても，右側11例，左側13例で両側間に差異は認められない．挿入椎骨の部位は頸椎Ⅶより腰椎Ⅴに至るまで各部位に亘つているが，胸椎・腰椎間，腰椎Ⅰ・Ⅱ間，腰椎Ⅱ・Ⅲ間に最も多いという．本症例も腰椎Ⅱ．Ⅲ間右側に介在する挿入椎骨である．

挿入椎骨は屢々その他の脊椎及び肋骨の畸形を伴うことがある．即ち潜在性脊椎披裂・肋骨の異常・腰椎の蔦骨化等である．本症例においては合併症は認めなかつた．

自覚症は今までの症例報告によれば，無症状のことが多いのであるが，本症例においては腰痛の訴えがある．しかしこの腰痛も現病歴から考えて挿入椎骨自体によるものでなく，腰椎麻酔による刺戟のために起つたものと思われる．

## IV 結　　論

腰椎を主訴とした18歳の女子において第2・第3腰椎間右側に介在する不整楔状の挿入椎骨を認めたので報告した．

稿を終るに臨み御指導，御校閲を賜つた恩師平松教授並びに御助言を頂いた当科張木博士に深謝致します．

## 主 要 文 献

1) **金子**：先天性脊椎側彎症．日本外科学会雑誌，第12回 307 頁，明44年．
2) **村松**：脊椎側彎症特に先天性脊椎側彎症について．臨床医学，第5年，第20号，1537頁，大6年．
3) **斎藤**：先天性脊椎側彎症の7例．日本整形外科学会雑誌，第3巻，368 頁，昭3年．
4) **亘理**：先天性脊椎側彎症追加2例．日本整形外科学会雑誌，第4巻，347 頁，昭4年．
5) **前田**：脊椎の疾患．臨講，第43号 1959 頁，昭8年．
6) **大野**：先天性脊椎側彎症の3例．日本医科大学雑誌，第5巻，1021頁，昭9年．
7) **奥原・長沢**：挿入椎骨の2例．十全会雑誌，第42巻，391 頁，昭12年．
8) **境・森田**：先天性側彎症の1例．日本臨床外科医会雑誌，第6回，第8号，496頁，昭17年．
9) **高谷・舟木**：先天性脊柱異常彎曲の研究．長崎医学会雑誌，第22巻，8号，1038頁，昭19年．
10) **福留・安住**：挿入椎骨の1例．金沢医理学叢書，第10巻，92頁，昭25年．
11) **張木・越村・山本**：先天性脊椎側彎症（挿入椎骨による）の1例．金沢医理学叢書，第21巻，昭28年．
12) **佐瀬**：先天性脊椎側彎症の2例．岩手医学雑誌，第7巻，2号，134 頁，昭30年．

# 宮村、政岡、島田論文附図（1）

写　真　1

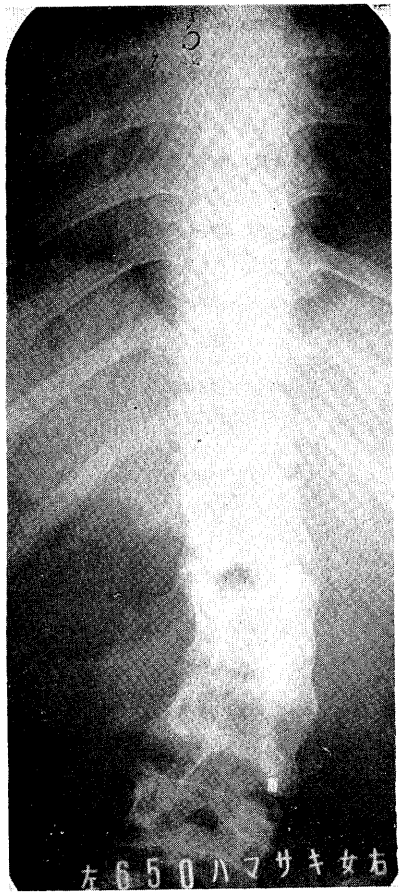


写　真　2

（b）　（a）

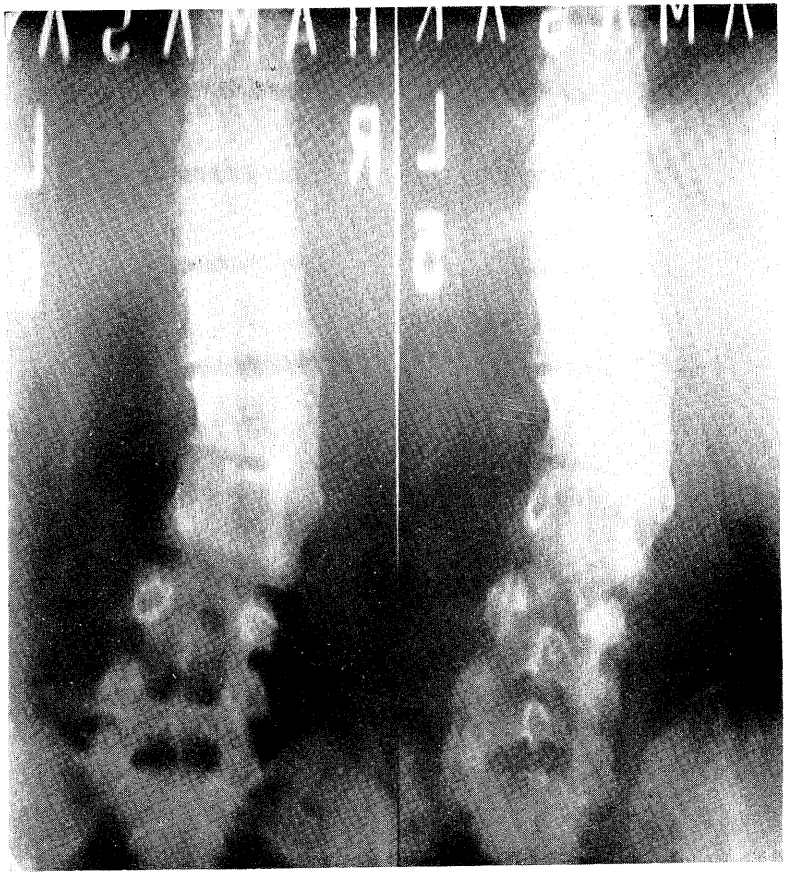
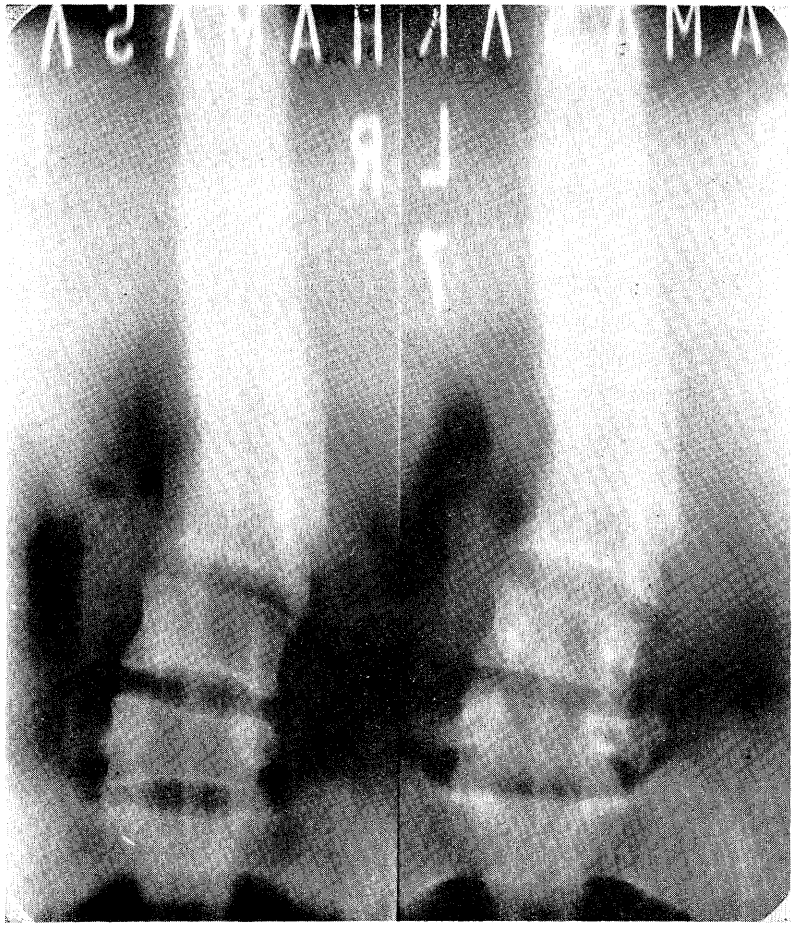
(d) (c)