Hirschsprung 氏病の一例

金沢大学医学部第二外科教室(主任　熊埜御堂進教授)
村　　義　　夫
(昭和32年1月11日受付)

A Case of Hirschsprung's Disease

Yoshio Mura
Department of Surgery, School of Medicine, Kanazawa University
(Director : Prof. Dr. S. Kumanomido)

緒　　言

1886 年に Hirschprung が，頑固な便秘と腹部の膨隆を伴える小児に特有な症例を報告して以来多数の症例報告あり．而してこれら症例の中には先天的に既に巨大結腸症を有するもの，或いは生後徐々にこれが発病の認められるものの外に後天的に成人においても亦同様なる症状の認められることのあるのが注目されるに至れり．更に又腸管の自律神経系統により支配される関係上本疾患と交感神経或いは副交感神経との密接な関係が重視されるに至れり．

症　　例

患者：　中○俊○，男，9歳，小学生．

家族歴：　両親健在，同胞4名何れも健在にして遺伝的疾患なし．

既往歴：　生後腹部膨隆の主訴の外著患なし．

現病歴：　生後母乳により哺育されしも便通なく約1週間目頃より漸次腹部の膨隆著明となり，浣腸或いは洗腸により始めて排便を見たるも腹部の膨隆は一向に減退せず．以来便通は祕結し，浣腸或いは洗腸を行わざれば排便を見ることなく，医治を受けつつ今日に至る．最近に至り浣腸により時折多量の排便を見ることありて，斯かる時は腹部の膨隆，緊張は著しく軽減し，同時に食慾も良好となることあるも，以後1週間位は便通なく腹部の膨隆又旧に復すという．或いは又時によりては約1カ月間全く排便を見ることなく腹部の膨隆著明にして腹壁全く緊張し，食慾なく且つ嘔気嘔吐を訴うという．しかし日常の生活は他の同年配の児童と何ら変ることなし．外科的治療を希望し昭和22年3月20日入院す．

現症：　身長稍ゝ小，栄養著しく低下し，皮下脂肪筋肉の発育不良なり．舌は軽度の白苔を認む．頸部，腋窩部，鼠蹊部に特に淋巴腺の腫張せるものは認められず．胸部心音純にして肺野には呼吸音に雑音なし．腹部は一様に著しく膨満し所謂太鼓腹の型を示し，腹壁は強く緊張す．腹囲は臍の高さにて 70cm. 肝，脾は触れず．腹部には腫瘍等の特別の抵抗なく触診に際しても腸の蠕動異常は認められず．四肢腱反射正常にして浮腫認められず．血色素78%（ザーリー氏法），赤血球360万，白血球 7800.

レントゲン検査：　バリウム飲用後3時間にして胃部は僅かに痕跡を認むる程度となり小腸下部に達す．結腸下部は著しく拡張膨大となり且つこの部に多量の瓦斯の滞溜認めらる．

診断：　Hirschsprung 氏病．

腰椎麻酔：　3月25日午前10時 0.5%ペルカミン 0.4cc 注入（腰椎Ⅲ－Ⅱ），注入後約30分にして腸蠕動運動が（腹壁に）緩慢に認められ，同時に自然放屁あり．注入後6時間においては注入前強く膨隆せるために腹壁も緊張せる腹部は全く柔軟となる．翌日に至りては所謂太鼓腹であつた腹部に軽度に膨大せる腸の輪廓が著明に認められ，且つ緩慢なる腸蠕動運動が認められ，腹部の膨満も著明に減退し，腹囲は臍の高さにて60cm となる．斯かる状態は注入後2日続き，第

3日目に至り腹部の膨満又強くなり全く旧に復せり．而してこの間に始めて自然便少量なれど排出さる．

第1回手術

4月5日全身麻酔の下に左傍直腹筋切開により腹膜外に第2，第3腰部交感神経節切除術施行し創は一次縫合す．

術後経過： 全身状態良好にして創は第1期癒合す．腹部の膨隆，腹壁の緊張は著しく軽減し，宛も前記腰推麻酔施行後におけると同様状態となる．即ち腹部の膨隆著明に軽減すると同時に軽度に膨隆せる腸輪廓が著明に認められ，緩慢なる腸蠕動運動が腹壁上に見られ，腹部は全く柔軟となり特に下腹部は狭小となる．腹囲は臍の高さにて60cmとなる．しかし依然として便通は祕結し浣腸又は洗腸によるに非ざれば排便を見ず．且つこれ以上に腹部の膨満は軽減せず．

第2回手術

全身麻酔の下に結腸切除並びに結腸側々吻合術施行（5月16日）．

手術時所見： 開腹時少量の透明なる腹水あるも炎症所見は認められず．開腹と同時に成人の胃の如く肥大拡張せるS字結腸が飛び出す．静かにこの肥大拡張せる結腸を引出して見ると，S字結腸より下降結腸に亘り特に著明に拡張しており，横行結腸より廻盲部に亘りては拡張は軽度となり，小腸部には異常は認められず．廻盲部は左の方へ来ており総腸間膜症認めらる．S字結腸間膜は肥厚し多数の腫脹せる淋巴腺認めらる．下降結腸より直腸に亘れるこの肥大拡張せる部分を切除し側々吻合術を行う．切除せる結腸内には糞石潰瘍或いは弁膜の異常所見は認められず．

切除結腸： 全長52cm

	厚さ	幅
下降結腸	0.4cm	15cm
S字結腸	0.5cm	7cm

術後経過： 術後創の一部に糞瘻形成を見たるも全身状態良好なり．手術創の一部小さく哆開し，小肉芽創の形成ありて糞瘻の形成認めらるるも，洗腸時の排便は肛門の方多量なり．又浣腸によらずして自然に排便を見ることあり．手術直後は腹部の膨隆全く消失し逆に軽度に陥没せるも退院時においては殆んど平坦となれり．退院当時においては（手術後約2カ月）時により上腹部に腸の膨隆せるもの，並びに軽度の蠕動運動が認められ，軽度の腹部の膨満を見ることあるも術前に比し著しく軽度にして，排便と共にこれらの症状も消失す．その他全身状態良好にして一時退院し，爾後の経過を外来通院により観察す．

切除組織標本

1．腰部交感神経節

所々に小出血像が認められる外．一般に軽度の充血あり．神経細胞は核の染色悪しきものあり又中には全く核を失えるもの或いは核萎縮，核ピクノーゼ著明に認められ宛も神経炎におけるが如き像認めらる．

2．切除結腸

腸壁の肥厚は上記表における如く著明なるも，組織標本においては輪状筋層の増殖肥厚が特に著明なり．これに較べ粘膜下組織は薄くなり所によりては粘膜より直ちに筋層に移行す．

考　　案

本疾患に関し Hirschsprung が 1886 年に最初報告せし折は，専ら小児に特有なる疾患にして生後既に先天性に畸型として認められるもの，或いはこの例における如く生後母乳の授乳と同時に便通祕結し漸次腹部の膨満を来たし，手術或いは病理解剖において結腸の肥大拡張を来たせるものとされしも，(L. Concetti, Brentano) 以来多くの症例が報告され，同様なる症状並びに所見は単に小児のみに認めらるるに非ず．成人においても亦これと同様なる症状の認められることありといわる (F. Bode, I. Abell)．これが分類に関して F. Bode はH氏病の発生原因をS字結腸の過長によりS字結腸間膜の屈曲捻転の結果急激なる脂肪組織の萎縮が起りその結果H氏病の症状が現われるものといい，これら成人において後天性に発現せるものも等しくH氏の中へ入れるべきものという．これに対して Concetti, Brentano, Kredel 石川はこれら成人において後天的に発病せる場合には腸管又は腸間膜の癒着，腸管の弁膜，瘢痕，絞扼，屈曲，憩室腫瘍，潰瘍，鎖肛，肛門狭窄或いは結腸の局所性麻痺或いは痙攣による等夫々の原因発生機転が必ず存在するからしてこれらのものとは区別すべきものであるとし，生後既に発病せるもの或いは生後1カ月位の間に発現せるもののみをH氏病と為すべしという．従つてこれが発生機転に関しても従来より諸説あり．生後既に発現せるもの

あるが故に先天的の畸型なりとせるもの (Hirschsprung), 先天的にS字結腸の異常延長によるとせるもの (I. Ibrahin) 又 L. Concetti は結腸筋肉層の Aplasie によるといい, Bing は腸粘膜の炎症も亦これが一因となるといい, Hilbert は結腸の idiopatisch (特発性) の拡張なりという. K. Retzloff は自律神経系の主宰不全によるという. 即ち腸においては交感神経及び副交感神経の互いに拮抗的に作用する点より副交感神経の緊張の減退により腸蠕動運動の減退, 蠕動不完全を来たしその結果腸壁の弛緩拡張を来たせるなりという. F. Brüning は胎生期における交感神経の分布障碍のために腸管筋肉の緊張減退を来たせるがために結腸の肥大拡張を生ぜるなりという説に賛成し, 石川教授は薦神経大腸枝即ち下腸間膜神経叢と中痔神経叢との連絡枝を欠如するか或いは先天性異常によるという. A. W. Adson は副交感神経の結腸筋肉に対する運動刺戟よりも交感神経の刺戟の方が大きいか又は交感神経の主宰に欠陥を生ずる結果ならんという説に賛成し, 更に斯かる Hyperactivity が神経繊維よりのものか又は中枢性のものによるかは決定することは不可能であるが恐らくは中枢性のものによるものと思われるという. 本症例においても腰部神経節の組織標本においては神経細胞に退行変性が認められる点より上記の交感神経と副交感神経の平衡失調により結腸の肥大拡張を来たすという説と同様なるも, Adson のいえる如く末梢神経性のものなりや又はより中枢性のものなりやは不明なり.

療 法

食餌療法或いは下剤の投与により便通をよくせんとし, 或いは浣腸, 洗腸等の保存的療法の外腸吻合術, 或いは人工肛門形成等何れも従来より根治的療法としては重視されず. 従来より根治療法として採用されしは肥大拡張せる結腸部の切除術なり. しかしこれも高度なるものは何れも再発或いは予後の不良なるもの多しとさる. Learmonth は又結腸に対する交感神経切除のため腰部交感神経切除及び交感神経索切除術, 或いは更に上下腹神経叢切除術よしといい, Adson は症状の軽度の場合には交感神経切除はむしろ再発を防ぐという意味において必要であり, 病気が進行すればする程良い結果を得るためには完全なる交感神経繊維の切除が行われねばならぬとし, このためには第2, 第3, 第4腰部神経節切除, 或いは更に上下腹神経叢切除をも行うべきものという. 本症例においては腰部神経節 (第2, 第3) 切除後肥大結腸切除により症状著明に軽快せるも一時退院しなお爾後の経過を観察せるものなり.

結 論

9歳の男子において生後頑固なる便祕, 腹部の膨隆を来たし"レントゲン"検査, 手術所見において結腸下部の拡張肥大を認めたる Hirschsprung 氏病の一症例なり. その手術切除標本においては腰部交感神経節においては神経細胞の退行変性を認め, 切除結腸においては腸壁の肥厚特に輪状筋層の肥厚著明なり. 而して腰部交感神経節切除並びに肥大結腸部の切除により症状著明に軽快せり.

擱筆するに当り終始御懇篤なる御指導, 御校閲を賜りし, 恩師熊埜御堂教授に衷心より感謝の意を表します.

文 献

1) **I. Abell :** Surgery Gynek. and Obst. vol. 20−21, 1915. 2) **Hirschsprung :** Jahrb. f. Kinderh. u. phys. Erzieh. Bd. 27, 1888. 3) **Brentano :** Verhand d. deutsch. Gesellsch. f. Chir. 1904. 4) **Luigi Concetti :** Archiv f. Kinderheilk. Bd. 27, 1899. 5) **F. Bode :** Beiträge z. klin. Chirurg Bd. 115, 1919. 6) **L. Kredel :** Zeitsch. f. klin. Chirurg L111, 1904. 7) **F. Brüning :** Archiv f. klin. Chirurg. Bd. 138, 1925. 8) **K. Retzloff :** Berl. klin. Wochenschr. Jg. 57, 1920. 9) **A. W. Adson :** J. A. M. A. vol. 66, 1936. 10) **A, W. Adson :** Surgery Gynek. and Obst. vol. 88, 1928. 11) **石川 :** 東京医学会雑誌, 57巻. 12) **J. R. Learmonth :** Annals of Surgery vol. 92, 1932.

村　論　文　附　図（1）

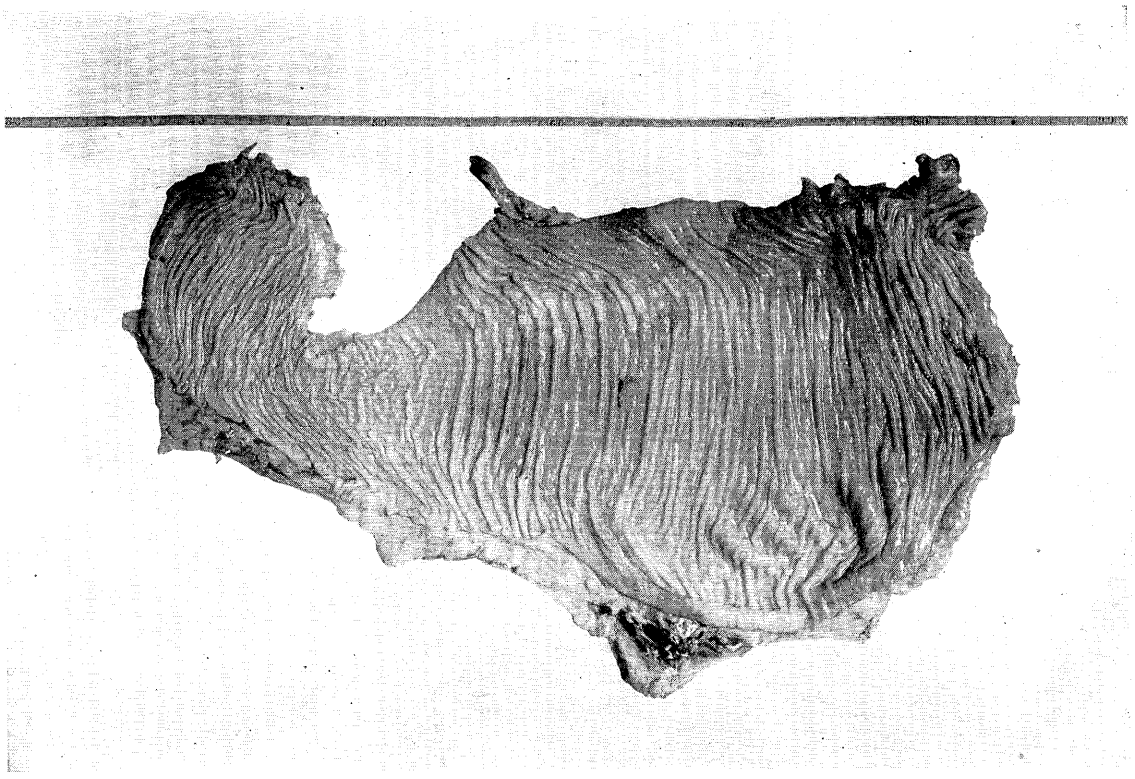

手術摘出標本（結腸）

村　論　文　附　図（2）

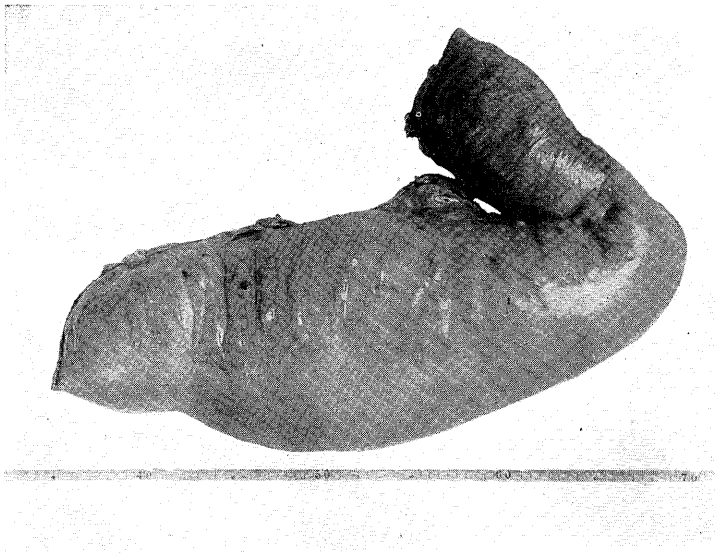

手術摘出標本（S字結腸）



切除腰部神経節