若年者大動脈瘤の1例

金沢大学医学部放射線医学教室(主任平松教授)

小　林　敏　雄
Toshio Kobayashi

野　村　格　一
Kakuichi Nomura

田　中　孝　之
Takayuki Tanaka

(昭和30年7月25日受附)

本論文要旨は日本医学放射線学会第9回東海地方部会において発表した.

1. 緒　言

若年者の大動脈瘤は文献に徴するも極めて稀れである. 最近我々は透視によつて右側大動脈縁に弱い搏動性の瘤状陰影を認め, レ線キモグラムによつて大動脈瘤と診断し得た症例を経験したのでここに報告する次第である.

2. 症　例

患者：24歳. ♀. 主婦

主訴：背痛及び胸やけ

現病歴：約1カ月前より, 背痛を訴えるようになつた. 特に強い訴えではないが, 伯母が同様の訴えの下に受診した所胃癌と肝転移を疑われたことに恐怖感をいだき診を求めたものである.

既往歴：21歳時に妊娠腎炎及び産褥熱に罹患した. その他著患を知らない. 新制高校時代はマラソン, 卓球の選手をしていた.

家族歴：母は27歳で腸チフスにて死亡, 第1子は生後5日で新生兒メレナにて死亡した.

現症：体格中等度, 栄養良好, 胸部打聴診上特記すべき異常所見を認めない. 脊椎第7胸椎に叩打痛がある. 屎, 尿に特記すべき異常所見を認めない. 血圧 100/80mmHg. RR, 赤沈1時間値21mm, 2時間値44mm, 赤血球318万, 白血球 5800, 血色素65% (ザーリー), 色素係数1.02, 血清梅毒反応は村田(−), Kahn (−), Wasserman (−). 肝機能検査として高田・荒(−), グロス (−).

胸部X線所見：

胸部を透視した所, 右中央陰影に沿つて, 第3肋骨より第1肋骨高にかけて腫瘤状の陰影を認めた. 搏動性であるものの如く見受け, 撮影した写眞では陰影の境界は鮮鋭であつた. (第1図)

心臓レントゲンキモグラム：

右第1弓は, 左第1弓の大動脈搏動と波型, 時相並びに振幅も等しい搏動像を認めた. 而してその上に続く瘤状陰影縁の運動像はその連続の如き感をいだかしめる波型, 時相, 振幅を示し, 且つ Dichteänderung が著明であつた. (第2, 3, 4図)

断層撮影：

異常影の高さで前後径は18cm，背側より8cmにおいて気管分岐像が最も著明に現われているが，瘤状陰影は全然認められず，12cmにおいて心臓及び大動脈影と連続し，これと略ゝ同等の濃さで最も著明に現われている．(第5図)

食道造影：

食道の形，経路に異常は認められない．(第6，7図)

胸椎撮影：

胸椎を腹背及び側面方向より検したが，第7胸椎を中心に軽度の右側彎を認める以外，骨の破壊，萎縮，硬化等の所見は認められない．(第8図)

以上の検査及び各方向よりの透視により，異常陰影は上行大動脈の一部に発生した大動脈瘤と診定した．

なお，心電図に特記すべき所見はなかつた．(第9図)

3．総括並びに考按

文献に徴するに，若年者の大動脈瘤の報告は非常に少ない．病理解剖上からの統計では鈴木[3]の報告によると剖検例5368例中57例の大動脈瘤があり，而して20～29歳間のものは3例に過ぎず，臨牀上からの統計では，島田[2]は金沢医科大学大里内科における満8カ年間の外来並びに入院患者29,836名中大動脈梅毒の調査で21～30歳代の大動脈瘤は0と記録し，伊達[3]の統計では93人の大動脈瘤患者の中で20～30歳代のものが9例あつたと報告し，今井[4]は52名の大動脈瘤患者の中から28歳のものが1例あつたと記載し，平井[5]は19例の中で26歳のものが1例，新田[6]は64例中20～30歳間は2例に過ぎなかつたと報告している．外国においてはLacke及びRea[7]の統計によると，247名の動脈瘤患者の中，0～29歳間では9例に過ぎず，又Griep[8]の統計では505名中，0～29歳間は77例になつており，Boyd[9]の統計では，3690名中0～29歳間では598例と僅かながら高率を示している．

我々が文献を徴せし範囲では，我が国における臨牀面では21～30歳間の大動脈瘤の報告は統計面を除くと僅か5例[5),10)-13)]に過ぎない．その中，明らかに非梅毒性であつたものは1例に過ぎない．

本症例においては，非梅毒性と考えられる動脈瘤であるから少しくその成因について考えて見よう．Bronson[14]は若年者の大動脈瘤の成因について次の5つをあげている．

1) atheromatous degeneration
2) trauma
3) erosin of the aorta
4) congenital malformation
5) acute infectious disease

又，Eppinger[15]はParasitäre Aneurysmenをあげmycotisch-embolisches Aneurysmaを説明している．

本症例を考えてみると

A) congenital malformationがある所へ，過激な運動生活の時代に徐々に出来上つたものか．

B) congenital malformationに，21歳時の妊娠腎炎の際に上昇したであろう血圧の影響によるものか．

C) 21歳時のacute infectious disease即ち産褥熱に罹患し，化膿菌が大動脈のVasa vasorumを介して侵入し，中膜を侵し大動脈瘤を形成したものか

などが考えられよう．

Bronsonは5つの成因の中，Streptococciによるacute infectious diseaseは特に重要なfactorであるとしているが，産褥熱がStreptococciによる場合が多いのを考えるとき，一応本症例の成因の中に入れて考えてもよいのではなかろうか．Sigmond[16]は稀れではあるが産褥熱の後に

第　1　図

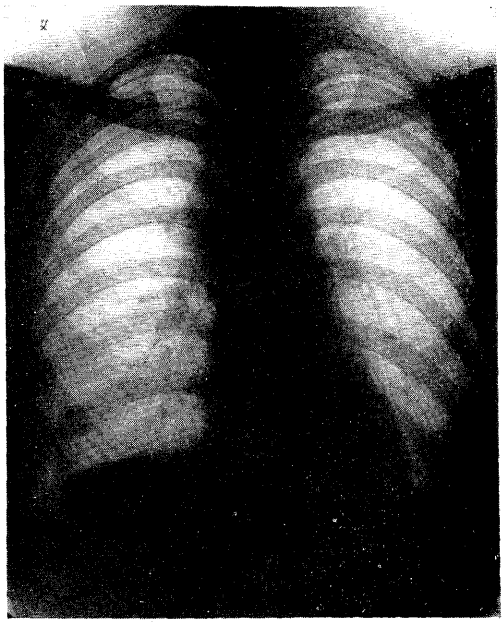

胸部レントゲン写眞

第　2　図

心臓レントゲンキモグラム
（ラスター移動）

第　3　図

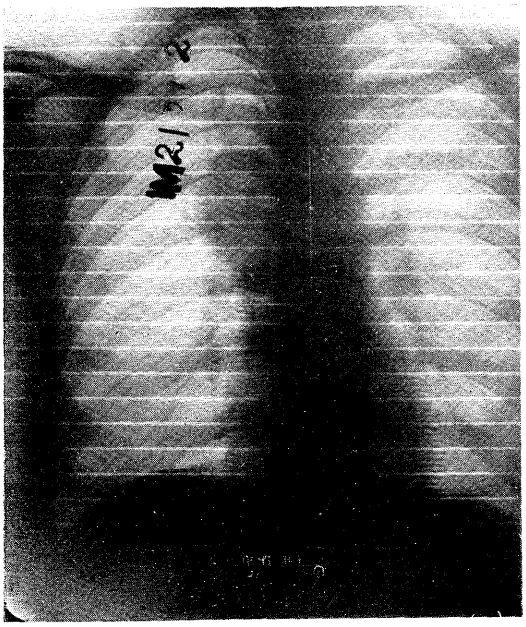

心臓レントゲンキモグラム
（第2斜位，ラスター移動）

第　4　図

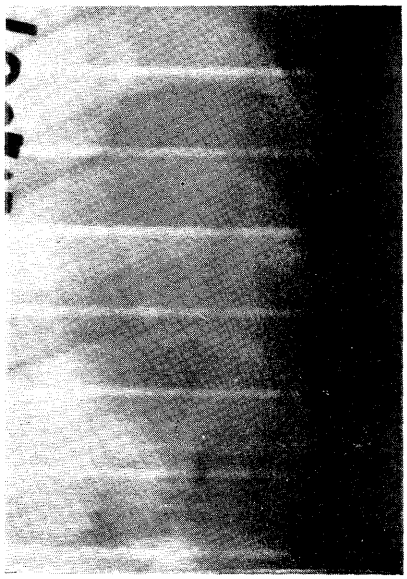

同左，右第1弓部拡大像

第 5 図

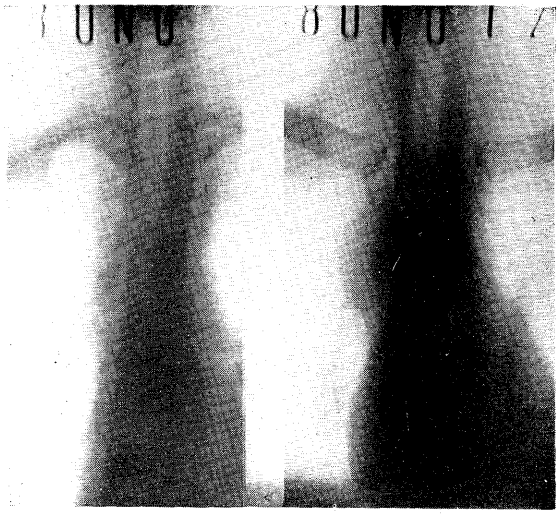

（背側より 8cm）　（背側より 12cm）

断 層 写 眞

第 6 図

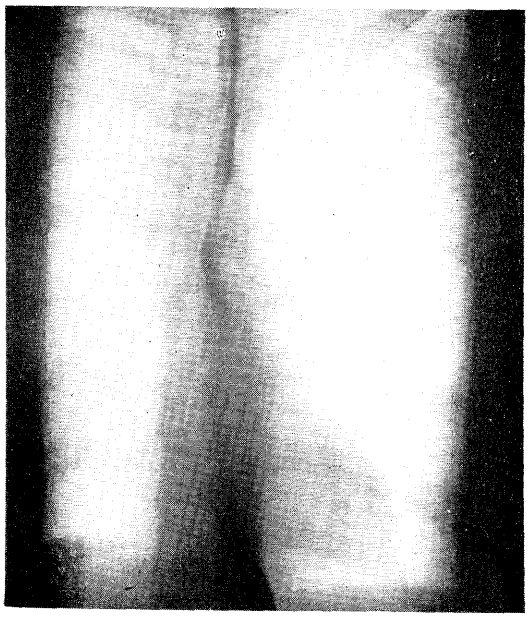

食 道 造 影

第 7 図

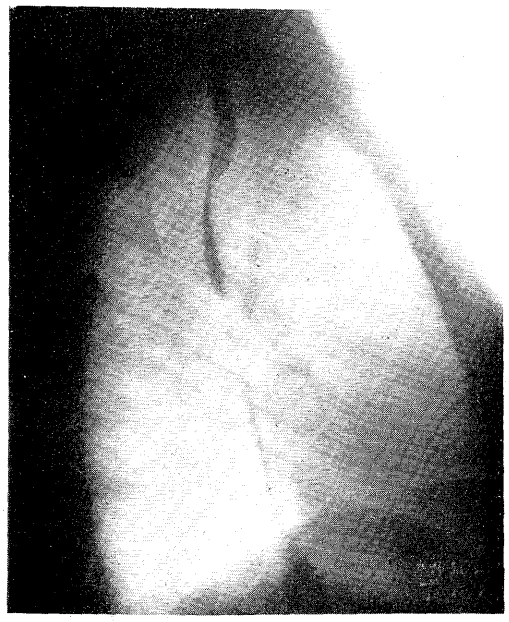

食 道 造 影（側 面）

第 8 図

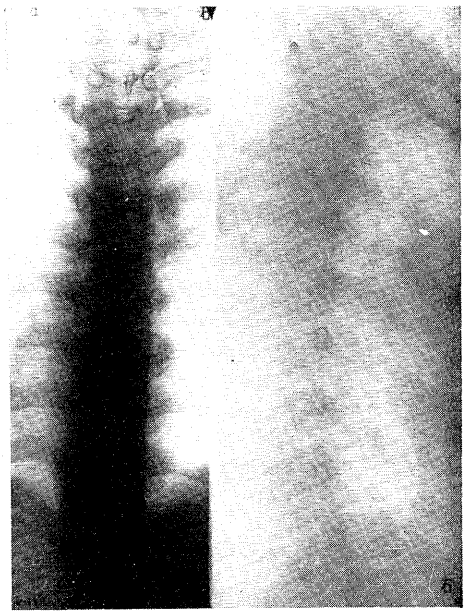

胸　　椎

第 9 図

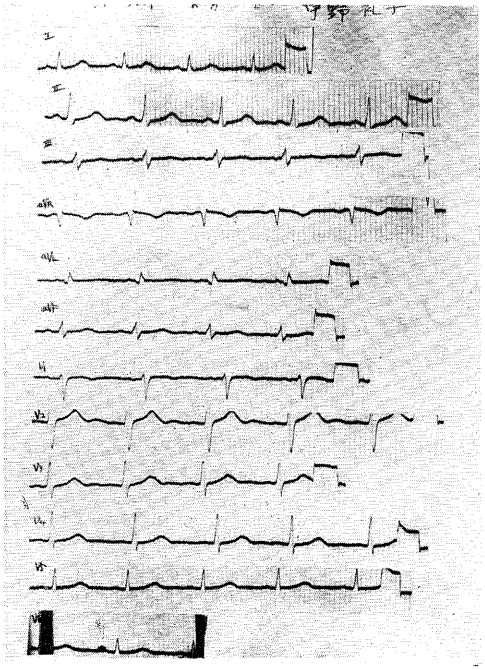

心　電　図

大動脈瘤が起ることがあるといつている．鑑別診断上，胸部X線所見より最も考えられるのは，右側大動脈弓及び縦隔洞腫瘍であろうが，下行大動脈の走向，食道の形，経路より右側大動脈弓は否定され，縦隔洞腫瘍とは左第1弓と同時相の規則正しい波型及びDichteänderungが著明なことにより区別出来た．

Angiocardiography も必要であろうが実施しなかつた．最近大動脈瘤の診断に第4斜位の検査を推賞している人[17]もあるが，本例では行わなかつた．

最後に最近20年間は梅毒反応陽性の大動脈瘤は減つてきて非梅毒性の大動脈瘤が普通になつている[18]そうで，一応心すべき事実かと思われる．

4．結　論

24歳，♀，背痛及び胸やけを訴える患者について，胃透視に先立つて胸部の透視を行つた所，右中央陰影上部に異常陰影を認め，これを各方向よりのX線検査，心臓レントゲンキモグラム及び断層撮影，食道検査によりこの異常陰影を大動脈瘤と診断した．

（擱筆に当り平松教授の御指導御校閲を謝す）

主要文献

1) **鈴木**：動脈瘤の研究．京都医学雑誌，昭和7年，108．　2) **島田**：大動脈梅毒の統計的観察．十全会雑誌，40：3076，昭和10年．　3) **伊達**：動脈瘤の統計的観察に就いて．東京医事新誌，2251：2051，大正10年．　4) **今井**：大動脈瘤の臨牀的統計．診断と治療，24：1616，昭和12年．　5) **平井**：心臓弁膜疾患とワッセルマン反応．臨牀医学，8：688，大正9年．　6) **新田**：大動脈瘤患者供覧(学会報告)．臨牀医学，12：186，大正13年．　7) **安保**：大動脈病理示説．北海道医学雑誌，19：187：(昭和16年)．　8) **阿久津**：或る青年兄弟にみたる大動脈瘤．グレンツゲビート，7：1608，昭和8年．　9) **Boyd**：A study of four thousand reported case of aneurysm of thoracic aorta：Amer. J. med. sciet,：**168**：654, 1924.　10) **藤森**：若年者に於ける大動脈瘤の1例．グレンツゲビート，4：933，昭和5年．　11) **橋本**：大動脈瘤の診断．医界展望，85：8，昭和11年．　12) **蓮尾・田籠**：稀有の大なる雑音を伴える大動脈弁閉鎖不全症と下行大動脈に於ける剝離性動脈瘤と合併せる1例．実地医家と臨牀，14：380，昭和12年．　13) **長谷川**：興味ある若年者の大動脈瘤．通信医学，3：15，昭和26年．　14) **J. K. Calvin**：Aneurysms of the thoracic aorta in children, with report of two cases：Amer. J. Dis. Child：**21**：327，1921.　15) **Eppinger**：Pathogenesis (Histogenesis und Aetiologie) der Aneurysmen einchliesslich des Aneurysma equi verminosum：Archiv. klin. Chir：**35**：Supplement, 1887.　16) **吳**：心臓病診断及び治療学，第6版，昭和16年．　17) Levens：Amer. J. Roentg, **72**：6, 1954.　18) Zdansky：Roentgendiagnostik of the Heat and great Vessels, 1953.