腦性小兒麻痺と穿孔腦

金澤醫科大學精神醫學教室(主任秋元教授)

大 路 喜 代 司

Ozi Kiyosi

(昭和22年12月1日受附)

腦性小兒麻痺は痙性麻痺，痙攣發作，精神發育制止を3主徵候とする臨床的症狀群であつて，その成因は一樣でない．從つてその腦病理學的所見も種々雜多で，その成因の異なるにつれて，血管性病變，外傷，炎性機轉等の遺殘變化が複雜な形態を示しつゝ存在する．その主要な變化は瘢痕若くは空洞形成で，大腦半球の限局性若くは瀰漫性萎縮及び穿孔腦として認められる．之等の變化は概ね腦室系統の變形を伴ふ故，生存時に於て氣腦撮影によりその形態を或る程度知ることの出來るものである．こゝに報告する1例は典型的な3症候を具備した腦性小兒麻痺症例に於て，生前に氣腦撮影により，巨大な空洞形成を見出すことが出來，且つ剖見によつてその所見を正確にすることの出來たものである．穿孔腦は腦性小兒麻痺，若くは白痴の腦剖見所見として古くから知られて居り，別段珍らしい變化ではないが，本例のやうにその大さが巨大で，且つこの空洞が側腦室と直接交通せるが爲に，腦室撮影によつてその映像を見事に捉へ得た例は稀である．

觀察例 S. I. 18歳男子．特別な遺傳負因を認めない．父47歳，母40歳の時の子で，8人兄弟中第7子である．兩親共に健全で，性病を否定し，父は大酒家でない．母は今迄に流產，死產，早產なく，常に出產は輕かつた．本例も成熟兒で安產であり，母乳で育つた．生後11日目に別に原因なく痙攣發作が起つた．その後心身の發育は不良である許りでなく，物を握らうとする時，左手のみを用ひ，且つ右手は指を伸したまゝで背中の方へ廻した異常位置を取るのに氣付いた．8ヶ月目に齒牙が生えたが，言語，步行は正常兒より約1年遲れて居たとの事である．右半身の運動麻痺は漸次著明になり，步行時には右脚を引づつて居た．滿2年後，再び意識喪失を伴ふ强直性一間代性痙攣があり，その後發作は自然に起らなくなつたが7歳の8月に又發作が起り，その後は毎月1～2回の大發作が起つて今日に至つてゐる．知能の發育は不良で敎へてもすぐ忘れ，又自ら覺え樣ともしない．小學校は2ヶ月位で止め，家事，農業手傳の能力はないが，從順で別段家人のさまたげになるやうなことは無かつた．

然し5，6年前より，他人の着物の裾をまくつたり，人に嘲弄されると怒つて擲りかゝつたり，氣に入らぬと亂暴する樣になつた．異性に惡戲をするとか，亂荒し，徘徊癖，盜癖等はない．

現症．體躯矮小，身體發育不良．著明な小顱症を認めるが，顏面並びに頭蓋の不均整はない．右側上下肢に筋萎縮があり，右上肢は强剛性，手指は「アテトイド」位置をとり，腕關節は輕い屈曲拘攣を呈してゐる．上肢の腱反射は右側が左側より强い．右側の膝蓋クローヌス及足クローヌス陽性．右足は內飜馬足を呈し，步行時右脚は跛行する．構音障碍はない．知能は左右の別を知る程度で，數の概念なく，自己の年齡を知らず，白知の程度である．入院中睾丸摘出手術を施行，その後痙攣發作重積のため死の轉起をとつたものである．

腦室撮影所見．頭蓋寫(28/VIII)では特別な所見は得られなかつたが，腦脊髓液85ccを排出，空氣135ccを吹入して腦室撮影(6/IX)を行つた所，次の所見を得た．卽ち前額位撮影では，左側腦室の上外側に，尖頂は內下方に向き底面は腦表面に略〻平行に曲線を畫いて走る漏斗狀の空洞が存在する(第1圖)．側面圖ではこの空洞は前方前頭極に近く起つて，後方略〻腦室中央部に至る擴りを占めてゐる．(第2圖)．側腦室は兩側共に輕度の擴大を示すが，變位は認められない．この所見から空洞は側腦室と交通することは明かで，內穿孔腦 Porus perforans internus の像に一致し，且

大路論文附圖 (1)

第1圖. 前額位（後頭→前頭）撮影. 左側腦室の外上方に漏斗狀をなす空洞が認められる. 腦室は左右ほゞ對照性に輕度の擴大を示す.

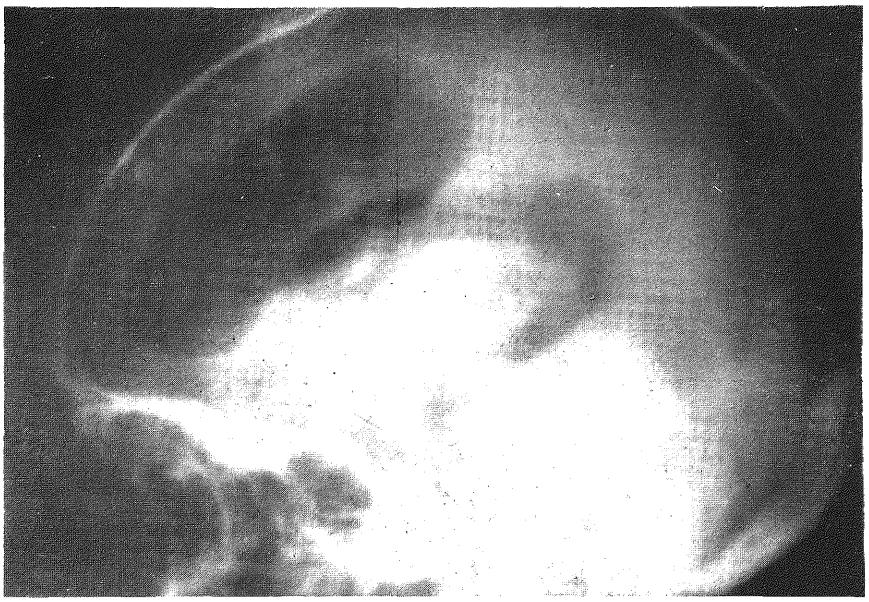

第2圖. 矢狀位（左→右）撮影. 左側腦室の前上方にほゞ長方形をなす空洞形成が認められる.

大路論文附圖 (2)

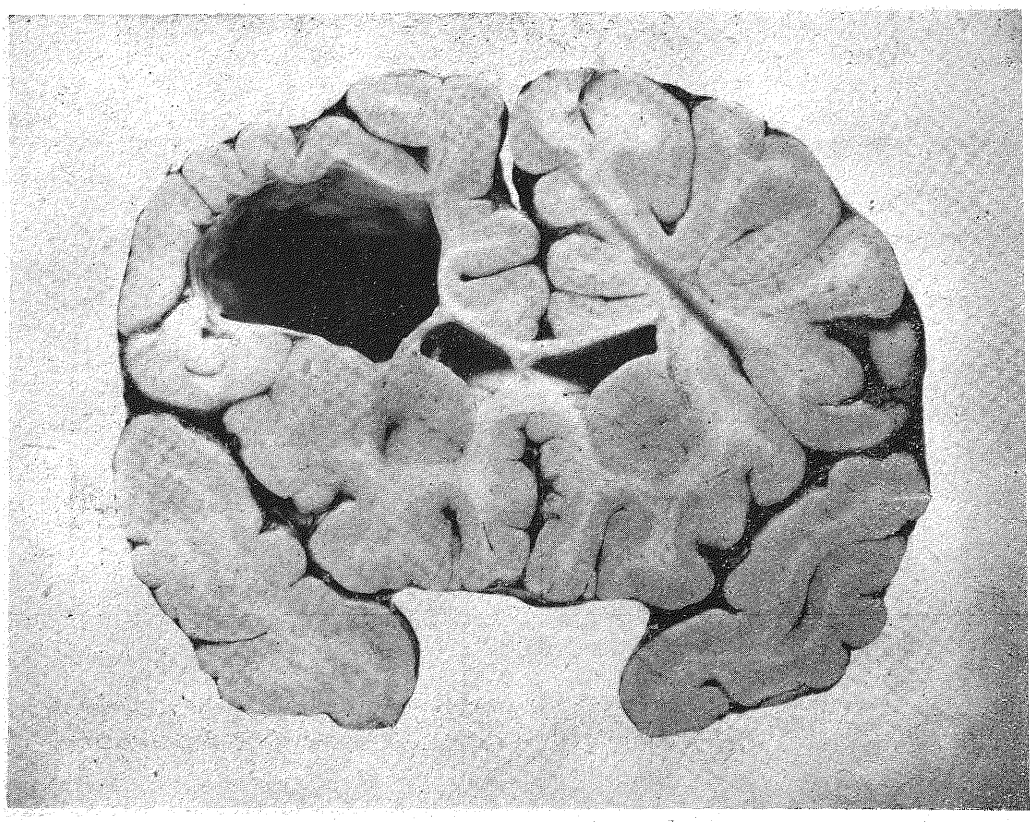

第3圖．左腦半球の空洞形成，側腦室に穿孔している．空洞を覆つて第2前頭廻轉は數個の矮少廻轉を形成している．

つ單一腔で中隔形成は認められない．

腦所見．腦重量1215瓦．軟腦膜に變化を見ない．外見上左右腦半球の不均整はないが左半球の第二前頭廻轉に相當して矮小廻轉が認められる．視神經交叉前方をよぎる前額斷に於て左腦半球の髓質全體を占める大空洞がある．その內面は凹凸に富むが，非顆粒性で，炎症性變化はない．空洞は皮質下にあり尊隆面と交通はないが，側腦室前角の側壁で，これと小豆大の孔を經て連絡して居る．胼胝體は非常に菲薄で，最大厚高2mm である．左側內囊は僅に貧弱な白色線條として認められるのみである．(第3圖)．

腦性小兒麻痺の氣腦撮影に於て穿孔腦の所見が得られるのは，それが腦脊髓液腔と交通せる場合に限られることは云ふ迄もない．卽ち空洞が腦表面に穿孔して蜘蛛膜下腔と交通するか(外穿孔腦 Porus perforans externus)，腦室に穿孔するか(內穿孔腦 Porus pesforans internus)何れかに限られる．Guttmann[1)2)]は15例の本症患者に腦寫を試み3例に明かな內穿孔腦の所見を得た．それらは何れも對應する上下肢の痙性麻痺を有し，且つ痙攣發作を有して居た．我々の例の臨床症狀がその穿孔腦の部位及び擴りから良く說明し得ることは當然であろう．我々の例では痙攣發作誘發試驗を試みなかつたので，發作が病竈に相當する焦點性を有するか否かを明かにすることは出來なかつた．最近久保氏[4)]等は14例の本症に氣腦を試み，7例に穿孔腦の所見を得たと報じ，且つ，この氣腦術の施行により麻痺の改善，痙攣發作の消失等症狀輕快を示した例のあることを述べているが，我々の例ではかゝる影響を全く認めることが出來なかつた．これは腦變化の性質から自明のことゝ云へよう．腦性小兒麻痺に於ける氣腦撮影は爾餘の腦疾患に於けると同じく主に診斷的意義以上を出でないが，本症の如く，その成因の一元的でない疾患群の研究に對しては重要な一手技であることは今日に於ても變る所はない．本例の腦變化の詳細な所見に就ては別に報告の機會を持つであろう．

擱筆するに際し，種々御指導並びに御校閲を賜つた秩元敎授に感謝の意を捧げる．

文　　獻

1) **Guttmann**, Fortschr. Röntgentr., 40, 1929.
2) **Guttmann**, Med. Klin., 1930, II.,
3) **稲田**，精神經誌，第38卷，第1號，昭和9年．
4) **久保，その他**，綜合醫學，第4卷，第14號，昭和22年．

ホルモン療法に新紀元！

新發賣

スメコン コーワ

胎盤綜合成分製劑

本品は胎盤成分が强力なる血液賦活作用を有することに着目創製された劃期的製品にして、單なるホルモン劑に非ず、其の價値且つ適確なる効力は多數醫家のひとしく認むる處にして、從來のビタミン・ホルモン療法に一新紀元を劃するに至る。第十回日本血液學會に於て、名大敎授、勝沼精藏博士は「惡性貧血と胎盤」と題し講演せられ本品の卓越せる効力を立證された。

【適應症】

疲勞恢復	强力な催乳	妊産婦のヤツレ防止	完全無痛	2cc×10
性機能の增强	發育促進	惡性貧血	皮下注射	2cc×50

販賣元　株式會社中村龍商店　東京日本橋本町三ノ五

製造元　興服產業株式會社　名古屋市中區宮町一ノ五

文進　獻呈