蟲樣突起尖端ニ懸垂セル腹腔内結石ノ一例

金澤醫科大學久留外科教室(主任久留勝教授)

越　谷　文　雄

Humio Kositani

小　林　武　夫

Takeo Kobayashi.

(昭和21年3月25日受附)

目　次

緒　言　　結　語
臨床例　　文　獻
考　按

緒　言

蟲垂炎ノ手術ニ際シ糞石ニ遭遇スル事ハ我々外科醫ノ日常屢々經過スル所デアルガ，然シ糞石ガ小指頭大ヲ越エル事ハ比較的稀デアル．最近吾々ノ教室デ胡桃大ノ糞石ガ蟲樣突起ノ尖端ニ穿孔シ，瘢痕性ノ細イ索狀體ヲ以テ辛ウジテ蟲樣突起ニ連リ，且ツ糞石ノ核心ガ植物ノ細胞ヨリ成ル珍シイ症例ヲ經驗シタノデコヽニ簡單ニ報告スル．

臨　床　例

患者ハ57歳ノ男子デ既往歴ニハ47歳頃カラ時々腹痛發作ガアツタ．現病歴デハ術前三日前ヨリ廻盲部ニ輕イ疼痛ヲ認メタガ，手術ノ前日ヨリ同部ニ痛痛ヲ訴ヘル樣ニナツタ．臨床所見デハ下腹部ハ一般ニ緊張シ廻盲部ニ壓痛抵抗ヲ認メ，蟲垂炎ノ症狀ヲ備ヘテ居タ．

手術所見：急性蟲垂炎ノ診斷ノ本ニ交錯切開デ腹腔ヲ開ケルト蟲樣突起間膜ハ充血肥厚シ，蟲樣突起ニモ充血ガ認メラレ，尖端ニ白色，栗狀，胡桃大ノ表面平滑ナ硬イ結石ガ細イ索狀體デ連ツテ居タ．型ノ如ク蟲樣突起切除ヲ行ヒ一次的ニ腹腔ヲ閉鎖シタ．

摘出標本：蟲樣突起ノ全長ハ6cmデ，尖端ハ漏斗狀ニ穿孔シ，漏斗ノ開口部ハ前述ノ如キ胡桃大ノ硬イ結石ト密ニ癒着シ，漏斗ノ柄ニ當ル部分ハ瘢痕性ノ細イ索狀體トナツテ蟲樣突起ニ連ツテ居タ．結石ノ全周8cm，重量15gデアツタ．縱ニ割面ヲ入レルト索狀體ニ隣接シテ小指頭大ノ肉芽組織ガ蟲樣突起腔ノ下1/4ヲ充シ，更ニ蟲樣突起根部ニハ瘢痕ニヨル腔閉塞ヲ認メ，蟲樣突起腔ハ糞塊デ充滿サレ，鏡檢ニヨリ潰瘍性蟲垂炎ノ像ヲ看取シ得タ．尖端ノ糞石ハ中心部ニ於テ一稜1.3cmノ略正三角形ヲ呈スル灰白色ノ硬イ核心ヲ有シ，ソノ外側ハ幅0.7cmノ有層狀ノ帶ガ見ラレタ．尙興味アル事ニハ鏡檢ニヨリ核心ノ灰白色部ハ植物細胞ノ構造ヲ示シテヰタ事デアル．

考　　按

カヽル巨大ナル糞石ハ甚ダ珍奇デ，本邦デハ僅カニ金[1]ノ根部ニ於ケル鳩卵大ノ1例，小出[2]ノ胡桃大及ビ小鶏卵大ノ2例，市川[3]ノ鳩卵大ノ1例，合計4例ヲ見ルダケデ，シカモ之等ハ總ベテ蟲様突起ノ根部及ビ中央部ニアツテ，蟲様突起腔内ニ存在スル例デアルガ，私ノ例ハ巨大ナル糞石ガ蟲様突起尖端ニ穿孔シテ腹腔ニ露出シ，僅カニ細イ索狀體ヲ以テ蟲様突起ニ連ル點デ甚ダ珍シイ．又核心ガ植物細胞構造ヲ示シテ居ルノモ稀ナル事ニ屬シ，Fowler[4]，緒方[5]，小出[1]等ハ蟲垂内ニ植物ノ核心ヲ見ル事ハ殆ンド無イト述ベ，Ribbert[6]モ蟲垂内ニ大ナル異物，就中，櫻實ノ種子ガ記載サレルガ，ソレハ大低糞石トノ混同デアルト主張シテ居ル程デアル．

糞石ト蟲垂炎トノ關係ニ就テハ從來屢々論議セラレ，Ribbert[6]ハ糞石ノ蟲様突起壁壓迫ヲ重大視シ，山村[7]ハ糞石及ビ糞塊ヲ以テ蟲垂炎ノ成因ニ一元的說明ヲ與ヘ得ルト主張シ，一方Riedel[8]，Klemm[9]ハ糞石ハ假令大ナリトモ常ニ蟲様突起壁ニ對シテ何等障碍ヲ引起スモノデハ無ク，只蟲様突起壁ニ炎症ノアル場合ニ往々糞石ニヨリ惡影響ヲ受ケルト述ベテ居ル．又日比野[10]，Öhler[7]等ハ糞石ハ炎症ノ產物デアルトノ見解ヲ持シテ居ル．Aschoff[12]，及ビNoll[13]ハ糞石ハ決シテ原發性ニ粘膜ヲ障碍スル事ナク，寧ロ石ニ接觸スル粘膜面ヲ炎症ニ對シテ保護スルモノデアルガ，石ノ前後ニ於テ蟲様突起内容物ノ鬱滯ヲ來シ粘膜感染ノ危險ヲ大ナラシメルト云ヒ，古川[14]モ糞石嵌入ニヨル腔ノ内容鬱滯ヲ重要視シテ居ル．今私ノ例ニ就テ考ヘルニ蟲様突起尖端ノ結石ノ核心ガ植物細胞構造ヲ示ス事，又ソノ周圍ニ石灰化有層狀帶デアル事，及ビ蟲垂尖端ノ漏斗狀開口部ニ懸垂セル事等ヨリ本結石ハ蟲様突起ヨリ出タ事ハ略確實デアル．尙成因ニ就テ考ヘルニ蟲様突起尖端ノ植物細胞ヲ示ス物質（之ハ果實ノ種子デアル可能性ハ實ニ大デアルガ）ガ侵入シタ時ニ既ニ蟲垂炎ガ發生シテ居テ，爲ニ植物細胞物質排出ノ機能ヲ失ヒ，炎症ノ消退ト共ニ索狀體ヲ示ス部分ガ瘢痕狹窄，或ハ瘢痕ニヨル腔閉塞ガ起リ，末梢部ニ蟲様突起分泌物ノ鬱滯ヲ來シ，之ガ反復スル炎症ニヨツテ生ジタ炎症性產物ト共ニ長年月ノ間ニ植物細胞物質ヲ核心トシテ糞石ガ形成サレタ．而シテ糞石ノ增大ニ伴ヒ蟲様突起壁ガ極度ニ擴張セラレ，終ニ穿孔ヲ來シタガ尙完全ニ腹腔内ニ遊離セズ結石ノ一部ガ穿孔部ヲ閉塞シタ爲，腹膜炎ヲ免レ得タモノト考ヘル．又瘢痕性腔閉塞ヲ起シタ部分ハ漸次瘢痕化シ，終ニ索狀體ニナツタモノト解釋シタイ．尙糞石嵌入，瘢痕ニヨル腔閉塞，蟲様突起ノ屈曲ニヨリ末梢部ノ内容鬱滯，及ビ感染ノ危險ノ增大ガ蟲様突起炎發生ニ重大ナル因子デアル事ハ私モ疑ヲ挿マナイモノデアル．

糞石ノ成因ニ就テハ大多數ノ學者ハ食物殘渣，或ハ水分ノ吸收サレタ糞塊等ガ核心トナリ漸次粘膜上皮細胞，及ビ鹽類等ガ沈着シテ有層狀形成ヲ爲スト述ベテ居ルガ，Ribbert[6]ハ蟲様突起粘膜カラノ分泌物ガ盲腸ヨリ侵入シタ糞ヲ一様ニ滲透セシメ，次イデ筋層ノ收縮ニヨツテ膜ヲ形成シ，コノ反復ニヨツテ有層狀形成ヲ爲ストノ興味アル意見ヲ述ベテ居ルガ，尙疑ヲ挾ム餘地ガ多分ニアルト思フ．

結　　語

57歲ノ男子ノ蟲様突起尖端ニ胡桃大，白色，表面平滑ナ硬イ巨大結石ガ穿孔シ，細イ索狀體ヲ以テ辛ウジテ蟲様突起ニ連リ，植物細胞構造ヲ核心ト爲ス興味アル一例デアル．

越谷論文附圖

摘出標本

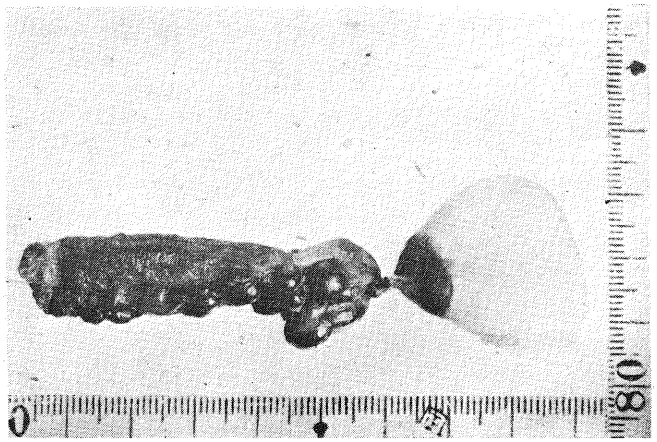

結石ノ中心

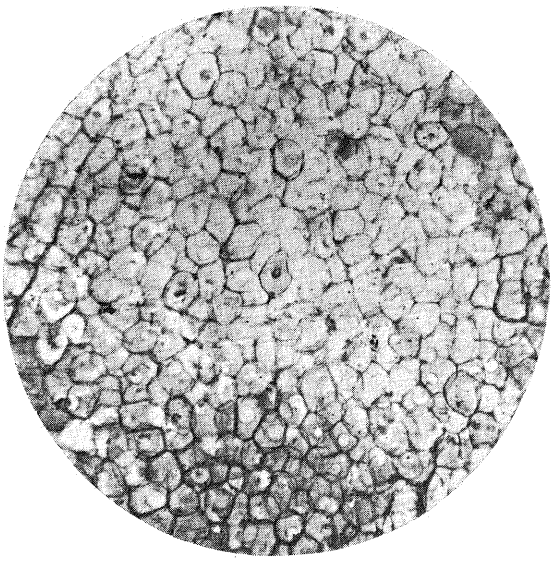

文　　獻

1) **金**, 日本外科學會雜誌, 41回6號, 63頁 (昭和15年9月). 2) **小出**, 順天堂醫事研究雜誌, 572號, 44頁(昭和9年8月). 3) **市川**, 日本外科學會雜誌, 34回, 11號, 2300頁(昭和9年2月). 4) **Fowler:** Annals of Surg. Vol 56. S. 427. Sept. 1912. 5) **緒方**, 治療及處方, 第3卷, 第16號(大正10年5月). 6) **Ribbert:** Virchows Archiv Bd. 132. S. 66(1896). 7) **山村**, 實驗醫報, 第202號, S. 1243(昭和6年8月). 8) **Riedel:** Archiv fiir. Kl. Chirurgie Bd. 66 S. 11(1902). 9) **Klemm:** Archiv fiir Kl. Chrirurgie Bd. 85 S. 925(1908). 10) **日比野**, 日本外科學會雜誌, 38回, 6號, 885頁(昭和12年9月). 11) **Oehler: 近藤**, 岡山醫學會雜誌, 392號, 497頁(大正11年). 12) **Aschoff: 小川春**, 簡明外科學各論, 下卷, 165頁. 13) **Noll:** Mitteil a. d. Gienzgebiet d. Med. n. Chir. Bd. 17. S. 249(1907). 14) **吉川**, 日本外科學會雜誌, 41回, 10號, 1253頁(昭和16年).