脊椎ノ「レ」線學的研究（第2報）

I. 基礎編（其ノ2）

正常脊椎「レ」線像知見補遺

金澤醫科大學理學的診療科教室（主任平松助教授）

矢　原　直

Tadaschi Yahara

（昭和18年6月24日受附）

内容抄録

余ハ正常脊椎ノ發育時並ビニ成人ニ於ケル「レ」線像ニ就キ再檢討ヲ加ヘ諸影上紛ラハシキ諸點ヲ吟味セリ.

卽チ發育期脊椎像ニ於テハ椎體，椎弓，諸突起等ノ骨發育未ダ不完全ニシテ且骨核發現，骨癒合等アリ椎弓披裂，骨折，各種結石等ト鑑別ヲ要ス.

尙發育期，成人脊椎像ニ於テハ氣管，軟部陰影，或ハ腸內容，瓦斯陰影並ビニ種々骨骼陰影等ノ重複多キヲ以テ之ガ畸形，病的陰影トノ鑑別ニ意ヲ用ヒ且又必要ナル除去方法ヲ行フベキナリ.

目　次

第1章　緒　言
第2章　正常脊椎「レ」線像
　第1節　發育時脊椎
　　第1項　初生兒，乳兒
　　第2項　幼　時
　　第3項　少年期，青年期
　第2節　成人脊椎
　　第1項　頸　椎
　　第2項　胸　椎
　　第3項　腰　椎
　　第4項　薦椎及ビ尾閭骨
第3章　總括及ビ考察
第4章　結　論
　　文　獻
　　附　圖

第1章　緒　言

脊椎ノ「レ」線診斷ニ際シテハ氣管陰影，腸內容，瓦斯陰影，軟部陰影，或ハ撮影方向ニ依リ心臟，縱膈竇臟器，鎖骨，肋骨，腸骨等ニ依ル各種陰影ノ重複，或ハ發育時ニ於ケル骨發育並ビニ骨核發現及ビ癒合等ノタメ，正常脊椎像ニ於テ恰モ之ガ畸形或ハ病的陰影ト誤認シ易キ影像ヲ現ハス事尠ナカラザルヲ以テ，先ヅ脊椎「レ」線診斷ニハ正常ノ脊椎各部ニ於ケル解剖學的知識ト之ガ「レ」線像トヲ比較對照シ影像判讀ニ對スル基礎的知識ヲ涵養スル事必要ナリ.

然ルニ骨發育或ハ畸形，病的陰影ノ「レ」線學的研究ニハ Schmorl, Jungghans, Schinz, Fischel,

Rückensteiner, Grasinski, Köhler, Runge, 浪越, 神中, 横倉, 泉氏等ノ詳細ナル研究アルモ, 正常脊椎ノ「レ」線像讀影ニ關スル著述トシテハ僅カニ Grashey, Ruckensteiner, Hasselwander, 横倉氏等ノ骨骼系統全般ニ於ケルモノノ記載ノ一部ニアルノミニシテ, 而モ其ノ像ハ稍々簡略ナル嫌ヒアリ.

依テ余ハ正常脊椎ノ發育時並ビニ成人ニ於ケルモノノ2部ニ分類シ, 之ガ正常像, 或ハ紛ラハシキ影像ニ就キ圖解略說シ, 以テ病的像讀影ニ對シ寄與スルトコロアラントス.

第2章 正常脊椎「レ」線像

第1節 發育時脊椎

第1項 初生兒, 乳兒

(第1圖 I, I′, II, II′, III, III′ 參照)

第1圖 I, I′, II, II′ハ初生兒ノ胸腰椎部像ナリ.

卽チ椎體, 兩側ノ關節突起, 及ビ横突起ハ各々別々ニ化骨シ, 相互ノ間ハ軟骨ニシテ, 「レ」線像上融合セズ3個ニ分離ス.

側面像ニ於テハ椎體骨核ハ橢圓形ヲ呈シ, 且前後兩緣ヨリ水平ニ走ル溝ヲ見ル. 尙椎弓トノ間モ軟骨ナル故分離セル像トシテ現出ス.

而シテ側面像ノ水平ニ走ル溝ハ正面像ニ於テハ椎體ノ中心部ニ於テ短形ヲ呈セル透明像トシテ現出ス.

第1圖 III, III′ハ8ヶ月乳兒ノ腰椎像ナリ.

卽チ椎體ハ横位橢圓形ヲ呈シ椎弓根部ノミ陰影濃厚ニシテ, 此ノ部ヨリ横ニ細キ陰影淡キ横突起ヲ出ス. 而シテ兩側ノ椎弓ハ未ダ腰椎下部ニ於テ融合セズ.

側面像ニ於テハ初生兒像ニ見ル如キ椎體ト椎弓及ビ關節突起間ノ離隔ハ無キモ, 尙椎體中央部ニ水平ニ走ル透明溝ヲ見ル.

第2項 幼兒, 小兒(第2圖 I, II, III參照)

第2圖 I ハ4歲兒胸椎正面像ニシテ, II ハ7歲兒腰椎正面像ニシテ, III ハ10歲兒腰薦椎正面像ナリ.

卽チ椎體ハ橢圓形ヲ呈シ, 關節突起像モ未ダ明瞭ナラズ.

椎弓ハ圖 I, II ニ見ル如ク脊椎上部ニ於テ化骨融合スルモ, 腰, 薦椎部等ノ脊椎下部ニ於テハ未ダ融合セズ.

棘狀突起ハ圖 I ニ見ル如ク3乃至4歲迄ハ缺損スルカ或ハ不明瞭ナルモ4乃至5歲ニ至レバ明瞭トナル. 然レ共移行部ニ於テハ此ノ時期ニ於テモ缺損スル事アリ, 殊ニ腰薦椎間移行部ハ圖 II, III ニ見ル如ク缺損シ椎弓披裂像ニ似ル. 此ノ部ノ融合ハ通常最モ遲ク12歲乃至14歲ニ至リ完成スルモノナリ.

又幼兒ノ横突起ハ圖ニ見ル如ク一般ニ根部ノ幅廣ク, 尖端尖銳ナルヲ特徵トスルモ, 通常12乃至16歲ニ至リ發育完成ス.

薦椎ハ圖 III ニ見ル如ク, 椎弓ノ閉鎖ハ10歲兒ニ於テモ行ナハレザルモ上位薦椎椎弓部ハ其ノ間隙狹少ニシテ下位ノモノ程其ノ間隙大ナリ. 通常是等薦椎椎弓部ノ閉鎖ハ上部ヨリ下部ニ向ヒテ行ハレ15歲位ニ至リ完成スルモノナリ.

第3項 少年期, 青年期

(第3圖 I, II, III, IV, V, VI 參照)

第3圖 I ハ5歲兒胸椎側面像ニシテ, 圖 II ハ12歲兒胸椎側面像, 圖 III ハ10歲兒胸椎側面像, 圖 IV ハ12歲ノ少年腰椎正面像, 圖 V ハ16歲女子ノ胸椎横突起像, 圖 VI ハ18歲男子ノ腰椎横突起像ナリ.

卽チ少年期脊椎像ノ特徵ハ, 椎體ニ於テ成人ニ見ル如キ鮮銳ナル邊緣ハ無ク, 7乃至8歲迄ハ圖 I ニ見ル如ク, 其ノ側面像ニ於テ前緣ノ上下隅ニ階段狀ノ缺損アルコトナリ.

卽チ此ノ部ハ軟骨ヨリ成リ椎體ヲ取リ卷クモノニシテ, Knorpelige Randleiste ト稱ス.

殊ニ腰椎部ニ多ク見ラルヽモノナリ.

11歲頃ニ至レバ圖 II ニ見ル如ク, 側面像ニ於テ著明ニ椎體前緣ノ上下端ニ三角形ノ骨端核ヲ見ル.

是ヲ Epiphysenplatte 又ハ Epiphysenscheibe ト稱ス. 而シテ此ノ骨核ノ增大スル時ハ圖 III ニ見ル如ク, 上下緣ノ上ニ突出セル濃厚陰影トシテ現出シ, 又正面像ニ於テモ圖 IV ニ見ル如ク, 上下緣ノ上ニ濃厚ナル線狀陰影トシテ現出スル事アリ. 是骨折トノ鑑別ニ注意ヲ要ス.

而シテ是等ノモノノ椎體融合ハ通常18乃至25歲ニ行ハルヽモノナリ.

尙16歲乃至20歲頃ノ青年期ニ於テハ圖 V, VI ニ見ル如ク, 横突起或ヒハ關節突起, 棘狀突起ノ尖端ニ二次骨端核ヲ生ズ. 是頸椎ヨリ始マリ腰椎ニ及ブモ, 骨

折，或ヒハ輸尿管結石トノ鑑別困難ナル場合アリ．

然レ共一般ニ二次骨端核ハ邊緣滑カニシテ球狀或ハ皿狀ヲ呈シ，骨折ノ際ハ骨折線鋸齒狀トナル．輸尿管結石トハ病歷，或ハ臨牀的症候等ヲ考慮シ鑑別シ得．

尙是等ハ15乃至25歲ニテ融合スルモ，時ニ永久ニ殘存骨核トシテ存續スルコトアルハ余ガ「腰椎ニ於ケル殘存骨核像ニ就テ」ト題シ曩ニ報告セル所ナリ．

第2節 成人脊椎

第1項 頸 椎

(i) 正面撮影像(第4圖I，I′，II，II′參照)

載域前弓(6)ハ樞軸齒(16)ト重ナリ上關節窩(7)ノ前緣ヨリナル．

載域後弓(8)ハ椎孔ヲ距テヽ下方ニ存シ，下緣ニ於テ橫突起後枝ト連絡シ，橫突起前枝ハ上關節窩ノ部ヨリ側方ニ出デ，尖端ハ合シテ橫突起孔(9)ヲ包擁ス．

樞軸ニ於テハ，樞軸齒ハ中央部ヨリ上方ニ突出シ邊緣鮮明ナリ．上關節面(17)ハ鮮銳ナル直線狀ヲナシ，載域關節裂隙(10)ニヨリ載域ト境界ス．椎弓(11)ハ體部中央ニ投影シ，棘狀突起(18)ハ尖端2ツニ分裂ス．

椎弓根部(12)ハ，第3頸椎以下ノ夫レト異ナリ後方ニ突出セル爲メ，其ノ陰影ハ三角形影像トナリ，其ノ上部ヨリ下外方ニ向ヒ，橫突起(13)ヲ出ス．其ノ下部ハ下關節突起(14)ニシテ第3頸椎上關節突起(1)ト重複投影ス．

第3頸椎以下ニ於テハ上關節突起(19)ハ直上椎骨ノ下關節突起(20)ヲ前方ヨリ被フ爲互ニ重ナリ，且椎體(21)ノ側方ニ投影スルタメ，椎體側緣ハ不明瞭ナリ．而シテ上下緣共ニ上方ニ凹面ヲ向ケタル濃陰影ヲ呈セル短形狀ノ像トシテ投影シ，夫レヨリ連ナル左右ノ淡キ陰影ハ橫突起(23)ナリ．關節突起間裂隙ハ，上前方ヨリ下後方ニ走行スル故，正面像ニテハ投影セズ．

椎弓根部(5)ハ上部頸椎ニ於テハ斜走スル爲メ圓形陰影ヲ呈セザルモ下部頸椎ニ於テハ胸椎ニ於ケル夫レト同樣圓形陰影ヲ呈ス．

棘狀突起形態(22)ハ不規則且尖端ノ方向モ區々ニシテ，其ノ尖端2分セラル．

椎體中央部ノ縱走セル透明部ハ氣管陰影像(24)ナリ．

(ii) 側面撮影像(第5圖I，I′參照)

椎體(1)ノ第1，第2，第3頸椎ノ前緣ハ稍々凸形ヲ呈シ，第4頸椎以下ハ漸次凹形ヲ呈ス．

上下緣ハ上方ニ向フ圓弧ヲナシ，殊ニ前部ハ低キ爲前緣下端ハ銳角ヲ呈ス．

樞軸齒(2)ハ載域ノ上部迄達シ，載域前弓後面(3)ト直線狀ノ關節ヲ作ル．樞軸體部ニアル陰影ハ上關節面前緣(4)ナリ．

椎體ノ後方ニ前上方ヨリ後下方ニ走ル菱形ノ陰影ハ關節突起(5)ナリ．而シテ圖ニ見ル如ク第3頸椎以下ニ於テハ椎體ヨリ稍々高位ニアリ．下部ニ直下關節突起トノ關節裂隙(6)ヲ見ル．橫突起(7)ハ通常關節突起ノ前方ニ椎體ト重複シ，下方ニ向フ圓弧ノ陰影トシテ現出ス．上部頸椎ニ於テハ椎體中央部ニアルモ，下部頸椎ニ至ルニ及ビ漸次上昇シ，第4，第5頸椎ニ於テハ椎體上緣或ハ椎間軟骨部ニ陰影ヲ現出ス．

棘狀突起(8)ハ第1頸椎ニ於テハ陰影濃厚ニシテ短カク水平位ニアリ，尖端ハ三角形ニ膨隆ス．第2頸椎ノ夫レハ著シク大ニシテ短形ヲ呈ス．第3乃至第5頸椎ニ於テハ殆ンド同大ナルモ，下位ノモノ程稍々長ク，且尖端銳利ナリ．

棘狀突起後半部ノ邊緣濃厚ナル中空ノ陰影(9)ハ兩側椎弓ノ合スル部ノ斷面像ナリ．

第2項 胸 椎

(i) 正面撮影像(第6圖I，I′參照)

椎體ハ短形ヲ呈シ，椎體上下緣ハ壓平サレタル橢圓形ヲ呈シ，其ノ內濃厚ナル線ハ後緣(1)ニシテ，淡線ハ前緣(2)ナリ．椎體兩上隅ノ邊緣鮮明ナル橢圓形陰影ハ椎弓根部(3)ナリ．

上關節突起(4)ハ下關節突起(5)ト重複シ，關節裂隙ハ胸椎ニ於テハ投影セズ．

椎弓上緣(6)ハ上關節突起ヨリ連絡シ，椎弓下緣(7)ハ橫突起ヨリ連絡セル陰影ヲナス．

棘狀突起(8)ハ一般ニ椎體ヨリ低位ニ位置シ屋根瓦狀ニ互ニ重ナル一條ノ線ヲナシ其ノ個々ノ方向ハ不規則ナル波狀ヲ呈スルモ，第10胸椎以下ハ漸次腰椎ニ類似シ，棘狀突起ハ水平ニ近付クタメ，直下ノ椎間軟骨ニ重複シ投影ス．

橫突起(9)ハ下部胸椎ニ至ルニ從ヒ背側ニ向フ爲漸次短クナル．之ト肋骨(10)トノ關係ハ圖ニ見ル如ク下部胸椎ニ至ルニ從ヒ第9胸椎ヨリ橫突起ト重ナリ，第12胸椎ニ至リテハ全ク重ナル．而シテ一般ニ第11肋骨以下肋骨頭ニ小頭櫛無クシテ，自己椎體ノミヨリ出ル．是胸椎部位ヲ知ル爲メニ心得置ク可キ事ナリ．

尙第11胸椎ノ高サ迄左側ニ縱走セル陰影アルモ，之レ下行大動脈陰影(11)ナリ．

(ii) 側面撮影像(第7圖I，I′參照)

椎體(1)後部上方ノ三角形陰影ハ上側(2)並ビニ下側上關節突起(3)ニシテ，其ノ後方ニ横突起(4)ノ淡陰影アリ．

上關節突起ノ下方延長部ニ棘狀突起(3)アリ．

棘狀突起根部下緣ニハ下關節突起(5)アリテ，直下椎骨上關節突起トノ間ニ，前上方ヨリ後下方ニ斜走スル關節裂隙ヲ挾ム．

尙椎體後面ヨリ上側肋骨(8)出デ，其ノ下部ニ下側肋骨關節面(10)アリ．該部ニ斜走スル淡キ陰影ハ下側肋骨(9)ナリ．

(iii) 斜側面撮影像(第8圖Ⅰ，Ⅰ′參照)

(1)ハ棘狀突起ニシテ，其ノ後方ニ突出セル陰影アルハ上側横突起像(3)ナリ．下側横突起(2)ハ椎體稍々中央部ノ椎弓根部(10)陰影ヨリ斜上方ニ延ビ，其ノ下方ニ下側肋骨(7)ヲ出ダス．

棘狀突起部位ニアル肋骨ハ上側肋骨(8)ナリ．

尙下側横突起ヨリ後方ニ上側上關節突起ヲ出シ，下側下關節突起ハ棘狀突起根部ニ淡陰影トシテ現出ス．

上側上關節突起(6)ハ横突起ヨリ前上方ニ影像ヲ現出ス．

カク斜側面撮影像ハ影像甚ダ複雜ニシテ，且胸椎ノ生理的後彎ノタメ，「フイルム」ト遠距離ニアル部ハ側方彎曲トシテ投影スルモ，脊椎側彎ト誤マラザル樣注意ヲ要ス．

第3項 腰 椎

(i) 正面撮影像(第9圖Ⅰ，Ⅰ′參照)

椎體ノ上下緣ハ壓平サレタル橢圓形ヲ呈シ，後緣(1)ハ濃ク前緣(2)ハ淡陰影トシテ現出ス．尙第4腰椎ニ見ル如ク上緣ガ「レ」線方向ニ一致スル場合之ガ濃キ線トナリ，其ノ上下ニ淡キ前後緣ヲ投影スル事アリ．

第5腰椎ハ其ノ位置的關係ヨリ投影像ハ他椎ニ比シ幾分低ク椎弓(3)ハ水平ニ走行ス．

椎弓根部(4)ハ長橢圓形ヲ呈シ，夫レヨリ上方ニ上關節突起(5)ヲ出シ，下方ニ下關節突起(6)ヲ出ス．下關節突起ノ直下椎骨上關節突起トノ間ニ縱走シ僅カニ上外方ヨリ下內方ニ走ル透明部アルハ，關節突起間隙(7)ナリ．尙上關節突起ハ上部腰椎ニ於テ乳頭突起加ハリ，其ノ幅廣シ．

棘狀突起(8)ハ腰椎ノ生理的前彎ノタメ，上部腰椎ニ於テ之ガ椎體ノ後方ニ存在スル爲メ，眞ノ位置ヨリ下位ニ投影シ，直下位ノ椎體ニ重ナルカ又ハ椎間軟骨上ニ重ナリ投影ス．第5腰椎ニ於テハ自己ノ椎體ニ重ナリ，椎弓陰影ハ上方ニ投影ス．

軟部陰影像トシテ腸腰筋陰影(9)投影スルモ，是第1腰椎ヨリ出デ薦腸關節部ニ終ル帶狀陰影トシテ投影シ，其ノ外緣ハ第3腰椎ノ尖端ヲ通ル．從ツテ第1，第2腰椎横突起(10)ハ此ノ外緣ト重疊ス．依テ交叉部ニ於テ透明層ヲ横突起上ニ生ジ，横突起骨折ト誤マルコトアリ．又胸椎下部又ハ腰椎ノ「カリエス」ノ流注膿瘍ハ屢々腸腰筋ニ沿ヒテ瀦溜シ，此ノ際ニ腸腰筋陰影ノ膨隆及ビ陰影ノ濃化ヲ認メ早期發見ノ端緒トナルコトアリ．

腸內瓦斯像(第10圖Ⅰ，Ⅰ′參照)

圖ニ見ル如ク，腹部ニハ腸內瓦斯ニ依リ，腰椎ニ中心性脊椎「カリエス」ノ如キ像ヲ見，腸骨竇ニハ崩潰性腫瘍轉移ノ如キ像ヲ見ルコトアルヲ以テ腰椎撮影ニハ可及的腸內容排除ヲ行フコト肝要ナリ．

(ii) 側面撮影像(第11圖Ⅰ，Ⅰ′參照)

椎體(1)ヨリ後上方ニ上關節突起(2)ヲ出シ，上關節突起ハ直上椎體ノ下關節突起(3)ト連結シ，其ノ中央部ノ後方ニ於テ棘狀突起陰影(4)ヲ認ム．而シテ上下關節突起ノ中央部ニ陰影濃厚ナル横突起(5)像アリ．尙其ノ後方ニ副突起像ヲ認ムル事アリ．

(iii) 斜側面撮影像(第12圖Ⅰ，Ⅰ′參照)

椎弓根部(1)ハ椎體中央部ニ於テ輪狀ヲ呈シ，夫レヨリ前方ニハ下側横突起(2)ヲ見，夫レヨリ上方ニハ下側上關節突起(3)アリ．

棘狀突起(4)ハ腰椎ニ於テハ水平ニ走ルタメ，其ノ尖端ハ濃厚ナ線狀陰影トナリ，其ノ下部ニ見ル陰影ハ上側ノ下關節突起(5)ニシテ，下側ノ下關節突起(6)ハ椎體中央部ニ於テ三角形ヲ呈ス．上側ノ上關節突起(7)ハ椎體ノ外側後方ニ現ハレ，其ノ後方ニ突出スルハ横突起(8)ナリ．

此ノ撮影法ハ腰椎下部ノ椎弓ガ「レ」線ニ對シ直角トナル故，關節裂隙，椎體滑脫等ヲ見ルニ便ナリ．

第4項 薦椎及ビ尾閭骨

(i) 薦椎撮影像(第13圖Ⅰ，Ⅰ′參照)

薦椎管裂孔(1)ノ上方ニ，3乃至4個ノ棘狀突起痕跡トシテ中薦骨櫛(2)アリ．

薦骨孔(3)ハ通常4個ナルモ，圖ノ如ク5個アル場合モアリ，其ノ內側ニハ關節突起ノ痕跡ナル薦骨關節櫛(7)アリ，外側ニハ横突起ノ痕跡ナル外側薦骨櫛(6)アリ．

薦骨關節櫛ノ最上位ノモノハ上關節突起(4)トシテ存在シ第5腰椎下關節突起ト關節ヲナシ，最下位ノモ

ノハ薦骨角(5)トナリ，尾閭骨ト融合ス.

(ii) 尾閭骨撮影像(第13圖 I，I′參照)

尾閭骨ハ通常4個ナルモ，時ニ3個乃至6個ノコトアリ．形態ハ種々ニシテ，互ノ間ノ融合モ不定ナリ．

通常第1尾閭骨ハ薦椎ト，又最下位ノモノハ直上尾閭骨ト骨性融合ヲナス.

薦椎トノ融合ハ第1尾閭骨上關節突起ノ痕跡ナル尾骨角ニ依リ行ハル.

第3章 總括及ビ考察

發育時ニ於ケル脊椎ノ骨發育，骨核發現及ビ癒合等ニ就テハ Schmorl, Schinz, Fischel, Rückensteiner, Junghans, Rünge, Köhler, Grazinski, 浪越，横倉氏等ノ記載アルニ，讀影上注意スベキ事ハ，初生兒ニ於ケル椎體ト兩側關節突起，横突起ハ各々別々ニ化骨シ「レ」線像上融合セズ3個ニ分離セル像トシテ現出シ，又乳，幼兒像ニ於テハ椎體ト椎弓及ビ相互椎弓間ノ融合未ダ不完全ニシテ且棘狀突起缺損シ恰モ之ガ椎弓披裂ノ如キ像ヲ呈スル事ナリ.

又7乃至8歳迄ニ於テハ椎體ノ上下隅ニ Schmorl 及ビ Junghans ノ唱ヘル所謂階段狀缺損並ビニ Hahnsche Spalte ヲ見ル.

11歳頃ニ至レバ椎體上下端ニ三角形ノ骨端核ヲ現出シ，之ヲ Epiphysenplatte 或ハ Epiphysenscheibe ト稱スルモ，前記諸氏ハ發現早キモノニテハ4乃至5歳ニテ之ヲ見，9乃至13歳ノ間ニ石灰沈着トシテ進行シ，14乃至16歳ニテ化骨核トシテ發育スルモノナリトセリ.

又此ノ骨核ノ增大スル時ハ上下緣ノ上ニ突出セル濃厚陰影トシテ現出シ，椎體骨折トノ鑑別ニ注意ヲ要ス.

次ニ16乃至20歳頃ニ至レバ棘狀突起，上下關節突起，横突起ノ尖端ニ二次骨端核ヲ生ズ.

是横突起骨折或ハ輸尿管結石等ト誤マル場合アリ．而シテ是等ノ融合ハ T. D. Camp, E. I. L. Cilley, M. A. Thomas, Litten 等ノ報告ニ依レバ15乃至25歳ノ間ニ融合スト云フモ，又時トシテ永久ニ存續スル場合アルハ余モ曩ニ「腰椎ニ於ケル殘存骨核像ニ就テ」ト題シ報告セル處ナリ.

次ニ成人脊椎ニ就テハ，各部位別ニ略圖ヲ附シ詳述セリ.

然レ共部位ニ依リ軟部陰影或ハ重複重疊スル妨碍陰影ノタメ病的像ト紛ラハシキ影像ヲ呈スルヲ以テ注意ヲ要ス.

卽チ頸椎正面像ニ於テハ棘狀突起像不規則ニシテ，且椎體ニ依リ其ノ尖端2分セラレ，爲メニ脊椎披裂ノ如キ像ヲ呈ス.

又椎體中央部ニハ縱走セル透明部ノ喉頭ニ一致シ第7頸椎部ニ於テ狹窄スル氣管陰影アリ.

頸椎側面像ニ於テハ載域前弓ハ樞軸以下ヨリ前方ニ存シ，爲メニ前方脱臼ノ如キ像ヲ呈ス．又横突起ニ依ル體部陰影ハ相當濃厚ナル故，夫レニ依リ取リ圍マレル椎體上部ハ透明層トナリ病竈ト誤マリ易シ.

次ニ胸椎正面像ニ於テハ第4胸椎迄ニ椎體中央部ニ縱走スル透明層アルモ，是氣道內空氣ニ依ルモノニシテ，尙胸椎左側ニ第11胸椎ノ高サ迄縱走セル陰影アルハ下行大動脈ノ陰影ナリ.

胸椎斜側面像ニ於テハ上側，下側ノ關節突起，肋骨，横突起等投影シ影像甚ダ複雜ナリ.

尙胸椎正面像ニ於テハ胸椎ノ生理的後彎ノタメ「フイルム」ニ遠キ部ト近キ部トノ椎間間隔モ多少異ナリ，又斜側面像ニ於テハ側方彎曲トシテ投影スルヲ以テ注意ヲ要ス．尙椎弓ノ上緣ニ沿ヒ椎體內ニ透明陰影ヲ現出シ骨折線ノ如キ像ヲ呈スルモ正規像ナリ.

腰椎正面像ニ於テハ第1腰椎ヨリ薦腸關節部ニ終ル軟部陰影アリ．之ニ就キ Th. B'arsony ノ記載アルモ，是腸腰筋陰影ニシテ，其ノ外緣ハ通常第3腰椎横突起尖端ヲ通過シ，從ツテ第1，第2腰椎横突起ハ此ノ陰影外緣ト重疊シ，爲メニ交叉部ニ於テ透明層ヲ横突起上ニ生ジ骨折線ト誤マル事アリ．然レ共腸骨窩流注膿瘍ノ存在スル時其ノ外緣濃厚トナルカ，或ハ一部膨

隆スル事ニ依リ膿瘍ヲ早期ニ發見シ得.

尙軟部陰影トシテ其ノ外側ニ腰方形筋, 腸助筋陰影ヲ見ル事アリ.

又腹部ニハ腸內瓦斯ニ依リ腰椎ニ脊椎「カリエス」ノ如キ像ヲ見, 腸骨翼ニハ崩潰性腫瘍ノ轉移ノ如キ像ヲ呈スル事アリ. 依テ腰薦部撮影ニハ可及的腸內容ヲ排除スベキナリ.

腰椎側面像ニ於テハ, 成人ニ於テモ發育時脊椎ニ見ルガ如キ椎骨骨端核ニ類似セル像ヲ現出スル事アリ. 是解剖學的ニハ屢々見ラルヽモノノ如ク Rathcke ニ依レバ 71.0% アリト云フ. 之ヲ「レ」線像ニ見ラルヽモノヲ Calcinosis intervertebralis ト稱ス.

尙脊椎椎體上下緣ニ近ク, 之ニ平行シ, 殊ニ中央部ニ於テ濃厚線狀陰影ヲ呈スル Verdoppelte Schlussspalte ヲ見ル事アリ, 又胸椎部ニ屢々 Schmorl ノ軟骨結節ヲ見ル事アリ.

薦椎及ビ尾閭骨像ニ於テハ腸內容, 瓦斯陰影ヲ屢々散見シ, 之ガ病的像トノ鑑別ニ苦シム場合少ナシトセズ. 依テ該部撮影ニハ必ラズ浣腸ヲ行フベキナリ.

第4章 結 論

余ハ正常脊椎ノ發育時並ビニ成人ニ於ケル「レ」線像ニ就テ再檢討ヲ加ヘ諸影上紛ラハシキ諸點ヲ吟味シ次ノ結論ヲ得タリ.

1) 初生兒像ハ椎體, 關節突起, 橫突起ハ未ダ融合セズ 3 個ニ分離ス.

2) 乳, 幼兒像ハ關節突起不明瞭ニシテ, 椎弓融合モ未ダ不完全ナリ. 棘狀突起モ化骨セザルカ, 或ハ不明瞭ニシテ是等影像ハ椎弓披裂像ト鑑別ヲ要ス.

3) 小兒期像ハハーン氏溝, 階段狀缺損, 骨端板等著明ナルモ骨折ト鑑別ヲ要ス.

4) 青年期像ハ諸突起ニ二次骨端核現出シ, 骨折, 輸尿管結石等ト鑑別ヲ要ス.

5) 發育期, 成人像ニ於テモ氣管, 軟部陰影或ハ腸內容, 瓦斯陰影並ビニ種々骨骼陰影等ノ重複多キヲ以テ之ガ畸形, 病的陰影トノ鑑別ニ意ヲ用ヒ且又必要ナル除去方法ヲ行フベキナリ.

(稿ヲ終ルニ臨ミ御懇篤ナル御指導並ビニ御校閲ヲ賜リタル平松助教授ニ深甚ナル謝意ヲ表ス).

文 獻

1) **R. Grashey**; Atlas typischer Röntgenbilde. J. E. Lehmann. 2) **A. Köhler**; Grenzen des Normalen und Anfänge des Pathologischen im Röntgenbild. Georg Thieme. 3) **E. Ruckeusteiner**; Die normale Entwicklung des Kochensystems im Röntgenbild. Georg Thieme. 4) **Schinss, Baenach, Friedl**; Lehrbuch der Röntgenbild. 1928. 5) **H. R. Schinz**; Lehrbuch der Röntgen diagnostik. 6) **H. Junghanns**; Die anatomischen Besonderheiten des fünften Leudenwirbels und der lezten Lendenbandscheibe. Archiv. f. Orthop. u. Unfall. Bd. 33, S. 260. 7) **K. Runge**; Über die Nebenknochenkerne der Wirbelkörper. Fortschritte Röntgenst. Bd. 60, S. 323. 8) **H. Schinz**; Variationen der Halswinbelsäule und der angrenzenden Gebiet. Fortschritte Röntgenst. Bd. 31, S. 583. 9) **神中正一, 孟憲蓋, 五延綱**; 載域及ビ樞軸「レ」線像ノ研究. 載域樞軸捻轉角度の「レ」線判定に就て. 日本整形外科學會雜誌, 5卷, 4號, 272頁, 290頁, 昭和5年. 10) **橫倉誠次郎**; 「レ」線影像ノ諸相示說. 日本「レントゲン」學會雜誌, 7卷, 4號, 396頁, 昭和4年. 11) **多田富士夫**; 脊椎體部水平透明像. 日本「レントゲン」學會雜誌, 1卷, 1號, 63頁, 昭和8年. 12) **大高誠**; 「レントゲン」診斷學全, 29頁.

13) **須越康夫**；脊椎椎體骨端發育ニ關スル研究．福岡醫科大學雜誌，第23卷，713頁，昭和5年．
14) **泉源吉**；「レ」線像ニヨリテ見タル日本人胎兒脊柱骨核ニ就テ．東京醫事新誌，2570號，62頁．
15) **矢原直**；腰椎ニ於ケル殘存骨核像ニ就テ．金澤醫科大學十全會雜誌，第46卷，第3號別册，昭和16年．
16) **H. Junghanns**; Die Zwischen wirbelscheiben im Röntgenbild. Fortschritte Röntgenst. Bd. 43.
17) **Th. B'arsony, K. Winkler**; Zur Röntgenologie der Muskelschatten. Röntgenpraxis. Bd. 9, S. 447.
18) **M. Simon**; Über die Röntgenanatomie der Wirbelsäule und Röntgendiagnose von Wirbelverlessung. Fortschritte. Röntgenst. Bd. 14, S. 353.
19) **A. Reisner**; Unterscheidungsmerkmale normaler, entzündlicher und Posttraumatischer Zustände an der Wirbelsäule. Fortschritte Röntgenst. Bd. 44.
20) **M. Burgdorff**; Örtlich Konstitutionell bedingte Wirbelsäulenveränderungen. Fortschritte Röntgenst. Bd. 44, S. 11.
21) **Fischel**; Untersuchungen über die Wirbelsäule und der Brust Korb des Menschen. Anatomische Hefte. Bd. 31, S. 458.
22) **Trössner**; Die Röntgen untersuchung der Wirbelsäule. inbesondere ihre West bei der Beurteilung von Wirbelsäule Verlessungen. Deutze Z. f. Chirurgie. Bd. 94, S. 241, 1908.
23) **A. Hasselwander**; Anatomie des Menschlichen Körpeis in Röntgenbild. S. 30, 1926.

矢原論文附圖 (I)

第 1 圖

(I) 初生兒胸腰椎正面

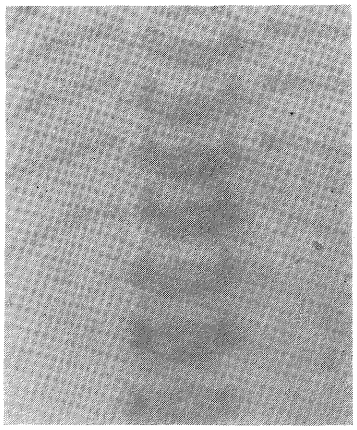

(I′) I ノ側面

(II) 初生兒腰薦椎正面

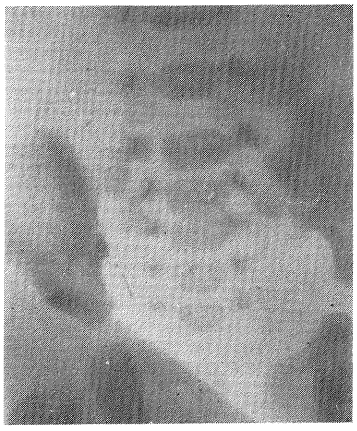

(II′) II ノ側面

(III) 乳兒(8ヶ月)腰椎正面

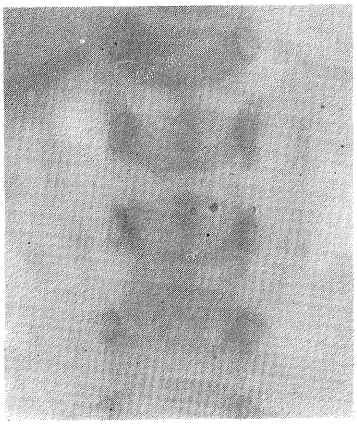

(III′) III ノ側面

第 2 圖

(I) 4歲兒胸椎正面

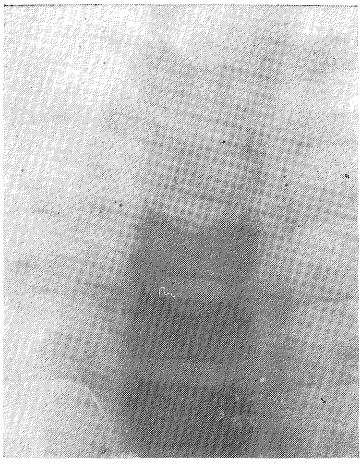

(II) 7歲兒腰椎正面

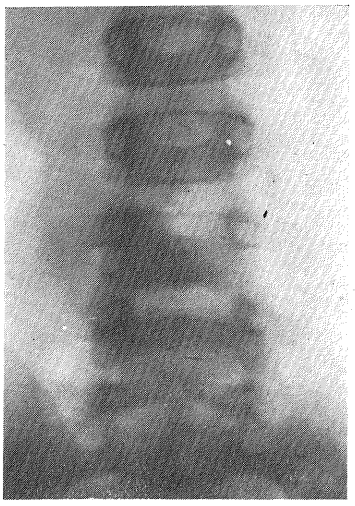

(III) 10歲兒腰薦椎正面

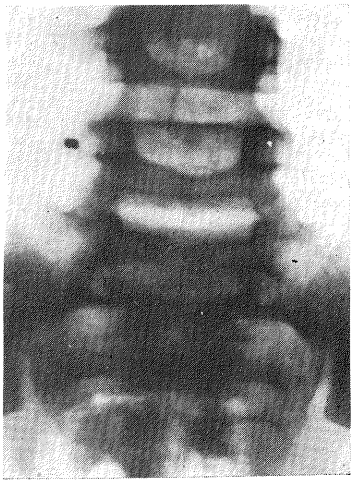

第 3 圖

(I) 5歳兒胸椎側面

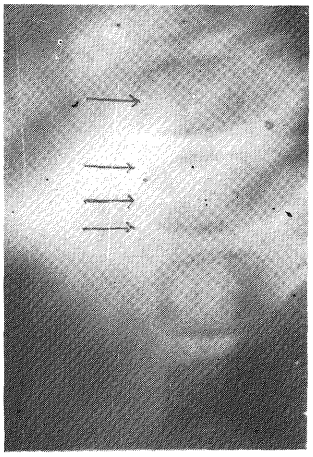

(II) 12歳兒胸椎側面

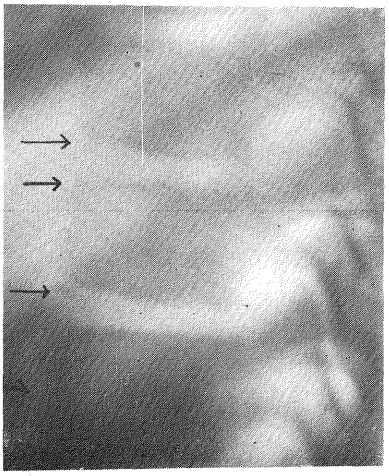

(III) 10歳兒胸椎側面

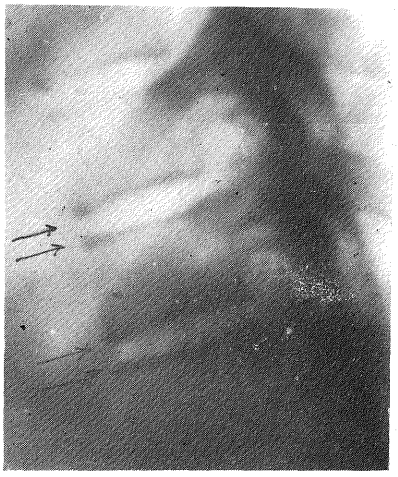

(IV) 12歳兒腰椎正面

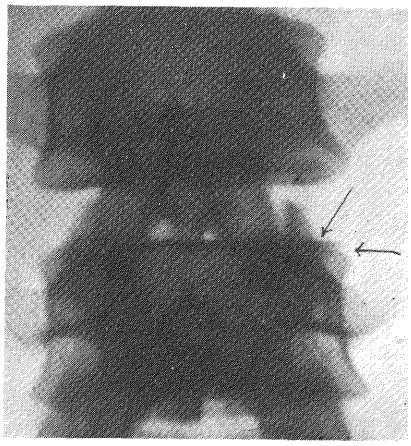

(V) 16歳胸椎正面横突起骨端核

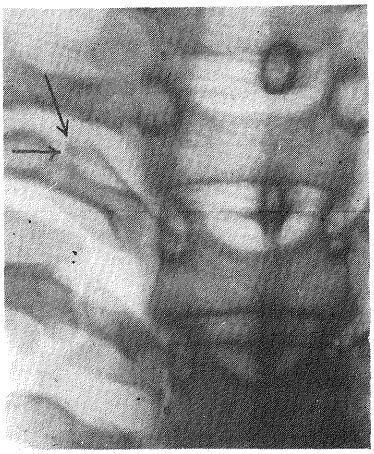

(VI) 18歳腰椎正面横突起骨端核

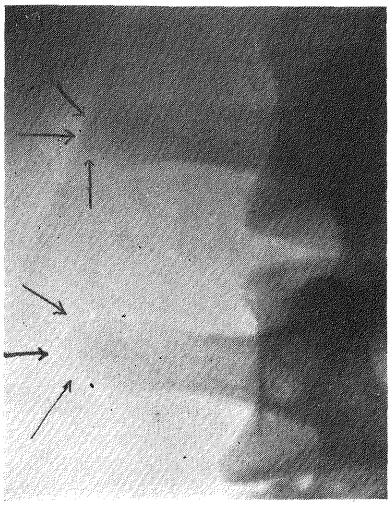

第 4 圖

(I)

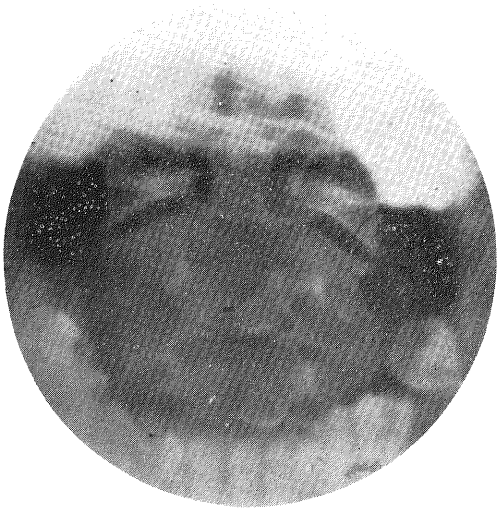

(I′)

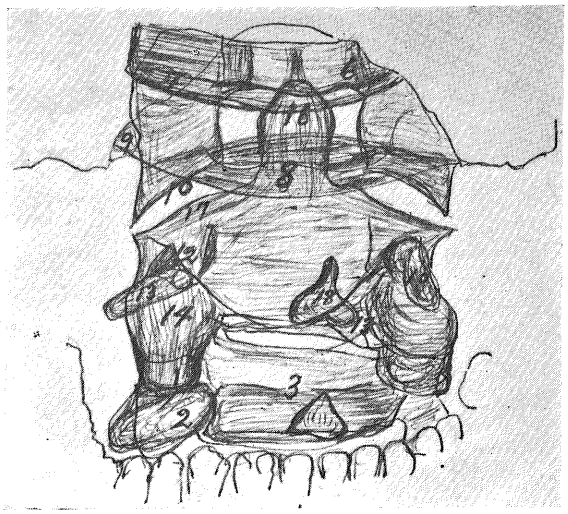

1. 上關節突起　2. 下關節突起
3. 椎體　4. 橫突起
5. 椎弓根部　6. 載域前弓
7. 上關節窩　8. 載域後弓
9. 橫突起孔　10. 關節裂隙
11. 樞軸椎弓　12. 樞軸椎弓根部
13. 樞軸橫突起　14. 樞軸下關節突起
15. 氣管陰影像　16. 樞軸窩

(II)

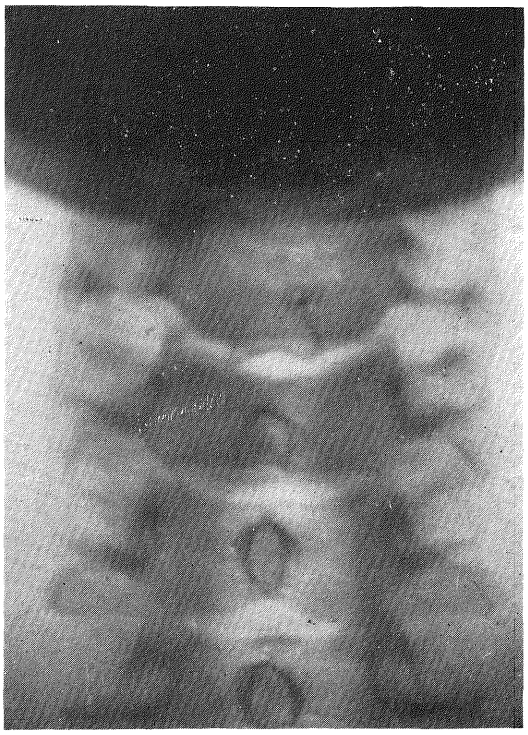

(II′)

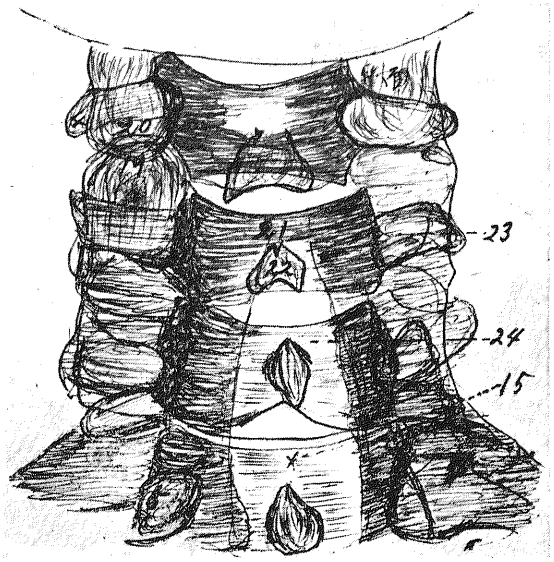

17. 上關節面　18. 棘狀突起
19. 上關節突起　20. 下關節突起
21. 椎體　22. 棘狀突起
23. 橫突起　24. 氣管陰影

第 5 圖

(I)

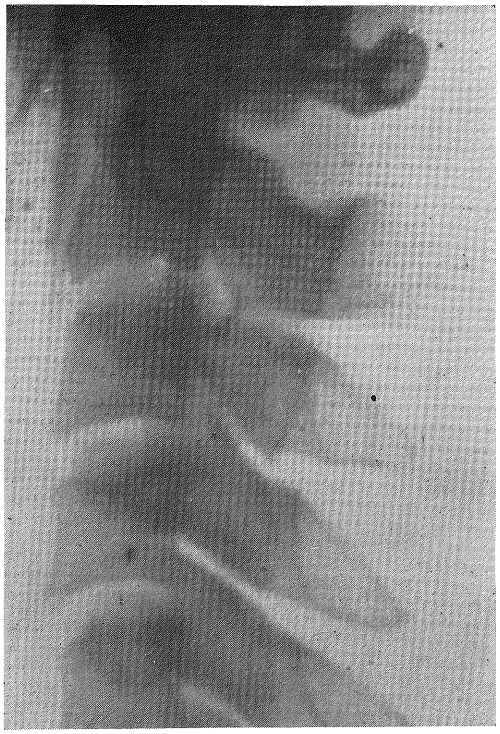

(I′)

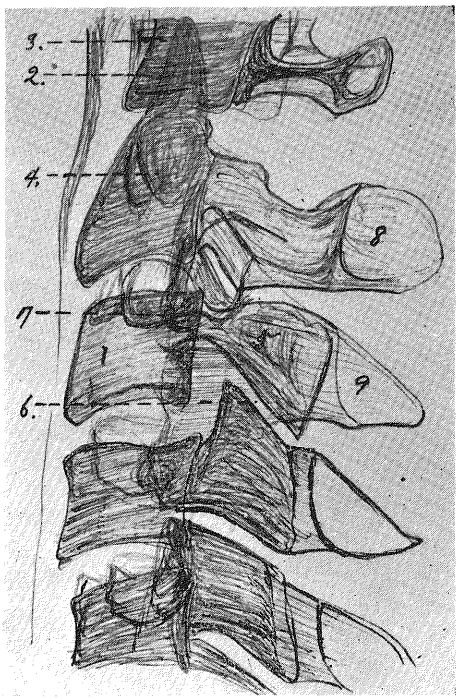

1. 椎體　2. 樞軸齒
3. 載域前弓後面　4. 上關節面前緣
5. 關節突起　6. 關節裂隙
7. 横突起　8. 棘狀突起
9. 兩側椎弓ノ合スル部

第 6 圖

(I)

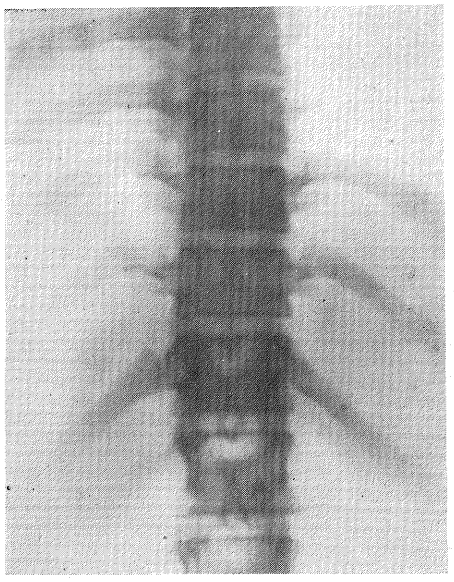

(I′)

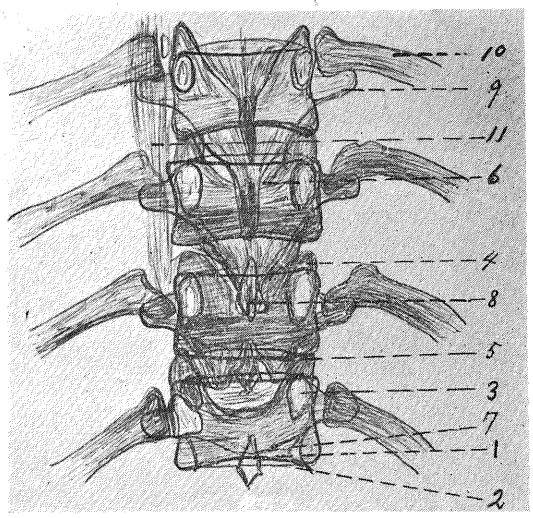

1. 後緣　2. 前緣
3. 椎弓根部　4. 上關節突起
5. 下關節突起　6. 椎弓上緣
7. 椎弓下緣　8. 棘狀突起
9. 横突起　10. 肋骨
11. 下行大動脈

矢原論文附圖 (5)

第 7 圖

(I)

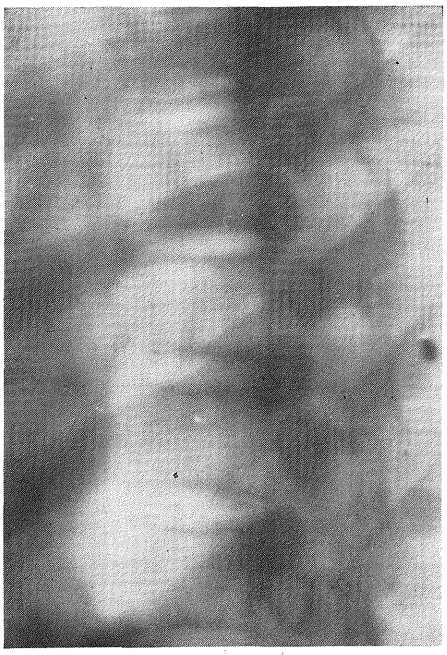

(I′)

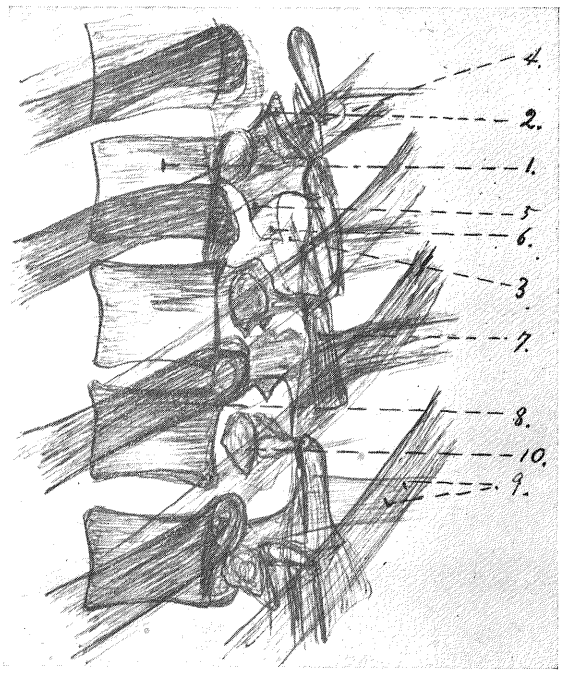

1. 椎體
2. 上側上關節突起
3. 下側上關節突起
4. 横突起
5. 上側下關節突起
6. 下側下關節突起
7. 棘狀突起
8. 上側肋骨
9. 下側肋骨
10. 下側肋骨關節面

第 8 圖

(I)

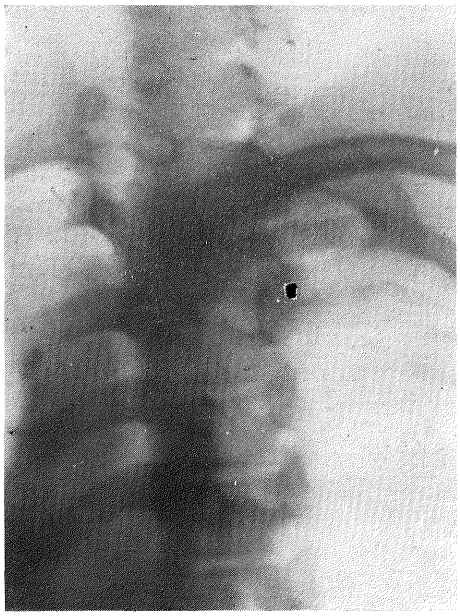

(I′)

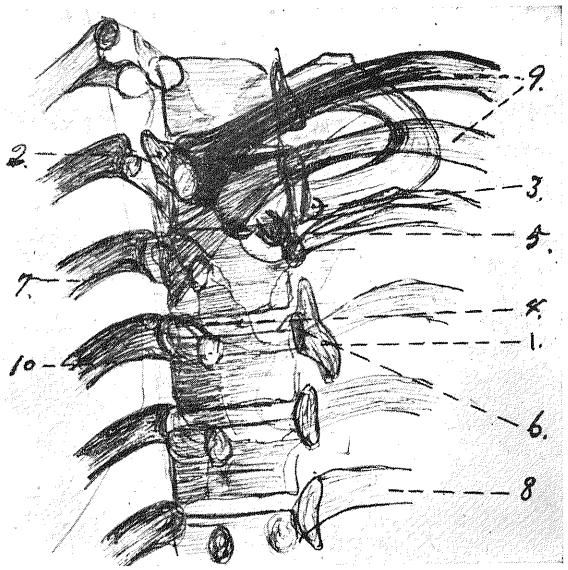

1. 棘狀突起
2. 下側(フイルム側)横突起
3. 上側横突起
4. 上側上關節突起
5. 下側下關節突起
6. 上側上關節突起
7. 下側肋骨
8. 上側肋骨
9. 鎖骨
10. 椎弓根部

第 9 圖

(I)

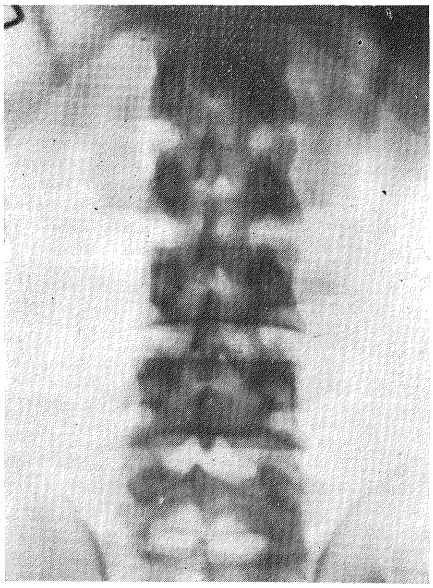

(I′)

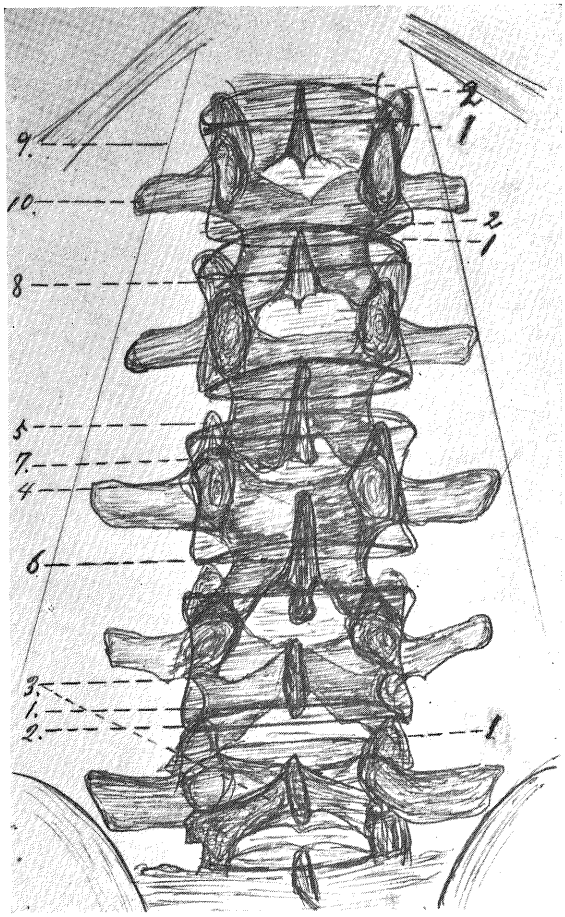

1. 後　　緣　　2. 前　　緣
3. 椎　　弓　　4. 椎弓根部
5. 上關節突起　　6. 下關節突起
7. 關節突起裂隙　　8. 棘狀突起
9. 腸腰筋陰影　　10. 横突起

第 1 0 圖

(I)

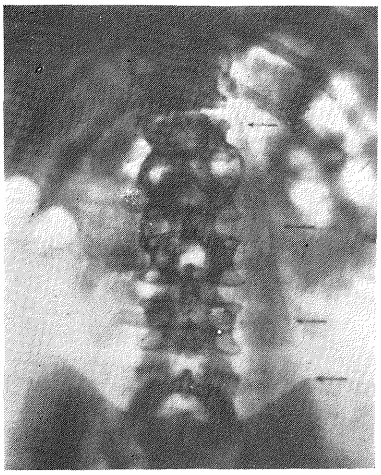

(I′)

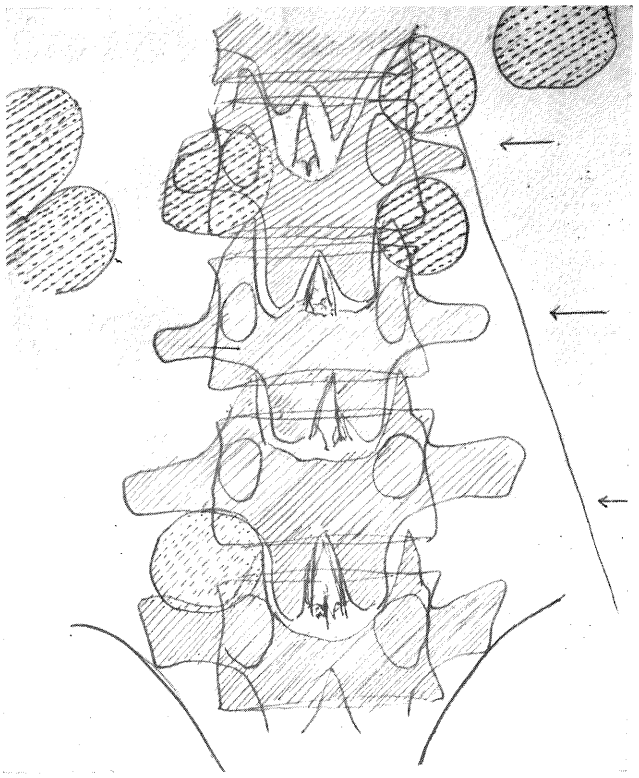

第 1 1 圖

(I)

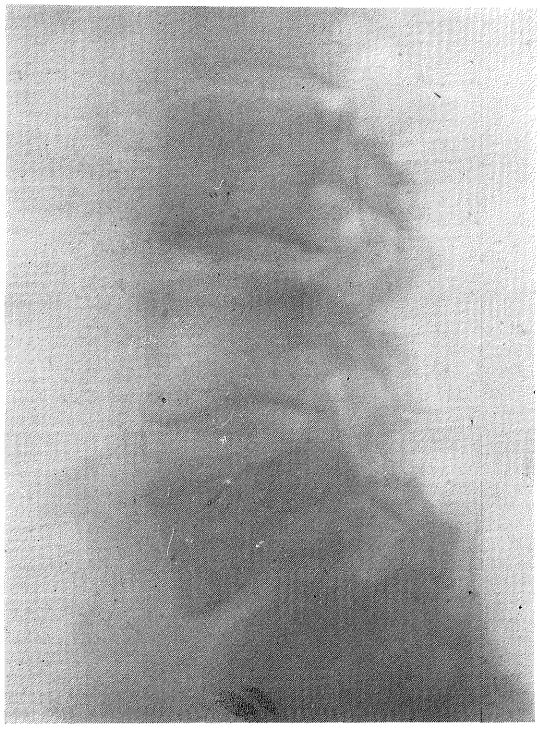

(I′)

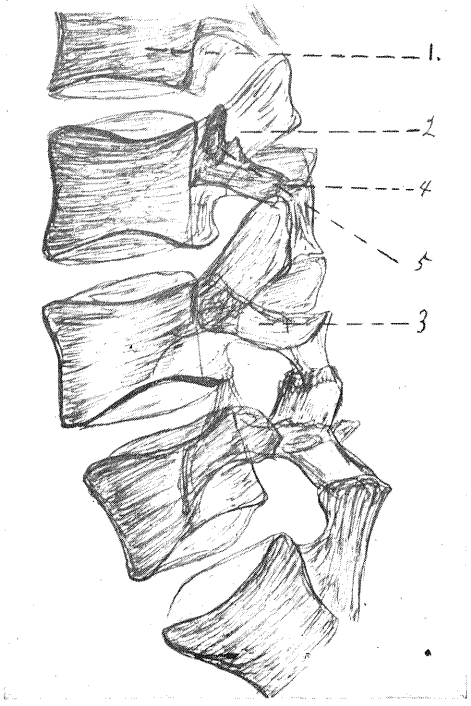

1．椎　體　2．上關節突起　3．下關節突起
4．棘狀突起　5．橫　突　起

第 12 圖

(I)

(I′)

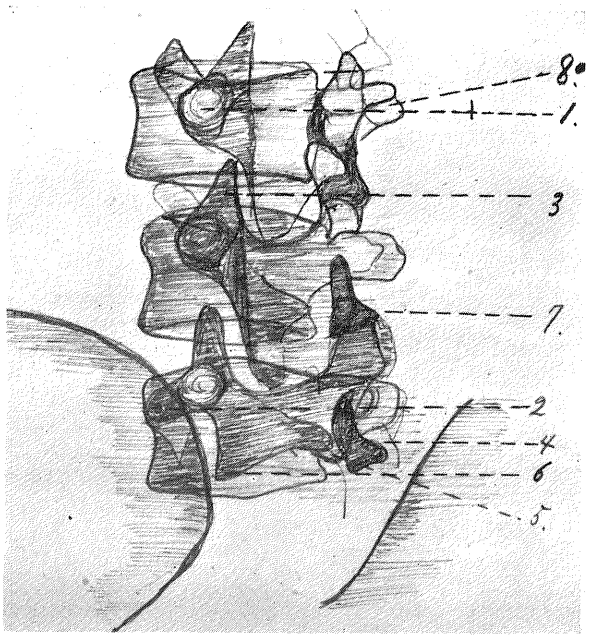

1. 椎弓根部　2. 下側横突起
3. 下側上關節突起　4. 棘狀突起
5. 上側下關節突起　6. 下側下關節突起
7. 上側上關節突起　8. 上側横突起

第 13 圖

(I)

(I′)

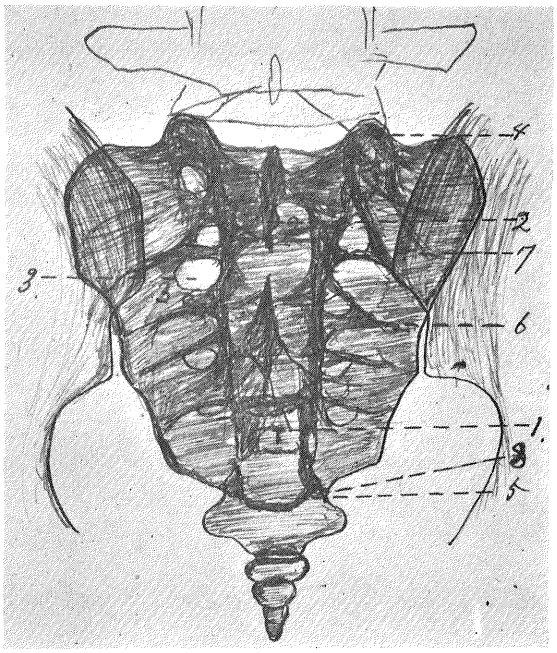

1. 薦椎管裂孔　2. 中薦骨櫛
3. 薦骨孔　4. 上關節突起
5. 薦骨角　6. 外側薦骨櫛
7. 薦骨關節櫛　8. 尾骨角