

# 女性ノ耳鼻咽喉科領域ニ於ケル月經時ノ 他覺的所見ニ就テ (第1編)

金澤醫科大學耳鼻咽喉科學教室

醫學博士 松 田 龍 一

*Ryuichi Matsuda*

(昭和15年8月23日受附)

## 抄 録

月經時耳鼻咽喉科領域ニ發來スル他覺的所見ニ就テハ外國ニ於テハ數氏ノ報告アルモ多クハ概括的ニシテ且簡單ナリ。我國ニ於テハ未ダ之ニ關スル記載ナシ。筆者ハ17歳乃至20歳ノ女性30名ニツキ月經期及ビ月經間期ヲ通ジ1ヶ月數回ニワタリテ耳鼻咽喉科領域ノ檢

査ヲ反復實施シタルガ、月經性變化(粘膜ノ發赤腫脹等)ガ最モ高率ニ發現スル部位ハ鼻腔ニシテ之ニ次デハ咽喉頭ナルモノノ頻度ハ遙カニ低ク、聽器ニハ何等舉グベキ變化ヲ認メズ。

## 目 次

緒 言

觀察材料並ニ検査方法

聽器ニ就テ

鼻腔ニ就テ

咽腔ニ就テ

喉頭ニ就テ

結 論

## 緒 言

筆者ハ數年來女性ニ於ケル性的現象ト耳鼻咽喉科領域トノ間ニ見ラレル相互關係ニツキテ興味ヲ有シ、種々ノ視角ヨリ之ガ究明ニツトメツ、アルモノニシテ、其一部ハ昭和13年陽春京都ニ於テ開催セラレタル第10回日本醫學會第28部分科會大日本耳鼻咽喉科會第42回總會ニ於テ其宿題報告「女性ニ於ケル性的現象ノ耳鼻咽喉科

疾患ニ及ボス影響」トシテ發表セリ。而シテ當時報告シタルトコロハ各項目ニ就テノ概要ニシテ、其詳細ニツキテハ逐次教室員ニヨツテ向後報告セラルベキ豫定ナリ。

筆者ハ茲ニ女性ノ月經時ニ於ケル耳鼻咽喉科領域ノ他覺的所見ニツキテ觀察シタルトコロヲ述ベント欲ス。

## 觀察材料並ニ検査方法

17歳乃至20歳ノ女性(看護婦)30名ニツキ月經期及ビ月經間期ヲ通ジ約1ヶ月ニワタリ數回耳鼻咽喉科領域

ノ検査ヲ反復實施シ毎回精細ナル記載ヲ行フト共ニ、他方被檢者ニ一定様式ノ記入用紙ヲ與ヘ日記的ニ月經

發來ノ有無及ビ日々ノ一般狀態，耳鼻咽喉科領域ニ現レタル自覺症候等ヲ記入セシメ，検査終了後兩者ヲ比較考察スルコトニヨリテ月經時並ニ其前後ニ於テ耳鼻

咽喉科領域ニ招來セラル、變化ノ有無ニツキテ正シキ判斷ヲ下シ，主觀的過誤ニ陥ルコトナカラン事ヲ期シタリ。其概略ハ第1表ニ示スガ如シ。

第 1 表 月經時ニ於ケル上氣道所見  
(月經ニヨル所見ト考ヘラレシモノノミヲ記載セリ)

症 例	年 齡	鼻 腔			咽 頭	喉 頭
		日ニヨル所見 (主トシテ發赤) 變動ノ有無	中 隔	下 甲 介 中 甲 介		
1	17	+	右側全體強度ノ發赤 左側前下方發赤	右側前端強度ノ發赤		
3	17	+				
4	19	-				
5	19	+	右側キーゼルバツハ氏部位 強度ノ發赤	右側前端強度ノ發赤		氣管前壁血管 走行著明
8	17	+				
10	17	+	右側全體輕度キーゼルバツ ハ氏部位強度ニ發赤シ，擴 張セル二三血管ヲ認ム 左側キーゼルバツハ氏部位 輕度ノ發赤		後壁ニ輕度 ノ發赤	
12	20	-	右側前下方發赤 左側全體發赤	兩側トモ前端蒼白 赤色ニ腫脹ス	鼻咽腔天蓋 發赤	披裂軟骨部 蒼白色腫脹
13	18	-				
14	19	-				
17	20	-	右側輕度ノ發赤			
19	17	-				
20	17	-				
21	19	+				
22	19	-				
23	18	+	兩側トモ發赤	兩側トモ前端發赤 腫脹，擴張セル小 血管ヲ認ム	輕度ノ發赤	披裂軟骨部 輕度ノ發赤
24	18		兩側トモ強度ノ發赤	兩側トモ青赤色ニ 腫脹		
25	18					
26	19		兩側特ニ「キーゼルバツハ 氏部位發赤強ク，所々ニ擴 張セル血管ノ走行ヲ認ム			會厭軟骨喉 頭面強度ニ 發赤シ，披 裂軟骨部 輕度ニ發赤
27	19					
28	18		兩側トモ全體ニ發赤	右側前端發赤其他 ハ蒼白色ニシテ一 様ニ腫脹ス	發赤，腫脹 ヲ認ム	
29	18		兩側キーゼルバツハ氏部位 強度ニ發赤，他ノ部位ハ中 等度ニ發赤		發赤	披裂軟骨部 ニ中等度ノ 發赤ヲ認ム
30	18		兩側ニ強度ノ發赤ヲ認ム	右側全體發赤シ， 左側前端發赤ス	兩側トモ 前面發赤	前後口蓋弓 輕度ノ發赤，後壁乾 燥發赤 披裂軟骨部 發赤

備 考： 日ニヨル鼻内所見變動ノ有無ニ就テハ第1圖及ビ第2圖ヲ參照サレタシ。

## 聽器ニ就テ

視診ニヨリテ觀察シ得ベキ部位即チ耳介、外聽道、鼓膜等ニ於テ月經時認メラルベキ變化ニツキテ述ベラレタルトコロハ極メテ尠ク、就中正常ナル之等部位ニ於テ月經ニ伴ヒテ週期的ニ出現及ビ消退ヲ反復スベキ變化ニ至リテハ更ニ稀ナリトイハザルベカラズ。其等例證ノ一、ニヲ引用スレバ Lederer ハ月經開始數時間又ハ數日前耳介ニ恰モ凍傷ニミラレル如キ不快ナル癢

痒感、灼熱感ヲ伴ヒテ屢々一定シタ時間ニ發赤、腫脹ヲミタルコトアリト述べ、又 Jakoby ハカ、ル變化ハ耳介ノミニ限局セズ乳様突起附近ニ迄及ブコトアリト述べタルモ、之等ハ蓋シ極メテ珍ラシキ所見トイハザルベカラズ。此他外聽道又ハ鼓膜ヨリ所謂代償性又ハ補充性月經ト見做サルベキ出血ノ報告ヲミルモ、筆者ハ未ダ上述ノ如キ症例ニ遭遇セズ。

## 鼻腔ニツキテ

月經時ニ於ケル鼻内所見ニツキテ最モ早く且精細ナル記述ヲイタシタルハ Fliess ニシテ彼ハ鼻腔ト性器トノ間ニハ密接ナル關係ノ存シ、種々ノ性的刺戟ニヨリテ鼻内粘膜ノ一定部位ニ變化ノ發來アルヲ述ベタリ。即チ鼻中隔結節ト下甲介トガコレニシテ、彼ハ此部位ヲ生殖點ト呼ビ、月經時發赤、腫脹ヲ呈シ出血シ易ク、日光ニテ照射スレバ輕度ニ蒼白色ヲ帶ビ、消息子ニテ觸ルレバ極メテ敏感ニシテ疼痛ヲ訴フルモノアリ。カ、ル所見ハ月經時ニ於テ週期的ニ發來スルモノニシテ、最後ノ知覺過敏ハ最モ特有ナル月經性異常トナセリ。尙彼ノ記スルトコロニヨレバ之等ノ變化ハ多クノ婦人ニ於テ片側性又ハ兩側性ニ出現スルモノニシテ、殊ニ月經困難症ノ婦人ニアリテハ最モ著明ニ且最モ規則正シク發來スベシトイフ。其後彼ノ述ベタル事實ニ對スル追試ガ行ハレ贅否ノ説ヲナスモノアリ。例之 Heermann ハ之ニ左袒セルモ、Linder, Oppikofer, Kuttner 等ハカ、ル變化ハ極メテ稀ニ認メラレルニ過ギザルモノト述べ、又 Mackenzie, Endriss 等ハカ、ル變化ノ認メラレル頻度ハ一定セズ其間ニ大ナル差異アリト述べタルモ、イヅレニシテモ月經時鼻内粘膜ニ發赤、腫脹ノ發來スルハ事實ト認メザルベカラズ。

筆者ハ Fliess ノ述ベタルガ如キ鼻内變化出現ノ有無ニツキテ觀察ヲ行ヒタリ。被檢者30名中検査期間ヲ通ジ1回モ月經ヲミザリシモノ8名

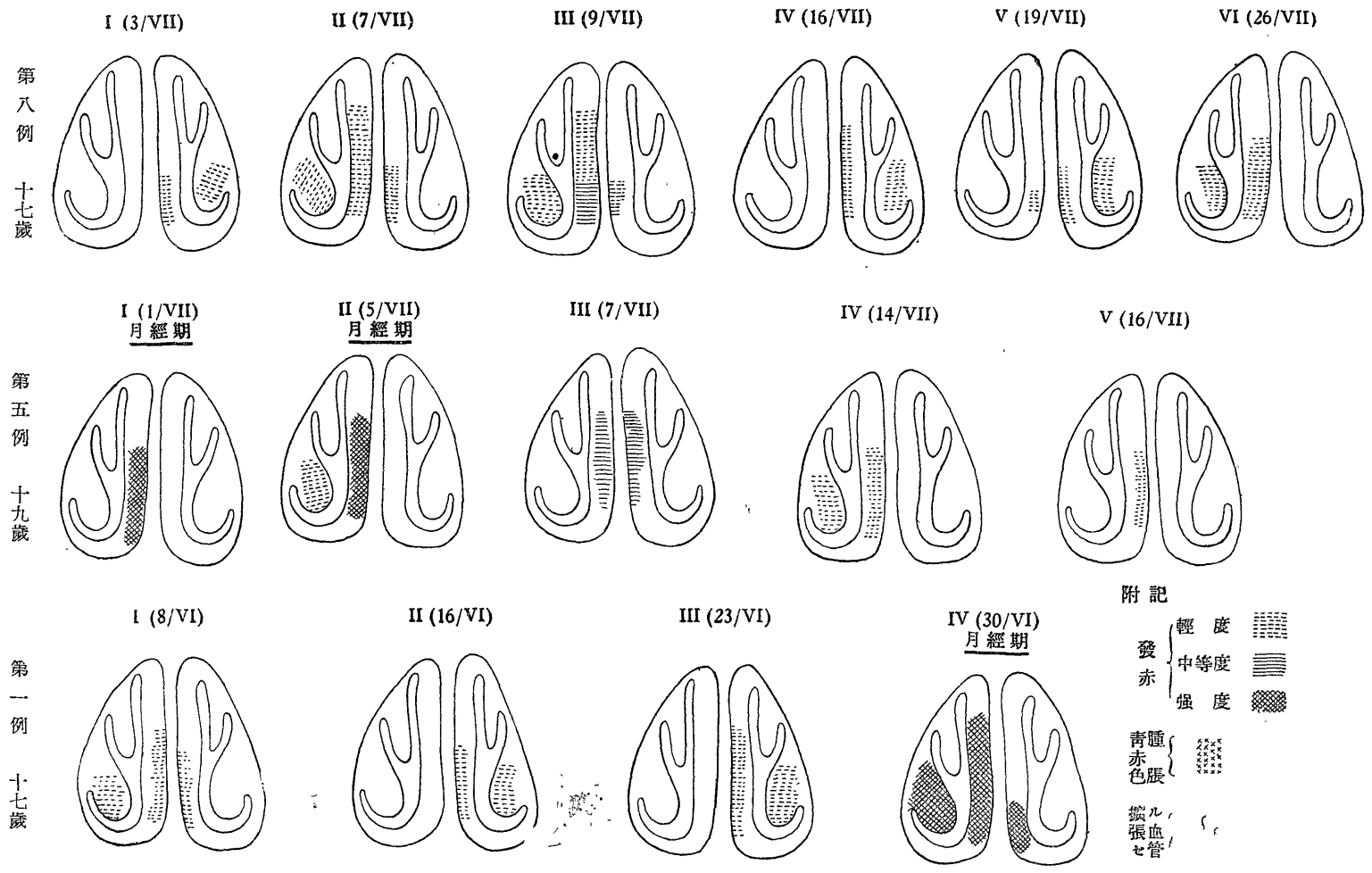
ヲ除キ残りノ22名ハ月經ヲミタルモノナリ。

先ヅ月經中ニ現レル鼻内所見ニツキテ述ブル前ニ、正常時ニ於ケル鼻内所見ニツキテ考察スルニ、日ニヨリテ鼻内粘膜ノ色調ヲ異ニシ、發赤ニツキテ見ルモ兩側性ノコトアリ、又片側性ニ來ルコトアリ、發赤部位モ一様ナラズ、最モ多キハ中隔前部、下甲介前端ナルモ、此他比較的少數ナルモ中甲介ニ認メラレルコトアリ。其程度モ強キコトアリ、弱キコトアリテ一定セズ(第1圖、第2圖參照)。從ツテ月經時ニ於テ認メラレル發赤ヲ直チニ月經性ノモノト速斷スルコトハ充分考慮セラルベキ點ニシテ、之ニ關シテハ可及的慎重ヲ期シタリ。カクシテ得ラレタル觀察ノ結果ヲ綜括スレバ次ノ如シ。

(1) フリース並ニ諸家ノ述ベタル如ク月經時鼻内ニ變化ヲ惹起スルモ女性ノ凡テニミラレルモノニ非ズシテ、筆者ノ統計ニテハ23人中12人即チ52.2%ニ於テ出現セリ。之等ノ内ニハ既存ノ發赤ノ增強セシモノ、擴張セル血管走行ノ認メラレタルモノ、先ニ發赤ヲミザリシ場所ニ發赤ヲ認メタルモノ、又腫脹ヲ來セシモノアリ。

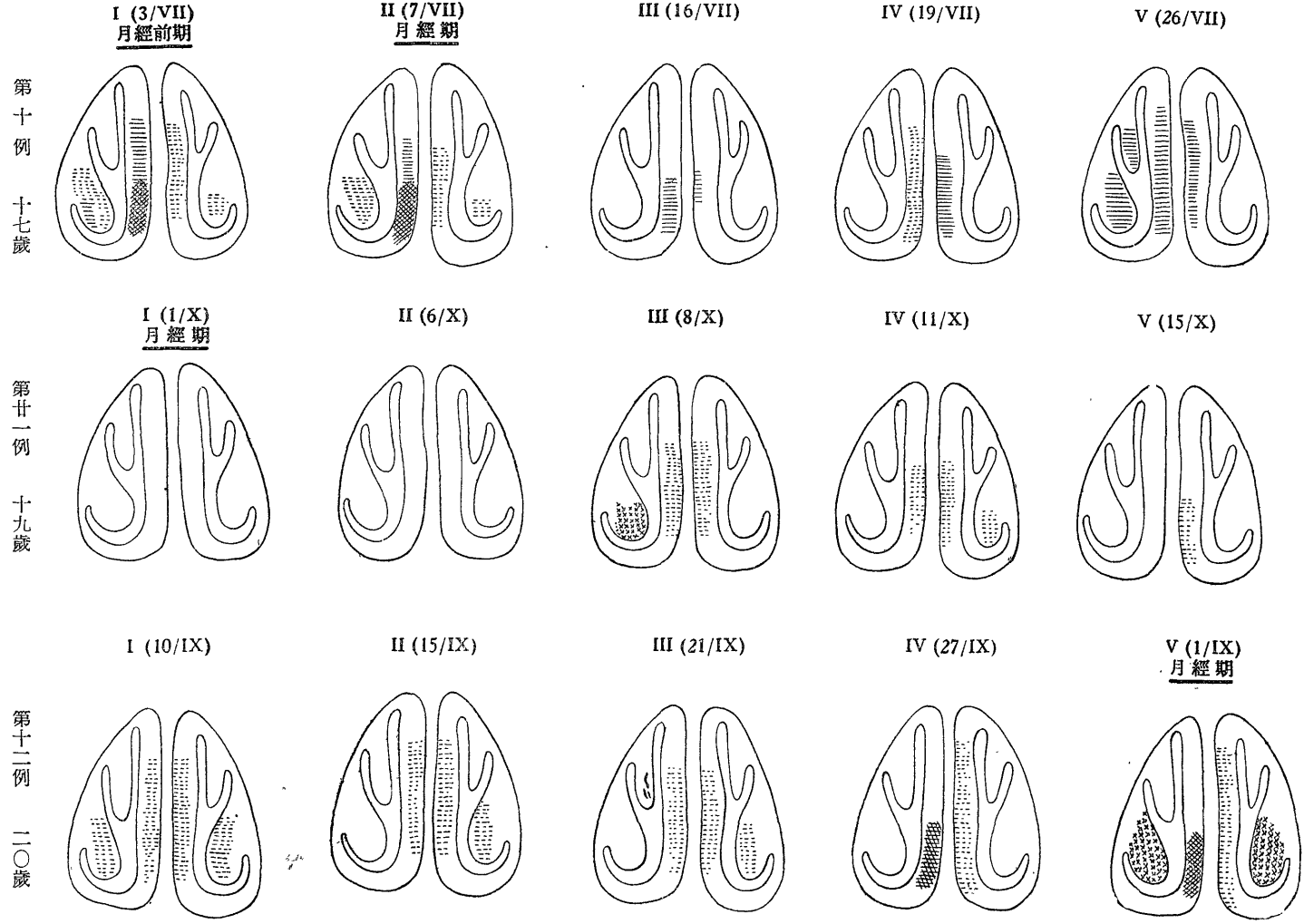
(2) 發赤ノ發來スル部位ハ中隔全體又ハ其前方ニシテ、此他下甲介前端ニ出現スルコトアルモ、中甲介ニ出現スルコトハ尠シ。次ニ擴張セル血管ノ走行ヲ認メ得タルハ僅ニ2例ニシテ、其1例ハ下甲介前端ニ、他ノ1例ハ中隔前

第 1 圖 鼻内所見(主トシテ發赤)模寫圖(第 1 表参照) 其ノ 1



【 4 】

第 2 圖 鼻内所見(主トシテ發赤)模寫圖(第 1 表參照) 其ノ 2



[ 5 ]

下方ニ於テ之ヲ認メタルナリ。次ニ腫脹ハ中隔粘膜ニ出現セルコトアルモ、下甲介前端ニ著明ナル事多く、赤青色ヲ帯ビテ強く腫脹スルコトアリ。

尙以上ノ他從來ヨリ最モ汎ク知ラレタルモノハ鼻出血ニシテ、アルモノハ月經ニ先驅シテ發

來シ、又アルモノハ月經期ニ發來ス。カ、ル鼻出血ハ單ニ粘膜ノ發赤ガ高度ナル場合ニ血管ノ擴張ヲ見ル如キ場合ニミラレルコトアルモ、又代償性若シクハ補充性月經ト見做サルベキモノモアリ。

## 咽 腔 ニ ツ キ テ

咽腔ニ於テハ月經時鼻腔ニ認メラレルガ如キ他覺的所見ノ出現ハ比較的稀ニシテ、筆者ノ觀察中鼻咽腔天蓋、咽頭後壁又ハ口蓋弓等ニ充血ヲ認メ得タルモノ數例アリ。次ニ述ブル例ハ外來患者ナルガ、47歳ノ婦人ニシテ來院2日前喉頭ニ強キ疼痛ヲ訴ヘ翌日嘔聲トナリ、時ニ難聽ヲ來ストイフモ兩耳、鼻腔、咽喉頭ノイヅレニモ變化ナク、其翌々日朝少量ノ月經アリテヨリ嘔聲ハ完全ニ消退シタルモ、月經第1日ニ於テ前日迄ハ少シモ認メザリシ暗赤色ノ充血ヲ兩側前口蓋弓ヨリ軟口蓋ニカケ、更ニ咽頭後壁ニ迄

認メタルガ、鼻腔ニハ何等ノ變化ヲ證明セザリキ。次ニ稀ナルモ咽頭ヨリ出血ヲミルコトアリ。筆者ノ經驗セルトコロニヨレバ只1例19歳ノ習慣性扁桃腺炎ヲ有スル婦人ニ於テ月經前ニ1回又月經期ニ1回ノ咽頭出血アリ。尙此他月經ト關係ナク1回ノ出血ヲミタトイフモ出血點ヲ明ラカニセザリキ。月經ノ正規ニ發來スル婦人ニ於テ月經直前定期的ニ正常ナル扁桃腺ヨリ出血ヲ來シタトイフ稀ナル1例ヲ Wunsch ハ報告セリ。

## 喉 頭 ニ ツ イ テ

月經ト喉頭トノ關係ニ關スル記載ハ極メテ尠シ。月經時喉頭ニ現レル所見トシテ今日迄ニアゲラレタルモノハ喉頭粘膜ノ發赤、腫脹ニシテ(Bottermund)殊ニ其後壁ニ發赤ヲ來スコト多シトナスモノアリ(Novak)。又聲帯ニ發赤、腫脹、乾燥ヲ來ストナスモノアリ(Flatau)。筆者ノ調査シタルトコロニ於テハ披裂軟骨部附近ニ充血

ヲ來スモノ多く、會厭軟骨喉頭面ニ充血ヲ來シタルモノ1例ヲ算セリ。

尙喉頭筋ノ不全麻痺又ハ完全麻痺ヲ來スコトアリ(Baumgarten, Bottermund)。之ハ月經時又ハ月經異常ニ伴ヒテ發來スルモノニシテ、多クハ「ヒステリー性神經障礙ニヨル間接的ノモノト考ヘラレタリ。

## 結 論

筆者ハ17歳乃至20歳ノ女性30名ニツキ月經期及ビ月經間期ヲ通ジ1ヶ月數回ニワタリテ耳鼻咽喉科領域ノ検査ヲ反復實施シタリ。其結果ニヨレバ月經性變化(粘膜ノ發赤、腫脹等)ガ最モ高率ニ發見スル部位ハ鼻腔ニシテ、之ニ次デハ咽喉頭ナルモ其頻度ハ遙カニ低ク、聽器ニハ何等舉グベキ變化ヲ認メズ。

次ニ鼻腔ニミラレル月經性變化ノ發見状態ニツキテハ略ボ一定セル型式ヲ呈スルモ、嚮ニフリースノ提言セシモノトハ必ラズシモ一致セズ。筆者ノ觀察ヲ補足スルタメ加納進君ハ更ニ長期ニワタリ細密ナル檢索ヲ實施シ、其結果ハ第2編トシテ發表スベケレバ之ヲ参照セラレタシ。

Fig. 1

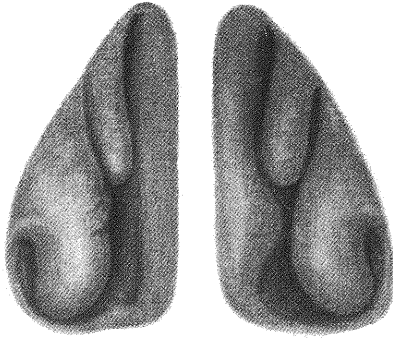


Fig. 2

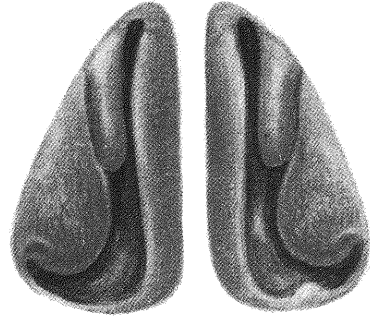


Fig. 3

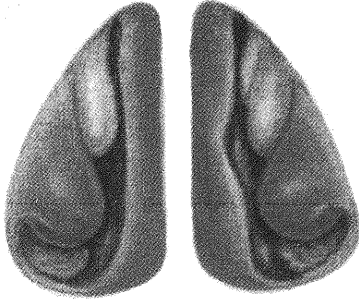


Fig. 4

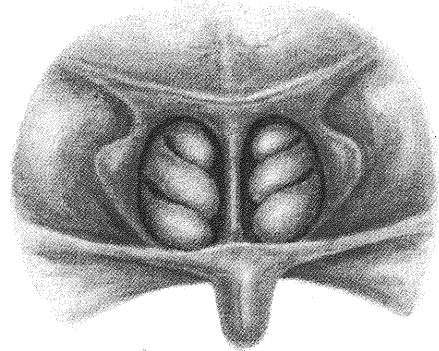


Fig. 5

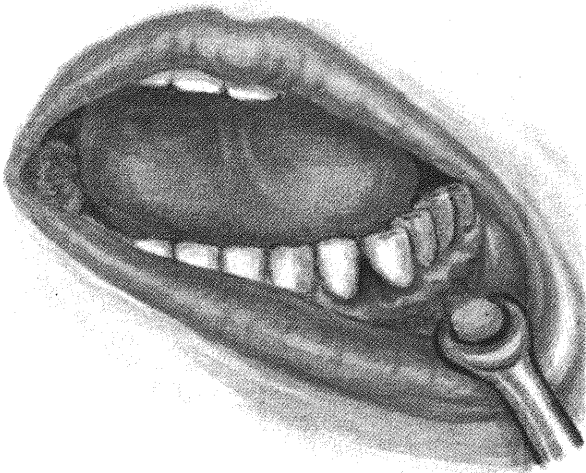
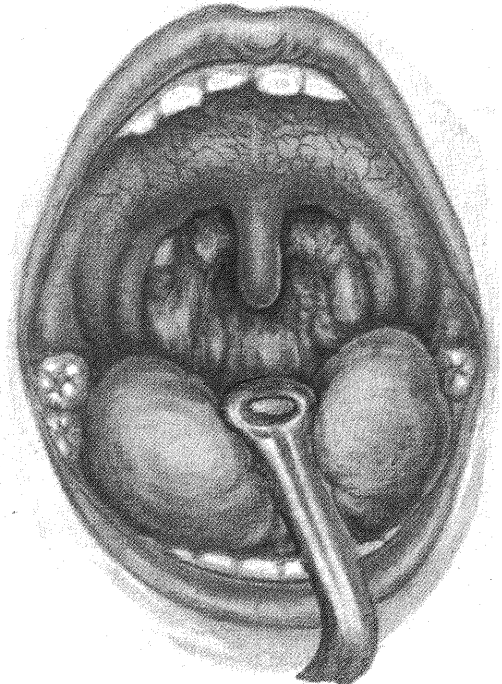


Fig. 6



## 主要参考文献

- 1) **Baumgarten:** Deutsch. med. Wochenschr. Bd. 18, 1892.    2) **Flatau:** Ino Kubo Festschrift. 1934.    3) **Fliess:** Die Beziehungen zwischen Nase und weiblichen Geschlechtsorganen. 1897.    4) **Heermann:** Münch. med. Wochenschr. 1910.    5) **Kuttner:** Die nasalen Reflexneurosen und die normalen Nasenreflexe. 1904.    6) **Lederer:** Handbuch der Hals-Nasen-Ohren-Heilkunde von Denker und Kahler, Bd. 6.    7) **Novak:** Biologie und Pathologie des weibes von Halban und Seitz, Bd. 5.    8) **Wunsch:** Deutsch. med. Wochenschr. Bd. 38, 1905.

## 附圖説明

Fig. 1 18歳，月經時ニ於ケル鼻腔所見。甲介ノ腫脹ノ著明ナルモノ。

Fig. 2 18歳，月經時ニ於ケル鼻腔所見。下甲介軽度ニ發赤シ毛細管ノ著明ニ擴張セルヲ認ム。鼻中隔面ニ發赤ヲ認ム。即チ發赤ノ著明ナルモノ。

Fig. 3 Fig. 4 19歳，月經時ニ於ケル鼻腔並ニ後鼻孔所見。主トシテ鼻中隔並ニ下甲介ニ發赤ヲ認ム。發赤ハ鼻中隔並ニ下甲介共其前端ニ著シ

キニ拘ラズ後鼻鏡所見 (Fig. 4)ニ於テ其後端ハ發赤ナシ。

Fig. 5 28歳，月經時ニ於ケル齒齦所見。齒齦部ニ比較的限局性ノ發赤ヲ認ム。

Fig. 6 18歳，(Fig. 1ト同一人)月經時ニ於ケル咽頭所見。軟口蓋ヨリ咽頭後壁ニカケテ毛細管ノ擴張セルヲ認ム。該部ノ粘膜ハ軽度ニ腫脹セリ。