肋膜壁內被細胞腫ニ就テ

金澤醫科大學熊埜御堂外科教室(主任熊埜御堂教授)

副　手　田　上　幸　治　郎

Kojiro Tagami

(昭和13年8月6日受附)

內容要旨

著者ハ約7ケ年前ニ右側胸壁ニ腫瘍形成ヲ見爾後今日迄數十回ノ剔出術ニヨルモ尙再發ヲ繰返ヘス27歳男性ノ右側肋膜壁ニ發生シタ內被細胞腫ノ臨床例ヲ經驗シタ故之ヲ報告スル.

目　次

第1章　緒　言
第2章　症　例
第3章　考　按
第4章　結　語
文　獻

第1章　緒　言

Endotheliom ニ關スル文獻及ビ報告ハ近來頓ニ多數ヲ見ラレルガ, ソノ裡特ニ胸壁ニ限ツテ發見サレタ Endotheliom ノ主ナル報告例ハ外國ニ於テハ W. K. Mlodzejewski, Mc. Donnell & E. S. Maxwell, Robinson, Clarkson 及ビ Forni ノ諸氏ヲ數ヘ, 本邦ニアツテハ小島, 茂木, 千葉及ビ澤田氏等ノ數例ヲ擧ゲラレ之等ノ裡肋膜ニ原發シタモノハ四例, 乳腺乳房ニ發生シタモノハ四例, 肋骨ヨリ生ジタモノハ一例ヲ數エル.

余ハ最近肋膜壁ニ原發シ, シカモ長年ニ亘リ再發ヲ繰返ヘシタ興味アル Endotheliom ノ一症例ヲ經驗シタ故之ヲ報告スル.

第2章　症　例

患　者　土○久○, 27歳, 洋服商.

初　診　昭和13年5月27日.

主　訴　右側前胸部ニ於ケル再度ノ腫瘍形成.

家族歷　父系母系祖父母ハ既ニ死亡シタガ兩親ハ共ニ60歳以上ノ高齡ニテ健在, 兄弟6人, 裡第2子ハ小兒時代ニ死亡シタガ他ハ健在, 患者ハ第4子デアル. 遺傳的疾患及ビ畸形ハナイ.

既往歷　出產正常, 種痘4回, 麻疹ヲ經過, 11歳ノ時原因不明ニテ吃逆發生止マラズ某病院ニ入院シ, 又25歳ノ時右側橫痙ヲ患ツタ他著患ヲ識ラヌ.

現病歷　20歳ノ正月(約7年前)右側示指ノ瘭疽ノ手術ヲウケ同月末病後ヲ養フベク某溫泉ニ湯治ニ赴イタガ數日ニシテ右側乳房ノ下方約3糎ノ箇所ニ扁桃大ノ固定シタ比較的軟ク丸イ腫瘍ヲ1個認メタ. 被覆皮膚

ハ正常デソノ腫瘍トノ間ニ癒着ヲ認メナイ．自覺的ニ自然痛ヲ覺エズ僅カニ壓痛ヲ訴ヘタ．同年2月1日某醫院ヲ訪レ肋骨カリエス」ノ診斷ノ下ニ右側第5，第6肋骨ヲ肋軟骨ヲイレ約6糎程ソノ腫瘍ト共ニ切除サレタガ術後ノ創傷ハ石榴實ノ如キ觀ヲ呈シ閉鎖セズ，更ニ某醫院ニ轉ジ約2ケ月ノ入院治療ニヨリ創傷ノ治癒ヲ見タ．

シカルニ同年9月下旬仕事ニ際シ前記手術箇所ニ鈍痛ヲ覺エ同時ニ同所ニ數箇ノ前ト同ジ性質ヲ有スル腫瘍形成ヲ認メタ．直チニ某醫院ヲ訪レ腫瘍剔出ヲ受ケ其ノ手術創モ完全ニ治癒ヲ見ルニ至ツタガ又1週間位ニシテ同ジ場所ニ腫脹ヲ認メ卽時形術ヲ受ケル．カヽル事ヲ度々繰リ返ヘシ已ニ6回モ手術療法ヲ講ジラレタガ根本的治癒ヲ見ズ21歳ノ9月26日當科ヲ訪レタ．

當時ノ主訴ハ5日程前ニ右側前胸部ニ更ニ腫脹ヲ來タシ且同所ニ激シイ壓痛ヲ覺エルト．卽チ右側前胸部ニアツテ第5，第6肋骨肋軟骨ハ右側乳腺ヨリ肋骨ノ附着部迄切除サレ同時ニ∩形ノ手術瘢痕ヲ見ル．瘻管形成ハ認メナイガ第5肋骨ノ切除端ニ大人拇指頭大ノ極僅カニ波動ヲ呈スル比較的境界明カナ固定シタ腫瘍ガアリ，被覆皮膚ハ淡赤色ヲ帶ビ且光澤ヲ添ヘ腫瘍トノ間ニ癒着ヲ證明スル．咳嗽喀痰ヲ訴ヘズ又呼吸困難モ覺エヌ．打診聽診上ニテハ手術瘢痕部ノ濁音及ビ呼吸微弱ヲ認メルノミデ肋膜腔內滲出物ノ滯溜其他ノ著變ヲ認メナイ．

同月27日0.1%ヌペルカイン」局所麻醉ノ下ニ腫瘍摘出ト同時ニ手術瘢痕部切除ヲ行ヒ，同腫瘍ハ病理組織學的檢査ノ結果 Endotheliom ナル事ガ判明シタ．

カクテ同年11月4日患者ノ希望ニヨリ當科ヲ退院シ後外來患者トシテ治療ヲ續行シ22歳ノ1月ニ至リ手術創ハ完全ニ閉鎖スルニ至ツタ．

其後約半年ハ何等違和感ナシニ經過シタガ又前記手術部位ニ腫瘍形成ヲ見，直チニ某醫院ニテ腫瘍剔出術ヲ受ケ，同時ニ某クリニーク」ニ於テX線深部治療ヲ數十回施行サレタガ尙1年ニ1度位ノ割ニ腫瘍ノ形成ヲ繰リ返ヘシ，ソノ度每ニ剔出スルノ已ムナキニアツタ．

斯クテ昨年12月迄ニ12回モ手術ヲ受ケタガ尙再發ヲ見ルノデ再ビ昨年2月8日當科ヲ訪ネル．

當時ノ局所々見ハ右側前胸部ニアツテ乳房ノ高サヨリ切除サレタ第6肋骨ノ下緣ニ至ル間ニ複雜ナ手術瘢痕ガ存在シ其ノ中央部ハ暗褐色ヲ呈シ且壓痛ヲ覺エル．腫瘍ハ右側胸部デ第7肋軟骨ノ胸骨附着所ノ附近ニ1個及ビ同ジ高サデ右側前腋窩線上ニ1個見ラレ，前者ハ大人示指頭大，後者ハ大人拇指頭大，共ニ境界明カナ比較的移動性ノアルヤヽ硬キ性質ヲ有シ且被覆皮膚トノ癒着ヲ見ナイ．打診聽診デハ右側前胸部ノ第4肋骨以下ガ濁音ヲ呈シ呼吸音弱ノ他雜音モナク肋膜腔內滲出物モ證明セヌ事前回ノ入院時ト同ジデアル．自覺的ニモ咳嗽喀痰ヲ訴ヘズ呼吸困難モ伴ハナイ．

2月9日再ビ0.1%ヌペルカイン」局所麻醉ノ下ニ前記2腫瘍ヲ外皮ト共ニ切除シ且搔爬ヲ兼セ行フ．腫瘍ハ第7肋骨及ビ肋軟骨トノ間ニ連接ヲ見ズムシロ上方肋膜面ニ向キ瀰散スル．

其後約20日ニシテ患者ノ希望ニヨリ一部手術創ノ閉鎖ヲ見ズニ退院ノ運ビヲ取ルニ至ツタガ，同年7月下旬，12月下旬及ビ本年3月中旬腫瘍ノ再發ヲ見，ソノ度每某醫院ニ於テ剔出術ヲウケタ．

カクテ最後ノ剔出術ヲウケ暫時ニシテ現在ノ如ク數個ノ腫瘍ノ發生ヲ見タ．腫瘍ハ初メハ大人示指頭大デ且孤立ノ狀態ヲ保ツテ居タガ徐々ニ增大シヤガテ深部ニ於テ合流シ一塊トナリ膨隆シテキタ．4日程前ニ同塊ヲ壓迫シタ所蒟蒻ノ如キ內容物ガ出テ，同時ニ出血ヲ伴ヒシト．5月27日三度ビ當科ヲ訪ネル．

現症及ビ局所々見 體格中等度，榮養モ比較的良好，筋肉及ビ皮下脂肪發達モ中等度，顏貌尋常略々貧血，全身ニ浮腫發疹ヲ見ズ，腱反射正常，體溫36.3°C，呼吸數18胸腹式，脈搏數72，整且實，舌ニ輕度ノ白色苔アルガ濕，口腔，咽頭ニ著變ヲ見ナイ．兩側顎下及ビ腋窩腺ニ淋巴腺ノ腫脹ヲ認メルガ自覺痛ナク又大サモ大人小指頭大，腹部ニ膨滿ナク肝，脾，腎ハ觸レズ他ニ著變ヲ認メヌ．

肺，心共ニ打診及ビ聽診上正常デアルガ右側前胸部ハ乳房ノ高サヨリ下方ハ一樣ニ濁音ヲ呈シ且呼吸音モ弱イ．肺肝境界不明．卽チ同所ニハ肋骨切除其他再三再四ノ腫瘍剔出ニヨル復雜ナ瘢痕形成ヲ見，胸骨ノ右緣ヨリ約15糎ノ幅ヲ以テ切除サレタ第6肋骨ノ斷端ノ高サ迄皮膚着色モ正常ヨリヤヽ濃厚デアル．

腫瘍ハ如上ノ矩形內ニテムシロ下方ニ位シテ4個存在シ胸骨寄リノ3個ハ豌豆大ヨリ扁桃大デ假性波動ヲ呈シ先端ニ血液凝固物ヲ附シテ居ル．之等ノ腫瘍ハ基底ニ於テ合流セルモノヽ如ク相互ニ癒着シ約小兒拳大ノ團塊トナリ膨隆シテ居ル．更ニ切除第5肋骨ノ斷端ノ高サデ右側乳腺上ニ1個ノ大人拇指頭大ノ比較的硬イ境界ノ明カナ腫瘍ガアル．之ハ殆ンド移動性ガナク被覆皮膚トモ癒着ヲ見ナイ．之等ノ腫瘍ハ自覺的ニ疼

痛ヲ感ジナイガ壓痛ヲ有シテ居ル.

食慾睡眠共ニ良好デ咳嗽，喀咳モナク呼吸困難モ訴ヘヌ.

血液檢査血液型A，赤血球數372万，血色素量85.0%(ザーリ氏法)，白血球數7575，白血球百分率，鹽基性細胞0.5%，「エオジン嗜好性細胞5.5%，中性嗜好性白血球62.5%(桿狀核2.5%，分糸核60.0%)，淋巴球26.5%，大單核型5.%，移行型0%，赤血球沈降速度測定(ウエスターグレン氏法)，1時間16.0，2時間34.0，24時間92.0，中等價16.5，「ワ氏反應(—)，村田氏反應(+)，「マイニツケ氏反應(±).

尿尿檢査 特記スルモノハナイ.

尙胸部X線檢査及ビ試驗穿刺ニヨリ右側胸腔內ニ滲出液ノ滯留ヲ證シ得ヌ.

診斷 診斷右側肋膜壁ニ於ケル再發性 Endotheliom

手術及ビ手術所見 5月28日0.1%「ヌペルカイン局所麻醉ノ下ニ前記矩形ノ緣ニ皮膚切開ヲ加ヘ手術創瘢痕ト共ニ4個ノ腫瘍ヲ切除スル. 腫瘍ハ何レモソノ基底ニ於テ連合シ肥厚セル肋膜壁ニ深ク埋沒シ，又右側乳腺上ノ腫瘍ハ更ニ同側ノ大胸筋中ニ介在ス. 硬度及ビ割面ノ色ハ場所ニヨリ多少ノ差違ヲ認メ，纖維腫樣又ハ寒天樣，淡黃色又ハ淡褐色ヲ呈スル.

肋膜壁ニ埋沒シテ居ル腫瘍ハ一部剔出ヲ控ヘ，充分「コアグラチヨン」ヲ施シ且可及的創面ヲ縮少シテ術終ル.

術後約1週間ニシテ「コアグラムチヨン」ヲ施シタ個所ハ徐々ニ膨隆シ再ビ前記ノ大キサニナル.

7月2日再ビ0.1%「ヌペルカイン局所麻醉ノ下ニ腫瘍ノ周圍ニ皮膚切開ヲ加ヘ深ク肥厚肋膜壁ニ埋沒セル腫瘍ヲ剔出スル. 腫瘍ノ一部ハ胸骨ノ裏面第6肋骨ノ附着所迄延ビ癒着スル.

之等ノ腫瘍ハ柔軟ナ出血シヤスイ肉芽組織ト肥厚セル肋膜硬結ノ間ニ大人拇指頭大ヨリ小指頭大ニ至ル柔軟性ヲ帶ビタ圓形ノモノデ數個認メラレ全體トシテ過小兒拳大ノ塊ヲナシ割面ハ暗赤面ヲ呈シテ居ル. 體壁肋膜ノ肥厚ノタメ術中氣胸其他ノ不快現象ヲ見ズニ手術ヲ進メル事ガ出來タ. 手術創ハ一部上方前胸部ヨリ有莖皮膚瓣ヲ作リ被覆スル.

術後ノ經過 術後咳嗽喀痰，呼吸困難ヲ全ク見ズ，又發熱モナク8月10日一時退院スル.

剔出セル腫瘍ノ病理組織學的所見 型ノ如ク10%フオルマリン」溶液ニテ固定シ後「ツエロイヂン包埋切片ヲ作リ「ヘマトキシリン」—「エオジン」染色法ヲ施ス.

肋膜壁ハ殆ンド硬結化シソレヲ挾ンデ一樣ノ外觀ヲ呈スル細胞ノ集結ヲ見ル. 之ハ普通ノ上皮性細胞ノ形ト異ナリ又ソノ核モムシロ紡錘形デ明カニ核分剖像ヲ澤山呈ス. 卽チ上皮性腫瘍トハ異ナリ又紡錘形細胞肉腫トシテハ細胞ガ不揃ヒデ且隙間ヲ作リ Endotheliom ト見ルノガ至當デアル

第3章 考 按

胸壁ニ發生スル腫瘍トシテ知ラレテ居ルモノニハ先天性ニ血管腫，淋巴管腫ガアリ後天性ニハ皮膚樣囊腫，粉瘤，纖維腫，蟹足腫，神經纖維腫，脂肪腫ノ他ニ肋骨及ビ胸骨ノ外骨腫，骨腫等ガアル. 之等ハ一般ニ良性腫瘍トシテ取扱ハレテ居ル. 又軟骨腫モ見ラレ之ハ屢々肉腫トノ間ニ移行型ヲ有シ又混合腫瘍トシテ再發及ビ轉移性ヲ伴ツテクル.

惡性腫瘍トシテハ第一ニ肉腫ガ數ヘラレル. 之ハ多クハ肋骨々膜ニ原發シ硬度ガ大デ移動性ガナク生長ガ早ク爲メニ神經ノ壓迫現象ヲ來タシ劇痛ヲ訴ヘル事ガ屢々デアル. 又癌腫ハヨク乳腺ニ好發スル事ハ周知ノ通リデアル.

シカルニ肋膜壁ニ原發スル腫瘍ハ比較的少ク，稀ニ脂肪腫，纖維腫，軟骨腫，骨腫又ハ血管腫ノ如キモノガ數ヘラレルガ之等ハ比較的臨床的症狀ヲ呈サヌモノデアル. 之等ノ他ニ惡性腫瘍ト目サレル肉腫及ビ本症例ノ如キ Endotheliom ノ生ズル事モアル.

由來 Endotheliom ハ Golgi 氏 (1869) ガ逸速ク命名シタモノデアルガ其後ト雖モ尙十數年ニ亘リソノ歸趨ニ就キ數多ノ病理學者ノ論爭ノ的トナツタモノデアルガ Ackermann 氏 (1882) ノ研究ノ結果癌腫，肉腫トハ別ノ範疇ニイレルベキ腫瘍トサレ爾來 Endotheliom ノ名モ汎ク用ヒラレル樣ニナツタ. ソノ發生部ハ His氏(1865)ニ依リ初メテ稱ヘラレタ Endothelien デ之ハ漿液膜腔，血管淋巴管腔ヲ被覆スルモノデアルカ

ラ組織，器官ノ如何ヲ問ハズ殆ンド全身到ル處ニ發生シ得ル筈デアル．シカモ尙田中氏ニ依レバソノ好發部位トシテ耳下腺及ビソノ周圍，顎下腺，口腔咽頭粘膜，顏面皮膚，顏面及ビ頭蓋骨，腦膜，四肢ノ皮下組織，漿液膜，淋巴腺腫粘膜組織，關節周圍組織，卵巢及ビ腎臟等ガ推サレ，又 Aschoff 氏ニ依レバ皮膚組織，軟硬腦膜，耳下腺，口蓋部，子宮，卵巢，睾丸，骨，骨髓，腎臟，副腎臟，甲狀腺及ビ脾臟等ガ擧ゲラレ，Busman 氏ニ依レバ四肢及ビ胸部ニ多ク見ラレルト．

發生原因トシテノ要因モ區々デ多クハ本症例ノ如ク突然偶發的ニ患者自身ニ依リ發見サレルモノガ最モ多イ．又ソノ原因トモ考ヘラレル記載例ニハ外傷アリ (Nather 氏，Busman 氏例)，捻轉アリ (澤田氏例)，打撲アリ (Leszynski 氏例)，又北村・高田兩氏ノ報告シタ「フイラリヤ患者ノ睾丸ニ淋巴管內被細胞腫ノ發生セル例ヨリシテ微生物ニ依ル何等カノ刺戟モソノ發生原因タリ得ルト思考サレル．以上ノ他ニ林氏ノ報告例ハ2年1ケ月ノ女兒ニアツテ生後直チニ腰椎ノ右側ニ大人拇指頭大ノ腫脹ヲ認メ病理組織學的檢査ノ結果 Endotheliom ナル事ガ判明シタ事ヨリ先天性ニモ生ジ得ル事ガ覗ハレル．

カヽル點ヨリカシテ Spiegler 氏ノ如キハ遺傳的關係ノ存在ヲ主張シテ居ルガ一般ニ之ハ認メラレテ居ナイ．

年齡及ビ性的關係ノ存在モ多クハ殆ンド見ラレズ老幼男女ヲ問ハズニ現ハレルモノトサレテ居ルガ Busman 氏ノ統計ニ依ルト45歲ヨリ50歲間ニ最モ多ク，30歲ヨリ40歲及ビ51歲ヨリ60歲迄ガ之ニ亞ギ又彼ノ擧ゲタ27症例中20例ハ男性，5例ハ女性，記載不明ノモノガ2例デアル．又 Haslund 氏ニ依レバ20歲ヨリ30歲迄ノ間ガ最モ多イトサレテ居ル．

腫瘍ノ硬度ハソノ發生器官及ビ組織ニ依リ多少ノ差異ハアルガ普通軟カイ腫瘍トサレテ居ル．シカシ稀ニハ軟骨樣ノ硬サヲ有シ，又膠樣ノ性質ヲモ呈スル事ガアル．原則トシテ自覺痛ヲ伴ハズ，存在シテモ極輕度デアルガ稀ニ關節ヤ知覺神經ノ近クニ位スル時ハ相當量ノ自覺痛ヲ訴ヘル．壓痛ハ何時モ僅カニ存在スル．

腫瘍ノ發育ハ徐々デアツテ且新シイ結節ヲ次々ト續生シ殆ンド停止スル事ナク數年又ハ數十年ノ長期ニ亘ルモノスラ見ラレル．ソノ型ハ境界明カデ包裹サレタ結節ヲ示スガ時ニ瘤腫ノ如キ隆起ヲ呈スル事モアル．又屢々潰瘍形成ノ性質ヲ有シ肉腫ニ等シク周圍組織ヲ壓迫萎縮セシメルガ被覆皮膚ヲ破ルニ至ル迄ニハ相當ノ日時ヲ要スル．シカルニ漿液膜ニ生ジタ Endotheliom ハ特ニ瀰散性平面的ニ蔓延スルノヲ特徵トシテ居ル．

包裹結節ノ Endotheliom ハ外科的處置ニ依リ再發ヲ見ル事ハ稀ダガ，瀰散性ニ蔓延スルモノデハ本症例ノ如ク屢々之ヲ繰返ヘシ殊ニ腫瘍ノ一部ガ殘留スル時ニハ反ツテ手術ヲ加ヘタ刺戟ニ依リ速カニ再發ノ憂目ヲ見ル．カヽル事ヨリ Rosinski 氏ハ Endotheliom ハ良性腫瘍カ否カノ判斷ニ迷ツタガ Haslund 氏ハ "locale Malignität" ノ存在ヲ力說シ又 Küttner, Tillmann, 田中氏等ハ Endotheliom ヲ良性ト惡性ノ二型ニ分チ良性ノモノデモ何時モ惡性ニ轉向シ得ルト述ベテ居ル．特ニ Küttner 氏ハ彼ノ56觀察例中約11%ガ突然惡性ノ性質ヲ帶ビルニ至ツタト報告シテ居ル．

又本症例ニアツテハ腺轉移ハソノ經過ガ比較的長期ニ亘ルガ之ヲ認メナイガ末期ニ於テハ屢々之ガ現ハレテクル．Busman 氏ノ擧ゲタ27症例ニハ全部ニ之ヲ見，斯クテ終ニ死ノ轉歸ヲトルニ至ル事ヨリ充分ニ Endotheliom ノ惡性ナル事ヲ認メ得ラレルガ他ノ惡性腫瘍ト異ナリソノ轉移ハ母腫瘍ノ繼續的生長デ淋巴間隙ニ沿ツテ進ミ宛モ母腫瘍ヨリ離レタカノ如キ觀ヲ呈スル．

豫後．比較的良好．

治療．本症例及ビ他ノ諸氏ノ經驗例ニ徵シテモ明カナル如ク外科的手術ニ依ル事ガ最良デアル．シカシ全ク再發ナシトハ斷言デキナイ．

診斷．腫瘍ノ硬度，經過其他上述ノ如キ臨床上ノ諸相ヨリ綜合シテ得ラレルガ之等ハ何レモ

Endotheliom ニ個有ナ臨床像トハ云ヒ得ナイ. 卽チ臨床上ノ所見ノミカラハ確タル診斷ヲ下シ得ズ必ズ腫瘍ノ病理組織學的檢査ヲ要スル事ガ肝要ト思ハレル.

第4章 結 語

1. 27歳男性ノ右側肋膜壁ニ發生シタ Endotheliom ノ一例ヲ經驗シタ.

2. 本症ハ約7年前ニ偶發的ニ患者ニ依リ發見サレタモノデ爾來今日ニ至ル迄數十回ノ腫瘍剔出術ニ依ルモ尙再發ヲ續ケタモノデアル.

3. 本症ノ發生原因ハ不明デアル.

4. 又本症ノ Endotheliom ハ所謂 "locale Malignität" ヲ有シテ居ルガ他ニ組織, 器官及ビ腺轉移ヲ現ハサズ, 且發病以來7ケ年ノ長期ニ亘ルガソレニ比シテ allgemeine Malignität ヲ示サヌ.

5. 本症ハ初メハ肋骨カリエス」トシテ取扱ハレタモノデアルガ當科ニ於テ初メテ Endotheliom ナル事ガ確定サレタモノデアル. 卽チ Endotheliom ノ診斷ニハ臨床上ノ諸相ノ他ニ必ズ病理組織學的檢査ガ必要デアリ又外科的處置ニ依ル療法ガ最良ト思考サレル.

擱筆スルニ臨ミ御懇篤ナ校閲ヲ辱フセシ熊埜御堂教授並ビニ病理標本ヲ御教示下サレタ本學中村教授ニ深甚ナル謝意ヲ表シマス.

主 要 文 獻

1) **L. Aschoff:** Path. Anat. Bd. I. 1928. 2) **L. Burckhardt:** Sarcom u. Endotheliome nach ihrem path. Anat. u. klin. Verhalten (Beiträge z. klin. Chir. Bd. XXXVI. Hft. 1, S. 1). 3) **G. Y. Busman:** Malignant endotheliomas with cutaneons involvement, a clinical and histologic study with a report of three cases. (Arch. of D. & S., Vol. 6, p. 680, 1922). 4) **Clarkson, F. Arnold:** Primary endothelioma of the Plema. (Zentralbl. f. gesammte Chir. u. ihre Grenzgebiete Bd. 5, 1914, S. 344). 5) **P. J. Mc Donnell & E. S. Maxwell:** Endothelioma of the Plema (Yourn. of the amer. med. assoc. Vol. LXXIV, Nr. 3, 1920, Yanuar 17, p. 168). 6) **Eiselsberg:** Lehrb. d. Chir. 1930, Bd. 1. 7) **Forni:** L' endothelioma e il perithelioma della mamella. (Zentralbl. f. Chir. 1925). 8) **P. Haslund:** Multiple Endotheliome der Kopfhaut. (Arch. f. D. u. S., Bd. 82, S. 247, 1906). 9) **H. Küttner:** Die Geschwülste der Submaxillar-Speicheldrüse. (Beiträge z. klin. Chir. Bd. 16, 1896, S. 181). 10) **Leszynski:** Report of a case intracranial tumor resulting from traumatism. (Journ. of the amer. med. assoc. 1907, Nr. 16). 11) **W. K. Mlodzejewski:** Ein Fall von Endotheliom der Pleura u. des Pericards. (Zentralbl. f. Chir. 1898, S. 544). 12) **K. Nather:** Über ein malignes Lymphangioendo. der Haut des Fusses (Virchows Arch., Bd. 231, S. 540, 1921). 13) **D. Pupovac:** Ein Beitrag zur Kasuistik u. Histologie der sog. Endotheliome. (Deutsch. Zeitschr. f. Chir. Bd. XLIX, 77). 14) **Robinson, H. Betham:** Endothelioma of the breast. (zentralbl. f. ges. Chir. u. ihre Grenzgeb. Bd. 4, 1914, S. 611). 15) **B. Rosinski:** Zur Lehre von den endothelialen Ovarialgeschwülsten. (Zeitschr. f. geburtshülfe Gynäk. Bd. 35, S. 215). 16) **E. Spiegler:** Über Endothelioma der Haut. (Arch. f. D. u. S., Bd. 50, S. 163, 1899). 17) **N. Tanaka:** Über die klin. Diag. von Endotheliomen u. ihre eigentüm. Metastasenbildung. (Deutsche Zeitschr. f. Chir. Bd. LI. S. 209). 18) **石倉武雄**, 所謂內

被細胞腫ノ組織學的所見ニ就テ.（耳鼻咽喉科，4卷，6號，553）. 19）**伊藤幸藏**，內被細胞腫ノ組織學的研究.（大日本耳鼻咽喉科會々報，39卷，5號，474）. 20）**北村包彥，高田之**，Filaria患者ニ來レル睾丸淋巴管內被細胞腫ノ病理組織學的知見.（皮膚泌尿器科雜誌，32卷，818，昭7）. 21）**小島浦三郎**，內被細胞腫ノ1例.（中央醫學會雜誌，第70號，30）. 22）**澤田平十郎**，肋骨ヨリ發生セル內被細胞腫ノ1例.（日本外科學會雜誌，32回，4號，724）. 23）**瀨尾貞信**，所謂內被細胞腫性假性白血病ニ就テ.（日本外科學會雜誌，第15回）. 24）**關場不二彥**，大網膜ノ內被細胞腫ニ就テ.（北海醫報，第11卷，2號，10頁）. 25）**千葉俊夫**，肋膜惡性腫瘍ノ1例.（臨床醫學，17年，4號，471）. 26）**林良材**，先天性內被細胞腫ノ1例.（京都醫學雜誌，第18卷，第5號，540）. 27）**藤原忠**，全身ニ轉移ヲ來セル內被細胞癌腫.（醫學中央雜誌，54卷）. 28）**松尾巍**，大網ノ原發內被細胞腫（實驗消化器病學，6卷，8號，1156）. 29）**三宅勇，高田之**，皮膚淋巴管內被細胞腫ノ1例.（皮膚科泌尿器科雜誌，32卷，7號，601）. 30）**茂木藏之助**，乳腺ノ血管內被細胞腫ノ1例.（第3回日本醫學會雜誌，122）.

附 說 明

第1圖：接眼鏡Zeiss Homal I，接物鏡a*廓大32倍．硬結化セル組織ヲ中心トシテノ特異ノ細胞群ノ集結ヲ見ル．

第2圖：接物鏡 Zeiss Homal I，接眼鏡 Apochromat 20，廓大270倍．第1圖ノ特異細胞群ノ廓大圖．

田 上 論 文 附 圖

第 1 圖
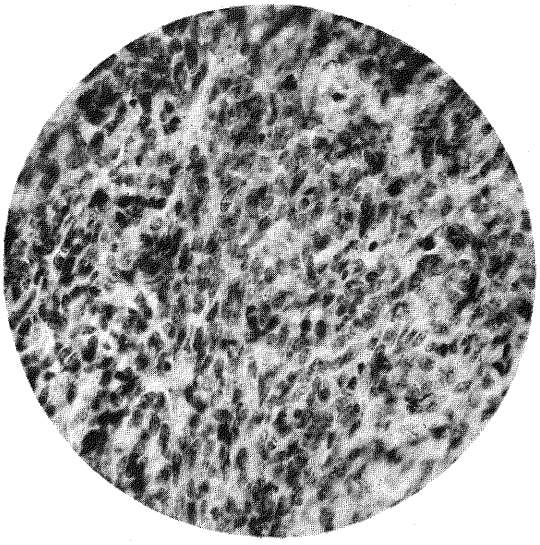
第 2 圖