金澤醫科大學研究科學生
(石川教授指導)

動脈周圍交感神經切除術並ニ交感神經節狀索切除術ノ臨床的觀察

陸軍一等軍醫　今井省三郎

(昭和6年10月12日受附)

目次

第一章　緒言
第二章　動脈周圍交感神經切除トソノ術式
第三章　交感神經節狀索切除トソノ術式
第四章　臨床例
第五章　手術成績總括
　第一　手術成績
　第二　遠隔成績
　第三　總括
第六章　考按
第七章　結論
　主要文獻

第一章　緒言

抑々交感神經系ノ外科的侵襲ハ19世紀後半ノ事ニ屬シ，1883年 Alexander 氏ノ癲癇ニ對スル頸部交感神經節切除ヲ最初トシ，Jaboulay 氏ノバセドウ氏病ニ對スル兩側頸部交感神經切除(1896年)及ビ三叉神經痛ニ對スル頸部交感神經節切除(1899年)，Jonescu 氏ノ綠內障ニ對スル頸部交感神經切除ソノ他 Lériche, Brüning, Kümmel, Chipault, Ethinger 等ノ諸氏ノ交感神經或ハ交感神經節切除ノ報告相ツイテ出デ，植物神經系統ノ研究ト相俟ツテ漸次各種難治疾患ニ對スル外科的治療ノ發達ヲ見ルニ至レリ，タマタマ，1899年 Jaboulay 氏ニヨリテ初メテ着想セラレ，1914年 Leriche ニヨリテ動脈周圍交感神經切除術發表セラルヽヤ，斯界ノ注目スル所トナリ忽チ各國ニ於テ追試サレ四肢ニ於ケル難治ノ疾患，例ヘバレノー氏病，特發性脫疽，ソノ他各種ノ脫疽，間歇性跛行症，榮養障碍性潰瘍ソノ他各種ノ慢性潰瘍，骨關節結核，靜脈瘤，痙攣性筋彎縮乃至筋强直，骨折治癒遲延セルモノ，鞏皮症乃至象皮病及浮腫ソノ他諸種ノ皮膚疾患，切斷端ノ疼痛，一般神經痛等ニ効果アルヲ認メラレソノ應用範圍ハ次第ニ擴大セラルヽニ至レリ，更ニ又，近時上肢ニ對シテハ頸胸部交感神經節狀索ヲ，下肢ニ對シテハ腰薦部交感神經節狀索ヲ切除セントスル卽チ交感神經節狀索切除術唱導セラレ，前記四肢ノ諸疾患ニ對シ，ヨリ以上ノ効果アリト喧傳セラレツヽアリ，斯クノ如キ交感神經系統ノ外科的應用ハ實ニ近世醫學ノ一進步ニシテ將來植物神經系統ノ生理學的，病理學的及解剖學的研究ノ進步並ビニ內分泌學方面ノ研究ト相俟ツテ啻ニ四肢ニ限ラズ從來難治トセラレタル種々ノ特種疾患ノ治療ハ爲ニ益々開拓セラレントスル趨勢ニアリ，

余ハ石川外科教室ニ於テ最近約6ケ年間ニ於テ四肢ノ疾患ニ試ミラレタル動脈周圍交感神經切除術並ニ交感神經節狀索切除術ニ就テ調査シ，ソノ記事ノ明瞭ナラザルモノ，不正確ナ

ルモノヲ除キテ，合計46手術例ヲ得タルヲ以テ主トシテ此手術成績ヲ述ベ併テ之ヲ基礎トシテ其治療的意義ヲ批判セントス．

第二章　動脈周圍交感神經切除トソノ術式

Lériche 氏ニヨリ發表セラレタル動脈周圍交感神經切除術ハ，(1) 交感神經纖維ハ四肢ニ於ケル種々ノ組織ニ分布シ，當該部ノ血液供給分泌ソノ他種々ノ生理學的機能ノ平衡ヲ掌ル．(2) 此神經分布區域卽チ動脈壁神經筋肉等ニ於ケル刺戟的障碍ハ循環知覺及榮養狀態ノ不平衡ヲ惹起ス．(3) 障碍ヲ除去スルト共ニ交感神經連絡ヲ完全ニ遮斷セバ生理的平衡ヲ回復ストノ定義ノ下ニ，足蹠穿孔性潰瘍患者ニシテ治癒遲延セルモノニ股動脈外層2糎ヲ切除シ効果ヲ得，ツイデ末梢神經損傷後ノ血管運動障碍ヲ有スル18例ニ同樣ノ手術ヲ施シ良結果ヲ得タリ，同氏ハ更ニ神經性疼痛浮腫榮養障碍潰瘍又ハ慢性皮膚病ニ對シテモ効果アリト論ゼリ，本手術ハ動脈外層ニ存スル交感神經叢ヲ一定度ニ中斷スル手術ニシテ疾患部位ヲ榮養スル主要動脈卽チ上肢ニテハ上膊動脈下肢ニテハ股動脈ニ對シテ行フモノナリ．

ソノ術式ノ原法ハ先ヅ皮膚ヲ切開シ次ニ動脈ヲ覆フ結締織鞘ヲ切開スル時ハ外層ヲ被ムル動脈ヲ露出ス1ケ所ニテ動脈ヲ下層ヨリ剝離シ，「ガーゼ」ノ小片ヲ通ジテ輕ク擧上スル時ハソノ附近ノ側枝現ハル，小ナル側枝ハ可及的幹ヨリ遠ザカリテ二重結紮ヲ施シ切斷ス次ニ動脈外壁ニ小切ヲ加ヘ是ニ有溝消息子ヲ血管ノ長軸ニ沿ヒテ縱ニ挿入シ動脈外壁ノミヲ切開シテ之ヲ兩側ニ離開シテ後面ニ達シ然ル後外壁全部ヲ切除ス溫湯「ガーゼ」ヲ以テ輕ク動脈壁ヲ磨擦シテ外層ノ殘部ヲ除去スカクシテ筋肉ノ埋沒縫合ヲ行ヒ之ヲ以テ動脈ヲ蔽ヒ皮膚縫合ヲ施ス．

カクテ Brünning, Kappis, Lehmann 氏等ノ追試者續出シ，ソノ應用範圍ハ擴マリ，或ハ種々ノ意見術式ノ改良等行ハルヽニ至レリ．

ソノ切除ノ範圍ニツイテハ Lériche 氏ハ初メ2乃至3糎トシタルモ後10乃至12糎ノ長サニ及ボスベシト論ジ，Kappis, Hermann, Kümmel 氏等ハ股動脈ニテハ8乃至10糎以上，上膊動脈ニテハ6乃至8糎以上ヲ要ストセリ．一部ノ學者ハ動脈ノ中層及內膜ハ血管內ヨリ榮養サルヽモノナレドモ尙榮養神經除去ニ因スル動脈ノ榮養障碍ニ備ヘン爲ニ切除ノ範圍ヲナルベク小ナルヲ可ナリト唱ヘタレドモ一般ニ股動脈ニ對シテハ7乃至8糎以上，上膊動脈ニ對シテハ6乃至7糎以上ヲ可ナリト認ムルモノ多シ．

Brüning 氏ハ動脈外壁切除スルニ當リ先ヅ動脈ヲ共通血管鞘並ニ血管周圍組織及靜脈ヨリ剝離シ然ル後動脈外層ヲ有溝消息子ト刀トヲ以テ或ハ單ニ鋏ヲ以テ縱ニ切開シ漸次翼狀ニ兩側ニ切開シテ後面ニ達シ全部ヲ切除スルヲ便ナリト云ヘリ，Chaton, Kümmell 氏等ハ先ヅ兩端ニテ外膜ヲ環狀ニ切リ次ニ縱ニ開キテ剝離セリ．

外膜ヲ完全ニ除去セル際ハ血管壁ハ光澤ナキ白色ヲ呈シ唯僅カニ眞珠貝樣光輝アリ，多クノ場合動脈管ハ收縮シテ口徑4分ノ3乃至2分ノ1ニ減少ス，然レドモ若シ，完全ニ外膜ヲ剝離シ筋層ノミトスレバ動脈ハ血壓ノタメ破裂ヲ來スコト有リ得トイフ，Trinkler, Mona-

schkin, 大澤氏等ハ穿孔又ハ血管周圍瘢痕形成ヲ防止セントシ手術セル血管ノ周圍ヲ附近ヨリ取リタル脂肪組織片又ハ筋膜或ハ筋肉内ニ被包保護セント試ミタリ.

手術後ノ創面ハ Lériche, Brüning 氏等ソノ他一般ニ一次的ニ縫合セルモ, 一部ヲ開放シ或ハ場合ニヨリテハ全開放スルヲ可トスルモノアリ, 又靜脈性鬱滯ヲサクルタメ筋膜ハ一般ニ縫合セサルモノ多シ.

尙外膜遺殘ノ有無ヲ知ランガ爲ニ, Lériche 氏ハ溫湯「ガーゼ」ヲ以テ, Brüning 氏ハ生理的食鹽水ヲ以テ擦拭スルノ法ヲ推奬セリ, 而モ脈管硬化症等アリテ癒着甚シクシテ全ク剝離シ得ザルガ如キコトアル場合ニハ, Lériche 氏ハ他ノ部位ヲ選ブベシトナシ, Handley 氏ハ細針ヲ以テ70%「アルコール」ヲ脈管周圍4ケ所ニ於テ各4分ノ1粍宛注射シ神經ノ傳達ヲ中斷スヘシト云ヘリ.

次ニ Kappis 氏ハ鼠蹊腺ニ近キ所ニテハ創傷感染ヲ起シ脈管損傷, 後出血ヲ起ス恐レアルヲ以テナルベク下方ニテ行フヲ可トセリ.

本手術ノ主徵候ハ末梢血管ノ擴張ニシテ術後手術部位ノ一時的血管收縮卽チ交感神經刺戟ニヨリ二次的血管擴張卽チ交感神經麻痺ヲ起シ, 局所ノ榮養ヲ恢復シ組織ノ再生機能ヲ增進セシムルモノニシテ, Lériche 氏及ビ Brüning 氏ハ血管運動神經障碍ハ或ハ反射性ニ或ハ直接刺戟ニヨリテ惹起セラルヽモノニシテ, 從テ本手術ハ中樞ヨリ末梢ニ至ル遠心性傳達經路ノ遮斷ニヨルモノナリトイフ, 然レドモ, 1921年 Simoni 氏1923年 Langley 氏等ハ交感神經纖維ハ末梢血管ニ向ツテ動脈壁ニ沿ヒ連續的ニ走ルモノニ非ズ截斷的ニ周圍脊髓神經ヨリ分布セラルヽモノニシテ寧ロ求心性經路ノ遮斷ニヨルモノナリト論ゼリ, 次イデ1924年 Läwen 氏ハ本手術ノ血管ニ對スル影響ハ一旦求心的ニ脊髓ニ傳達セラレ之ガ脈管緊張ノ抑制トシテ反射的ニ働ラクモノニシテ, 本手術後脈管ノ周圍ニ或ル期間ノ再生現象起リ是ガ脊髓ニ傳達セラレ反射性ニ働ラクヲ以テ, 此現象ガ全ク終ルニ至ル迄此反射作用ハ存續スベキモノナリト云ヒ, 本手術後血管擴張ハ一定期間ナル點ヲ說明セリ, 1924年 Lehmann 氏ハ更ニ動脈外膜切除ニヨリ血管收縮神經ガ切除サルヽニ非ズシテ知覺性動脈壁交感神經叢ガ切除サルヽモノニシテ, 求心性刺戟遮斷ノ結果血管收縮性緊張ノ抑制ヲ惹起シ血管擴張トナルモソノ期間ハ元ノ平衡狀態ヲ恢復スルニ至ツテ止ムトイフ, 近時(1926年)大澤氏ノ實驗ニヨレバ, 全然本手術ノ効果ハ反射路ノ存在ニヨリテ生ジ單ニ遠心性纖維ノ遮斷ニヨル麻痺性血管擴張ニ非ザルコトヲ主張セリ.

カクノ如ク本手術ノ血管擴張ニ及ボス作用方法ニツイテハ未ダ確定セザルモ, 本手術後ニ發現スル生理的作用ニ就テハ今日迄知ラレタル處ニ於テハ前述ノ如ク, 手術部位ノ動脈ハ痙攣ヲ起シ著シク縮少ス, ソノ持續時間ハ Lériche 氏ハ3乃至15時間續クト云ヒ, Kümmell 氏ハ5時間, Brüning, Stahl 氏等ハ數日間續クト云ヘド, ムシロ2時間乃至6時間ノ短時間ニ止マルコト多シ, 末梢血管ニ於テモ一時反應性攣縮ヲ來スモ一定時ノ後ニハ擴張ヲ來ス, コノ擴張卽チ充血ハ永續的ノモノニ非ズシテ早晩手術前ノ狀態ニ復スルモノニシテソノ持續期間ハ3乃至數週間ニ過ギザルモノニシテ稀ニ2ケ月モ續キタルコトアリ, 皮膚溫モ從ツテ

上昇シ Lèriche 氏ハ最高ノ差ハ第6日ナリト云ヒ，Brüning 氏ハ最高ノ差2.4度ニテ第2乃至第3日ニシテ第4日ヨリ健側ト患側トノ差ハ漸次減少スルモ患側ノ方常ニ高シ，伊藤弘教授ニ依レバ手術後第2乃至第4日最モ高ク上昇シ第4日第5日頃ヨリ再ビ漸次低下シ約2乃至3週間內外ニテ健側トノ差ヲ認メザルモノ最モ多シト.

カクシテ Lériche 氏動脈周圍交感神經切除術ハ初メテ發表セラレテヨリ既ニ十有餘年ヲ經過シ，近來ソノ効果ノ永續的ニ非ズシテ，一旦治癒スルモ再發スル傾向多シト稱セラルヽニ至リタルモ，コハムシロ交感神經纖維走行經路ノ未ダ十分明カナラザル今日完全ナル外膜剝離ヲ云々スルモ，尙動脈ノ甚ダ纖細ナル神經枝ヲ如何トモスル能ハズ，又完全ニ外膜剝離シテ筋層ノミトナサンカ血管斷裂ノ怒レアル等ヲ思ハヾ，本手術ハ更ニ改良ヲ要スベキ點アリ，且緒言ニ於テ述ベタル如ク，植物神經系統ノ研究進歩ト共ニ愈々本手術ノ完成ヲ期シテコソ意義アリトイフベク，謂ハンヤ本手術ハ術式簡單ニシテ容易且反覆手術ニヨリテ末梢枝ノ充血ヲ持續シ得ベク血管壁健常ナル幾多ノ四肢疾患ニ對シテ行フテ利アルニ於テオヤ.

次ニ石川外科教室ニ於テ現在實施シツヽアル術式ニツイテ述ベン.

通常成人ニ於テハ，「パントポンスコポラミン」0.5 瓩ヲ術前30分乃至1時間ニ皮下注射シツイデ0.5%「ノボカイン」(1000倍「アドレナリン」10滴注加)又ハ0.05%「ペルカイン」(1000倍「エピネフリン」15滴注加)局所麻醉ノ下ニ，上膊ニ於テハ腋窩ニ接シテ內側脈管溝ニ沿フテ約8糎內外，上腿ニ於テハ鼠蹊靱帶ニ接シソノ3分ノ1內面ニ沿フテ約10糎內外ノ縱ノ皮膚切開ヲナシ，筋間ヲ分ケテ動脈周圍ノ結締織鞘ヲ切開シ，上膊動脈又ハ股動脈ニ達ス，1ケ所ニテ動脈ヲ下層ヨリ剝離シ，「ガーゼ」片又ハ「ピンセツト」ニテ輕ク擧上シ小側枝ヲ可及的幹ヨリ遠ザカリテ二重結紮シテ切斷シツイデ動脈外壁ニ小切開ヲ加ヘ眼科用「ピンセツト」「クノツプシエーレ」小「スパーテルハーケン」等ヲ用ヒテ兩方ニ開キ下方ニ達シ，上膊動脈ニテハ6乃至7糎以上股動脈ニテハ7乃至8糎以上ナルベク長ク且全周ニワタリテ切除ス，コノ部ノ動脈ハ必ラズ收縮スルヲ見ル，次ニ90%「アルコール」ヲ浸セル綿紗ニテ瞬間拭ヒ，3，40秒ノ後生理的食鹽水ヲ浸セル綿紗ニテ輕ク拭フ，カクシテ結締織鞘ヲ縫合シ皮膚ハ全縫合シテ手術ヲ終ル.

第三章　交感神經節狀索切除トソノ術式

文獻ヲ按ズルニ，1899年 Jaboulay 氏ハ癲癇ニ合併セル三叉神經痛ニ對シ同側頸部交感神經節切除術ヲ行ヒテ疼痛ヲ鎭靜シ得タルコトヲ報告シ，Ettinger 氏ハ偏頭痛ニ對シ頸胸交感神經節切除ヲ行ヒテ之ヲ治癒セシメ，1916年 Jonnescu 氏ハ狹心症ニ對シテ頸胸交感神經節切除ヲ實施シ，1923年 Kümmell 氏ハ氣管支喘息ニ對シ頸部交感神經節切除ノ効果アルコトヲ發表セリ，又 Jonnescu 氏ハ重症ナル膣攣縮ヲ有スル骨盤神經痛ニ，又坐骨神經痛ニ，Gomoin，Jonnescu 氏等ハ手術不能ノ子宮癌ニヨル疼痛ニ對シ薦骨部交感神經節ヲ切除シテ効果アルコトヲ報告セリ，カヽル間ニ Lériche 氏動脈周圍交感神經切除術盛ニ行ハルヽニ至ルト共ニ，ソノ缺點ヲモ認メラレ，コヽニコレニ代フルニ交感神經節切除ヲ以テ四肢ノ疾患

ニ應用セントスル者アルニ至レリ，即チ Brüning 氏ハ1923年上肢ノレノー氏病ニ對シテ動脈周圍交感神經切除術ニ加フルニ頸部星芒狀交感神經節切除術ヲ以テシ單ニ動脈周圍交感神經切除術ヲノミ行ヘルモノニ比シ其作用强度ニシテ確實ナル効果ヲ收メ，伊藤，大澤兩氏ハ1925年足部ノ特發性脫疽ニ對シテ腰薦交感神經節狀索切除術ニヨリ，更ニ上肢特發性脫疽ニ對シテ星芒狀神經節ヲ中頸部交感神經節ト共ニ切除シ短時日ニ治癒セシメ得タリト發表セリ.

ソノ手術後發現スル生理作用ニ就テハ，伊藤，大澤兩氏ニヨレバ，末梢血管ハ寒冷ニ對スル收縮力ハ手術直後ヨリ全ク消失シ末梢ノ靜脈血ハ直チニ鮮紅色ヲ呈シ流血量急速ニ增加シソノ增加ノ程度ハ動脈周圍交感神經切除ノ際ヨリモ遙カニ大ニシテ且長期間ニ亘リテ持續ス，皮膚溫ハ手術直後間モナク著明ニ上昇シ最高ノ差攝氏 3.6 度ニシテ漸次日ヲ追ヒテ幾分減少スト雖モ，手術後36日ニシテ尙平均攝氏 2.0 度上昇ス.

カク本手術ハ動脈壁自身ニハ何等ノ損傷ヲモ加ヘズシテ前記ノ如ク末梢血管血液ノ增加充血皮膚溫上昇ヲ促シ，而モ永續的ナルヲ以テ諸種ノ脫疽間歇性跛行症所謂「カウザルギー」慢性潰瘍靜脈瘤性潰瘍慢性化膿性骨髓炎慢性關節炎關節結核レントゲン性潰瘍紅斑性疼痛症凍傷等四肢ニ於ケル血管運動神經痙攣ニ因スル諸種ノ疾患及自働的充血ヲ要スル諸種ノ疾患ニ對シテ Lériche 氏動脈周圍交感神經切除術ヨリ更ニ効果大ナリトイフ.

抑々交感神經纖維ノ出發部位並ニ走行ニ關シテハ從來論議ノ存スル所ナルモ大體ニ於テ，四肢ニ分布セラルヽ交感神經纖維ハ脊髓前根ヨリ出デ白色交通枝ヲ通リ交感神經節ニ入リ一部ハ直接血管周圍神經叢ニ分布シ他部ハ更ニ灰白交通枝ヲ通リ脊髓神經ニ混入シテ共ニ走行シ血管ニ分布スルモノナリト云ハル，而シテ交感神經節ノ中，上肢血管ニ關係スルモノハ下頸部神經節ト第1胸椎神經節トヲ含ム所謂，星芒狀神經節及中頸部交感神經節ニシテ，下肢血管ニ關係スルモノハ腰薦部交感神經節狀索ノ第3腰椎ヨリ第3薦骨椎迄ノ間ナリ.

從ツテ上肢ノ疾患ニ對シテハ星芒狀神經節ト中頸部神經節トヲ節狀索ノマヽ切除シ，下肢ノ疾患ニ對シテハ第3腰椎ヨリ第3薦骨ニ至ル間ノ交感神經節狀索ヲ連續的ニ切除スルナリ，一部ヲ切斷シ又ハ一神經節ヲ除去スルノミニテハ充分ナル効果ヲ發揮スル能ハズ尙兩側全切除ヲナスモ何等危險ナク兩側ニ對シテ同樣ノ効果ヲ示ス，又本手術ヲ行ヒ更ニ動脈周圍交感神經切除ヲ行フ時ハソノ効果一層著明ナリトイフ.

次ニ石川外科教室ニ於ケル術式ヲ概述スベシ，成人ニ於テハ術前30分乃至1時間「パントポン・スコポラミン」0.5 ヲ注射シ，0.5%「ノボカイン」液(1000倍「アドレナリン」液10滴注加)又ハ 0.05%「ペルカイン」液(1000倍「エピネフリン」液15滴注加)ノ局所麻醉ノ下ニ行フ.

(1) 頸胸交感神經節狀索切除術

先ヅ乳嘴突起部ヨリ胸鎖乳頭筋ノ後緣ニ沿フテ鎖骨上窩ニ達スル皮膚切開ヲナシ第6頸椎橫突起ノ前方ニ向ツテ頸動靜脈迷走神經等ヲサケテ注意シツヽ鈍性ニ進ミ，頸椎橫突起ノ前結節連鎖ノ內側又ハ頸動脈血管鞘ノ後壁ニ於テ迷走神經ノ後外側ニ走ル交感神經節狀索ヲ求メ，コレト下甲狀腺動脈ト交叉スル部ニ中頸部神經節ヲ求メ，更ニ節狀索ヲ下方ニ追及シ鎖

骨下動脈ヨリ椎骨動脈ガ上方ニ岐ルヽ部ニ於テコレラ動脈ノ後方ニ第7頸椎横突起前面ニ於テ星芒狀神經節ヲ求メ動脈瘤針ニテ內側ニ引上ゲ先ヅ後方ヨリ剝離シ側枝ト上下トノ連絡ヲ斷チテ後全部ヲ切除ス，ツイデ皮膚ヲ縫合ス，患者ノ位置ハ仰臥位ニテ少シク上半身高位トス.

(2) 腰薦交感神經節狀索切除術

術前處置トシテ前日下劑ヲ與ヘ早朝浣腸ヲナス，患者ハ仰臥位骨盤高位トス，先ヅ下腹部正中線ニ於テ臍下ヨリ恥骨縫線上ニ至ル皮膚切開ヲナシ腸管ヲ上方ニ壓シ上ゲ薦骨胛角ヲ現ハシ後腹膜ヲ此部ヲ中心ニ上下ニ約8糎ノ切開ヲナシ後腹壁腔ニ入ル腹部大動脈下空靜脈輸尿管ノ後方ニ第1薦骨交感神經節ヲ紡錘形大豆大ニ觸知シ得ベシ故ニ血管周圍組織ヲ鈍性ニ剝離シ之ニ達ス動脈瘤針ニテ上方ニ引上ゲ甲狀腺消息子ヲ以テ周圍組織及脊髓神經ヨリ剝離シ同樣ニ第2薦骨神經節ヲモ處置シ下方トノ連絡ヲ切斷ス，次ニ後腹膜ヲ鈍鈎ニテ充分上方ニ引上ゲ第3腰椎以下ノ節狀索ヲ露出シ上方トノ連絡ヲ切斷シカクシテ交感神經節ヲ神經纖維ト共ニ切除シ後腹膜ヲ縫合シ腹腔ヲ閉鎖ス.

本手術ハ何等危險ナク唯術後輕キ腸管麻痺ヲ呈スルコトアルモ數日後全ク恢復スルヲ常トス，又小澤，宇佐美兩氏ハ數回ニ亘リ激シキ下痢ヲ見タルコトヲ報告セリ.

尙此ノ手術ハ開腹セズニ腹膜外ニ施行スル事モ可能ニシテ Stahl, Rieder, Perpina, 來須，櫻井兩氏，大澤，青柳兩氏等ノ報告アリ.

第四章 臨 床 例

第1 特發性脫疽

第1例

患 者 波○三○郎，♂，41歳，料理業.

病 名 左足特發性脫疽.

入 院 大正14年6月17日.

家族史 特記事項ナシ.

既往症 大正9年(35歳)冬季外出後寒サノタメ右第一趾蒼白トナリ暖ムルニ疼痛アリ翌年4月頃同尖端黑色トナリ疼痛ハ漸次周圍ニ擴ガリ表皮剝離シ，潰瘍ハ漸次大トナリ6月足關節ニテ切斷シ一時治癒セシモ又切斷面ニテ化膿シ，更ニ入院醫治ヲ受ケ遂ニ治癒セリ.

現 症 本年1月20日頃左足第一趾內側ニ神經痛樣ノ疼痛アリ時々大腿ニ迄放散ス寒冷感アリ，10日程後化膿シ自開シ醫治ヲ受ケタルモ治癒セザルニヨリ當院ニ來ル.

一般所見 特記事項ナシ.

局所所見 左第一趾暗赤色ヲ呈シ爪床部ニ潰瘍アリ黑色ヲ呈ス. 尖端及外側ニ化膿部位アリ，爪ハ脫落セリ.

觸視スルニ寒冷ニシテ知覺鈍ナルモ外側化膿セル部ニ壓痛アリ，第二趾少シク寒冷足背動脈波動弱シ第二，第三趾少シク疼痛アリタルモ2,3日前ヨリナシ. 下腿一般ニ削痩ス多少寒冷感アリ.

手 術 大正14年6月29日0.5%「ノボカイン・アドレナリン」局所麻醉ノ下ニ，左股動脈周圍交感神經切

除術ヲ約10糎行フ.

經 過 6月29日術後左全肢ニ熱感アリ第一趾ノ疼痛ハ術前ニ比シ極メテ少キモ尙時々アリ.

6月30日38度5分ニ熱發ス腰痛アリ.

7月3日腰痛ナシ左第一趾疼痛アリ.

7月4日左第一趾ニ疼痛アリ膿及血液出ヅ.

7月5日左下腿少シク寒冷感アリ.

7月6日拔糸第一次癒合.

7月13日驅蟲療法ヲ始ム.

8月4日「リゾール」浴ヲ始ム.

9月1日左第一趾ニ激痛アリ「パントポレ」0.6注射.

9月5日時々左第一趾ニ激痛アリ色紫赤色ヲ呈ス. 時々第二趾ニモ同樣ノ症狀アリ.

再手術 9月7日0.5%「ノボカイン」局所痲醉ノ下ニ左膝腸高ノ中央ニテ約10糎皮膚切開ヲナシ膝腸動脈周圍交感神經切除術ヲナシ「アルコール」ヲ塗抹シ暫時ノ後生理的食鹽水ニテ拭フ.

經 過 9月8日體溫38度2分, 脈博90至, 夜「パントポン」0.4ヲ與フ.

9月10日體溫下降ス.

9月14日拔糸第一次癒合.

9月25日手術後今日迄時々疼痛アリ「パントポン」半筒ヲ注射ス.

9月29日左第一趾ノ潰瘍著シク清潔トナル. 化膿面モ分泌物少ナシ.

10月2日足背ニ神經痛樣疼痛アリ傷部ニ疼痛ナシ. 左鼠蹊部淋巴腺腫脹アリ冷罨法ヲナス.

10月4日右第一趾創面ニ「クロラミンT」ガーゼ使用.

10月20日「リゾール」浴ヲ始ム.

10月21日食鹽水皮下注射隔日.

10月24日右第一趾創面ニ「ブレソヨード」ガーゼ使用.

11月1日疼痛最早ナシ.

退 院 12月28日略全治.

第2例

患 者 松○清○, ♂, 25歳, 無.

病 名 左足特發性脫疽.

入 院 昭和2年6月24日.

家族史 特記事項ナシ.

既往症 頸腺結核ヲ患ヒタル他著患ナシ.

現 症 昨年11月頃ヨリ兩足趾ニ凍傷アリ, ソレ以來左足背ニ紫紅色ノ腫脹及疼痛アリ軟膏ヲ貼用セシニ少シク腫脹減セシモ又腫大セリ. 現在鈍痛, 寒冷感アリ殊ニ趾端ニ甚シ.

一般所見 著變ヲ認メズ.

局所々見 左足尖端「チアノーゼ」鈍痛及寒冷感アリ爪ノ光澤ナシ. 足背動脈ノ波動ハ觸知ス.

手 術 6月24日左上腿ニ於テ股動脈周圍交感神經切除術ヲ約10糎行フ.

經 過 6月27日鈍痛及寒冷感減ズ.

6月30日抜糸第一次癒合.

7月15日鈍痛及寒冷感殆ンドナシ.

退　院　7月18日全治.

第3例

患　者　古○玉○，♂，33歳，醬油業.

病　名　右上肢特發性脱疽.

入　院　昭和3年7月28日.

家族史　特記事項ナシ.

既往症　19歳黴毒，20歳淋疾ヲ經過ス．酒煙草ヲ好ム.

現　症　本年3月以來右手ニ麻痺感，寒冷感及疼痛アリ，5月10日石ニテ小指ヲ傷ケ化膿シ約1ケ月前某醫ニヨリ手術ヲ受ケタルモ治癒ニ至ラズ.

一般所見　體格榮養著變ヲ認メズ.

局所々見　右手麻痺及寒冷感アリ，指端稍蒼白色ナリ．小指切斷創アリ，肉芽發育不良右橈骨動脈波動弱シ.

皮膚溫右手背31度6分，手掌32度.

　　左手背32度2分，手掌33度.

手　術　7月30日「ノボカイン.アドレナリン」局所麻醉ノ下ニ右上膊動脈周圍交感神經切除術ヲ約8糎行フ上膊動脈甚ダ細ク波動モ小ナリ．上膊靜脈ニ血栓ヲ認ム.

經　過　7月31日全身狀態良手術創ニ疼痛ヲ訴ヘズ8月2日體溫39度2分脈搏96至ニ上ル．患側ノ皮膚溫尙健側ニ比シ低シ.

8月3日體溫36度5分ニ下降ス.

8月4日患側ノ皮膚溫健側ヨリ幾分高クナル.

8月5日抜糸第一次癒合.

8月6日「リバノール」ガーゼ貼用，右手小指ノ切斷創著シク肉芽ノ發育良好トナル.

退　院　8月11日略全治.

再入院　昭和5年3月23日.

病　名　左上膊特發性脱疽.

現　症　昨年12月ヨリ左手ニモ疼痛及寒冷感ヲ訴フルニ至レリ.

手　術　3月24日「ノボカイン.アドレナリン」局所麻醉ノ下ニ左上膊部ニ約9糎ノ皮膚切開ヲナシ，上膊動脈周圍交感神經切除ヲ約8糎行フ.

經　過　經過良好皮膚溫5日目ヨリ患側1度內外高シ疼痛及寒冷感殆ンドナキニ至ル.

退　院　4月5日．略全治.

再入院　昭和5年10月23日.

現　症　先キニ動脈周圍交感神經切除術ヲナシ經過良好ナリシモ昨今再ビ左手ノ冷感ヲ訴フ.

局所々見　左手ノ運動並ビニ知覺障碍アリ，中指ノ末端黑色ヲ呈シ脱疽狀ヲナス．寒冷感並ビニ疼痛アリ.

手　術　10月24日「ノボカイン・アドレナリン」局所麻醉ノ下ニ，左頸部ニ胸鎖乳頭筋ニ沿フテ皮膚切開

ヲナシ左頸胸部交感神經索ヲ約6糎切除シ，中頸部神經節及星芒狀神經節ヲ十分ニ摘出ス．

經 過 10月26日左中指ニ激痛ヲ訴フ．「パピナール」0.7注射，左手右ヨリモ稍暖シ．

10月29日皮膚溫患側健側著シキ差違ナシ．

10月30日左手溫感アリ．

11月1日全拔糸第一次癒合左指ノ疼痛殆ンドナシ．食鹽水ノ冷溫交互浴ヲナシ沃度「カルシウム」ノ注射ヲナス．

退 院 11月6日．略全治．

第4例

患 者 宮○外○，♂，43歳，農．

病 名 左足特發性脫疽．

入 院 昭和3年7月31日．

家族症 結核性素質アリ．

既往症 24歳ノ時淋疾ニ罹ル．

約10年前ヨリ今日ニ至ル迄兩下腿ニ神經痛アリ．

現 症 昨年12月以來左第五趾ニ輕キ疼痛アリ腫脹發赤ナシ今年2月コノ部自然ニ穿孔シ，醫治ヲ受ケタルモ全治セズ，5月24日左第五趾特發性脫疽トシテ當外科外來ニテ壞疽部ヲ除去セルモ創部治癒遲キニヨリ入院セシム．

一般所見 心尖收縮性雜音アリ他部心音モ不純ナリ．膝蓋腱反射亢進ス．體溫37度7分．

局所々見 左第五趾白色ノ「ベラグ」アリ肉芽不良．

周圍ハ浮腫狀ニ腫脹シ，足背ニモ腫脹アリ疼痛强シ．

手 術 8月3日「ノボカイン・アドレナリン」局所麻醉ノ下ニ左股動脈周圍交感神經切除術ヲナス．

經 過 8月4日患部ノ疼痛アリ「リバノール」ガーゼ貼用．

8月9日拔糸第一次癒合左第五趾ノ創部肉芽不良，疼痛强シ．

8月14日皮膚溫ハ術後6日目頃ヨリ患側ハ健側ヨリ約1度內外ノ高溫ヲ示シ殊ニ足關節ヨリモ膝關節ニテソノ差著明ナリ．而レドモ左第五趾ノ疼痛依然强シ．

手 術 8月15日ノ「ノボカイン・アドレナリン」局所麻醉ノ下ニ左腰薦部交感神經節狀索除去手術ヲナス．

經 過 8月20日左第五趾創部ニ新鮮ナル良肉芽面ヲ見ル．足背足蹠ノ疾痛尙存ス．

8月21日拔糸第一次癒合，驅蟲療法開始．

8月23日術後5日目頃ヨリ患側ハ健側ニ比シ皮膚溫約1度內外ノ高溫ヲ示シ，膝關節ニテ著明ナリ．

8月25日左第五趾創面新鮮，紅色ノ肉芽存ス．疼痛尙アリ．

8月29日「リゾール」浴ヲ始ム．疼痛少シク減ズ．

9月2日患側ト健側トノ皮膚溫殆ンド差違ナシ．

9月15日熱氣浴ヲ初ム．

9月17日創面縮少シ分泌殆ンドナシ．

9月22日起立ノ際左足背ニ疼痛ヲ訴フ．「レントゲン」檢査ニヨリ足關節結核ト診斷ス．

9月28日「ノボカイン・アドレナリン」局所麻醉ノ下ニ第三舟狀骨ノ壞疽部ヲ掻爬ス．

10月5日抜糸第一次癒合.

退　院　ソノ後經過良好，動脈周圍交感神經切除後150日，腰薦部交感神經節切除術後138日ニシテ12月31日全治退院ス.

第四例　宮○外○　♂43　左足特發性脫疽

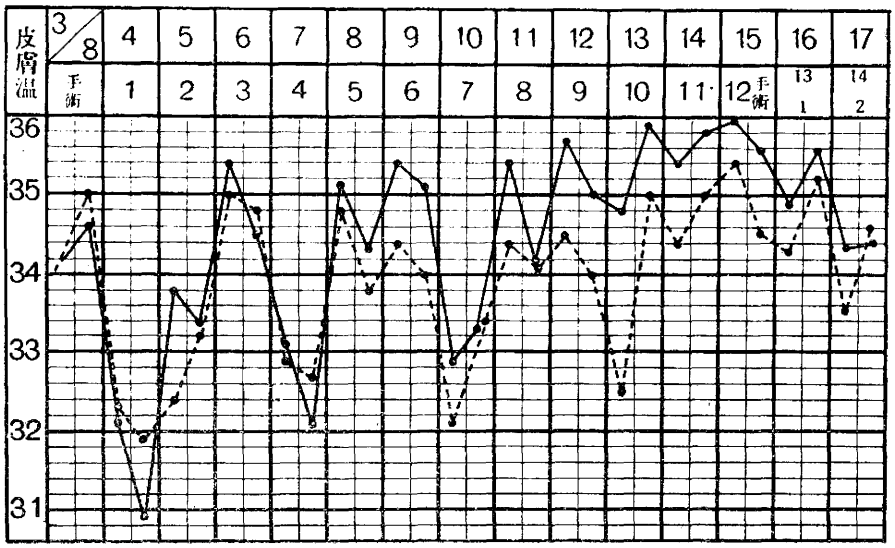

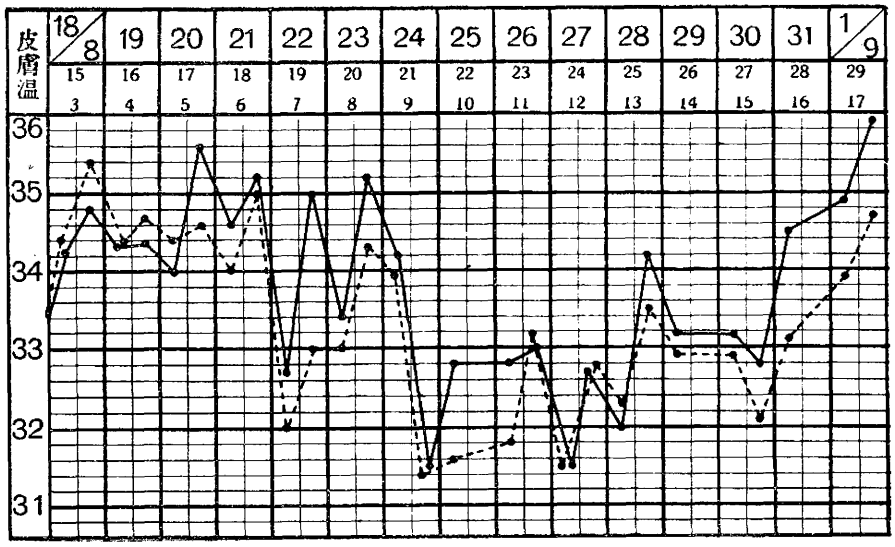

實線　患側膝關節　點線　健側膝關節

第5例

患　者　南○清○，♀，18歳，無.

病　名　兩足特發性脫疽.

入 院 昭和4年6月4日.

家族史 特記事項ナシ.

既往症 生來健.

現 症 一昨年6月左足ノ腫脹アリソノ際第三趾ノ爪ニ疼痛アリ，ソノ部ニ打撲ヲ受ケテヨリ化膿セリ．第四趾モ化膿シ醫治ニヨリ9月治癒セリ．昨年3月又第二，三，四趾ノ爪床化膿シ醫治ヲ受ケタルモ第四趾ハ治癒セズ，7月某外科ニ入院シ治癒セルモ足ノ腫脹ハ尙存シ，10月再ビ第四趾化膿シ爪根迄モ波及セリ.

一般所見 著變ナシ.

局所々見 左足腫脹シ冷感アリ第四趾「チアノーゼ」ヲ呈シ，ソノ爪部ハ潰瘍樣ニ變化セリ．鈍痛アリ．兩足共ニ靜脈性鬱血アリ.

手 術 昭和4年6月5日「ノボカイン・アドレナリン」局所麻醉ノ下ニ左上腿上部ニ縱切開ヲナシ，左股動脈ニ約8糎ノ周圍交感神經切除ヲナス.

經 過 6月6日術前ヨリモ左足ニ溫感アリ.

6月10日「リゾール」浴始ム.

6月12日拔糸第一次癒合.

6月15日趾ノ潰瘍ハ全ク清潔トナレリ．分泌減ジ肉芽ハ良好，足背ノ「チアノーゼ」減少，皮膚溫ハ患側ニ於テ健側ヨリモ常ニ高シ.

6月18日創面全ク清潔トナリ乾燥ス.

手 術 昭和4年6月21日「ノボカイン・アドレナリン」局所麻醉ノ下ニ，右上腿內側3分一部ニ縱切開ヲ加ヘ右股動脈ニ約10糎ノ周圍交感神經切除術ヲナス.

經 過 6月28日拔糸第一次癒合.

退 院 6月29日全治.

第6例

患 者 孫○幸○，♂，35歲，農.

病 名 左下腿特發性脫疽.

入 院 昭和4年6月22日.

家族史 特記事項ナシ.

既往症 著患ナシ.

現 症 3年前左趾ニ冷感ヲ訴ヘ約半年續ケリ．ソノ後左下腿ノ疼痛ヲ步行ノ際訴ヘ今日ニ及ブ．昨年4月ヨリ左下腿ノ筋萎縮ニ氣付キタリ．4月半，左踝骨部ニ負傷セルガ頗ル治癒シ難シ.

一般所見 右肺尖呼氣延長ス．左第三肋間部ニ呼氣ノ際「ギーメン」ヲ聽取ス.

局所々見 左踝骨部ニ傷部アリ左股動脈ハ右ヨリ波動弱シ．爪ハ光澤ナク雛襞アリ，足背動脈ハ觸レ難シ．左腓腸筋ノ萎縮アリ.

手 術 6月24日「ノボカイン・アドレナリン」局所麻醉ノ下ニ左上腿ニ約12糎ノ皮膚切開ヲナス．股動脈ハ甚狹少ニシテ波動ヲフレ難シ．股靜脈ニハ栓塞アリ約12糎ノ動脈周圍交感神經切除術ヲナス.

經 過 6月26日左踝骨部ニ疼痛ヲ訴フ．術後體溫37度5分迄上昇ス.

7月1日拔糸第一次癒合，術後下肢ノ皮膚溫著明ノ變化ヲ見ズ.

退　院　7月6日術後12日目輕快退院ス.

再入院　9月6日左下肢ノ激痛ヲ訴フ.

手　術　9月9日前ニ手術セル部ヨリ上方ニ股動脈周圍交感神經切除術行フ.

9月10日術後モ疼痛去ラズ.

9月11日グリツチ氏下腿切斷術ヲ行フ.

退　院　10月7日全治.

第7例

患　者　出○榮○, ♂, 43歳, 海員.

病　名　右足特發性脫疽.

入　院　昭和4年8月26日.

家族史　特記事項ナシ.

既往症　約5年前黴毒ヲ經過シ, ソノ際「サルバルサン」注射5回ナス.

現　症　本年5月6日ニ突然步行ノ際右足趾ニ鈍痛アリソレ以來步行障碍アリ暫クノ後刺ス如キ疼痛ハ右下腿ニ及ブ. 6月中旬右足ニ突然冷感ヲ訴ヘ且知覺及運動障碍ヲ伴フ. 局所ノ溫浴及「マツサージ」ノ際ハ症狀良好トナル. 7月中旬ヨリ飲酒ヲ止ム. 患足ヲ約1分間擧上スレバソノ部ノ貧血冷感知覺及運動障碍ヲ起スモ下ゲレバヤガテ回復ス. 現今1町程步行スレバ右足ノ疼痛ト疲勞ニヨル步行障碍ヲ起ス.

一般所見　體格榮養中等度他ニ著變ナシ.

局所々見　膝蓋腱反射存ス. 右下腿及右足暗紅色ヲ呈ス. 膝腘動脈及足背動脈ノ波動ハ左ヨリモ弱シ.

血壓「タイコス」最大110, 最小80.

「ワツセルマン」氏反應陰性.

手　術8月28日「ノボカイン・アドレナリン」局所麻醉ノ下ニ右上腿內側ニ皮膚切開ヲナシ法ノ如ク股動脈周圍交感神經切除ヲ約13糎行フ. 90%「アルコール」ニテ塗擦シ暫時ノ後生理的食鹽水ニテ清拭ス.

經　過　8月29日患足ノ疼痛ナク幾分溫感アリ.

9月1日術後第一日ヨリ皮膚溫患側ハ健側ニ比シ2分乃至1度高シ.

9月3日拔糸第一次癒合.

9月10日患側ノ疼痛及步行障碍殆ンドナシ.

退　院　9月17日. 全治.

第8例

患　者　横○道○, ♂, 40歳, 電氣局員.

病　名　右足特發性脫疽.

入　院　昭和4年12月6日.

家族史　特記事項ナシ.

既往症　數年前ヨリ兩足背ノ折々ノ腫脹ト戟痛トヲ訴フ.

現　症　2週前ヨリ右第一趾ノ疼痛ヲ訴ヘ腫脹アリ醫師ニヨリ食鹽水ノ注射ヲ受ケタルモ輕快セズ.

一般所見　著變ナシ.

局所々見　右股動脈膝腘動脈, 足背動脈ノ波動弱シ. 右足ノ爪ノ光澤弱シ殊ニ第一趾ニ於テ然リ. 第一趾ハ浮腫狀ヲ呈シ「チアノーゼ」アリ激痛ヲ訴フ.

第五例 南○清○ ♀18 兩足特發性脱疽(左手術)

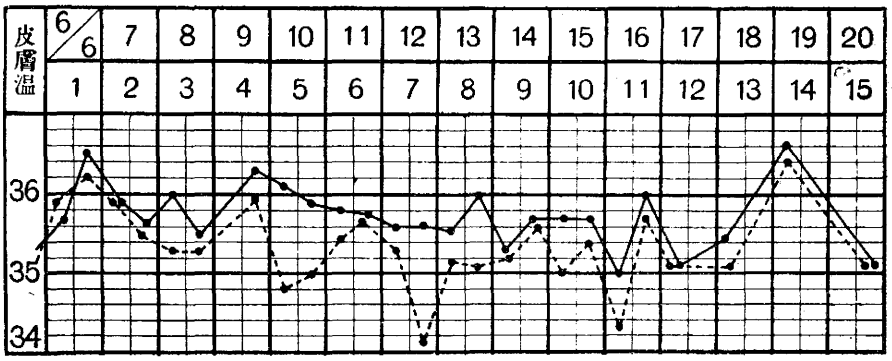

第七例 出○榮○ ♂43 右足特發性脱疽

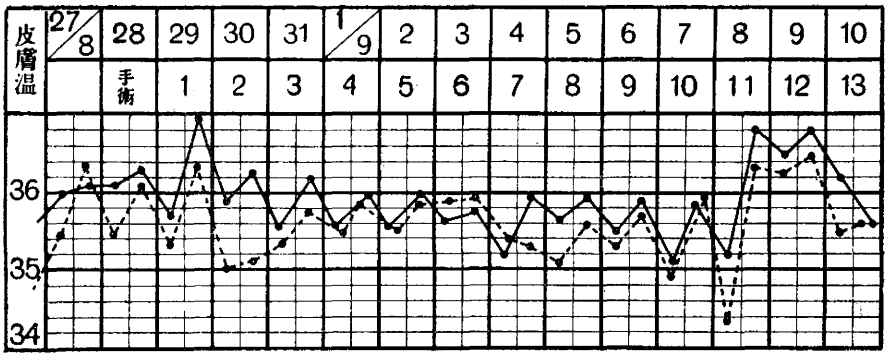

實線 患側膝關節 點線 健側膝關節

手 術 12月6日「ノボカイン・アドレナリン」局所麻醉「パントポンスコポラミン」0.5皮下注射ノ下ニ行フ. 皮膚切開約10糎右股動脈周圍交感神經切除術ヲ約8糎行フ.

經 過 12月7日右足溫感アリ疼痛減ズ.

12月8日體溫38度, 脈搏110至ニ上ル.

12月10日體溫脈搏漸次下降ス.

12月12日拔糸第一次癒合, 患健兩側ノ皮膚溫ノ差著明ナラズ右第一趾ノ腫脹減ジ疼痛モ頗ル輕クナレリ.

12月13日右足ノ「リゾール」浴ヲ始ム.

1月12日歩行ノ際モ疼痛殆ンドナシ.

退 院 1月31日全治.

第9例

患 者 稻○三○郎, ♂, 57歳, 材木商.

病 名 兩足特發性脱疽.

入 院 昭和5年1月13日.

家族史 特記事項ナシ.

既往症　25年前滿洲ニテ左足趾凍傷ニカヽリ壞疽狀トナリ2,3回手術セリ，ソレ以來寒冷時ニ左足趾ニ疼痛ヲ常ニ訴ヘタリ．寒冷感ハ常ニ存ス．

現　症　5,6年前ヨリ左足趾次第ニ紫色ニナリ感覺鈍麻ヲ認メタリ．右足趾ニモ而リ．兩足趾ノ疼痛及寒冷感ハ次第ニ强マリ運動障碍アリ．昨夏右趾化膿シ甚ダ治癒遲ク黑色ニ着色セリ．最近寒時ニ右手指端ニモ疼痛アリ手先ノ仕事ハ困難ナリ．

一般所見　體格榮養良，心臟濁音界增大ス．心音稍不純ナリ．ソノ他著變ナシ．

局所々見　右足趾ハ紫色ヲ呈シ第一趾削瘦ス．爪床雜襞アリ冷感疼痛アリ．運動ハ稍障碍サル．

左足全趾紫色ヲ呈ス．冷感爪雜襞多ク第一趾削瘦ス．兩足背動脈波動ヲ觸ル．

手　術　昭和5年1月15日右股動脈外膜周圍交感神經切除術ヲナス．

經　過　1月19日足關節ニテ皮膚溫右足ハ左足ニ比シ約1度2分高シ．

1月21日拔糸第一次癒合，脈搏體溫尋常トナル．

1月23日右足術前ヨリモ溫暖感アリ疼痛減ズ．

手　術　1月24日左股動脈外膜周圍交感神經切除．

經　過　1月30日拔糸第一次癒合．

1月31日左足術前ヨリモ溫暖感アリ疼痛殆ンドナシ．

退　院　2月16日全治．

第10例

患　者　白○作○郎，♂，49歲，蹄鐵業．

病　名　左足ノ特發性脫疽．

入　院　昭和5年6月1日．

家族史　特記事項ナシ．

既往症　13年前ニモ右第一趾ニ同樣ノ病症ヲ經過セリ．

現　症　昨年11月以來左第一趾ニ寒冷感アリ本年2月ヨリ左第一趾化膿シ潰瘍ヲ形成シ，醫治ヲ受ケタルモ全治セズ右下腿一般ニ寒冷感アリ．

一般所見　著變ナシ．

局所々見　右下腿一般ニ寒冷感アリ左足ニテモ殊ニ第一趾ニ寒冷感アリ．第一趾ノ外側面ニ潰瘍アリ．周圍稍暗赤色ヲ帶ビ肉芽不良ナリ．

手　術　6月2日「ノボカイン・アドレナリン」局所麻醉ノ下ニ左股動脈周圍交感神經切除術ヲ行フ．

經　過　6月3日左第一趾ノ創面ニハ「リバノールガーゼ」貼用シ每日交換ス．

6月4日昨日ヨリ發熱最高38度4分ニ達シ，脈搏100至尙第一趾ノ疼痛アリ．

6月5日食鹽水ノ溫浴，冷浴各10分行フ．概シテ患側ハ健側ニ比シ皮膚溫高シ．

6月7日體溫脈搏漸次下降シ正常トナル．

6月8日全拔糸第一次癒合．溫，冷交互浴後疼痛ヲ訴ヘズ．疼痛アル際ハ「ポピナール」0.7或ハ「グレラン」1.0ヲ與フ．

6月10日左下腿ニ「レントゲン」照射10分．

6月12日「レントゲン」照射距離30糎，硬度5度，3m，「アンペア」4分著効ナシ．「リゾール」浴ヲ始ム．

6月18日左第一趾ノ創部疼痛漸ク減ズ．

6月20日左第一趾ノ潰瘍面著シク縮少シ清潔トナル.

6月25日食鹽水冷，温浴ヲ再ビ始ム.

6月26日冷，温浴後，足ノ工合宜シ.

退 院 7月6日. 略回復シ退院.

第11例

患 者 濱○弘，♂，8歳，農.

病 名 兩足ノ特發性脱疽.

入 院 昭和6年4月1日.

家族史 特記事項ナシ.

既往症 生來健康著變ナシ.

現 症 本年1月兩下腿ノ丹毒症ニ罹リ，丹毒症ハ漸次輕快セルモ，其後次第ニ兩足先端ノ疼痛ト壞疽ハ增惡シ醫治ニ依ルモ治癒セズ，右第一趾ハ將ニ脱落セヽトス.

一般所見 體格榮養良好ナラズ，顏色稍憔悴ス. 脈博緊張シ整調ナルモ稍速進ス.

局所々見 右足背ヨリ趾端ニ至ル迄黑色汚穢色ヲナシ第一趾ハ將ニ脱落セントス. 左足趾モ亦黑ク兩足共ニ寒冷感アリ. 左足ハ右足ヨリモ更ニ皮膚温低シ. 左膝關節部腫脹シ，汚染セル創アリ疼痛强シ.

經 過 4月1日「リバノールガーゼ」貼用，「エレクトラルゴール」3c.c. 注射.

4月2日右第一趾自然脱落ス. 創面稍乾燥ス.

手 術 4月8日「ポピナール」0.4 皮下注射及「ヌベルカイ・エピネフリン」局所痲醉ノ下ニ右上腿内側ニ皮膚切開ヲナシ，股動脈周圍交感神經切除ヲ約6糎行フ.

經 過 4月9日右下腿稍温感ヲ增ス. 創面ヨリ清潔トナリ壞疽部ハ全ク進行停止ス. 疼痛ナシ.

患部「リゾール」浴ヲナシ，「トリパフラビン」3c.c. 注射，體温37度ニ上昇ス. 脈博ハ術前ヨリモムシロ減少シ100内外ナリ.

4月14日拔糸第一次癒合ヲナス.

手 術 4月15日右ト同樣左股動脈周圍交感神經切除術ヲ行フ.

經 過 4月16日創面漸次清潔トナリ，分泌著シク減少ス.

4月17日左下腿術前ヨリモ温感ヲ增ス. 壞疽ノ進行全ク止リ，疼痛ヲ訴ヘズ. 右第一趾殘部ヲ除去ス.

4月20日創面肉芽新鮮紅色ヲ呈シ，分泌物全クナシ.

4月21日拔糸第一次癒合.

4月25日全身榮養モ次第ニ恢復シ，全身狀態佳良. 創面モ亦漸次治癒ニ近ヅク. 左足ニハ殆ンド創面ナシ.

4月28日歩行スルモ何等ノ障碍ナシ.

退 院 5月5日. 全治.

第 2 動脈硬化性脱疽

第1例

患 者 森○太○，♂，42歳，公吏.

病　名　右足動脈硬化性脱疽.

入　院　昭和4年11月26日.

家族史　精神病ノ遺傳アリ.

既往症　2,3年前ヨリ動脈硬化症ヲ患フ.

現　症　一昨年10月右手ニ非常ニ治癒シ難キ傷ヲ來セリ. ソノ頃ヨリ右指, 右趾ニ冷感及「チアノーゼ」ヲ認メタリ. 昨年7月京都某大學ニテ腰薦交感神經切除術ヲ受ケ, 多少血液循環良好トナリシモ全治セズ, 尙趾指ノ鈍痛,「シビレ」感等アリ殊ニ冬季ニ於テ甚シ. 本年5月右第三趾ニ刺創ヲ受ケ治療ヲ受ケタルモ治癒セズ潰瘍ヲ作ルニ至レリ.

一般所見　體格榮養良, 肺動脈第二音少シク亢進スル他著變ナシ. 腹部正中線ニ沿フテ手術瘢痕アリ.

血壓(タイコス)最高160粍, 最低95粍.

局所々見　右第三趾潰瘍狀ノ脱疽ヲ形成ス. 激痛アリ. 右股動脈波動少シ.

手　術　11月27日「ノボカイン・アドレナリン」局所麻醉ノ下ニ右股動脈周圍交感神經切除術ヲ約13糎行フ.

經　過　11月28日脱疽部ニハ「リバノール」濕布ヲナス. 局所疼痛術前ヨリ輕シ.

11月29日輕キ疼痛アリ.

12月3日拔糸第一次癒合, 皮膚溫健患兩側ニ著シキ差違ナシ. ワッセルマン氏反應陰性.

12月6日患足ノ「リゾール」溫浴ヲ始ム.

12月11日右第三趾切斷ス.

12月15日患部ニ「リバノール」濕布ヲナス.

12月21日患足ノ「リゾール」浴ヲ再ビ始ム.

12月28日右第三趾切斷端清潔トナリ殆ンド治癒ス. 而レドモ患足一般ニ尙輕キ疼痛アリ.

退　院　昭和5年1月4日. 略全治.

第2例

患　者　人○儀○衞○, ♂, 45歳, 店員.

病　名　左下腿動脈硬化性脱疽.

入　院　昭和5年12月9日.

家族史　母胃癌ニテ死亡ス.

既往症　生來健康25歳ヨリ30歳頃迄淋病ニ罹ル. 酒ヲ好ム.

現　症　約10年前ヨリ長座ノ後左下腿ノシビレ感ト寒冷感トアリ約3年前ヨリ左下腿並ニ足背ニ發作性疼痛ヲ訴フ.

一般所見　著變ナシ. 橈骨動脈硬シ.

局所々見　兩足「チアノーゼ」アリ爪ニ縱ノ雛襞アリ. 左股動脈, 膝腘動脈, 足背動脈波動弱シ.

手　術　昭和5年12月10日「アドレナリノボカイン」局所麻醉ノ下ニ左足股動脈周圍交感神經切除術ヲ約13糎行フ.

經　過　12月16日拔糸第一次癒合, 手術後體溫脈搏ノ著シキ變化ナキモ術前ノ「シビレ」感及寒冷感ハ減ズ. ワッセルマン氏反應陰性.

12月22日患足ノ疼痛ナシ.

退 院 12月23日．外來治療ヲナスベク退院ス．

再入院 左足ノ蜂窩織炎及下腿ノ淋巴管炎ヲ發シ，12月29日入院．

手 術 12月30日切開，體溫38度，脈搏110前後．

經 過 1月6日患部ニ疼痛アリ連鎖狀球菌血淸，葡萄狀球菌「ワクチン」注射．

1月9日夜間輕キ譫妄アリ．局所ノ感覺銳敏トナル．敗血膿毒症ノ症狀ヲ呈ス．

1月10日輸血200.0.

1月11日脈搏120至，體溫38度5分．リンゲル氏液，葡萄糖高張液ソノ他强心劑ヲ與フ．

1月14日夜間惡寒アリ40度ニ達ス．脈搏125，緊張良，睡眠十分ナラズ．

1月15日左下腿ニ發赤疼痛アリ切開ス．粘稠ナル膿多量ニ出ス．腱鞘壞疽．

1月18日體溫39度5分ニ達ス．脈搏120至，患部疼痛アリ譫妄症狀アリ．睡眠不良．

1月21日輸血200c.c..

1月25日創面ヨリ粘稠ノ液多量ニ出ズ．體溫每日38度ヲ下ラズ脈搏130前後．

手 術 1月28日左上腿下部3分ノ1ノ所ニテ切斷術ヲ行フ．輸血220c.c..

1月31日輸血200c.c.

2月4日拔糸第一次癒合．

2月5日右上腿ニ壓痛アリ．ボール水罨法ヲナス．

2月8日右上腿壓痛，發赤，波動感アリ．切開シ，多量ノ膿ヲ出ス．腱囊疽ニ陷ル．

2月16日．14日來終夜叫喚ス．睡眠セズ睡眠劑，麻醉劑ヲ與フ．

2月18日輸血180c.c.，體溫37度前後，脈搏110至以下ニ下ル．時々尿失禁ス．

3月1日尙興奮ス．右上腿ノ創面ヨリノ膿ハ次第ニ減少ス．

3月9日輸血220c.c..

3月24日體溫，脈搏漸次減少ス．リンゲル氏液每日300c.c.靜脈內注射．

4月12日興奮狂躁減ジ比較的安靜トナルモ，意識未ダ全クハ明瞭ナラズ注射劑スベテ廢止ス．

4月21日右上腿ノ創著シク縮少ス．軟膏療法ヲ始ム．意識殆ンド明瞭トナル．

4月27日電氣「マッサージ」及他動的運動ヲ始ム．

退 院 5月23日．全治．

第3 レノー氏病

第1例

患 者 山○源○郎，♂，24歲，大工．

病 名 レノー氏病．

入 院 大正14年7月4日．

家族史 特記事項ナシ．

既往症 生來健康，花柳病ヲ否定ス．

現 症 約2年前ヨリ認ムベキ原因ナクシテ左足末端ニ輕度ノ疼痛アリ漸次冷感ヲ覺エ，足全般ニ及ブ特ニ冬季甚シ．漸次足末端ニ發赤アリ症狀ハ次第ニ增惡ス．遂ニ第四趾ハ自然脫落ス．昨年11月ヨリ右足

趾端ニモ同樣ノ輕度ノ症狀起レリ.

一般所見　體格榮養良，他ニ著變ナシ．酒，煙草ヲ攝ル.

局所々見　左足第四趾缺損ス．他趾ハ何レモ暗紫色ヲ帶ビ冷感アリ．冷感ハ下腿ニ迄及ブ．足背動脈ノ波動ヲ觸レズ，爪ニハ蠟樣輪ヲ認ム.

右足先端ニモ發赤，冷感アルモ著シカラズ.

手　術　大正14年7月8日0.5%「ノボカイン・アドレナリン」局所麻醉ノ下ニ，左上腿內面中央ニ於テ約13糎ノ皮膚切開ヲナシ，股動脈周圍交感神經切除術ヲ約10糎ナス．動脈收縮ス.

經　過　7月10日患側ニ稍溫感アリ.

7月13日患側溫感アルモ，足背動脈波動ヲ觸レズ.

7月14日拔糸第一次癒合.

7月21日ワ氏反應陽性ニ付驅黴療法ヲ始ム.

8月7日安靜時患側稍發赤アルモ步行ニ際シ消失ス.

9月16日足蹠ニ輕キ疼痛アリ.

9月25日左下腿ノ溫感アリ.

手　術　9月29日「ノボカイン・アドレナリン」局所麻醉ノ下ニ左膝膕動脈周圍交感神經切除術ヲ約5糎行フ.

經　過　10月6日拔糸第一次癒合.

10月12日步行ノ際溫感アリ.

10月22日左上腿膝膕窩ニ疼痛アリ．食鹽水600c.c.皮下注射隔日ニ行フ.

10月28日2%「クロールカルシウム」靜脈內注射.

11月10日左下肢ノ「リゾール」浴始ム．疼痛漸次減ズ.

退　院　12月28日．全治.

第2例

患　者　四○き○，♀，25歲，雜貨商.

病　名　初期レノー氏病.

入　院　昭和3年3月28日.

家族史　特記事項ナシ.

既往症　著患ナシ．ワ氏反應陰性.

現　症　約2ヶ月前ヨリ右示指ノ疼痛ヲ訴フ.

一般所見著變ナシ.

局所々見　兩手及前膊暗紫色ヲ呈シ右示指疼痛アリ.

手　術　3月30日「ノボカイン・アドレナリン」局所麻醉ノ下ニ左上膊動脈周圍交感神經切除術ヲ行フ.

經　過　3月31日體溫37度6，脈搏120至ニ上昇ス.

4月1日平脈平熱トナル.

4月5日拔糸第一次癒合．皮膚溫，健患兩側著明ノ差ナシ.

手　術　4月6日右上膊動脈周圍交感神經切除術ヲ行フ.

4月12日抜糸第一次癒合．右示指ノ疼痛ナシ．

退 院 4月17日．全治．

第4 潰 瘍 及 壞 疽

第1例

患 者 山○助○衞○，♂，73歳，農．

病 名 右足火傷ニヨル潰瘍．

入 院 大正15年3月4日．

家族史 特記事項ナシ．

既往症 生來健．

現 症 本年2月18日左半身ノ運動及感覺不全ヲ來シ，炬燵中ニテ右足ノ火傷ヲ來シソレ以來右足尖端ニ潰瘍ヲ形成シ治癒セズ．

一般所見 體格中等度，榮養良．他ニ著變ナシ．

局所々見 左足尖端ニ潰瘍ヲ形成シ惡臭アリ．

經 過 3月6日「クリムスキーオリーブ」油ヲ塗布シ，又「リゾール」浴ヲナス．

4月15日潰瘍面ノ治癒速ヤカナラズ．

手 術 大正15年4月16日局所麻醉ノ下ニ右上腿股動脈ニ沿フテ約15糎ノ皮膚切開ヲナシ，股動脈周圍交感神經切除術ヲ約10糎行フ．

經 過 4月18日體溫脈博著シキ變化ナシ．

4月19日潰瘍分泌物減ジ惡臭ナシ．

4月22日皮膚溫患側健側持ニ著シキ差ナシ．

4月23日抜糸第一次癒合．潰瘍面著シク縮少シ，清潔トナル．

退 院 5月10日．全治．

第2例

患 者 岩○孝○，♂，17歳，農．

病 名 右足背潰瘍．

入 院 大正15年3月29日．

家族史 特記事項ナシ．

既往症 生來健．

現 症 今月16日ヨリ何等認ムベキ原因ナク右足背ニ水泡ヲ形成シ一度消退セルモ再ビ潰瘍ヲ作ルニ至レリ．尙右足ノ麻痺ヲ訴フ．

一般所見 著變ナシ．

局所々見 右足背ニ一錢銅貨大ノ潰瘍アリ不潔ニシテ分泌物アリ．肉芽ノ發育不良，周圍ハ暗褐色ヲ呈ス．右足ニ麻痺感アリ．

經 過 3月30日「リゾール」浴及「プレソヨード」貼用．

4月9日電氣治療15分．

手　術　4月19日局所麻醉ノ下ニ右上腿股動脈周圍交感神經切除術ヲ約13糎行フ.

經　過　4月26日拔糸第一次癒合. 潰瘍面進行停止.

4月28日潰瘍面清潔, 分泌物減少ス.

4月28日潰瘍面ニ「ブレソヨード」貼用.

5月20日右足ノ麻痺感ハ尙輕度ニ存スルモ潰瘍ハ殆ンド全治ニ向フ.

退　院　5月25日. 全治.

第3例

患　者　名○士○, ♂, 19歲, 小間物商.

病　名　右下腿潰瘍.

入　院　昭和2年7月24日.

家族症　特記事項ナシ.

既往症　生來健, 花柳病ヲ否定ス. 受傷セバ化膿シ易シ.

現　症　昨年春右下腿ニ小膿瘍ヲ來シ, 5月手術セルモ全治セズ本年5月更ニ2回手術セルモ全治セズ尙潰瘍ヲ形成ス.

一般所見　著變ナシ.

局所々見　右下腿外面ニ地圖樣ノ一部瘢痕ヲ形成シ一部進行性ヲ示ス潰瘍ヲ認ム. 潰瘍面ニ脂肪樣汚染セル苔ヲ被ル. 潰瘍周圍ハ蜂窩樣ヲナス.

手　術　7月25日「アドレナリン・ノボカイン」局所麻醉ノ下ニ右上腿ノ內側ニ約10糎ノ皮膚切開ヲナシ, 股動脈ヲ露出シソノ外膜約10糎ヲ剝離ス.

經　過　7月26日體溫37度9分, 脈博115ニ至ル. 手術創ノ疼痛激シカラズ.

7月27日體溫下降ス. 手術創ノ疼痛ナシ.

ワツセルマン氏反應陽性, 驅黴療法ヲ始ム.

7月28日潰瘍面ニ「ブレリヨード」貼用.

7月31日全拔糸第一次癒合ヲナス. 潰瘍面著シク縮少ス. 下腿ノ皮膚溫患側健側著シク差違ナシ.

8月17日潰瘍ハ殆ンド治癒ス.

退　院　8月19日. 全治.

第4例

患　者　宮○ミ○イ, ♀, 18歲, 女工.

病　名　左足背潰瘍.

入　院　昭和4年7月30日.

家族史　特記事項ナシ.

既往症　生來著患ヲ識ラズ.

現　症　本年1月認ムベキ原因ナクシテ左足背ニ腫脹ト疼痛トヲ來シ, 2月ヨリ潰瘍ヲ形成シ醫治ヲ受ケタルモ全治セズ.

一般所見　著變ナシ.

局所々見　左足背ニ小兒手掌大ノ潰瘍アリ.

手　術　昭和4年7月31日「ノボカイン・アドレナリン」局所麻醉ノ下ニ左股動脈周圍交感神經切除術ヲ

約10糎行フ.「アルコール」ヲ塗布シ暫時ノ後生理的食鹽水ニテ拭フ.

經 過 8月3日術後第1日ヨリ患側ノ皮膚溫5分乃至1度健側ヨリモ高シ.

8月6日拔糸第一次癒合.「リベノールガーゼ」貼用.

8月14日潰瘍著シク縮少ス.「ベリトールザルベ」貼用.

8月18日患側ノ皮膚溫尙健側ニ比シ僅カニ高シ.

退 院 8月27日. 全治.

第5例

患 者 中○甚○, ♂, 18歳, メリヤス商.

病 名 右足蹠潰瘍兼皮下蜂窩織炎.

入 院 昭和5年3月13日.

家族症 特記事項ナシ.

既往症 著患ヲ識ラズ.

現 症 約1年半前右足蹠ニ龜裂ヲ生ジ疼痛及出血アリ醫治ニヨリ治セズ約3ケ月前ヨリ該部脹, 疼痛アリ潰瘍ヲ形成シ惡臭アル分泌物ヲ出スニ至レリ. 熱發ナシ.

一般所見 著變ナシ.

局所々見 右足蹠ニ鷄卵大ノ潰瘍アリ激痛アリ. ソノ周圍發赤, 腫脹シ壓痛アリ.

手 術 3月19日「ノボカイン」局所麻醉ノ下ニ約10糎ノ皮膚切開ヲナシ, 右股動脈周圍交感神經切除術ヲナス.「アルコール」ニテ拭ヒ暫クシテ生理的食鹽水ニテ拭フ.

經 過 3月21日體溫38度4分ニ上ル. 足部ニハ「ボール」水濕布ヲナス.

3月23日體溫赤線下ニ下ル. 潰瘍部ノ激痛ナク, 分泌物及腫脹發赤減少ス.

3月25日拔糸第一次癒合. 皮膚溫患健側著シキ差違ナシ.

4月5日足部ノ「リゾール」浴ヲ始ム.

退 院 4月17日. 全治.

再入院 昭和5年5月22日左足蹠ノ潰瘍ニヨリ再入院ス.

局所々見 左足蹠ニ切開創ニヨル鷄卵大ノ組織缺損アリ潰瘍ニ傾キ, ソノ周圍硬ク壓痛强シ.

經 過 5月23日壞疽組織ヲ除ク.

手 術 5月30日「ノボカイン・アドレナリン」局所麻醉ノ下ニ左股動脈約10糎及深部股動脈約3糎周圍交感神經切除術ヲナス.「アルコール」ニテ拭ヒ暫ラクシテ生理的食鹽水ニテ拭フ.

經 過 5月31日體溫38度3分, 脈博95至ニ至ル. 手術部ニ疼痛アリ.

6月3日疼痛減ズ. 體溫脈博減少ス.

6月6日拔糸第一次癒合ス. 足ノ創部ニハ「リバノールガーゼ」ヲ用フ. 皮膚溫患側ハ健側ニ比シ5分乃至1度高シ.

6月8日「リゾール」浴ヲ始ム. 創面著シク清潔トナル.

退 院 6月13日. 全治.

第6例

患 者 江○重○, ♂17歳, 日稼.

病　名　左示指神經麻痺性潰瘍.

入　院　昭和5年11月4日.

家族史　特記事項ナシ.

既往症　著患ナシ.

現　症　昭和5年7月15日左手腕關節ノ內側ニ刺創ヲ受ケソノ後拇指，示指，中指及環指ノ內側半分トニ，麻痺感ト拇指及示指ノ運動障碍ヲ感ズルニ至レリ．手腕關節部ノ創ハ約1週間ニシテ全治セルモ麻痺感ト運動障碍トハ全治セズ．且2週間前ヨリ示指末端ニ白キ水泡樣ノモノヲ形成シ次第ニ赤クナリ，硬クナレリ.

一般所見　著變ナシ.

局所々見　左手腕關節面ニ皮膚瘢痕アリ．拇指掌側面，示指，中指ノ掌側面及背面第三，第二節迄環指ノ內側面ニ痛覺，觸覺，溫覺ヲ缺ク．尙示指第三節掌面ニ圓形ノ乾性壞死面ヲ見ル．血壓左最大98，最小58，右最大102，最小60.

手　術　11月5日「ノボカイン・アドレナリン」局所麻醉ノ下ニ左上膊內側ニ約12糎ノ皮膚切開，上膊動脈ヲ露出シテ，動脈周圍交感神經切除ヲ約10糎行フ．純「アルコール」ヲタラシ，暫時ノ後生理的食鹽水ニテ拭フ．次ニ左腕關節內側面ニ約2糎ノ皮膚切開ヲナシ，正中神經ノ一部切斷セルヲ認メ，神經縫合ヲナス.

經　過　11月8日左示指壞疽部ノ進行停マル.

11月11日拔糸第一次癒合.

11月13日熱氣浴ヲ初ム．麻痺感ト運動障碍減退ス.

退　院　11月18日退院後外來治療ヲナシ略全治ス.

第7例

患　者　喜○幸○，♂，24歲，無職.

病　名　左手指壞疽.

入　院　昭和4年2月21日.

家族史　特記事項ナシ.

既往症　生來健，著患ナシ.

現　症　4年前「ロール」ニ捲キ込マレテ左小指ヲ切斷サレ同時ニ手背手掌及指ニ負傷シ，醫治ニヨリ傷ハ治癒セルモ瘢痕彎縮ヲ殘セリ．大阪醫大病院ニテ手術ヲ受ケタルモ成功セズ.

一般所見　著變ナシ.

局所々見　左第二，第三，第四指ハ手掌ノ瘢痕ト共ニ著シク彎縮ス.

手　術　2月22日「ノボカイン・アドレナリン」局所麻醉ノ下ニ整形手術ヲナス.

經　過　2月25日創ヨリ出血アリ指端稍「チアノーゼ」ヲ呈ス.

3月1日チール氏皮膚移植術ヲナス.

3月5日指端黑色ヲ呈シ壞疽ヲ生ズ.

手　術　3月6日「ノボカイン・アドレナリン」局所麻醉ノ下ニ左上膊動脈周圍交感神經切除術ヲナス.

經　過　3月10日指端壞疽ノ進行停止ス.

3月14日拔糸第一次癒合．指端ノ黑色漸次消褪ス.

退 院 3月30日．全治．

第5 血栓性靜脈炎

第1例

患 者 荻○子，♀，75歳，無．

病 名 消耗性血栓性左上膊靜脈炎．

入 院 昭和2年12月8月．

家族史 特記事項ナシ．

既往症 著患ナシ．

現 症 本月4日突然心悸亢進シ意識稍不明トナリシモ醫治ニヨリ恢復セリ．ソノ後左手及前膊ニ疼痛アリ貧血ヲ呈シ，知覺鈍ヲ訴ヘ疼痛ハ愈增セリ．

一般所見 心音及脈搏小ニシテ弱シ．

局所々見 左手皮膚蒼白貧血性ニシテ冷感アリ物ヲフルヽモ感覺ナシ．

手 術 12月9日「ノボカイン•アドレナリン」局所麻醉ノ下ニ左上膊內面ニ約5糎ノ皮膚切開ヲナス．上膊靜脈ハ著シク擴張シ强ク迂曲ス．肘關節ニ近キ部ハ殊ニ擴張ス．ソノ部ニ血栓樣物ヲフル．約1糎ノ血管切開ヲナシ血栓ヲ摘出シ血管縫合ヲナス上膊動脈ハ周圍ニ多數ノ側枝ヲ新生シ居レルヲ認ム．動脈周圍交感神經切除術ヲナシ手術ヲ終ル．

經 過 12月13日手術後ヨリ强心劑及鎭痛劑ヲ與フ．前膊ノ中程ニ分界線進ム．

12月15日拔糸第一次癒合．

12月16日尿所見，腎上皮アリ蛋白强陽性，顆粒性「チリンデル」ヲ認ム．

12月17日下腿ニ輕キ浮腫及ビ輕キ疼痛アリ．

手 術 12月23日「ノボカイン•アドレナリン」局所麻醉ノ下ニ上膊切斷術ヲナス．

經 過 12月30日拔糸第一次癒合．尿量增ヘ，蛋白減少ス．

退 院 1月7日．經過良好，略全治ス．

第2例

患 者 高○き○え，♀，18歳，農．

病 名 血栓性左股靜脈炎兼症候性象皮病．

入 院 昭和3年8月13日．

家族史 特記事項ナシ．

既往症 著患ナシ．

現 症 本年2月3日左下腿ニ疼痛アリ2月末ニ至リ左上腿ニモ疼痛起リ，約1ヶ月後腫脹ヲ認メタルモ漸次減少セリ．目下左下腿ノ輕度ノ腫脹ヲ訴フ．

一般所見 著變ナシ．

局所々見 左上腿ニ索狀ノ示指頭大ノ腫脹物アリ．股動脈及足背動脈，膝腘動脈ノ波動弱シ．

血壓最大130粍，最小90粍．

手 術 8月15日「ノボカイン•アドレナリン」局所麻醉ノ下ニ左上腿ニ縱切開ヲナス．股靜脈ノ根部擴張シ，褐色ヲ呈ス．結節狀ヲナセル部分アリ．栓塞性股靜脈炎アリシヲ認ム．コノ部ニ於テ股動脈周圍交

感神經切除ヲ約7約ナス．脂肪組織ノ「ドレンナーゼ」ヲナス．尙下腿ニモ脂肪組織ノ「ドレンナーゼ」ヲナス．

經　過　8月15日體溫正常．

8月17日體溫37度6分，脈搏109ニ上昇ス．一般狀態良．

8月23日拔糸第一次癒合．左下腿ノ疼痛ナシ．

退　院　9月12日．全治．

第3例

患　者　大○ヒ○，♀，13歲，無．

病　名　血栓性右股靜脈炎兼症候性象皮病．

入　院　昭和3年8月14日．

家族史　特記事項ナシ．

既往症　2年前腎臟炎ヲ患フ．

現　症　今年春ヨリ右足ノ腫脹アリ．疼痛ナキモ重キ感及ビ倦怠感アリ．

一般所見　著變ナシ．

局所々見　右足瀰漫性腫脹アリ．壓痛ナシ．皮膚ニ變化ナシ．壓迫スルモ陷凹セズ．股動脈ノ波動稍弱シ．

手　術　昭和3年8月15日「ノボカイン・アドレナリン」局所麻醉ノ下ニ切開，右股動靜脈ヲ露出ス．股靜脈ニ血栓性靜脈炎ヲ經過セルヲ認ム．股動脈ノ周圍交感神經切除術ヲ行フ．次ニ上下腿ノ脂肪組織ノ「ドレーンナーゼ」ヲナス．

經　過　8月22日拔糸第一次癒合．

退　院　9月12日．經過良好，主訴タル腫脹ハ十分治癒セザルモ退院ス．

第6　骨髓炎及關節結核

第1例

患　者　村○岩○，♂，46歲，農．

病　名　右大腿骨々髓炎ニヨル腐骨形成．

入　院　大正15年7月8日．

家族史　特記事項ナシ．

既往症　生來健ニシテ著患ナシ．

現　症　約20年前，26歲ノ頃右上腿ニ激痛腫脹アリ，皮膚輕度ノ發赤アリ．壓痛著明．約4ヶ月後化膿シ，切開ヲウケ，膿多量ニ出デ傷ハ治癒シ難ク約10ケ月就床セリ．爾來瘻孔ヲ形成シ，治癒シタリ．或ハ穿孔シタリシテ今日ニ及ベリ．先月28日ヨリ突然疼痛アリ，步行困難トナリ溫罨法ヲ行ヒシニ疼痛ハ去リシモ排膿ハ增加セリ．

一般所見　體格榮養不良，ソノ他ニ著變ナシ．

局所々見　右上腿內下部ニ瘻孔アル不良肉芽ノ創痕アリ露出セル骨ヲ觸知シ得．尙他側ニモ創痕二ケ所アリ深サ約6糎ノ瘻孔アリテ惡臭アル膿ヲ漏ラス．

手　術　大正15年7月9日局所麻醉ノ下ニ腐骨除去術ヲ行ヒ5個ノ大小腐骨ヲ取出セリ．

經 過 7月13日「タレボン」除去，「クリムスキー」液使用.

7月19日分泌減少，悪臭減少ス.

7月25日「クロラミンテーガーゼ」貼用.

8月5日人工太陽燈照射ヲ始ム.

8月20日肉芽不良，悪臭アリ.

手 術 8月30日右股動脈周圍交感神經切除術ヲ行フ.

經 過 9月5日拔糸第一次癒合. 皮膚溫患健側ニ著シキ差ナシ.

9月10日分泌及ソノ悪臭減少シ，肉芽清潔トナル.

退 院 9月13日經過良好，外來治療ヲ施スコトヽナリ退院ス.

第2例

患 者 中○一○三，♂，30歳，商.

病 名 右足關節結核.

入 院 昭和2年12月6日.

家族史 兄弟悉ク結核ニテ死亡ス.

既往症 著患ヲ識ラズ.

現 症 19年前右足關節ニ受傷，次第ニ腫張シ，關節强直ヲ來セリ. 9年前京大ニテ手術ヲ受ケタルモ全治セズ局所疼痛可成リ强ク殊ニ足ノ運動ノ際甚シ. 現今5個ノ瘻孔ヲ作リ，膿ヲ分泌ス.

一般所見 筋肉發育悪ク，皮下脂肪强ク減少ス. 皮膚，顏面一般ニ貧血ヲ呈ス.

局所々見 右足關節著明ノ紡錘形腫張ヲ呈シ，ソノ部ノ皮膚ハ汚穢ニシテ5個ノ瘻孔ヲ形成シ，膿ヲ分泌シ悪臭アリ. 下腿ノ筋肉强ク削痩ス. 關節運動全ク失ハル. 壓痛强シ.

手 術 12月6日「ノボカイン・アドレナリン」局所麻痺ノ下ニ右上腿內面ニ約15糎ノ皮膚切開ヲナシ，多數ノ腫張セル淋巴腺ヲ除去ス. ツイデ股動脈周圍交感神經切除ヲナス.

經 過 12月9日體溫38度內外，脈搏120前後アリ. 創部ノ疼痛ナシ.

12月13日全拔糸第一次癒合. 體溫强ク上下ス. 兩下腿ノ皮膚溫ノ差著明ナラズ，足關節瘻孔ノ分泌物依然多ク悪臭アリ.

手 術 12月11日右下腿，上3分ノ1ノ所ニテ切斷ス.

經 過 12月23日體溫赤腺下ニ下ル. 脈搏100內外.

12月28日拔糸第一次癒合.

退 院 1月25日. 全治.

第3例

患 者 堀○芳○，♀，19歳，工女.

病 名 兩足關節結核.

入 院 昭和5年6月11日.

家族史 父糖尿病ニテ，母流行性感冒ニテ死亡. 結核性素質ナシ.

既往症 1年前ヨリ脊椎「カリエス」ヲ患フ. 2ケ月前肺炎ニ罹ル.

現 症 昨年11月ヨリ先ヅ右，ツイデ左ノ足背ノ激痛ヲ訴ヘ發赤，腫張アリ次第ニ增悪ス. 本年1月31日以來醫治ヲ受ケタルモ治癒セズ，今日ニ至ル.

一般所見　體格中等，榮養不良，筋發育惡ク，脂肪組織減少ス．顏色蒼白，肺右下部，呼吸音弱ク打診上稍短．皮膚纖弱，蒼白色，膝腱反射弱．

局所々見　兩足背激シキ疼痛アリ，甚ダ壓痛强シ．殊ニ右著明，腫脹ナシ．足關節ノ運動ニ變化ナク，運動ノ際關節ニ疼痛ナシ．兩足背筋著シク削瘦ス．

「レントゲン」所見．骨ニ著明ノ變化ナシ．

手　術　6月13日「ノボカイン・アドレナリン」局所麻醉ノ下ニ右大腿ニ約14糎ノ皮膚切開ヲナシ，約12糎ノ股動脈周圍交感神經切除ヲナス．「アルコール」ニヲ拭ヒ暫時ニシテ生理的食鹽水ニテ拭フ．

經　過　6月15日術後疼痛去ラズ，「パビナール」0.6「パントポン」0.7投與ス．左足ニハ醋酸鞏土濕布ヲナス．

6月18日體溫赤線以下ニ下ルモ脈搏稍多ク95至，鎭痛劑漸次增量「パビナール」0.7「パントポン」0.8，「コンブラール」內服．

6月19日皮膚溫膝關節ニ於テ患側ハ健側ニ比シ6分內外高シ．足關節ニテハ著明ノ差違ヲ見ズ．

6月20日全拔糸第一次癒合．

6月21日鹽酸「シノメニン」1筒，「パビナール」0.9ヲ2回乃至3回注射．

手　術　6月23日前回同樣左股動脈周圍交感神經切除約10糎ヲ行フ．

經　過　6月26日體溫概ネ赤線以下ナルモ脈搏稍多ク，105至ニ達ス．兩足ニ感應電流約5分宛ヲ通ズ．

6月29日拔糸第一次癒合．疼痛尙存ス．「パビナール」0.9，1日3回乃至4回注射ス．

7月1日食鹽水ノ冷溫交互浴ヲ20分行ヒタルモ疼痛減セズ却ツテ激增ス．

7月18日疼痛尙存ス．「パントポン」0.7ヲ一回或ハ2回注射ス．

手　術　7月25日「ノボカイン・アドレナリン」局所麻醉ノ下ニ下腹部正中切開ヲ行ヒ後腹膜ヨリ兩側腰薦部交感神經節狀索ヲ摘出ス．

經　過　7月26日腹部不快ノ感及惡心アリ，脈搏120至，强心劑投與，足部ノ疼痛ヲ訴ヘズ．

7月28日尙速脈アリ，惡心ナシ．足部疼痛全クナシ．

7月29日脈搏漸次減少ス．體溫37度以下食慾アリ．足部疼痛ナシ．

7月31日拔糸第一次癒合．體溫脈搏正常トナル．

退　院　8月15日．全治．

第7　挫創及切創

第1例

患　者　島○佐○郎，♂，16歲，農．

病　名　左手挫創．

入　院　大正15年7月13日．

家族史　特記事項ナシ．

既往症　生來健．

現　症　7月10日夜機械ノ齒車ニ捲キ込マレ右手ニ受傷セリ．

一般所見　著變ナシ．體溫38度，脈搏100至．

局所々見　右拇指，示指及中指汚穢黑色ノ挫創アリ運動不能．手掌ニモ挫創ヲ認ム．

手 術 7月16日「ノボカイン・アドレナリン」局所麻醉ノ下ニ，右上膊內側ニ約10糎ノ皮膚切開ヲナシ，上膊動脈ヲ露出シ動脈周圍交感神經切除ヲ約8糎行フ．動脈收縮ヲ認ム．

經 過 7月17日右手「リゾール」浴ヲナシ，「クリムスキー」液「ガーゼ」ヲ貼用ス．

7月26日經過良好，體溫脈搏ニ著變ナシ．拔糸ス．第一次癒合．

7月28日「リゾール」浴ノミトス．創部次第ニ清潔トナル．

8月11日「チール」氏植皮術ヲナス．

退 院 8月26日．全治．

第2例

患 者 島○美○，♀，7歲，農．

病 名 右中指挫創．

入 院 昭和2年7月10日．

家族史 特記事項ナシ．

既往症 生來健．

現 症 昨夕7時稻コキ機ノ齒車ニテ右中指ニ受傷ス．

一般所見 著變ナシ．

局所々見 右中指第二節ニ挫創アリ汚染サレ稍黑色ヲ呈ス．

手 術 7月11日右上膊動脈周圍交感神經切除術ヲナス．

經 過 7月15日右中指ノ挫創ハ著シク清潔トナル．

7月17日拔糸第一次癒合．皮膚溫患側健側著シキ差違ナシ．

退 院 7月23日．全治．

第3例

患 者 向○湊○，♀，6歲，農．

病 名 左足及跗骨挫創．

入 院 昭和2年10月15日．

家族史 遺傳的關係ナシ．

既往症 著患ヲ識ラズ．

現 症 2日前稻コキ機ニヨリ左足ニ創ヲ受ケタリ．

一般所見 特記事項ナシ．

局所々見 左足背ニ深サ骨ニ達スル挫創アリ汚染サレ創ノ周圍暗黑色ヲ呈シ疼痛アリ．

手 術 10月19日「ノボカイン・アドレナリン」局所麻醉ノ下ニ左股動脈周圍交感神經切除ヲナス．

經 過 10月21日左足受創部ニ「リバノールガーゼ」ヲ貼用ス．挫創部ノ進行停止ス．

10月25日拔糸第一次癒合．患側ノ皮膚溫著明ノ差アリ．

10月29日挫創部ニ「沃度フオルムガーゼ」貼用．著シク清潔トナル．

11月22日單ガーゼ貼用．

11月24日「リゾール浴」始ム．

退 院 11月27日．略全治．

第三例　向○湊○　♀8　左足及跗骨挫創

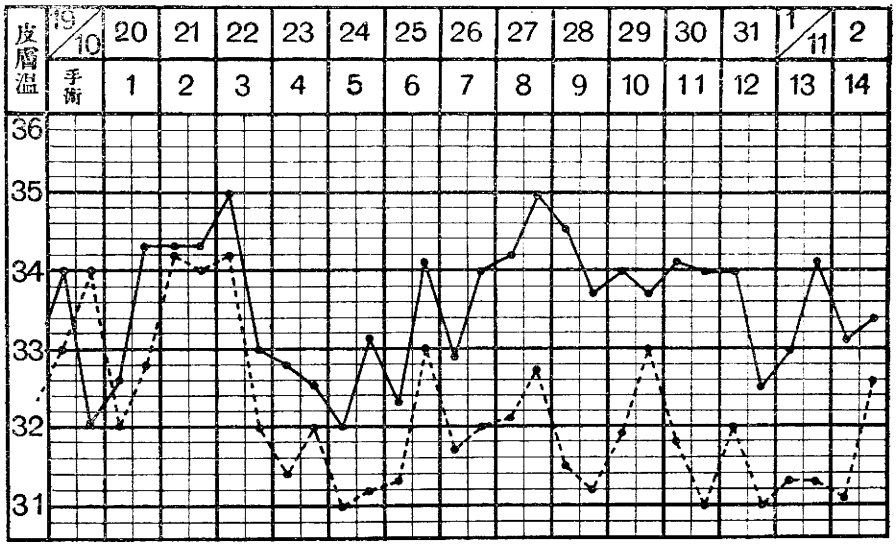

實線　患側膝關節　點線　健側膝關節

第4例

患　者　河○き○，♀，25歳，鐵道員族.

病　名　左示指感染創.

入　院　昭和2年1月11日.

家族史　特記事項ナシ.

既往症　特記事項ナシ.

現　症　昨年12月31日疱丁ニテ左ノ示指ヲ切リ，ソノマヽ放置セシニ本月8日頃ヨリ化膿シ醫治ヲ受ケタルモ治癒セズ黑色ヲ帶ビ疼痛アルニ至レリ.

一般所見　著變ナシ.

局所々見　左示指黑紫色ヲ呈シ壓痛アリ．少シク波動感アリ.

手　術　1月12日「ノボカイン・アドレナリン」局所麻醉ノ下ニ左上膊內面ニ約9糎ノ皮膚切開ヲナシ，上膊動脈周圍交感神經切除ヲ約7糎行フ.

經　過　1月13日兩上肢ノ皮膚溫ニ著シキ差アリ示指ノ創ハ著シク良好トナレリ.

1月14日左示指ノ疼痛及壓痛ハナシ.

1月18日創部ノ「リゾール」浴ヲ始ム．創面著シク清潔トナル.

1月19日拔糸第一次癒合.

退　院　1月22日．全治.

第5例

患　者　池○辰○，♂，12歳，農.

病　名　右中指環指ノ感染切創.

入　院　昭和2年5月17日.

家族史　特記事項ナシ.

既往症　生來健ニシテ著患ナシ.

現　症　5月1日豆粕切機ニテ右中指及環指ニ切創ヲ受ケ，直チニ醫師ニヨリ縫合セルモ10日後化膿スルニ至レリ.

一般所見　著變ナシ.

局所々見　右中指及環指ニ切創アリ膿排泄多量骨ヲ觸知シ得. 肉芽形成不良.

手　術　5月20日「ノボカイン・アドレナリン」局所麻醉ノ下ニ右上膊內側ニ皮膚切開ヲナシ，約5糎ノ動脈周圍交感神經切除術ヲナス.

經　過　5月21日切創部ニハ「ハロミンガーゼ」貼用，「リゾール」浴ヲナス.

5月23日膿ノ排出減少ス. 肉芽ハ出血シ易シ. 脈搏110至.

5月24日體溫正常，脈搏モ下降ス.

5月27日拔糸第一次癒合.

6月2日排膿止ム. 肉芽赤色ヲ帶ビルモ尙輕ク出血ス. 術後10日目ヨリ患側ノ皮膚溫健側ニ比シ1度乃至2度高シ.

6月7日「ベリドール」軟膏貼用，肉芽淸潔良好トナル.

退　院　6月12日. 略全治.

第五章　手術成績總括

第一　手術成績

第4章ニ於ケル臨床例ハ特發性脫疽11例，動脈硬化性脫疽2例，レノー氏病2例，潰瘍及壞疽7例，血栓性靜脈炎3例，慢性骨髓炎及關節結核3例，挫創及切創5例，合計33例ナリソノ手術例ハ動脈周圍交感神經切除43例，交感神經節狀索切除3例ナリ，之ヲ概括スレバ下表ノ如シ.

1. 特發性脫疽

番號	氏名	性	年齡	病名	發病後ノ經過日數	手術	手術月日	手術成績轉歸
1	波○三○郎	♂	41	左足特發性脫疽	約6ケ月	左股動脈周圍交感神經切除	大正14年6月29日	無効，再手術
				同上		左膝窩動脈周圍交感神經切除	大正14年9月7日	有効，略全治
2	松○清○	♂	25	左足特發性脫疽	約7ケ月	左股動脈周圍交感神經切除	昭和2年6月24日	有効，全治
3	古○玉○	♂	33	右上肢特發性脫疽	約5ヶ月	右上膊動脈周圍交感神經切除	昭和3年7月30日	有効，略全治
			35	左上肢特發性脫疽	約1ヶ月	左上膊動脈周圍交感神經切除	昭和5年3月23日	有効，略全治 7ヶ月後再發
				同上		左頸胸部交感神經切節狀索切除	昭和5年10月24日	有効，略全治
4	宮○外○	♂	43	左足特發性脫疽	約8ヶ月	左股動脈周圍交感神經切除	昭和3年8月3日	無効，再手術
				同上		左腰薦部交感神經節狀索切除	昭和3年8月15日	有効，全治

5	南○清○	♀	18	兩足特發性脫疽 同　上	約2ケ年	左股動脈周圍交感神經切除 右股動脈周圍交感神經切除	昭和4年6月5日 昭和4年6月21日	有効，全治 有効，全治
6	孫○幸○	♂	35	左下腿特發性脫疽 同　上	約3ケ年	左股動脈周圍交感神經切除 左股動脈周圍交感神經切除	昭和4年6月24日 昭和4年9月9日	無効，2ケ月後再手術 無効，切斷
7	出○榮○	♂	43	右足特發性脫疽	約4ケ月	右股動脈周圍交感神經切除	昭和4年8月28日	有効，全治
8	横○道○	♂	40	右足特發性脫疽	約2週間	右股動脈周圍交感神經切除	昭和4年12月7日	有効，全治
9	稻○三○郎	♂	57	兩足特發性脫疽 同　上	約5,6ケ年	右股動脈周圍交感神經切除 左股動脈周圍交感神經切除	昭和5年1月15日 昭和5年1月24日	有効，全治 有効，全治
10	白○作○郎	♂	49	左足特發性脫疽	約8ヶ月	左股動脈周圍交感神經切除	昭和5年6月2日	有効，略全治
11	濱○弘	♂	8	兩足特發性脫疽 同　上	約3ケ月	右股動脈周圍交感神經切除 左股動脈周圍交感神經切除	昭和6年4月8日 昭和6年4月15日	有効，全治 有効，全治

2. 動脈硬化性脫疽

番號	氏名	性	年齡	病名	發病後ノ經過日數	手術	手術月日	手術成績轉歸
1	森長○郎	♂	42	右足動脈硬化性脫疽	約2ケ年	右股動脈周圍交感神經切除	昭和4年11月27日	有効，略全治
2	人○儀○衞門	♂	45	左下腿動脈硬化性脫疽	約2ケ年	左股動脈周圍交感神經切除	昭和5年12月10日	無効，切斷

3. レノー氏病

番號	氏名	性	年齡	病名	發病後ノ經過日數	手術	手術月日	手術成績轉歸
1	山○源○郎	♂	24	レノー氏病 同　上	約2ケ年	左股動脈周圍交感神經切除 左膝腿動脈周圍交感神經切除	大正14年7月8日 大正14年9月29日	無効，再手術 有効，全治
2	四○き○	♀	25	初期レノー氏病 同　上	約2ケ月	左上膊動脈周圍交感神經切除 右上膊動脈周圍交感神經切除	昭和3年3月28日 昭和3年4月6日	有効，全治 有効，全治

4. 潰瘍及壞疽

番號	氏名	性	年齢	病名	發病後ノ經過日數	手術	手術月日	手術成績轉歸
1	山○助○衛門	♂	73	右足火傷ニヨル潰瘍	約2週間	右股動脈周圍交感神經切除	大正15年4月16日	有効，全治
2	岩○孝○	♂	17	右足背潰瘍	約2週間	右股動脈周圍交感神經切除	大正15年4月19日	有効，全治
3	名○士○	♂	19	右下腿潰瘍	約1年2ヶ月	右股動脈周圍交感神經切除	昭和2年7月25日	有効，全治
4	宮○ミ○イ	♀	18	左足背潰瘍	約7ヶ月	左股動脈周圍交感神經切除	昭和4年7月31日	有効，全治
5	中○甚○	♂	18	右足蹠潰瘍兼皮下蜂窩織炎 左足蹠潰瘍	約1年6ヶ月	右股動脈周圍交感神經切除 左股動脈周圍交感神經切除	昭和5年3月19日 昭和5年5月30日	有効，全治 有効，全治
6	江○重○	♂	17	左示指神經麻痺性潰瘍	約4ヶ月	左上膊動脈周圍交感神經切除	昭和5年11月4日	有効，略全治
7	喜○幸○	♂	24	左手指壞疽	約10日	左上膊動脈周圍交感神經切除	昭和4年3月6日	有効，全治

5. 血栓性靜脈炎

番號	氏名	性	年齢	病名	發病後ノ經過日數	手術	手術月日	手術皮績轉歸
1	荻○子	♀	75	左血栓性上膊動靜脈炎	約4日	左上膊動脈周圍交感神經切除	昭和2年12月9日	無効，切斷
2	高○き○え	♀	18	左血栓性股靜脈炎兼症候性象皮病	約6ヶ月	左股動脈周圍交感神經切除	昭和3年8月15日	有効，全治
3	大○し○	♀	13	右血栓性股靜脈炎兼症候性象皮病	約4ヶ月	右股動脈周圍交感神經切除	昭和3年8月15日	有効，略全治

6. 骨髓炎關節結核

番號	氏名	性	年齢	病名	發病後ノ經過日數	手術	手術月日	手術成績轉歸
1	村○岩○	♂	46	右大腿骨骨髓炎ニヨル腐骨形成	約20年	右股動脈周圍交感神經切除	大正15年9月30日	有効，輕快
2	中○一○三	♂	30	右足關節結核	約19年	右股動脈周圍交感神經切除	昭和2年12月6日	無効，切斷
3	堀○芳○	♀	19	兩足關節結核 同上 同上	約8ヶ月	右股動脈周圍交感神經切除 左股動脈周圍交感神經切除 兩側腰薦交感神經節狀索切除	昭和5年6月13日 昭和5年6月23日 昭和5年7月25日	無効，再手術 無効，再手術 有効，全治

7. 挫創及切創

番號	氏名	性	年齡	病名	發病後ノ經過日數	手術	手術月日	手術成績 轉歸
1	島○佐○郎	♂	16	右手挫創	約3日	右上膊動脈周圍交感神經切除	大正15年7月13日	有効，全治
2	島○美○	♀	7	右中指挫創	約1日	右上膊動脈周圍交感神經切除	昭和2年7月10日	有効，全治
3	向○湊○	♀	6	左足及踝骨挫創	約2日	左股動脈周圍交感神經切除	昭和2年10月19日	有効，全治
4	河○き○	♀	25	左示指感染切創	約10日	左上膊動脈周圍交感神經切除	昭和2年1月12日	有効，全治
5	池○辰○	♂	12	右中指環指ノ感染切創	約17日	右上膊動脈周圍交感神經切除	昭和2年5月17日	有効，全治

1. 特發性脫疽

特發性脫疽11例中，第3例ヲ除キ何レモ下肢ノ脫疽ニシテ兩側ニ來レルモノ3例アリ，1回ノ動脈周圍交感神經切除ヲ行ヒ効果アリ全治退院セルモノ8例ナリ，第1例ハ先ヅ股動脈周圍交感神經切除ヲ行ヒ一時熱感アリ疼痛減ジタルモ再ビ蹠趾及第2趾ニ激痛生ジ暗赤色ヲ呈スルニ至リシヲ以テ，更ニ膝腘動脈周圍交感神經切除ヲ行ヒ，潰瘍面ノ直接療法，食鹽水皮下注射等ヲ行ヒ遂ニ治癒セルモノナリ，第3例ハ右上膊動脈周圍交感神經切除ヲ行ヒ全治後約4ケ月ヲ經テ左ニモ同樣ノ症狀起リ左上膊動脈周圍交感神經切除術ヲ行ヒ全治セルモ，7ケ月後左ニ再發シ頸胸部交感神經節狀索切除ヲ行ヒ略々全治スルニ至レリ，第4例ハ左股動脈周圍交感神經切除ヲナシタルモ疼痛止マラズ腰薦部交感神經節狀索切除ヲナシ漸ク治癒ニ導キ得タリ，第6例ハ股動脈周圍交感神經切除ヲナシ約2ケ月ニシテ再發シ更ニ前回ニ接シソノ上方ニ動脈周圍交感神經切除術ヲ行ヒタルモ無効遂ニ下腿切斷術ヲ行ヘリ，卽チ動脈周圍交感神經切除術17例中有効ナリシモノ13例ソノ1例ハ7ケ月後再發シ交感神經節狀索切除ヲナシ，無効4例中2例ハ再手術ヲナシ有効ナリシモノ1例，再手術モ無効ニシテ切斷ヲナセシモノ1例，1例ハ交感神經節狀索切除ヲナシタリ．

コレラ動脈周圍交感神經切除術後ノ症狀ヲ驗スルニ，疼痛消失又ハ著シク減ジ又ハ漸次減少シ遂ニ消失セルモノハ大部分ニシテ，再手術ヲナセルモノハ疼痛減ゼザルカ僅カニ減セシモノカニシテ，動脈周圍交感神經切除術ノ最モ顯著ナル効果ハコノ疼痛消失ナリ，次ニ著シキ熱感ヲ覺エシモノ7例ナリ，皮膚溫ハ大體患側ハ健側ニ比シ高溫ヲ示シ手術翌日ヨリ差ヲ示シ5日6日目最高ヲ示ス或ハ5日目頃ヨリ始メテ差ヲ示スモノアリ，又特ニ患側ニ著シキ差ヲ示サヾルモ，術後患側ノ熱感ヲ訴フルモノハ多數ナリ，潰瘍アルモノハ何レモ潰瘍面著シク清潔トナリ，分泌物減少シ速カニ治癒ニ向ヘルヲ示ス．

動脈周圍交感神經切除ノ長サハ股動脈ニテハ8糎乃至13糎上膊動脈ニテハ8糎ナリ．

交感神經節狀索切除2例ニ於テハ，熱感ハ覺エタルモ，皮膚溫ハ1例ハ患側ノ高溫ヲ示シ1例ハ特ニ差ヲ認メザリキ，疼痛ハ術後直チニ消失セザリシモ漸次消失スルニ至レリ，ソノ

創面ノ不良肉芽ハ新鮮紅色トナリ漸次治癒ノ傾向ヲ取レリ.

2. 動脈硬化性脱疽

第1例ハ1年前京都某大學ニテ腰薦交感神經節狀索切除術ヲ行ヒシモ全治セズ更ニ當外科ニテ動脈周圍交感神經切除術ヲナシ，且患趾ヲ切斷シ，疼痛漸次減少シ創面モ清潔トナリ略々全治ノ經過ヲ取ルニ至リシモノナリ，第2例ニ於テハ術後經過良好ナリシモ約18日後患足ノ皮下蜂窩織炎及下腿ノ淋巴管炎ヲ起シ更ニ敗血膿毒症ヲ起シ遂ニ上腿切斷術ヲ行フニ至レルモノナリ.

3. レノー氏病

第1例ハ股動脈周圍交感神經切除術後溫熱感ハアルモ尙疼痛アルニヨリ更ニ膝膕動脈周圍交感神經切除術ヲナシ食鹽水ノ皮下注射等ヲモ合セ行ヒ遂ニ治癒ニ至ラシメタリ，第2例ハ初期ノレノー氏病ニ行ヒ効アリシモノナリ.

4. 潰瘍及壞疽

7例何レモ潰瘍及壞疽ノ進行停止シソノ面ハ清潔トナリ分泌減ジ日ニ日ニ縮少シ全治ノ經過ヲ取レリ，皮膚溫ハ2乃至3週間患側高溫ヲ示ス，麻痺感或ハ疼痛モ減少ス，第6例ハ神經麻痺性潰瘍ニテ潰瘍ハ治癒セルモ正中神經損傷ニヨル麻痺感ト運動障碍ハ多少殘レル如シ.

ソノ股動脈周圍交感神經切除ハ概ネ10糎ノ長サナリ.

5. 血栓性靜脈炎

第1例ハ老人ノ消耗性血栓性靜脈炎ニシテ，手術後腎炎ヲ併發セルニヨリ切斷術ヲ行ヘリ，他ノ2例ニ於テハ略々全治セルモ症候性象皮病ニヨル腫脹ハ完全ニハ消褪セザリキ.

6. 骨髓炎及關節結核

第1例ハ約20年經過セル慢性骨髓炎ニヨル腐骨形成ニテ動脈周圍交感神經切除術後分泌物減少シ肉芽清潔トナリ經過良好ナリシモ完全ニハ固疾ヲ治癒セシメ得ザリキ，第2例ハ約19年經過セル足關節結核ニシテ無効切斷術ヲ行ヘリ，第3例ハ定型的ノ足關節結核ニハ非ズシテソノ主訴タル足背ノ激痛ノ明確ナル原因ヲ究メ得ザリシモ，股動脈周圍交感神經切除術ヲ兩側ニ施セルモ何ノ効モナク疼痛ノ爲，顏色憔悴，遂ニ兩側腰薦部交感神經節狀索切除術ヲナスヤ，サシモノ激痛モ忽チ頓挫シ，患者ノ喜悅頗ル大ナリシモノナリ.

7. 挫創及切創

挫創切創ニシテ創面不潔ナルモノ，治癒傾向不良ナルモノ等ニ行ヒ何レモ有効ナリキ，卽チ創面ノ分泌減少シ清潔トナリ速カニ治癒ス，皮膚溫ハ6日頃最大ノ差アリ.

第二 遠隔成績

余ハ之等ノ遠隔成績ヲ知ラント欲シ上記ノ中スデニ切斷術ヲ施セルモノヲ除キ，29例ニ就テ調査シタルニ，下表ノ如キ結果ヲ得タリ.

1. 特發性脫疽

番號	氏名	性	年齡	病名	退院時ノ成績	今日迄ノ經過日數	遠隔成績	主ナル症狀
1	波○三○郎	♂	41	左足特發性脫疽	有効略全治		不明	
2	松○清○	♂	25	左足特發性脫疽	有効全治	4年1ケ月	全治	疼痛ナク歩行ニ差支ナシ
3	古○玉○	♂	35	兩上肢特發性脫疽	有効略全治	9ケ月	輕快	時々工合惡シク活動出來ザルコトアリ，血液ノ循環ハ確カニ良シ
4	宮○外○	♂	43	左足特發性脫疽	有効全治	3年	全治	但シ冬冷エ易ク暖マリ難シ
5	南○清○	♀	18	兩足特發性脫疽	有効全治	2年1ケ月	略全治	左足冬ニナルト再發スルモ手術前ノ如キ痛ミナシ，受傷スルト治リ難シ
7	出○榮○	♂	43	右足特發性脫疽	有効全治	1年11ケ月	全治	遠距離歩行スルニ腓腸筋部カタクナル
8	横○道○	♂	40	右足特發性脫疽	有効全治	1年7ケ月	再發	10ケ月後再發，右下腿ノ倦怠感，第二趾ノ疼痛，潰瘍ヲ形成ス
9	稻○三○郎	♂	57	兩足特發性脫疽	有効全治	1年2ケ月	輕快	疼痛ハ減退セリ，ソノ他ノ症狀ハ著シキ變化ナシ
10	白○作○郎	♂	49	左足特發性脫疽	有効略全治	1年1ケ月	無効	退院後ノ經過面白カラズ時々疼痛アリ根本的ニ治癒セズ
11	濱○弘	♂	8	兩足特發性脫疽	有効全治	3ケ月	全治	

2. 動脈硬化性脫疽

番號	氏名	性	年齡	病名	退院時ノ成績	今日迄ノ經過日數	遠隔成績	主ナル症狀
1	森長○郎	♂	42	右足動脈硬化性脫疽	有効略全治	1年8ケ月	再發	2ケ月後再發醫治ヲ受ケ8ケ月後治癒，冬季，長起立時，長途歩行時工合惡シ

3. レノー氏病

番號	氏名	性	年齡	病名	退院時ノ成績	今日迄ノ經過日數	遠隔成績	主ナル症狀
1	山○源○郎	♂	24	レノー氏病	有効全治	3年2ケ月	全治	3年2ケ月後流行感冒ニテ死亡
2	四○き○	♀	25	初期レノー氏病	有効全治		不明	

4. 潰瘍及壞疽

番號	氏名	性	年齡	病名	退院時ノ成績	今日迄ノ經過日數	遠隔成績	主ナル症狀
1	山○助○衛門	♂	73	右足火傷ニヨル潰瘍	有効全治		不明	

2	岩○孝○	♂	17	右足背潰瘍	有効全治		不明	
3	名○士○	♂	19	右下腿潰瘍	有効全治	4ケ年	全治	
4	宮○ミ○イ	♀	18	左足背潰瘍	有効全治	2ケ年	再發	8ヶ月後再發シ醫治ニヨリ8ケ月後全治ス
5	中○甚○	♂	18	兩足蹠潰瘍	有効全治	1年1ケ月	全治	
6	江○重○	♂	17	左示指神經麻痺性潰瘍	有効略全治	8ケ月	輕快	潰瘍ハ全治セルモ，シビレ感ハ十分治セズ
7	喜○幸○	♂	24	左手指壞疽	有効全治		不明	

5. 血栓性靜脈炎

番號	氏名	性	年齢	病名	退院時ノ成績	今日迄ノ經過日數	遠隔成好	主ナル症狀
2	高○き○え	♀	18	左血栓性股靜脈炎兼症候性象皮病	有効全治	2年7ケ月	全治	但シ尙輕度ノ腫脹アリ
3	大○し○	♀	13	右血栓性股靜脈炎兼症候性象皮病	有効略全治	2年7ケ月	無効	8ケ月後某醫ニテ治療ヲ受ケタルモ腫脹ハ全治セズ但シ仕事ニハ從事シ得

6. 骨髓炎關節結核

番號	氏名	性	年齢	病名	退院時ノ成績	今日迄ノ經過日數	遠隔成績	主ナル症狀
1	村○岩○	♂	46	右大腿骨骨髓炎ニヨル腐骨形成	有効輕快	4年11ケ月	無効	目下尙醫治ヲ受ケツヽアリ
3	堀○芳○	♀	19	兩足關節結核	有効全治	1ケ年	輕快	主訴タリシ疼痛ハ全クナキモ長ク起立，歩行及コシカケテ足ブラ下ルコト不能

7. 挫創及切創

番號	氏名	性	年齢	病名	退院時ノ成績	今日迄ノ經過日數	遠隔成績	主ナル症狀
1	島○佐○郎	♂	16	右手挫創	有効全治	5ケ年	全治	
2	島○美○	♀	7	右中指挫創	有効全治	4ケ年	全治	
3	向○湊○	♀	6	左足及跗骨挫創	有効全治	3年9ケ月	全治	
4	河○き○	♀	25	左示指感染切創	有効全治	4年6ヶ月	全治	
5	池○辰○	♂	12	右中指環指感染切創	有効全治	4年2ケ月	全治	

ソノ手術後ノ經過日數ハ長キハ5ケ年短カキハ3ケ月ニ過ギザルモ，退院時全治又ハ略々全治セル者28例中，効果不明ノ者5例ヲ除キ引續キ全治シ障碍ヲ認メザルモノ14例，輕快セ

ルモノ4例，再發セルモノ3例，無効2例ナリ，退院時輕快セルモノニシテ遠隔成績無効ノモノ1例ナリ.

1. 特發性脫疽中切斷セル1例ヲ除キ10例中遠隔成績最短3ケ月最長4年1ケ月ヲ經テ全治ト認ムベキモノ5例，輕快2例，再發1例，無効1例ナリ.

2. 動脈硬化性脫疽2例中1例ハ切斷1例ハ約2ケ月後再發セリ.

3. レノー氏病2例中1例ハ結果不明ナルモ1例ハ全治シ3年2ケ月ニシテ流行性感冒ニヨリ死亡セリ.

4. 潰瘍及壞疽7例中効果不明3例，2例ハ全治1例ハ輕快1例ハ8ケ月後再發セリ.

5. 血栓性靜脈炎中切斷1例ヲ除キ1例ハ全治1例ハ無効ナリ.

6. 骨髓炎關節結核中切斷1例ヲ除キ1例ハ輕快，1例ハ無効ナリ.

7. 挫創及切創5例何レモ全治シテ3年9ケ月乃至5ケ年ヲ經過ス.

第三 總　　括

以上遠隔成績ト手術直後ノ成績トヲ總括シテ驗スルニ，動脈周圍交感神經切除43例中遠隔成績不明ノモノ7例ヲ除キ有効ナルモノ17例，7ケ月乃至10ケ月有効ニシテ再發セルモノ3例輕快3例無効13例ナリ，即チ有効ナルモノ47.2%，再發及輕快各々8.3%，無効36.1%ナリ.

Rubasev 氏ノ1927年迄ノ1200例ニ於ケル手術成績ハ有効38.3%輕快34.0%無効27.7%ナリ.

1. 特發性脫疽ニ動脈周圍交感神經切除術ヲ行ヘルモノ17例中遠隔成績不明ノモノ2例ヲ除キ，有効7例輕快2例再發2例無効4例ナリ，即チ有効46.6%輕快及再發各々13.3%無効26.6%ナリ.

2. 動脈硬化性脫疽ニ動脈周圍交感神經切除術ヲ行ヘルモノ2例共ニ無効ナリ.

3. レノー氏病4例中不明2例有効1例無効1例ナリ.

4. 潰瘍及壞疽8例中不明3例有効3例輕快1例再發1例ナリ.

5. 血栓性靜脈炎3例中有効1例無効2例ナリ.

6. 骨髓炎及關節結核4例中無効4例ナリ.

7. 挫創及切創5例何レモ有効ナリ.

交感神經節狀索切除術ハ僅カ3例ニ過ギズ，ソノ手術直後ノ成績大イニ見ルベキモノアルモ，ソノ遠隔成績ニ於テハ1例ハ治癒，2例ハ輕快セルモ全治ニ至ラズ.

第六章 考　　按

以上述ベ來リシ臨床例及ソノ遠隔成績ヨリ觀察スルニ，大部分ニ於テ動脈周圍交感神經切除直後ニ於テ血管攣縮ノ爲脈搏弱ク觸知シ得ズ局所貧血ノ狀ヲ呈スルモ多クハ2乃至3時間後ヨリシテ血管ノ擴張狀態ニ移リ充血ヲ見ルニ至リ末梢部ノ皮膚溫上昇シテ溫感アリ脈搏亦新生乃至强盛トナリ患者著シク爽快ヲ感ズ時ニ皮膚溫ハ患側健側ニ差ヲ認メザルコトアルモ

患者ハ著シク溫感ヲ訴フルニ至ル，是等ノ狀態ハ多ク4，5，6日頃最高ニ達シ患健側ノ皮膚溫ノ差ハ3，4分ヨリ1度5，6分ニ及ビ2乃至3週間ハ持續ス，潰瘍，壞疽ノ治癒ニ及ボス影響ハ特ニ顯著ニシテ從來緩慢ナル經過ヲ取リ或ハ壞疽ニ陷ラントスル傾向アル創傷ニ對シテ本手術施行後急速ニ治癒ノ傾向ヲ示シ又ハソノ進行停止シ分泌減少シ肉芽新鮮トナル，疼痛ニ及ボス影響ハ最モ大ニシテ，タトヘ再發患者或ハ經過不良患者ト雖モ，疼痛ノミハ從前ヨリ輕減セルカ，消失セリト訴フル者多シ．

要スルニ，疼痛ノ歇止充血溫感潰瘍及壞疽面ノ治癒促進等ノ作用ハ極メテ顯著ナルモノアリ，ソノ持續期間ニ至リテハ必ラズシモ長キヲ求メ得ザルモ，ソノ間ニ於テヨクソノ疾患ヲ治療上有利ニ轉向セシムル機會ヲ與フルヲ得ベシ．

余ノ例ニ就テ云ヘバ，特發性脫疽レノー氏病潰瘍及壞疽並ニ挫創及切創中汚染サレ不潔ニシテ壞疽又ハ潰瘍ニ陷ラントスル傾キアルモノニ對シテ本手術ヲ行フベク，動脈硬化性脫疽血栓性靜脈炎骨髓炎及關節結核等ニハ効ナキガ如シ．

動脈硬化性脫疽ニ就テハ Kreuter, Rieder, Mantos, Klug, Wiedhopf, Pels-Leusden, Mühsam, Unger 等ノ諸氏ハ血管ノ穿孔出血ヲ起ス危險アリトイヒ，Philipowicz 氏ハ手術後激シキ搔痒ヲ覺エ夜間足背ヲ搔キ感染ヲ起シ遂ニ淋巴管炎トナリ切斷ヲ施セル例ヲ報告シ，Hilse 氏モ同樣ノ例ヲアゲタリ，余ノ例ハ僅少ナレドモソノ1例ハ約2ケ月後再發シ1例ハ前記ニ似タル淋巴管炎ヲ起シ遂ニ切斷セルモノニシテ，タトヘ穿孔出血ノ恐レナキモノトシテモ永久治癒ハ難カシキモノヽ如シ．

血栓性靜脈炎ノ如キモノモ血管ソレ自身ニ變化アルモノニハ効ナキガ如シ．

慢性骨髓炎及慢性關節結核ノ如キハ一時病症ノ進行停止シ治癒ニ赴ケル如キ感ヲ呈スルモ間モナク元ノ狀態ニ歸リ遂ニ本手術ニヨル永久治癒ハ期スルヲ得ザルガ如シ，本手術ハ手術ソレ自身既ニ危險ヲ伴フ事，剝離ノ程度不定ナルコト，本手術ノ適應症ニハ好ンデ末梢ニ潰瘍ノ存スル場合多ク從テ手術創ニ化膿ノ危險多キ事等ヲ擧ゲテ反對セントスル者アルモ，余ノ例ニ於テハ術後出血ソノ他何等危險ヲ惹起セシモノナク，又常ニ第一次癒合ヲナシ化膿セルモノ1例モナシ，剝離ノ程度不定ニ就テハナルベク之ヲ避ケンガタメ細心ノ注意ヲ以テ手術ヲ行ヒ，更ニ90%「アルコール」ヲ塗擦ノ後暫時ニシテ生理的食鹽水ヲ以テ拭フ法ヲ取レリ，Nazarov 氏ハ Lériche 氏手術ノ代リニ Razumouskij 氏ニヨル80%「アルコール」ヲ以テ動脈ヲ濕ホス法ヲ可トセリ，外膜ヲ走ル神經ハ之ニヨツテ破壞サレシカモ動脈壁殊ニ內膜ハ傷害サルヽコトナシト，前記ノ余等ノ方法ハ良結果ヲ收メツヽアリ，同側ニ本手術ヲ2回行ヘル3例ヲ見ルニ1例ハ無効他ノ2例ハ有効ニシテ，本手術ヲ行ヒソノ効力將ニ消失セントスル頃再ビ同部位或ハ下方ニテ同手術ヲ行フ時ハ再ビ第1回ト同樣ノ効力ヲ示シ効果期間ノ持續ヲ圖ルヲ得ベシ，本手術ハ効果一時的ニシテ且危險ヲ伴フヲ以テ贊成セザルモノアルモ，余等ノ例ヨリシテ斷ズルニ何等ノ危險ナク，手術亦簡易且反覆行ヒ得テ，ヨクソノ適應症ヲ誤ラスハ良結果ヲ得ベシ．

交感神經節狀索切除例ハ特發性脫疽2例關節結核1例ニ過ギズ，手術當時ハ概シテ良好ノ

經過ヲ取リ皮膚溫上昇熱感アリ疼痛減少又ハ消失等ノ症狀ヲ現ハスモ，遠隔成績ヨリ見ルニ，1例ハ全治2例ハ輕快ノ程度ナリ，輕快セル2例中1例ハ確カニ血液ノ循環良好ナルヲ認ムルモ他ノ症狀ニ於テ不十分ナル點アリト云ヒ，1例ハ疼痛ハ完全ニ消失セルモ起居ニ足部ノ運動不十分ナリト云ヘリ，尙動脈硬化性脫疽ノ第1例ノ如ク某所ニテ交感神經節狀索切除術ヲ行ヒシモ全治セズ再發シテ當科ニ來レルモノアリ，果シテ大澤氏等ノ云ヘル如ク完全ナル治癒ヲモタラスカハ，僅少ノ例ニ於テハ之ヲ斷言シ得ザルモ，動脈周圍交感神經切除術ニ比シテハ効果大ニシテ特ニ疼痛ノ輕減スルヲ認メ得，動脈周圍交感神經切除シテ効少キカ或ハ再發セル場合ニ本手術ヲ施シテ良結果ヲ得ベシ.

尙動脈周圍交感神經切除術及交感神經節狀索切除術ノ何レヲ行フニセヨ，同時ニ脫疽或ハ潰瘍ソノ他ノ患部ニ對シ適宜直接患部治療ヲ施スベキハ勿論ナリ.

第七章　結　　論

1. 動脈周圍交感神經切除術ハ血管並ニ生命ニ危險ヲ及ボシタル例ナシ.

2. 動脈周圍交感神經切除術ニヨル手術創ハスベテ1週間ニシテ第一次癒合ヲナシ化膿又ハ哆開セルモノナシ.

3. 動脈周圍交感神經切除術ノ治癒率ハ有効47.2%再發及輕快各々8.3%無効36.1%ナリ.

4. 動脈周圍交感神經切除術ハ特發性脫疽レノー氏病潰瘍及壞疽並ニ挫創及切創中汚染サレ不潔ニシテ壞疽又ハ潰瘍ニ陷ラントスルモノニ効アリ，特ニ之等ノ初期ニ於テナス時ニ殊ニ効アリ.

5. 動脈周圍交感神經切除術ハ動脈硬化性脫疽血栓性靜脈炎骨髓炎及關節結核ニハ効少ナシ.

6. 動脈周圍交感神經切除後スベテ術側末梢ニ溫熱感アリ，大部分皮膚溫上昇ス.

7. 動脈周圍交感神經切除術後數日ニシテ潰瘍面及壞疽面ハ進行停止シ淸潔トナリ新鮮紅色肉芽ノ發生ヲ見，漸次縮少シ治癒スルニ至ル.

8. 動脈周圍交感神經切除術後大部分疼痛消失シ又ハ減少シツイデ消失スルニ至ル.

9. 交感神經節狀索切除術ハ動脈周圍交感神經切除術ヲ行ヒテ効少ナキモノ，又ハ再發セルモノニ行フテ効アリ.

10. 交感神經節狀索切除術後ノ皮膚溫上昇，熱感，疼痛減少，潰瘍面ノ治癒等動脈周圍交感神經切除術後ノソレニ比シ効果大ナリト思惟セラル.

11. 交感神經節狀索切除術ハ生命ニ危險ナク，又重篤ノ副作用ヲ呈セズ.

稿ヲ終ルニ臨ミ御懇切ナル御指導ト御校閲トヲ賜ハリシ恩師石川教授ニ謹謝ス.

主 要 文 獻

1) 伊藤弘：交感神經系統（外科的方面），日本外科學會雜誌，第27回，第2號，大正15年5月.　2) 伊藤弘：植物神經系統外科ノ過去ト將來，日本外科寶函，第7卷附錄，昭和5年12月.　3)

橋本享：單純性潰瘍ニ及ボス動脈外膜剥離術ニ就テ，岡山醫學會雜誌，第494號，昭和6年3月．
4) **大澤達**：上肢及下肢ノ諸疾患ニ對スル治療法トシテノ腰薦乃至頸胸交感神經節狀索切除ニ就テ．日本外科寶函，第3卷，第1號，大正15年1月．　5) **大澤達**：ルリッシュ氏動脈外圍交感神經切除術後血流增加ノ本態ニ關スル實驗的研究，日本外科寶函，第3卷，第1號，大正15年1月．　6) **大澤達**：種々ナル交感神經手術ノ臨床的成績ニ就テ，日本外科寶函，第3卷，大正15年．　7) **大澤達，青柳安誠**：腰薦交感神經節切除術ノ侵入系路ニ就テ，日本外科寶函，第7卷，第5，6號，昭和5年11月．　8) **河村一郎**：動脈周圍交感神經切除術ニ就テ，治療及處方，第6卷，大正14年．
9) **來須正男，櫻井雅四郎**：腰薦交感神經節切除ノ一新法，グレンツゲビート，第4年，第7號，昭和5年7月．　10) **佐久間喜一**：動脈交感神經切除術ニ就テ，千葉醫學會雜誌，第4卷，大正15年．
11) **清澤清**：交感神經遮斷ニヨル下肢脫疽ノ療法ニ就テ，軍醫團雜誌，第207號，昭和5年9月．
12) **水野虎吉，高橋喬**：植物神經ノ外科，海軍軍醫會雜誌，第15卷，第2號，大正15年5月．　13) **滋野井至孝**：特發脫疽ニ對スル交感神經手術ノ効果ニ就テ，岡山醫學會雜誌，第42卷，第1號，昭和5年1月．　14) **Brüning,** Zbl. f. Chir. 1923. Nr. 48/49. S. 1780.　15) **Brüning, F. u. O. Stahl,** Über die physiologische Wirkung der Exstirpation des periarterielle sympathischen Nervengeflechtes. Klinische Wochenschrift. Jg. 2, Nr. 28, 1923.　16) **Kümmel, H.,** Beobachtungen und Erfahrungen an 52 Sympathektomien. Zbl. f. Chir. 1923. Nr. 38.　17) **Hilse, A.,** Ist dit periarterielle Sympathektomie gefahrlich? Zbl. f. Chir. 1925. Nr. 30.　18) **Kappis,** Zbl. f. Chir. 1924. Nr. 49. S. 2724.　19) **Kreuter,** Gefässschädigung nach periarterieller Sympathektomie. Zbl. f. Chir. 1923. Nr. 46/47.　20) **Lehmann, W.,** Zur Wirkungsweise der periarteriellen Sympathektomie. Zbl. f. Chir. 1924. Nr. 16.　21) **Lehmann, W.,** Die Dauerfolge der periarteriellen Sympathektomie. Brun's Beiträge z. klin. Chir. Bd. 143, 1928.　22) **Lériche, R.,** Expèrimentelle Sympathektomie. Zbl. f. Chir. 1923. Nr. 31.　23) **Lériche, R.,** Periarterielle Sympathektomie. Zbl. f. Chir. 1925. Nr. 29.　24) **Matheis, H.,** Zur periarteriellen Sympathektomie bei arteriosklerotischer Gangraen Zbl. f. Chir. 1923. Nr. 8.　25) **Monaschkin,** Zur Frage der periarteriellen Sympathektomie Zbl. f. Chir. 1925. Nr. 33.　26) **Nazarov, N.,** Die Methode der Befeuchtung der Arterien mit 80 proz. Alkohol anstatt der Operation nach Lériche. Zentralorgan f. d. ges. Chir. u. ihre Grenzgebiet. Bd. 42. 1928. S. 659, S. 429.　27) **Otto, Hahn,** Zur Frage der periarterielle Sympathektomie Zbl. f. Chir. 1925. Nr. 1.　28) **Perpina,** Die lumbosakerale Sympathische Ganglionektomie. Zbl. f. Chir. 1929. Nr. 45.　29) **Philipowicz, G.,** Beiträge zur periarteriellen Sympathektomie. Zbl. f. Chir. 1923. Nr. 21.　30) **Reinhold Ahrens,** Eine Modifikation der periarteriellen Sympathektomie. Zbl. f. Chir. 1925. Nr. 1.　31) **Rieder, W.,** Zur Frage der periarteriellen Sympathektomie Zbl. f. Chir. 1924. Nr. 31.
32) **Rieder, W.,** Eine Operationsmethode zur Ausschaltung der die unteren Extremität versorgenden sympathischen Fasern. Arch. f. klin. Chir. Bd. 158, 1930.　33) **Rubasev, S.,** Klinische Ergebnisse den periarteriellen Sympathektomie. Zentralorgan f. d. ges. Chir. u. ihre Grenzgebiete. Bd. 45, 1929.