金澤醫科大學山田內科教室
(主任山田教授)

糞便中ニ發見セル喰腎血蝨(Nephrophagus sanguinarius, Miyake et Scriba)ニ就テ

醫學士 藤井寅三郎

(昭和6年11月5日受附)

Nephrophagus sanguinarius (Miyake et Scriba) ハ明治26年 (1893) 三宅, スクリバ[1] 兩氏ガ一患者ノ血纖維素尿中ヨリ始メテ發見シ且之ガ命名ヲナセリ. 爾來該蝨ハ本邦ニ於テノミ發見セラレ, 赤星-淵上[2] (1894), 熊谷[3] (1896), 古川[4] (1896), 水野-石丸[5] (1898), 丸茂[6] (1904), 杉邨[7] (1908), 齋藤[8] (1910), 酒井[9] (1917), 木村-須田-岸田[10] (1922), 中山[11] (1924) 氏等ノ報告アルモ, 皆尿中ヨリ發見セルモノニシテ, 未ダ糞便中ヨリ發見サレタル記載ヲ見ザルガ如ク, 唯芳賀氏[12] (1895) ノ1例アルノミナリ. 余ハ最近該蝨ヲ糞便中ヨリ發見シタルヲ以テ茲ニ報告セント欲ス.

症例

患者. 14歳 女學生, 官吏族, 住居地, 金澤市十三間町中町, 初診 昭和6年8月3日.

家族歴. 特記スベキモノナシ.

既往症. 幼時麻疹ヲ經過セシ外著患ナシ. 1昨年夏, 急性大腸加答兒ニ罹リ, 發熱及腹痛ヲ訴ヘ約1週間ニシテ治癒ス.

現病歴. 3,4日前ヨリ全身倦怠, 心悸亢進, 眩暈感, 食後嘔氣, 右側回盲部疼痛ヲ訴フ. 便通1日1回軟便, 排尿1日6,7回.

主訴. 右側回盲部疼痛.

現症. 體格榮養中等, 稍貧血ニシテ胸部臓器ニ異常ナシ. 腹部右側回盲部ニ壓痛, 抵抗, 筋緊張アリ. 脈搏83, 體溫37度6分, 尿透明黄褐色, 酸性, 蛋白及糖反應陰性, 其他異常ヲ認メズ. 糞便ハ普通黄色, 稍下痢便, 潜血反應弱陽性, 檢鏡スルニ不消化食物殘渣片ノ他ニ「ホコリダニ」科 (Tarsonemidae) ニ屬スル蟲體ヲ發見ス. 他ノ寄生蟲卵ハ之ヲ認メズ.

診斷及經過. 盲腸周圍炎ノ疑ノ下ニ局所氷嚢貼布, 流動食攝取ヲ命ジテ治療シタルニ熱ハ4日間ニシテ36度6分ニ下降シ, 回盲部疼痛抵抗等ハ約5日間ニシテ去リ, 後輕快治癒ス.

蝨體. 糞便中ニ認メタル蝨體ハ8月3日, 8日ノ2回ノ糞便檢査ニ於テ毎回5,6枚ノ標本ニ合計4個ノ蝨體ヲ得タリ. ソノ中2個ハ雄蟲, 1個ハ幼蟲, 1個ハ雌蟲 (岸田[10]氏ノ Tarsonemus latissimus ニ相當スルト思ハルヽモ之ヨリ大ナリ) ナリキ. 而ルニ同年12月16日再ビ同患者ノ糞便檢査ノ機會ヲ得テ一糞塊ヨリ標本70數枚ヲ製シテ雄蟲1個, 雌蟲1個(三宅氏記載ノモノニ相當ス)ヲ認メタリ. 尙同時ニ「コナダニ」科 (Tyroglyphidae) ニ屬スルナラント思ハルル蝨體ヲモ發見シタルモ之ガ記載ハ他日ノ機會ニ讓ルベシ. 雌蟲及幼蟲等ハ標本取扱中余ノ不注意ノタメ紛失シタルヲ以テ, 今回ハ雄蟲ノ記載ノミヲナスベシ.

蟲體 殆ンド白色透明時ニ帶黃色.

測定 顎體部前端ヨリ後體部後緣マデノ長サ 0.104粍, 後體部最大幅 0.064粍.

形態 顎體部ハ圓筒形, 先端細ク突出シ腹面ヨリ見ル時ハ中央ニ縱線ヲ見ル氣管ナランカ. 觸鬚ノ上顎ハ非常ニ小サク見難シ.

前體部 半圓形ナリ.

後體部 明瞭ニ前體部ヨリ境界サレ頗ル大, 後端ハ圓形ナルモ, 腹面中央緣ヨリ後方ニ向ヒ小ナル半圓形ノ突出アリ, 中央ハ太キ縱溝ニヨリ分タル, 排泄竇ナランカ. 背面ヲ被フ甲ハ前體部ト後體部トヲ被ヒ兩者ノ間ニ明瞭ナル境アリ. 後體部ノ外側兩緣ヨリ稍外方ニ出ル如ク見ユ.

步脚ハ4對アリ, 5節ヲ具ヘ, 第1步脚, 第2步脚ハ共ニ前體部ヨリ出デ前方ニ向ヒ, 第3, 第4步脚ハ後體部ニアリ後方ニ向フ. 第1, 第2, 第3步脚ノ末節ニハ有柄ノ花瓣狀吸盤ヲ具フ. 第4步脚ハ長大ニシテ弓狀ヲナシ體長ノ約3分ノ2位アリ, 末節ニハ吸盤ノ代リニ1本ノ强大ナル鷲爪ノ如キ爪ト1本ノ小ナル爪トアリ, 又第5節基部近クニ第3步脚全長ヲ超ヘル剛毛1本アリ之等ハ外觀上特異ナリ.

毛ハ多ク剛毛且短ナルモノ多ク體ノ背面, 腹面ニハ甚ダ尠ク步脚ニハ所々ニアリ.

判定 以上記載セル事項及寫眞附圖ニヨリテ該蟲ハ明ニ三宅-スクリバ氏ノ Nephrophagus sanguinarius ノ雄蟲ニ一致ス.

余ノ例ニアリテハ岸田氏ノ圖ヨリモ三宅-スクリバ氏ノ寫眞圖ニヨク似タリ. 芳賀氏ノ例ニアリテハ脚末節ニ吸盤ヲ證明セズトイヒ記載甚ダ簡單且挿圖モ缺ケルヲ以テ知悉スルヲ得ズ, 殊ニ本邦ニ於テ明治42年原田[16]氏, 同44年角田[17]氏等ノ Tyroglyphidus ニ關スル記載ヲナス以前マデハ Nephrophagus sanguinarius ト Tyroglyphidus トハ混交サレ, スベテ前者ニ屬スルモノト記載サレアル如キ感アレバ果シテ芳賀氏ノ例ガ Nephrophagus sanguinarius ナリシヤ否ヤ疑ナキ能ハズ.

考 察

三宅-スクリバ氏ノ該蟲發見以來前記多數ノ人ニヨリテ報告セラレタルモ該蟲ニ關スル記載ハ餘リ明瞭ナラズ, 殊ニソノ動物學上ノ所屬ニ關シテハ三宅-スクリバ氏ハ之ヲ Tyroglyphidae ニ近キモノトシタリ. 而ルニ 1923年ニ至リ岸田[14][15]氏ハ動物學上ノ詳細ナル研究ヲ發表シテ三宅-スクリバ氏ノ記載ノ誤謬ヲ指摘シ該蟲ハ Tarsonemidae ニ屬スルモノナル事ヲ明ニシタリ, 之ヨリ先 Max Braun, S. Hirst[18], Oudemans[20], Blanc & Rollet[19] 氏等モ恐ラク Tarsonemidae ニ屬スルモノナラント云ヘリ.

該蟲ノ內寄生性ニ關シテハ一部學者ハ採尿ノ際他ヨリ誤テ混入セルモノナラント云ヘリ, 然ルニ該蟲ハ多クノ場合, 血尿ヲ訴フル患者ノ尿中ニ發見サレ, 殊ニ稻葉通明[22]氏ハ人腎臟組織切片中ニ該蟲ノ存在スルヲ發見セルヲ以テソノ內寄生性ナル事殆ンド確實ナリ余モ亦糞便檢査ニ際シテハ採便器具等充分ナル注意ヲ拂ヒ, 他ヨリノ混入ノ疑ヲ避ケ, 同一患者ノ

糞便ニ於テ 8 月及12月ノ兩回ニ亘ル檢査ニ於テ該蟲ヲ發見シ尙第 2 回檢査當時ニ於テハ旣ニ同市內宗叔町 2 番丁（前住居地ヨリ約 15, 6 町隔ル）ニ轉居シテ 3 ケ月ヲ經タルヲ觀レバ益々ソノ內寄生性タル事ヲ思ハシム.

寄生部位ニ就テハ從來主トシテ臨床的所見並ニ尿變化等ニ基キ腎臟內ニ寄生セルモノナラント思考セラレタルモ, タヾ齋藤氏ハソノ 1 例ニ於テ恐ラク膀胱內ニ寄生スルモノナラント記載シ, 芳賀氏ハ糞便中ニ該蟲ヲ多數發見シタル事ヲ述ベタリ. 余ノ檢索ニヨレバ該蟲ハ恐ク腸管內ニモ寄生スル事アルヲ信ゼント欲ス.

侵入經路ハ全ク不明ナルモ少クトモ余ノ例ニ於テハカノ Tyroglyiden ノ如ク食物ト共ニ消化管內ニ來レルモノニ非ズヤト考フ, 本例ニ於テ尿ノ再三ノ檢査ニ於テ蟲體ヲ發見セザルハ勿論他ニ何等ノ異常ナキヲ以テ尿路ヨリ腸管內ヘ移行シタルモノトハ思ハレズ又肛門附近皮膚ニハ何等ノ變化ヲ呈セザリキ.

病原性ニ就キテ本蟲ノ寄生セル患者ハ尿ノ變化ヲ主トシ血尿, 纖維素尿及乳糜尿, 蛋白尿等ヲ呈スルノ外, 貧血, 羸瘦, 浮腫, 熱發等ヲ認ム, 芳賀氏ノ例ハ49歳ノ婦人ニ於テ蟲體ト同時ニ蛔蟲卵ヲモ證明シ强度貧血, 食慾不進, 胃部停滯, 十二指腸部壓痛, 肝臟肥大ヲ呈セルモノニシテ氏ハ貧血ノ原因ヲ本蟲ガ腸粘膜內ニ入リ母蟲ハ產卵シ吸血スルモノナラント云ヘリ. 然ルニ余ノ例ニ於テハ回盲部疼痛微熱等ヲ認メシモ, 之ヲ以テ直ニソノ原因ヲコノ蟲體ノ寄生ニ歸シ難シ. 而シテ身體的ニ何等異常ヲ呈セザル健康時ニ於テモ蟲體ヲ證明シ得タリ. 之ニヨリ或時ニハ病的ニ働キシニ非ザルヤヲ思考セシム. 尙余ノ例ニ於テ蟲卵ヲ見出シ能ハザリシヲ遺憾ニ思フモ本患者ニハ 1 回モ他ノ寄生蟲卵ヲ發見セザリシ事ヲ附加ス.

年齡職業等ニハ特別ノ關係ナキガ如シ.

寄生季節ハ四季何レニモ認メラルヽモ本例ニ於テハ夏季ニ於テ蟲體ヲ多ク發明シ得タリ.

結　　論

1. 14歳ノ女子ノ糞便中ニ Nephrophagus sanguinarius (Miyake et Scriba) ノ雄蟲 3 個ヲ發見セリ.

2. 該蟲ハ腸管中ニモ寄生スル事アルヲ主唱セント欲ス.

3. 該蟲ハ腸管ニモ寄生シ或ハ病的ノ或ハ非病的ノ意義ヲ有スルニ非ズヤト思惟ス.

擱筆ニ當リ恩師山田教授ノ御校閱ヲ謝ス.

文　　獻

1) **H. Miyake u. J. Scriba,** Vorläufige Mitteilung über einem neuen menschlichen Parasiten. Berl. klin. Wochenschr. Nr. 16, S. 374, 1893. – Nephrophagus sanguinarius, ein neuer menschl. Parasit im Urogenitalapparat. Mitt. aus d. med. Fakult. d. kaiserl. Univ. zu Tokyo. Bd. III, S. 1, 1894. – 中外醫事新報, 第345號, 897頁, 明治27年. 2) **赤星雄熊及淵上弘篁** : 喰腎血蟲(?)ノ實驗, 中外醫事新報, 第350號, 1229頁, 明治27年. 3) **熊谷玄旦** : 喰腎蟲(?)ニ起因スル蟲腎盂炎ノ一例, 杏林之栞, 第 8 卷, 第 2 號, 明治29年. 4) **古川俊** : 喰腎蟲ニ因スル血尿患者, 杏林

之栞，第8巻，第10號，明治29年. 5) **水野欽及石丸信次**：スクリバ，三宅兩氏ノ喰腎血蟲ニ就テ，東京醫事新誌，第1036號，1頁，明治31年. 6) **丸茂文眞**：喰腎蟲ニ就テ，醫學中央雜誌，第2巻，1443頁，明治37年. 7) **杉邨廉**：喰腎血蟲ニ就テ，東京醫事新誌，第1566號，4頁，明治41年. 8) **齋藤二郎**：小兒血尿中ヨリ現ハレタル喰腎血蟲（三宅，スクリバ）ニ就テ，兒科雜誌，第140號，38頁，明治45年—第2報，同上，145號，426頁，大正元年—第3報，同上，303號，51頁，大正14年. 9) **酒井一雄**：Nephrophagus sanguinarius ニ就テ，大阪醫師會々報，第89號，大正5年. 醫學中央雜誌，第14巻，914頁ニヨル. 10) **木村哲二，須田秀二，岸田久吉**：人尿中ニ認メラレタルだにニ就テ，成醫會雜誌，第43巻，301頁，大正13年. 11) **中山又吉**：食喰血蟲ノ二例，北越醫學會雜誌，第40年，第2號，380頁，大正14年. 12) **芳賀榮次郎**：蟲蟲ハ惡性貧血ヲ誘發スル原因トナルカ，東京醫事新誌，第823號，25頁，明治28年. 13) **木村哲二，須田秀二**：所謂喰腎蟲 Nephrophagus ニ就テ，日本醫事週報，1442號，大正12年. 14) **岸田久吉**：Nephrophagus sanguinarius Miyake et Scriba ノ分類上ノ位置，動物學雜誌，第35巻，415號，203頁，1923. 15) **岸田久吉**：再ビ人尿中ノだにニ就テ，動物學雜誌，第35巻，416號，289頁，1923. 16) **原田元作**：日本ニ於ケル「ドメスチクス」蟲ノ一實驗報告，中外醫事新報，第710號，138頁，明治42年. 17) **角田隆**：內寄生蟲トシテノ一種「ケーゼミルベー」，日本病理學雜誌，第1巻，256頁，明治44年. 18) **Max Braun, S. Hirst**：岸田 (14) ニヨル. 19) **Blanc u. Rollet,** De la prés. chez. l'homme de Tars. hom. C. R. Soc. biol. Paris LXIX. 233, 1910 Braun-Seifert(23) ニヨル. 20) **Oudemans,** Over mizten in de urine en in de nieren, med. Weekbl. Nr. 12. Haan(21) ニヨル. 21) **Haan,** Gibt es beim Meuschen endoparasitär lebende Araciden ? Ctbl f. Bakt. Abt. I. Bd. 40, S. 693. 22) **稻葉通明**：岸田 (10) ニヨル. 23) **Braun-Seifert,** Die tierischen Parasiten des Menschen. 1 Teil, VI Auflage, 1925.

藤井論文附圖

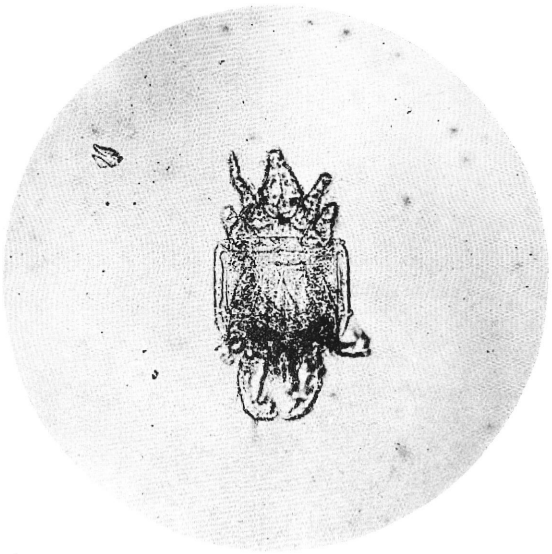

背　面　（♂ 廓大 270 倍）



腹　面　（♂ 廓大 270 倍）