

女児左鼠蹊部に発生セル一嚢腫性腫瘍に就イテ

メタデータ	言語: jpn 出版者: 公開日: 2017-10-04 キーワード (Ja): キーワード (En): 作成者: メールアドレス: 所属:
URL	http://hdl.handle.net/2297/31139

女兒左鼠蹊部ニ發生セル一囊腫性腫瘍ニ就イテ

(二月二十一日受附)

金澤醫科大學熊埜御堂外科教室

中田 秀全
學生 成瀬 桓

内容目次

- 一、緒言
- 二、症例
- 三、組織所見

- 四、考按
- 五、結論
- 六、文獻

一、緒言

女子陰部水腫 Weiblicher Wasserbruch ハ比較的稀有ニシテ、Hennis氏ニヨルニ僅カ四十一例ニ過ギズ。而モソノ大半ハ腹膜系統ニ屬スルモノニシテ、余等ノ症例ノ如キハ甚ダ文獻ニ乏シク臨床ニ往々輕視セラレ深ク考慮セラレザルモノナルモ割合ニ興味深キヲ以テ、茲ニ一例ヲ報告スルモノナリ。

二、症例

患者 桂井ヨシ子 五歳
住所 石川縣羽咋郡
初診 昭和三年七月十三日

家族歴。父母健在シ、母系ノ祖母肺結核ニテ死ス。同胞七人内二名生後間

モナク死シ、他二名麻疹ニテ死セリ。患者ハ第四子ニシテ他ハ健在ス。
既往症。患者ハ生來健ナリ。本年六月ヨリ七月初旬頃迄百日咳ニ罹リタル外著患ナシ。

現病歴。本年六月中旬頃偶然左鼠蹊部ニ胡桃大ノ腫瘤アルヲ發見シタルモ

何等自他覺的共ニ障害ヲ認メザリキ。某醫ニ依リテ穿刺術ヲ受ケタルニ漿液性ノ透明ナル液約十立方厘米ヲ得タリ。一時腫瘍ハタメニ縮小セルモ間モナク又漸次増大シ以前ヨリ腫大セルヲ認メタリ。

現 症。骨格營養共ニ中等度、顔貌健、皮膚又尋常、胸腹部内臓及神經系統ニ異常ナシ。

局所所見。左鼠蹊部ヨリ左大陰唇部ニ擴ガレル鶏卵大ノ緊張セル波動性ノ割合ニ移動性ニ富ム腫瘤アリテ、指壓ニヨリテ縮小セズ。炎衝性徴候及自覺的障害ヲ認メズ。其ノ他外陰部ノ異狀ヲ認メズ。

三、組織所見

囊腫ハ鶏卵大、單房性ニシテ、一端ニ近ク指頭大ノ突起部ヲ有ス。内容ハ漿液性透明ナル液体ニテ滿タサル。内面平滑ニシテ、囊腫壁ノ厚サ約〇・一五厘米ナリ。之ヲ顯微鏡下ニ檢スルニ内面ハ指頭大ノ突起部及ビ其ノ附近ニ二層ノ柱狀上皮(及ビ少數ノ骰子形又ハ移行形ノ上皮細胞)ニテ被ハル、ル、盂狀細胞或ハ腺組織ヲ認メズ。他ノ大部分ハ無構造ノ緻密ナル結締組織ヲ露出セリ。其ノ外側ニハ粗造ノ纖維中ニ多數ノ血管組織及ビ少數ノ滑平筋纖維散在スルモ、炎症ニ見ルガ如キ圓形細胞ノ浸潤ヲ認メズ。

四、考 按

鼠蹊部ニ發生スル良性囊腫性腫瘍トシテ舉ゲラルルモノニ、「ヘルニヤ」Nuckii氏ノ憩室或ハMiller氏管、Wolff氏體、又ハWolff氏管ノ遺殘原基ヨリ發生スルモノ及ビ、子宮圓韌帶囊腫等アリ。

而シテ「ヘルニヤ」及ビNuckii氏憩室等ハ直接又ハ間接ニ腹膜ト關係ヲ有スルモ、本症例ニ於テハ手術時ノ所見及ビ組織的檢索ニ依リテ之ト發生ヲ異ニスルコト明ナリ。

Miller氏管ハ女子生殖器系統ノ原基ニシテ、其ノ遺殘性胚種ヨリ生ズル腫瘤或ハ發育異常ハ屢々停滯卵或ハ外鼠蹊「ヘルニヤ」ノ手術時ニ發見セララルモノナリ。而シテ其ノ發育ノ程度ハ勿論種々ナルモ、常ニ組織的所見ニ於テ女

診 斷。左鼠蹊部(左子宮圓韌帶部)ニ發生セル囊腫。

手術。昭和三年七月十四日、全身麻酔ノモトニ施行セリ。囊腫ノ長軸ハ鼠蹊韌帶ニ沿ヒテ走り尙ホ深部ニ向ツテ突出部アリ。其尖端ハ内鼠蹊輪ニ向フモ腹腔トノ間ニ管狀或ハ索狀ノ連絡ナク、又鼠蹊輪ハ小ニシテ、「ヘルニヤ」ニアラザルコトヲ確メ得タリ。摘出腫瘤ニハ子宮圓韌帶ノ先端ガ囊腫ノ内側ニ扇形狀ニ廣ガリテ附着ス。ヨリテ剝離シテ之ヲ腹壁筋膜ニ縫合シ皮膚縫合ヲ施シテ手術ヲ終レリ。

經過。手術創ハ一期癒合ニ依リテ治シ、術後十日目ニ全治退院セリ。

性生殖器系統様ノ造構ヲ呈スルモノナリ。本症例ハ女子ニシテ外生殖器ノ發育及ビ構造尋常ナルヲ以テ、Miller氏管系統ニ屬スル諸臟器ノ發育又完全ナリト認ム。故ニ其ノ發生ヲMiller氏管系統ニ求ムルハ至當ナラズト考ヘラル。

Wolf氏體及³⁾Wolf氏管或ハGartner氏管ノ遺殘性胚種ヨリ腎臟、卵巢、子宮ノ諸臟器又ハ子宮諸韌帶ニ生ズル腫瘤或ハ發生異狀殊ニ腺腫性囊腫ハ往々文獻ニ見ル所ナリ。

Froster, Obalinsky, Elder, Simpson, Forscher, A. Löwen 諸氏ハWolf氏管或ハWolf氏體ノ胚芽分散ニヨリテ、女子ノ腸間膜内或ハ腹膜内等ニ生ゼル囊腫ヲ報告セリ。

女子鼠蹊部囊腫中子宮圓韌帶囊腫ハ極メテ寡聞ニシテ、Paletta氏ノ報告ヲ併セテ數例ニ過ザルベシ。Blumer, Cullen, Pannestiel氏等ハ子宮圓韌帶ノ子宮部ニ發生セル腺腫性肉腫或ハ囊腫性腺腫ヲ報告シ之ヲWolf氏體ノ遺殘ニテ説明セリ。又G. Lederhose氏ハ脱腸囊壁ノミナラズ臍脱腸或ハ子宮圓韌帶ノ囊腫性水腫ノ壁ニ於テモWolf氏體ノ遺殘ト考フベキ所見ヲ得タリト報告セリ。

Sihol, Borde 兩氏ハWolf氏管ヨリ發生セル囊腫ヲ分ケテ、

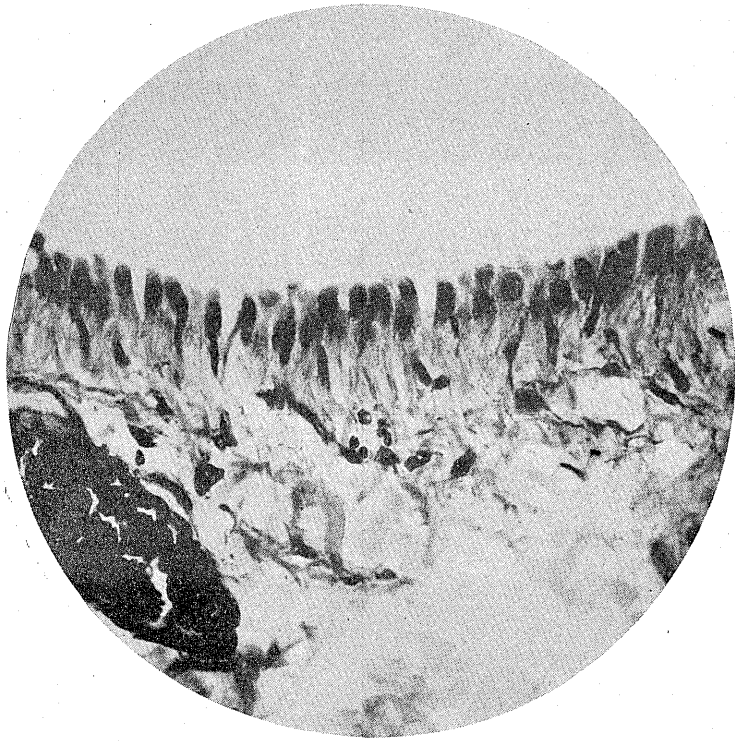
- 一、腎臟或ハ脾臟附近又ハ腸間膜ノ基部、大腸腸間膜等ニ發生スルモノ。
- 二、腸骨窩前腹壁即子宮圓韌帶或ハ女性骨盤内臟ノ高サニ發生スルモノ。
- 三、外陰部ニ發生スルモノ。

トナセリ。即チ氏等ノ分類ニ依レバ本症例ハ其ノ外陰部ニ發生セルモノニ該當スベシ。

五、結 論

扱テ本症例ハ臨床的所見並ビニ組織的檢索ニヨリテ、子宮圓韌帶附近ニ發生セル上皮性囊腫ナリ。其ノ發生ニ關シテハ種々ノ考察アルナランモ、余等ハ右ノ理ニ依リ子宮圓韌帶ノ附近ニ迷入セル原腎體胚種Wolf氏管ガ何等カノ原

中田・成瀨論文附圖



顯微鏡寫真 Zeiss 顯微鏡接眼鏡 Homal I. 接物鏡 Ap. 20X : 370X.

文 献

- 1) Hennig; Über Hydrocele müliebris. Arch. f. Gynae. Bd. 25.
d. weiblichen Genitalapparates; Biologie u. Path, d. Weibs. V. Nr. I.
- 2) Hermann Freund. Erkrankungen der Banchdecken d. Bäuder und Nerven
3) Hilse; Persistierende Müllersche Gänge im Bruchsack von Inguinalhernien bei Männer. Arch. f. kli. Chir. Bd. 150.
- 4) G. Ledderhose; Beiträge zur Lehre vom äusseren Leistenbrüch. Deüt. Zeit. f. Chir. 1919.
Bd. 148.
- 5) A. Löweu & M. Biebl; Über eine von Wolffschen Organe (Urnieren) ausgegangene retroperitoneale pararenale Cyste. Bruns Beiträge. 1928.
- 6) F. Keibel & F. P. Mall; Handbüch der Entwicklungsgeschichte des Meuschen.