稀有ナル大結節性肝臓結核ノ一例

メタデータ	言語: jpn 出版者: 公開日: 2017-10-04 キーワード (Ja): キーワード (En): 作成者: メールアドレス: 所属:
URL	http://hdl.handle.net/2297/30944

稀有ナル大結節性肝臓結核ノ一例

慶應義塾大學醫學部病理細菌學教室

田村弘隆

内容抄錄。肝臓ニ來ル結核ハ、肉眼的ニ見得ル程度ノモノハ少ク、只稀ニ孤立性又ハ融合性ノ稍大ナル結核ノ發生スルコトアレドモ、主トシテ小兒ニ表ルモノナリ。文獻ニ徵スルニ、手拳大以上ナルモノノ報告ヲ見ズ。本例ハ當教室ニ於テ剖檢シタル二十七歳ノ男性屍ノ肝臓ニ發生シタル、小兒頭大、鷄卵大、胡桃大以下合計十一個ノ結核性結節ヲ有スルモノニシテ、本篇ニ於テハ其病理解剖學的、病理組織學的所見ヲ述べ、主ナル文獻ヲ抄錄附記セリ。

第一、緒言

由來肝臓ハ結核ニ侵サルルコト少キ臓器ニシテ、全身粟粒結核ノ場合ニ於テスラ、少數ノ小結節ヲ散見スルニ過ギザルモノニシテ、殊ニ慢性ノ結核性變化ハ甚ダ稀ニ遭遇スルモノナリ。孤立性又ハ融合性ノ稍大ナル結核ノ發生ハ寧ロ異數ニシテ、主トシテ小兒ニ來リ極メテ稀ニ大人ニ見ル。

Kaufmann ハ其成書ニ於テ、慢性ニ來ル孤立性結核ハ可ナリ稀ナルモ比較的小兒期ニ於テハ腹膜結核ノ續發症トシテ來ルコトアリト述べ、胡桃大、手拳大ノモノハ極メテ稀ナリトセリ。Sternberg モ亦稀ニ粟粒大、櫻實大、榛實大ナルヲミルモ大人手拳大、腎臓大ノモノハ極メテ稀ナリト言ヒ、Ribbert ハ鷄卵大ノモノハ稀ニミタリト言ヒ、其他 Krause, Lotheissen, Orth, Simmonds, Wagner, 金子諸氏ノ報告ヲ見ルニ、何レモ豌豆大、胡桃大ニシテ其最モ大ナルモノハ Orth, 金子兩氏ノ約手拳大ノモノナリ。本例ニ於ケルモノハ約小兒頭大ニシテ、從來報告セラレタル肝臓ノ結核性結節中最モ大ナルモノニシテ、且ツ空洞形成ヲ伴ヘルハ金子氏ノ例ト共ニ異數トスル所ナリ。

第二、既往症並ニ臨床的診斷

一、二十七歲、男　職業　鑄職。

二、既往症及病歷　不明。

第三、病理解剖學的診斷及所見

甲、病理解剖學的診斷。

慢性肝臟結核、慢性肺結核、慢性淋巴腺結核症、腸結核性潰瘍、滲出性結核性腹膜炎、結核性肋膜炎、肝臟脾臟腎臟粟粒結核、—等。

乙、病理解剖學的所見。

一、外景一般

體格骨格共ニ中等、榮養不良ナル男性屍。皮膚の色一般ニ汚穢褐色、腹部ニ於テ稍帶綠色ヲ呈セリ。腹部高度ニ膨滿シ鼓音ヲ呈シ且ツ波動ヲ觸ル。死斑ハ之ヲ認メズ。死斑ハ體ノ後面ニ淡ク汎發セリ。兩下肢ニ於テ中等度ノ浮腫ヲ認メタリ。皮下脂肪織發育貧。筋肉發育弱ニシテ其色淡。

二、腹腔概觀

內容、黃褐色稍溷濁セル液約一八〇〇•〇c.c.腹壁內面色一般ニ淡ニシテ、灰白白色次粟粒大ノ結節無數ニ散在セリ。

大網ハ上方ニ捲退シテ蹠靴ナル索狀物トナリ、脂肪織發育尋常、淋巴腺ノ特ニ腫大セルモノナシ。諸腸氣ヲ容ルルコト多ク、漿膜面ニ次粟粒大灰白白色ノ小結節無數ニ散在セリ。腸間膜面ニ次粟粒大灰白白色ノ結節多數ニ散在シ、色一般ニ淡、脂肪織發育貧、淋巴腺ノ腫大シテ米粒大乃至豌豆大トナレルモノ多數、割面ヲ作リテ檢スルニ限局性病竈ヲ認メズ。

三、胸腔概觀

前縱隔竇脂肪織發育貧、淋巴腺ノ腫大シテ蠶豆大トナレルモノ一個、割面ヲ作リテ檢スルニ、次粟粒大灰白白色点狀物多數ヲ認ム。胸腺、大サ四•五—二•〇c.m.、重サ六•五瓦、左胸腔、內容暗赤色稍溷濁セル液約三〇•〇c.c.兩葉ノ面滑澤色淡、異狀ノ癒着等ナシ。右胸腔、內容前記同樣ノ液約五〇•〇c.c.兩葉ノ面滑澤色淡、異狀ノ癒着ナシ。心囊、內容帶帶綠色微ニ溷濁セル液約三食匙、面滑澤色淡。

四、心臟

大サ屍拳ニ比シテ略等大、重サ二一〇瓦、外膜滑澤色淡。外膜下脂肪織發育貧。內容—右房、暗赤色流動性血液約一食匙、豚脂樣凝血約半食匙。—右室、左房、左室何レモ略空虛。右房—腔ノ大サ稍大、內膜滑澤、色淡、卵圓孔閉鎖ス。右室—腔ノ大サ略尋常、內膜滑澤、色淡、肉柱及乳嘴筋ノ發育尋常、辨膜ノ形態尋常、其他異狀ノ肥厚等ナシ。心筋質濕ニシテ透徹、厚サ圓錐部ニ於テ〇•五c.m.左房尋常、內膜滑澤、色淡。左室—心筋厚サ一•四c.m.他ハ右室ノ所見ト略同樣。大動脈起始部—大動脈辨ノ閉鎖官能ハ水ヲ盛リテ檢スルニ完全ナリ。內膜滑澤、色淡、異常ノ肥厚ナシ。冠狀動脈—走行太サ共ニ尋常、內膜滑澤、色淡、異常ノ肥厚ナシ

五、肺臟

左肺臟

三、臨床的診斷　肝臟腫瘍。

形態尋常、容積略尋常。外面暗褐色ニシテ、上葉ノ一部ヲ除クノ外一般ニ滑澤。上葉ハ稍萎縮セルヤノ觀アリテ、外表ニ近ク大豆大ノ小豆大ノ硬結稍多數觸知ス。同部ニ刀割ヲ加ヘ檢スルニ、稍限局セル石灰化樣物質又ハ乾酪樣變性セル陳舊結核病竈ヲ認ム。壓ニヨリテ捻髮音ヲ聽クコト少シ。下葉ハ一般ニ鬱血浮腫著シ。割面概シテ暗赤色ナレドモ、上葉ノ前記硬結ニ一致セル部ハ帶黃灰白色ヲ呈シ、一般ニ平滑ナリ。各葉ヨリ其一片ヲ採リテ水中ニ投ズルニ皆浮遊ス。氣管枝及血管ニ著變ヲ認メズ。肺門部淋巴腺著變ナシ。

右肺臟

形態上中葉ハ稍萎縮セル觀アルモ一般ニ略尋常。容積略尋常。外面一般ニ滑澤ナレドモ、上中葉ニ於テ、米粒大ノ豌豆大ノ硬結多數、下葉ニ於テモ同樣ノモノ數個ヲ觸知ス。色一般ニ暗褐、壓ニヨリテ捻髮音ヲ聽クコト少シ。割面左肺ニ於ケル所見ト略同ジ。但シ下葉ノ一片ハ之ヲ水中ニ投ズルニ徐々ニ沈降ス。肺門部淋巴腺ニ著變ナシ。

六、氣管及喉頭喉

頭蓋ノ形態尋常、粘膜一般ニ稀薄ナル粘液ヲ以テ輕ク被ハレ、色淡ナレドモ細血管充盈ス。氣管ニ沿ヘル淋巴腺及氣管分岐部淋巴腺ニ特記ス可キ變化ナシ。

七、脾臟

形態尋常、大サ一五・〇—八・〇—三・〇c.m.外面一般ニ暗褐色ナレドモ、所々灰白白色次粟粒大ノ結節多數存在セリ。硬度軟ニシテ弛緩セリ。割面一般ニ暗赤色ニシテ、刀刃ヲ以テ摩スルニ容易ニ組織ノ崩壞ヲ來ス。脾材分明ナレドモ濾胞不分明。全面ニ亘リテ、半米粒大稍透明ナル顆粒多數散在セルヲ認ム。該顆粒ハ實質ノ軟ナルガ爲メニピンセットヲ以テ取出スコトヲ得。

原著　田村＝稀有ナル大結節性肝臟結核ノ一例

八、腎臟

左腎臟

形態尋常。大サ一一・〇—五・〇—三・〇c.m.重サ一五〇瓦脂肪囊ノ脂肪織發育貧。被膜剝離困難。外面ハ被膜ノ一部附着セル所アルモ一般ニ滑澤、色淡、硬度尋常、小腎ノ像不分明、星芒靜脈分明。割面一般ニ暗赤、皮髓兩質ノ間ニ出血竈フシキ点狀物ヲ認ム。兩質ノ境稍分明。腎盂周圍脂肪織發育貧。腔ノ大サ小。異狀ノ內容物ナシ。

右腎臟

形態略尋常ナレドモ、其前面ト肝臟ノ下面トノ間ニ一個ノ膿瘍樣物アリテ介在シ、之レガ爲メニ壓迫セラレテ稍圓味ヲ呈セリ。大サ一〇・五—六・〇—三・五c.m.重サ一六五瓦脂肪囊ノ脂肪織發育貧。被膜剝離困難。外面所々被膜ノ一部分タル纖維性絮片附着セリ。且ツ前面ノ被膜ノ一部ハ前記肝臟トノ間ノ膿瘍樣物ノ壁トナリテ肥厚シ實質ト堅ク癒着シテ殘レリ。硬度尋常。割面左腎ノ所見ト略同樣。

副腎—左右何レモ形態大サ共ニ尋常。割面ニ著變ナシ。

九、胃

形態大サ共ニ尋常。內容帶綠灰白色ノ粥狀物約二五〇瓦。小彎部ハ肝臟ト纖維性ニ堅ク癒着シ、ソノ纖維性組織內ニ淋巴腺ノ腫大セルモノヲ多數ニ包藏ス、大サ鳩卵大—鷄卵大ナルモノアリ、其割面ニ於テ帶黃灰白白色ノ限局性病竈ヲ認ム。粘膜微ニ溷濁腫脹シ、所々細血管充盈シ、点狀出血竈ヲモ認ム。

十、小腸

內容帶黃綠色泥狀ノ便少量。粘膜微ニ溷濁腫脹ス。パウヒン氏瓣ヨリ上方約六〇・〇c.m.ノ部ニ拇指頭大略圓形ノ淺キ潰瘍一個ヲ認ム。

十一、大腸

内容帶黃綠色泥狀ノ便少量。粘膜色淡ニシテ著變ナシ。盲腸部ニ於テ、直徑五・〇—四・〇c.m及四・〇—三・〇c.m.ノ楕圓形ノ稍深キ潰瘍二個相接シテ存セリ。尙バウヒン氏鏡ヨリ下方約三〇・〇c.m.ノ部ニ於テ、約中指頭大綠色ノ柔軟塊狀組織ガ、約八・〇c.m.ノ細キ莖ヲ以テ腸壁ヨリ懸垂セルヲ認ム。患樣突起—長サ九・〇c.m.內腔開通ス。粘膜ニ著變ナシ。

直腸—粘膜ノ所々ニ暗褐色ノ斑ヲ認ム。

十二、腎　臟

形態容積略尋常。硬度稍鞏。割面平滑、限局性病變ナシ。

十三、大動脈

著變ナシ。

十四、腹膜後部淋巴腺

腫大シテ手拳大小兒手拳大、鷄卵大、鳩卵大トナレルモノ多數。割面帶黃灰白白色乾酪樣物ニヨリテ大部ヲ占メラル。

十五、膽　囊

形態及容積略尋常。內容黃綠色粘調ナル膽汁約二食匙。粘膜膽汁色ニ濃染シ網像分明、異狀ノ內容物ナシ。

十六、肝　臟

大サ　二六・〇（左　九・〇—一五・〇—　七・〇　右　一七・〇—一五・五—一四・〇c.m.　重サ二六三〇瓦

形態略尋常。外面—右葉ノ上面ニ於テ、約手掌面大ノ區域ニ亘リテ纖維性絮片ヲ着ス。左葉ノ上面鎌狀靱帶ニ沿ヘル部ニ、數個ノ小サキ纖維性絮片ノ附着セルヲ認ム。上記ノ部位以外、上面ハ一般ニ滑澤ナリ。下面ト右腎トノ間ニ、約鷄卵大ノ乾酪樣物質併ニ帶黃灰白白色膿樣物ヲ容ルル膿瘍アリテ、主トシテ腎壓痕部ガ其壁ノ一部ヲナシ、此ノ部ノグ氏鞘肥厚シテ所謂膿瘍膜トナレルガ故ニ、粗糙ニシテ其色帶黃灰白白色ナリ。右葉ノ殆ンド全面ニ亘リテ、周圍ト明ニ區別シ得ラルル帶黃灰白白色ノ大小ノ膨隆多數アリ、觸ルルニ中央部ハ軟ニシテ周緣部ハ鞏ナリ。左葉ハ略尋常。割面—右葉ノ大部分ハ、略前記膨隆部ニ一致シテ帶黃灰白白色ノ乾酪樣變性ヲナシタル大小竈アリ。各竈ハ相融合シテ大結節ヲ形成セリ。其多數ノモノハ中心部軟化シテ、融合性空洞ヲ形成ス。各結節ハ鞏靱ナル結締纖ニヨリテ圍マルレドモ、空洞ヲ形成セルモノノ周圍ノ結締纖ハ極メテ非薄ニシテ殆ンド之ヲ缺ケリトイフベキ部分アリ。尙包圍結締纖層ト肝臟實質トノ境界ハ一般ニ明確ナリ。肝臟ノ長徑ニ沿フテ略等距離ヲ保チテ平行セル四個ノ割面ヲ作リテ檢シタルニ、次ノ種々ナル大サヲ有スル所ノ十一個ノ結節ヲ得タリ。—即チ約小兒頭大一、鷄卵大一、胡桃大二、鳩卵大三、櫻實大一、豌豆大三。以上何レモ右葉內ニ在リ。各結節ハ數個ノ小結節ノ相融合シテ成レルコトヲ明ニ示セリ。切割ニ際シテ空洞內ヨリ流出セル膿樣物ハ、帶黃灰白白色ニシテ毫モ不快臭ナカリキ。尙各結節ノ周圍及其他ノ部位ニ於テ、粟粒大灰白白色ノ小結節併ニ此等小結節ノ集合セルモノノ多數散在セルヲ認ム。結節間ニ介在シテ殘存セル肝實質ハ一般ニ充血シ、小葉ノ像分明ナリ。尙此等ノ竈ト膽管トノ間ニハ連絡ヲ缺ケリ。

第四、病理組織學的所見

「ツエロイヂン」及「パラフィン」切片ヲ作リテ「ヘマトキシリン」「エオヂン」重染色法ヲ施シ鏡査標本ヲ作レリ。病竈ハ一般ニ定型的ノ結核性變化ヲ示シ、肝臟實質トノ境界部ハ、既ニ肉眼ニテ識別シ得タル如ク、厚キ結締纖層ヨリ

成レリ。各結節ヲ境スル結締組織中ニハ、肝細胞ノ殘存索及膽管ノ斷片ノ散在セルヲ認ム。且ツ吸收結節トシテ凝集結節壁ニ成生セラレタル隨伴性小結節ヲ認メ、少數ナレドモ其結節周縁ニラングハンス氏巨大細胞ヲ明カニ認メタリ。尙詳細ニ肉芽組織ヲ檢スルニ、Baumgarten氏ガ結核病變ト黴毒病變トノ鑑別ニ價値アリトイヘルガ如ク、類表皮細胞ハ大ニシテ索狀ヲナシテ存在シ、小細胞浸潤ニヨリテ覆ハルルコト少シ。Orth氏ハ血管ノ彈力纖維ノ狀態ヲ檢シテ、之ヲ鑑別診斷ニ應用セリ。余モ亦ワイゲルト氏液ニテ染色セルニ、本例ニ於テモ同ジク病竈周圍ノ血管ニ於テ甚ダ美シク染色セラレタル彈力纖維ヲ見タリ。以上記載シタル所ヲ綜合スルニ、本例ハ組織的構造ニ於テモ亦疑ヒナキ結核性病變ナリト言フヲ得ベシ。次ニ染色法ニヨリテ結核菌ヲ證明センコトヲ企テタレド、ソハ不幸ニシテ無益ナリキ。恐ラク死後剖檢マデ多クノ時間（四十七時四十分）ヲ經タルコト、標本貯藏上ニ遺憾アリシコト、及ビ一般肝臓ニ於ケル結核菌檢出ノ困難ナルコト等ニ由來スルモノナル可シ。尙肉眼的ニ何等ノ變化ナカリシ肝臓ノ部分ニモ、肝實質ノ消退、結締織增殖、並ニ結核性小結節ノ散在セルヲ認メタリ。

肺臓ニ於ケル硬結組織並ニ淋巴腺內ノ結節ハ、慢性結核性變化ノ定型的組織像ヲ呈シ、腸潰瘍部及其漿膜面脾臓腎臓等ニモ結核性小結節ヲ認メタルモ、何レモ肝臓ノ大病竈ニ於ケルニ比シテ新鮮ナル像ヲ呈セリ。

第五、總括

一、本例ハ從來報告セラレタル肝臓ノ結核性結節中最モ大ナルモノナリ。

二、結節ノ數ハ十一個ニシテ、Wagner氏ノ十個ニ勝リ、金子氏ノ十二個ニ次グ。

三、本例ノ結節ハ、大部分ハ空洞ヲ形成シ、金子氏ノ例ト共ニ異數トスル所ナリ。

四、從來報告セラレタル多クノ例ト同樣ニ、本例ニ於テモ亦同時ニ肝臓ニ於テ粟粒結節ヲ認メ、且ツ諸臓器ノ同性病變ヲ伴フ。

五、本例ハ、細菌檢査ニ於テ陰性ナリシモ、Orth氏ノ鑑別診斷法ニ從ヒテワイゲルト氏液ニテ病竈周圍血管ノ彈力纖維ヲ鮮明ニ染色シ得、尙黴毒ト明カニ鑑別スルヲ得、且ツ結核性組織像トシテ見ル可キラングハンス氏巨大細胞、及ビ吸收結節トシテ凝集結節壁ニ成生セラルル隨伴性小結節ヲモ認メタレバ、該結節ノ結核性ナルコトハ疑問ノ餘地ナシ。

六、肝臓及局所淋巴腺ノ結核ハ、前記ノ如ク巨大ナル結節ヲ形成セルモ爾他ノ諸臓器ノ結核性變化ハ著シカラズ。結核ノ侵入門戸タル肺臓ニ於テハ、兩肺ノ外表ニ近キ部分ニ稍多數ノ小豆大—大豆大ノ石灰沈着ヲ伴ヘル纖維性乾酪樣變性結節ヲ認メタレドモ、其他ノ脾臓腎臓ニハ少許ノ粟粒大結節、腸ニハ三個ノ結核性潰瘍アリテ、何レモ肝臓ノソレニ比シテ新鮮ナル病竈ナリキ。

此小稿ヲ終ルニ當ミ、校閲ノ勞ヲ辱ウシタル恩師川上教授ニ滿腔ノ謝意ヲ表ス。

文獻

1) **Aschoff,** Sp. path. Anat. (1923)
2) **Krause,** B Kl. W. (1912)
3) **Lotheissen,** Beitr. z. Klin. chir. (81)
4) **Ribbert,** Sp. path. Anat. (1921)
5) **Kaufmann,** Sp. path. Anat. (1911)
6) **Orth,** Über locarisierte Tuberculose d. Leber. (Virchow's Arch. Bd. 66)
7) **Simmonds,** Über locarisierte Tuberculose d. Leber. (Centralblatt f allg. path. u. path. Anat. Bd. 9)
8) **Wagner,** Zit. b. zehben (3)
9) **金子廉次郎**、大ナル空洞形成ヲ伴ヘル肝臓結核一例、福岡醫大雜誌六ノ一ノ六六。
10) **今裕**、近世病理學總論及各論、第七版。
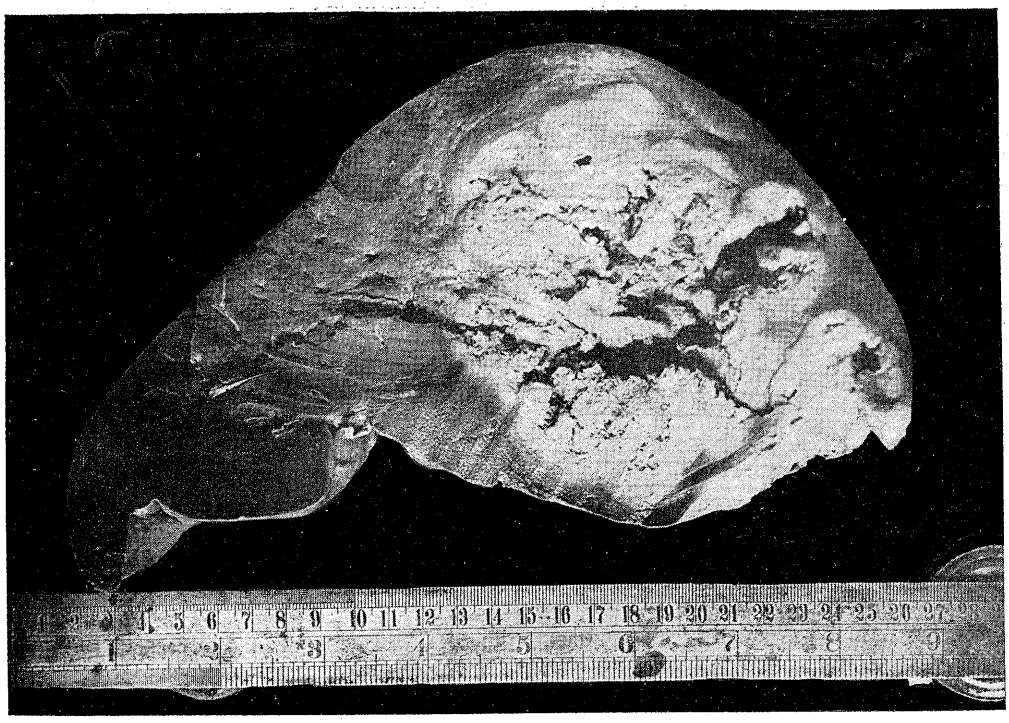
田村附圖