

歯牙逆性ノ二例

メタデータ	言語: jpn 出版者: 公開日: 2017-10-04 キーワード (Ja): キーワード (En): 作成者: メールアドレス: 所属:
URL	http://hdl.handle.net/2297/30952

齒牙逆生ノ二例

京都帝國大學醫學部耳鼻咽喉科教室(主任星野教授)

久保田 敬吉

齒牙ノ鼻腔内又ハ上顎竇内ニ發生スルハ從來其報告尠シトセザルモ其屢鼻及副鼻竇疾患ノ原因ヲ爲スノ點ニ於テ鼻科臨床上注意ス可キモノアリ。余ハ最近其二例ヲ觀察セルヲ以テ茲ニ之ヲ報告セントス。

齒牙逆生ノ原因ニ就キ Seifert, Bruck, Scheier, Kohler, Orleanskie, Jung 等ノ說有ルモ就中 Seifert ノ說ハ其代表的ノモノニシテ次ノ三種ニ大別セリ。

1、齒胚ノ顛倒

2、齒牙ノ過剩ニ基キ胎生時口蓋破裂ノ閉鎖スル以前口腔ヨリ鼻腔又ハ上顎竇内ニ齒牙ノ翻轉スルニ依リ生ズル齧齒、又ハ閉鎖後齒胚ガ已ニ異常ノ位置ヲ取り最早口腔内ニ發育スル場所ナク他ノ場所ニ向テ發育スルニヨル。

3、顎間骨 (Zwischenkieferknochen) ノ轉位

文献上上顎竇内齒牙發生例トシテハ Marschall, Nieoy, Spitzer, Dubois, Helfrich, Saint-Hilaire, Bulgakow, Liaras, Neidhofer, 久保、大野、天野、伊藤、飯塚、濱地、村上等ノ報告アリ。又鼻腔内齒牙發生例トシテハ Schmid, Griffin, Seifert, Day, Binder, Plausnitz, Ingarrus, Toupson, Schätz, Kayser, Hindin, Zueckerkandl, 金杉、平野、濱地、其他數名ノ報告アリ。

實 驗 例

第一例 (上顎竇内逆生)

患者 十五歳 中學生徒 山〇久〇

血族史 兩親健在、微毒ノ既往ナシ。叔母ハ胃癌ニテ死亡ス。同胞六人三人ノ兄弟ハ何レモ鼻疾患ヲ有シ他ノ一人ハ不明ノ疾患ニテ死亡ス。

既往症 患者ハ平産ヲ以テ出生シ生來健ニシテ種痘善感、十二歳ノ時麻疹ヲ經過ス。齒牙ノ交代期ニ當リ乳齒ノ脱落セザル前ニ永久齒生ジタルヲ以テ齒科醫ニ乞ヒ下顎ニ一本上顎ニ數本ノ乳齒拔去ヲ受ケシコト有リ。尙幼少ノ頃ヨリ呼氣ニ惡臭アリシト云フ。

現病歴 大正九年六月頃ヨリ頭痛交代性鼻閉ヲ來タシ時々惡臭性鼻汁過多ヲ伴フ。某専門醫ニ依リ上顎竇ノ試驗的洗滌ヲ施サレ左側ヨリ惡臭性膿汁ヲ證明シ得タリシト云フ。自覺的症狀ハ漸次増惡シ記憶力ノ減退ヲ來タスニ至リ當院ヲ訪フ。

現症 體格中等榮養稍不良ニシテ顔面蒼白ヲ帶ブ。頭部及顔面ニ異常ナク瞳孔ハ左右同大反應尋常聽力異常ヲ證明セズ。頸部及其他ニ淋巴腺ノ腫脹ナク胸腹部臟器ニ著變ヲ認メズ。反射機尋常、脈搏正整ニシテ異變ヲ見ズ。尿ニ蛋白質ヲ證明シ得ズ。

鼻腔前鼻鏡検査ニテハ鼻腔粘膜一般ニ腫脹發赤ヲ呈シ兩側下甲介ハ中等大ニ肥大ス。左側下鼻道及中鼻道ニ粘液膿性分泌物ノ滯留ヲ認メ鼻中隔下三分ノ一ニ櫛ヲ形成以テ鼻腔ヲ著シク狹小セシム。右側中鼻道ニハ僅ニ粘液性分泌物ヲ附著セシムルノミニシテ嗅裂部其他ニ著變ヲ認メズ。後鼻鏡検査ニテハ左側中鼻道ニ明ニ膿性分泌物ヲ認メ鼻粘膜ノ腫脹ヲ呈シ就中兩側下甲介内面ニ甚シ。

口腔ニ於テ兩側口蓋扁桃腺ハ少シク肥大スルモ口蓋咽頭粘膜舌及頬粘膜等ニ異常ヲ認メズ。齒列ハ上顎ニ於テ著シク不正ニシテ左上顎第一大舊齒ハ齒列外ニ在リテ且其大部分ヲ齒齦粘膜中ニ埋没セシメ完全ニ露出セズ。左上顎第二

小舊齒ハ齶シ右上顎第二大舊齒ハ缺損ス。未ダ智齒ノ發生ナク其他齒牙ノ數ニハ異常ナシ。

手術所見 術前三十分ニ「ナルコボン、スコポラミン」三分ノ一筒皮下注射、局所麻酔ノ下ニ和辻氏術式ニ從ヒ左上顎竇犬齒窩ヲ穿開シ竇内ヲ檢スルニ竇粘膜ハ著シク腫脹肥厚シ少量ノ惡臭性粘液膿ヲ潑留ス。竇底ノ前方中央部ニ前壁ニ近ク白色ノ光輝アル硬キ物體ノ存スルヲ認ム。精檢スルニ該物體ハ左側上顎第一小舊齒槽相當ニスル部位ヨリ上方ニ向ヒテ發生セル齒牙ニシテ消息子ヲ觸ル、モ更ニ移動セズ、鑿ヲ以テ穿テ漸クニシテ摘出シ得タルモ頸部ニテ折ル、根部ハ深サ約一糎ノ凹陷部ヲ生ズ、齒根ハ三根ニシテ二根ハ外側ニ一根ハ大ニシテ内側ニ分ル、齒結節ハ五個ニシテ結節間溝ハ不正ナルH字形ヲ呈シ全長一六糎頸部ノ圓周三四糎重量二七瓦ナリ、而シテ齒槽内ニハ〇八糎埋沒ス、齒牙ノ形狀色澤硬度等ヨリシテ上顎大舊齒ナルコト明ナリ。

第二例 (鼻腔内逆生)

患者 二十三歳 男子 雜誌編纂業 高〇庫〇

血族史 兩親ハ健在兄弟姉妹六人内一名ハ流行性感冒ニテ他ノ一名ハ不明ノ疾患ニテ死亡ス。

既往症 患者ハ生來健ナラズ、幼少ノ頃眼疾及肺炎ニ罹リ四年前右側肺炎加答兒ニ罹ル、種痘善感麻疹ヲ經過ス、急性傳染病徵毒ノ既往症ナキモ八九歳ノ頃誤テ倒レ机角ニテ右側上顎門齒ヲ打撲セシコトアリ、然レドモ骨折又ハ齒折等ナカリキ。

現病歴 數年前ヨリ右側鼻閉頭痛時々鼻汁過多ヲ訴ヘシモ特ニ意ニ介スルコトナク放置セリ、然ルニ約一年前ヨリ時々輕度ノ鼻出血ヲ來タシ鼻汁ハ惡臭ヲ帶ビ尙且記憶力ノ減退ヲ自覺スルニ至ル、依テ某専門醫ノ診ヲ受ケ右側鼻腔ニ異物アルヲ注意サレ當大學病院ニ送ラル。

現症 體格中等榮養稍不良皮下脂肪組織及筋肉ノ發育中等度ニシテ皮膚ハ尋常色ナリ、頭部及顔面ニ異常ナク瞳孔ハ左右同大反應尋常ナルモ兩眼ニ近視アリ、兩側外聽道及鼓膜ハ尋常ニシテ聽力障礙ヲ證明セズ、反射機ハ兩側膝蓋

髓反射及「アヒレス」髓反射稍亢進シ咽喉反射著シク亢進ス。聽診及打診上心臟ニ著變ヲ證セザルモ右側肺炎ヨリ第二肋間迄濁音ヲ呈シ呼氣ノ延長ヲ聽取ス、左側肺炎部ハ呼吸音弱ク多少粗裂ナルモ羅音ナシ、腹部諸臟器ニ著變ヲ認メズ、尿ハ黃褐色酸性ニシテ比重一〇一三蛋白糖其他ヲ證明セズ、血液ノワッセルマン氏反應陰性ナリ。

前鼻鏡検査ニテ右側鼻腔粘膜炎一般ニ腫脹暗紫赤色ヲ呈シ就中下甲介ニ著シ、其前中端ニテ鼻中隔ニ接觸ス、試ニ二%ノ鹽酸コカイン」液ヲ塗布スルニ腫脹セル粘膜炎著シク縮少シ下鼻道ハ異常ニ廣濶トナル、鼻入口下縁ヨリ約三五糵深部ノ下鼻道前端ニ石灰様白色ノ硬固ノ物體ヲ認ム、一見鼻石ノ感アルモ表面凹凸不平ニシテ消息子ヲ觸ル、ニ移動性ナリ、僅ニ疼痛ヲ訴フルモ出血等ヲ見ズ、而シテ該物體ハ鼻底及中隔ノ會合スル隅角ニ發生セルモノニシテ外端ハ竇ノ側壁ト聯絡ヲ有セズ、鼻入口下縁ヨリ約五糵後外方ニ延長シテ終ル、中甲介ハ肥大スルコトナク中鼻道清淨ナリ、鼻中隔ハ上部ニテ右方へ下部ニテ左方へ著シク彎曲シ就中下三分ノ一ニ瘤狀ノ小指頭大棘ヲ認ム、此鼻棘ハ下甲介ノ中央部ニ固ク癒著シ「コカイン」液ヲ塗布スルモ分離シ得ズ、左側鼻腔粘膜炎一般ニ腫脹シ就中下甲介粘膜炎暗紫赤色ヲ帶ビ、中甲介上部ハ鼻中隔ニ接觸ス、口蓋ハ知覺鈍麻又ハ麻痺ヲ認メザルモ硬口蓋ハ正中線ニ於テ兩側ヨリ峻シキ斜面ヲ以テ其窮隆著シク凹陷ス。

齒列ハ上下何レモ不正ニシテ就中上顎ニ甚シ、上顎齒數ハ十七本ニシテ右側大齒ニ相對シ内側ニ過剩門齒ヲ認ム、右第二小舊齒ハ齒列外ニ存シ右側内門齒ノ發育極メテ不良ナリ、下顎齒數ハ十五本ニシテ右側智齒ナシ、左第一小舊齒ハ齒列外ニ在リ齶齒ヲ認メズ。

齒牙拔去 豫メ五%ノ鹽酸コカイン」水ノ脫脂綿ヲ以テ局部ヲ麻醉セシメ約十五分後下方ニ彎曲セル鼻内鉗子ヲ用ヒテ前後上下ニ動搖シ容易ニ拔去スルヲ得タリ、鼻腔ニ露出セル面ハ石灰沈著アリテ其齒頸部ニハ肉芽ヲ附著ス、摘出セル齒牙ハ其形態硬度ヨリシテ發育不良ナル犬齒ナルコトヲ知ル、頸部ニ於テ約三十度ニ彎曲シ全長二・二糵重量〇・二五克ナリ、拔齒後ニハ出血少ク多少肉芽ノ增生ヲ見タルモ數日ニシテ創面全ク治癒シ、患者ノ主訴タル鼻出血惡

臭性鼻汁過多鼻閉等ハ根絶スルニ至レリ、尙上顎竇蓄膿症ノ有無ヲ確ムル目的ヲ以テ自然孔洗滌試驗的穿刺洗滌ヲ實施シタルモ何レモ陰性ナリキ。

批判並ニ綜括

齒牙逆生ノ兩實驗例ニ於テ齒列ハ何レモ極メテ不正ニシテ逆生セル齒牙ハ過剩齒ナリキ。第一例ニ於テハ右側上顎第二大舊齒ノ缺損ヲ見タルモ患側ハ左側ニシテ齒數ニ異常ナク摘出セル齒牙ハ大舊齒ナリ、而シテ既往症ニ明ナル如ク齒牙ノ交代期ニ當リ乳齒ノ脱落セザル以前ニ永久齒ノ發生ヲ見タルヲ以テ上顎ニ數本ノ乳齒拔去ヲ受ケシコトアリ、故ニ本例ニ於テハ恐ラク乳齒ノ遺殘ニ因リ過剩ナル齒胚ガ百八十度廻轉シテ發生セルモノト見做シ得ベク Siefertノ第二類及 Siefert, Bruckノ說ニ一致スルモノト推定スルヲ得ン、而シテ此上顎竇内ニ逆生セル贅齒ガ其慢性化膿性上顎竇炎ノ誘因ヲナセシモノナランカ。

第二實驗例ニ於テハ遺傳竝ニ後天性微毒ヲ證明シ得ズ、唯八九歳ノ頃誤テ倒レ机角ニテ右側上顎門齒部ノ打撲傷ヲ受ケシ既往症アルモ當時何等他覺的變化ヲ認メズ、此際上顎ノ外傷ガ果シテ齒牙逆生ノ成因タリシヤ否ヤ固ヨリ茲ニ推論ノ限リニ非スト雖モ、本患者ハ生來上下ノ齒列極メテ不正ナリシノミナラズ、已ニ上顎ニ於テ口腔内ニ現ハレタル過剩門齒ヲ認メタルヲ考フレバ外傷說ヨリハ寧ロ Siefertノ第二類即齒牙ノ位置翻轉ニ依リ又ハ齒列外ノ贅齒ノ爲齒槽突起内ニ順生シ能ハズシテ鼻腔内ニ出現セルモノト見做ス可キヲ妥當トセン、而シテ逆生齒ハ二次的ニ同側ノ慢性鼻加答兒ノ誘因ヲナセシモノナル可シ。

附圖說明 (第二實驗例)

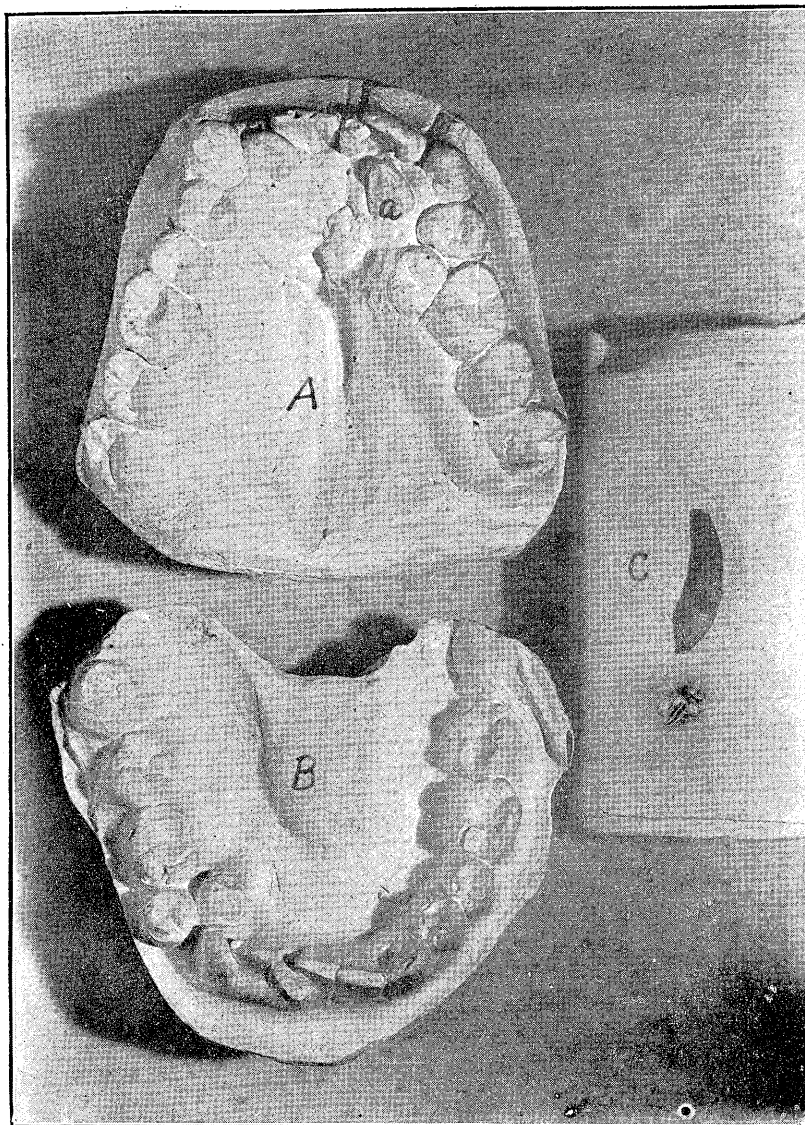
A 上顎齒

B 下顎齒

C 逆生齒牙

a 過剩門齒

久保田論文附圖



Literatur

- 1) **Moritzschmidt**, Die Krankheiten der oberen Luftwege. 2) **Jung**, Anatomie & Pathologie der Zähne & der Mundes. 1897. 3) **Halek**, Pathologie & Therapie der entzündlichen Erkrankungen der Nebenhöhlen der Nase. 4) **Dubois**, Handbuch der Kinder Heilkunde B. III. 1873. 5) **Zarniko**, Die Krankheiten Nase & des Nasen Rachens. 6) **Bruck**, Krankheiten der Nase & Mundhöles d. Rachens & Kehlkopf 7) **Zuckerkanndl**, Norm & Pathologische Anatomie d. Nasenhöhle & ihrer pneumatischen Anhänge. 8) **Ottokar Chari**, Krankheiten der Nase. 1902. 9) **Julius Schelf**, Handbuch der Zahnheilkunde, 1909. 10) **Helbrich**, Jahresber über der chir. Klinik zu Greifswald. 1889—90. 11) **Spitzer**, Wien. med. Wochenschr. 49, 1889. 12) **Nicoy**, Zeitschr. f. Heilk. Bd VII, 1886. 13) **Marschall**, Jour. An. med. Assoc. 6, Nov. 1889. 14) **Michael, Calaris**, Münch. Wochenschrift. 52, 1895. 15) **Kaufmann**, Specielle Pathologische Anatomie. Bd. 1, 1911. 16) **Seifert**, Zähne in der Nase u. in der Oberkieferhöhle. Cit. Heymann's Handbuch d. Laryngologie & Rhinologie Bd. III, 1900. 17) **久保孝之助**『福大雑誌』第一卷『第一號』一九〇七。 18) **天野敏**『日本醫學會雜誌』一九一〇。 19) **大野喜伊次**『同上』。 20) **和田徳次郎**『大日本耳鼻咽喉科會報』第十五卷『第二號』。 21) **濱地藤太郎**『十全會雜誌』五十八號『一九一〇』。 22) **高崎文雄**『増田鶴』大日本耳鼻咽喉科會報『第二十一卷』第三第四號。 23) **廣神伊藤**『同上』第二十八卷『一九一三』。 24) **伊藤薫一**『東京醫學新誌』一六四五號『一九〇九』。 25) **飯塚三郎**『南園會雜誌』第一卷『第二號』一九二一。