副膵ニ就テ

メタデータ	言語: jpn 出版者: 公開日: 2017-10-04 キーワード (Ja): キーワード (En): 作成者: 衣川, 穰 メールアドレス: 所属:
URL	http://hdl.handle.net/2297/30760

副膵ニ就テ

財團法人泉橋慈善病院病理部（主任福士博士）
衣川　穰

一、緒言

膵臓ノ發育異常ニ種々アリ、卽チ Pancreas divisum 分割膵、P. majus 大膵、P. minus 小膵、P. annulare 環狀膵、P. accessorium 副膵、等記載セラル（Glinski, Heiberg）

副膵（Pancreas accessorium, Nebenpankreas）トハ膵臓組織ト同一ノ造構ヲ有スル小腺體ニシテ、膵臓以外ノ部位ニ於テ發見セラレタルモノヲ謂フ。千八百五十九年クローブ Klob ノ初メテ報告スル所ニシテ爾來東西ノ學徒ニ依リテ相次デ報告セラレ、其ノ稀ナルモノニ非ザルヲ知ル。副膵ハ Heteroplasie 異所的發生ノ適例ニシテ、其屢々發見セラル、ハ十二指腸壁、胃壁ノ大彎小彎部、次デ空腸上部等ナリトス。

胎生ノ初期原腸管ヨリ發生セル膵原基ハ初メ三個ヨリ成リ、二個ハ腹側ニ於テ肝臓原基ノ左右ニ在リ、一個ハ背側ニ在リ、發育ノ進ムニ從ヒテ腹側原基ハ背側ニ接近シ、遂ニ背側原基ト結合シテ膵臓ヲ形成ス。此ノ發育ノ道程ニ於テ之等結合ヲ失フ時、又ハ發育不完全ナル時乃チ茲ニ副膵ヲ形成シ、胃腸ノ發育增長スルト共ニ廻盲部ノ如キ遠隔ノ部ヘモ移動セラル、ナラン。

二、文獻

內外ノ文獻ヲ檢シテ次ノ七十九例ヲ得タリ、明瞭ナラシメンガ爲メ之ヲ表示スル事左ノ如シ。

尙、便宜上次ニ記サントスル著者ノ實驗例ヲモ表ニ加ヘタリ。

第一表　胃壁ニ於ケル副膵

報告者	年齢	性	存在部位	大サ	形態	組織内ノ位置	ヲ氏島
Klob (1859)	二九	♀	大彎ノ中央部	—	圓形	—	—
Wagner (1862)	—	—	前壁ノ中央噴、幽門ヨリ等距離ニテ小彎ニ偏ス	—	扁平	粘膜下層	—
Gegenbauer (1863)	—	—	小彎ニ於テ幽門ヨリ二糎	—	圓形	—	—
Schirmer (1870)	—	—	前壁ニ於テ幽門ヨリ一〇糎	豌豆大	—	粘膜下ヨリ筋層	—
Weichselbaum (1884)	—	—	—	—	—	—	—
Dupare (1900)	—	—	小彎ニ於テ幽門ヨリ二糎	—	圓形	粘膜下	—
Glinski (1901)	二四	♀	後壁ノ上部幽門ヨリ二糎	—	卵圓形	筋層	—
Jhorel (1903)	—	♂	後壁ニテ幽門ヨリ約二指横徑	豌豆大	小圓形	粘膜下	—
〃 〃	—	♂	—	豌豆大	小圓形	粘膜下	—
〃 〃	—	♂	幽門輪	—	—	—	—
Müller (1904)	—	—	後壁ニ於テ幽門ヨリ八糎	—	—	粘膜下及筋層	十
Thelemann (1909)	六四	♀	幽門ノ前壁	豌豆二倍大	圓形	筋層	—
山極	—	—	小彎ニテ幽門ヨリ一・二糎	桃仁大	—	粘膜下	—
金森	—	—	大彎ニテ幽門輪ヨリ六―七糎	胡桃大	—	漿膜下	—
菊地	五二	♀	後壁ニ於テ幽門輪ヨリ九糎	雀卵大	卵圓形	粘膜ヨリ漿膜層	—
同	五二	♀	幽門輪（大彎ニ當リ）	豌豆大	卵圓形	粘膜ヨリ筋層	—
德光	二八	♀	幽門部大彎ニ沿ヒテ	豌豆大	—	—	十
渡邊	—	—	—	—	—	—	—
衣川	四五	♂	噴門ニ近ク小彎ヨリ稍〻前壁ニ偏リ	小豌豆大	圓形	粘膜下ヨリ筋層	一
同	四五	♂	噴門ニ近ク彎ヨリ稍〻後壁ニ偏リ	小豌豆大	圓形	粘膜下ヨリ筋層	一

第二表　腸壁及其他ニ於ケル副膵

報告者	年齢	性	存在部位	大サ	形態	組織内ノ位置	ヲ氏島
Weichselbaum (1884)	—	—	十二指腸	—	—	—	—
Moncht (1910)	—	—	同	—	—	—	—
〃 〃	—	—	同	—	—	—	—
〃 〃	—	—	同	—	—	—	—
〃 〃	—	—	同	—	—	—	—
Kremer (1913)	—	—	十二指腸末端	—	—	漿膜ヨリ筋層下	—
〃 (1913)	八	女	十二指腸第二部	二・二×一・二糎	結節狀	—	—
奈良林（東大標本）	—	—	十二指腸下部	梅實大	乳頭狀	漿膜下	—
同（東大標本）	—	—	同	—	—	同	—
桂田（一）	五四	男	輸膽管開口部ノ上方一・五糎	小豆大	卵圓形	粘膜ヨリ粘膜下	—
同（四）	三三	女	輸膽管乳頭直上部	同	結節狀	粘膜下	—
同（五）	—	女	同	同	同	同	—
堀澤	八五	女	幽門輪ノ腸側ニテ小彎軸	○・八×○・三糎	—	粘膜下ヨリ筋層	—
奈良林	三三	女	輸膽管直上部ニテ一・五糎	小豆大	楕圓形	筋層下	十
同	五三	女	同　二・○糎	豌豆大	圓形	同	十
同	—	女	十二指腸乳頭ヨリ上方一・五糎	小胡桃大	結節狀	筋層間	一
同	二	男	輸膽管開口部上方一・五糎	飯粒大	同	粘膜乃至筋層間	—
同	九	男	同　凡ソ一指横徑	豌豆大	扁平	筋層下	十
同	四五	女	前壁ニテ小彎ニ近ク幽門ヨリ約五糎	直徑約○・五糎	圓形	粘膜下	—
同	三八	男	幽門輪ノ内側	大豆大	卵圓形	粘膜下	十

奈良林		—	有	輸膽管直上方三糎	米粒大	長楕圓形	粘膜下乃至筋層間	—
同		五四	有	十二指腸乳頭上方二・五糎	梅實大	卵圓形	筋層下	—
市川、奈良林		三八	有	同　六糎	米粒大	結節狀	粘膜下	—
同　同		五〇	有	十二指腸ノ上部	大豆大	—	同	—
市川、奈良林		六八	有	十二指腸乳頭ノ上方三糎	豌豆大	葱肉狀	粘膜下	—
Klob		—	—	空腸後壁	—	—	—	—
Zenker	(1861)	—	—	空腸上部ニテ十二指腸ニ接近シ	—	—	—	—
〃	〃	—	—	同	—	—	—	—
〃	〃	—	—	十二指腸ヨリ一六糎	—	—	—	—
〃	〃	—	—	同　四八糎	—	—	—	—
Thorel		—	—	空腸ノ中央部	—	—	—	—
〃	〃	—	—	—	—	—	—	—
〃	〃	—	—	—	—	—	—	—
Reitmann	(1903)	二六	有	空腸上部憩室內	一・五×〇・五糎	—	粘膜下ヨリ筋層	—
〃	〃	二二	有	空腸上部十二指腸空腸彎曲	二・〇×一・〇糎	—	腹膜下	—
Heinlich	(1909)	—	有	十二指腸空腸彎曲ヨリ三〇糎下方	胡桃大	球形凸隆	—	—
桂田	(二)	六八	有	幽門下七二糎	豌豆大	—	粘膜下ヨリ筋層	十
同	(三)	三八	有	同　九七糎	棗實大	—	粘膜下	十
同	(四)	三三	有	同　一五一糎	豌豆大	—	粘膜下ヨリ筋層	—
同	(六)	二〇	有	同　四三糎	飯粒大	—	同	—
同	(六)	同	有	同　六一糎	梅實大	—	同	十
同	(六)	同	有	同　一〇四糎	豆大	—	同	—
大前	(一)	七四	有	同　七四糎	豌豆大	—	粘膜下	—
同	(二)	三五	有	空腸上部	同	乳嘴狀	同	—

同	(二)	三五	우	前ノヨリ一一糎下	同	結節狀	同	一	一
同	(三)	四八	우	幽門下七五糎	黑豆大		漿膜下	一	一
小山		—	우	十二指腸空腸瘻曲ヨリ四指橫徑下方	四・五×三・〇糎	長橢圓形		—	—
柏村		二五	우	十二指腸下八三糎	二・五×二・〇糎	橢圓形	粘膜下	—	十
德光		二八	우	空腸ノ中央	大豆大	菖肉狀		—	—
青山		三七	우	空腸起始部	—	—	—	—	—
Zenker		—	—	廻盲瓣ノ上方五・四糎、憩室ノ尖端	—	—	—	—	—
Neumann	(1870)	十ヶ月	—	同 六〇糎	—	—	—	—	—
Nauwerk	(1893)	四三	우	同 二・三糎	—	—	—	—	—
Hulst	(1909)	—	—	廻腸ニ盲腸ノ上部ニ近キ憩室內	—	—	—	—	—
Nazari	(1909)	三五	우	廻盲瓣ノ上方一糎憩室ノ凸面	大豆大	—	粘膜下ヨリ筋層	十	—
Engen. Albrecht	(1901)	—	—	メッケル氏憩室ノ尖端	豌豆大	—	粘膜下ヨリ漿膜面	十	—
Thorel		—	—	腸間膜	—	—	—	—	—
Albrecht, Arzt	(1910)	一五	우	小腸ノ內憩室內	—	—	—	—	—
Wagner		—	—	小腸壁	—	—	—	—	—

即チ七十九例中之ヲ部位ニ依リ大別スレバ

胃壁ニ在ルモノ　二十二例（十八名）　十二指腸壁ニ在ルモノ　二十三例

空腸壁ニ在ルモノ　二十五例（二十二名）　廻腸壁ニ在ルモノ　三例

小腸ト記セルモノ　一例　腸間膜　一例

腸ノ憩室內ニ在ルモノ　四例

（更ニ詳細ナル文獻ノ調査ヲナサバ尙多數ノ報告ニ接スルナラント思惟セラル。）

三、實驗例

余ノ材料ハ大正十一年度泉橋慈善病院病理部ニ於テ剖檢セラレタル屍體ヨリ得タルモノニシテ「フォルマリン液ヲ以テ固定シ第一例ハ凍結切片トナシ、第二例ハ「アルコール」ニテ硬化シ、「ツェロイヂン包埋法ニ依リテ連續切片トナシ、「ヘマトキシリン—エオジン」、ワンギーソン氏法、ワイゲルト氏彈力纖維染色法等ニ依リ種々ノ標本ヲ製シ鏡檢ニ供セリ。

第一例

堀○藏、男、四十五歳。

臨床的診斷　肺壞疽。

解剖的診斷　（大正十一年七月六日解剖）

一、右側肺壞疽。
二、右側纖維性癒着性肋膜炎。
三、右肺ノ高度ノ鬱血及水腫。
四、左肺ノ氣腫及限局性鬱血。
五、心筋ノ溷濁。
六、心外膜下溢血。
七、兩側急性實質性腎臟炎。
八、肝臟ノ脂肪變性及ビ鬱血。
九、脾臟ノ弛緩。
一〇、氣管支加答兒。
一一、胃加答兒。
一二、腸加答兒。
一三、膀胱壁ノ肥厚（Balkenblase）。
一四、胃壁ニ於ケル三個ノ副膵。
一五、腸間膜淋巴腺ノ腫脹及石灰沈着。
一六、腸內ノ蛔虫。

剖檢所見

體格　中等營養不良ナル男性ノ屍體、死後強直ハ體ノ全關節ニ著シク現ハレ、死斑ハ背部ニ於テ中等度ニ斑点狀ニ表ハル。

皮膚　蒼白乾燥シ、黃疸及ビ浮腫ヲ認メズ。右示指ニ一致スル手掌關節ニ瘢痕性強直アリ、左眼瞼結膜ニ於テ二三ノ溢血点ヲ認ム、鼻腔ヨリハ稀薄ナル血性液體ヲ出セリ。皮下脂肪組織ハ殆ド消失シ、骨格筋ハ強ク羸瘦ス。

腹腔　ニ異常ノ液及ビ癒着ヲ認メズ。腹部內臟ノ位置尋常、體壁腹膜ハ一般ニ滑澤ニシテ諸所輕度ノ充血ヲ呈スルノ他變化ナシ、大網膜ハ著シク上方ニ捲縮セラレ比較的脂肪ニ乏シ。腸ノ漿膜ハ滑澤濕潤ス、腸間膜淋巴腺ハ多數大豆大ニ腫脹シ內一個ハ略ボ雀卵大ニ達シ著明ノ石灰沈着ヲ認ム、腸間膜ハ輕度ノ充血ヲ示シ且脂肪ニ富ム。後腹膜淋巴腺又僅カニ腫脹シ割面ハ髓樣ヲ呈ス。

横膈膜ノ高サ、左第五肋間、右第五肋骨ニ一致ス。

胸腔ヲ開ク、左胸腔内約百瓦ノ血性溷濁セル液ヲ容ル、肋膜ノ癒着ナシ。右胸腔、略ボ腋窩腺ヨリ後部ニ當リ一般ニ肋膜兩板強ク纖維性ニ癒着シ、強テ之ヲ剝離スルニ一部肺組織ノ破壞ヲ來シ、暗赤色ヲ呈セル泥狀ノ癈頽物質及ビ凝血ヲ出ス。

心囊ヲ開クニ、内ニ約一食匙ノ透明ナル心囊水ヲ容ル、心囊内面ハ滑澤ナリ、心臟摘出ニ際シ凝血及ビ液狀ノ血液中等量ヲ出ス。心臟、ノ大サ、屍者ノ手拳大ヨリ稍大ナリ、心尖ハ左室ヨリ形成セラル、右室ノ前面並ビニ後面ニ於テ數個ノ小ナル腱斑ヲ認メ、心外膜ニ於テ小溢血点數個ヲ認ム、心外膜下脂肪組織中等度ニ發育ス、心冠狀血管異常ナシ。右室ヲ開クニ内ニ中等量ノ豚脂樣物質ヲ容ル、室ノ大サ尋常、心筋溷濁ス、内膜及ビ瓣膜裝置尋常。左心室、心腔稍〻擴大ス内ニ少量ノ凝血アリ、心筋溷濁シ厚サ約一糎、心内膜並ビニ瓣膜裝置異常ナシ。大動脈起始部、多數ノ小脂肪斑ヲ認ム、特ニ半月狀瓣附着部ニ近ク五錢白銅大ノ脂肪斑ヲ認ム。

左肺　重量四九五瓦。表面滑澤、一般ニ輕度ノ炭末沈着アリ。一部硬度增加シ水腫狀ヲ呈スルモ一般ニ凹凸不平ニシテ硬度極メテ軟、肺氣腫ノ狀ヲ呈ス。下葉ノ後部ニ於テハ廣汎ナル出血竈ヲ認ム。割面一般ニ血液ニ乏シキモ所々高度ノ鬱血及水腫ノ狀ヲ呈スル部アリ。氣管支粘膜ハ高度ニ充血シ粘液ヲ以テ覆ハル。肺門部淋巴腺蠶豆大ニ腫脹シ炭末沈着著シ。

右肺　重量一〇四五瓦。容積極メテ大、硬度著シク增加ス、表面前半部ハ滑澤、後半部ハ殆ド癈滅ス、一般ニ強度ノ水腫狀ヲ呈シ多數ノ出血点ヲ認ム、前記ノ癈滅セル部ノ周圍ハ纖維性物質ヲ附着ス。割面、前記ノ病竈ハ大サ略執刀者ノ手拳大ニ一致シ不規則ニ限局セラレ極メテ軟ニシテ汚穢暗赤色粥狀ヲ呈シ惡臭ヲ放チ一部ハ空洞ヲ形成セリ、他ノ部分ハ強度ノ水腫狀ヲ呈シ鬱血亦著シ、之ニ指壓ヲ加ウルニ汚穢暗赤色ノ稀薄ナル液ヲ出ス。氣管支粘膜ハ一般ニ著シク充血シ、上記ノ癈死竈附近ニ於ケルモノハ汚穢癈頽物質ニテ充タサル。肺門部淋巴腺ノ性狀、左側ノ夫レニ等シク共ニ結核性病變ヲ認メズ。

肝臟　重量一五八五瓦。長サ二七糎、幅一七糎、高サ六糎、表面滑澤帶褐黃色、硬度著シク減退ス。割面帶黃色ニ溷濁シ肝小葉ノ像著明ニシテ、脂肪變性ノ狀並ビニ鬱血著シ。

膽囊　内ニ中等量ノ膽汁ヲ容ル、膽囊粘膜異常ナシ。

膵臟　重量八〇瓦。長サ約一九糎、表面割面共ニ稍〻充血シ且光澤ニ乏シク一般ニ著シク弛緩ス。

脾臟　重量一三五瓦、長サ一二・五瓦、幅七・五糎、厚サ二・三糎、表面稍〻滑澤、硬度著シク減退ス。割面髓質著シク軟、淋巴結節著明ナラズ、脾材之ヲ認ムルヲ得一般ニ貧血ス。

左側腎臟、重量一七〇瓦、長サ一一・五糎、幅六・五糎、厚サ三糎。硬度著シク減退ス、莢膜剝離容易、表面滑澤ニシテ充血ヲ呈シ星芒狀血管ノ像著明、割面溷濁強ク、脂肪變性ノ狀著明ナリ。腎盂大サ尋常、粘膜稍〻腫脹ス。

右側腎臟　重量一五五瓦、長サ一二糎、幅五・五糎、厚サ二・八糎、莢膜ハ汚穢暗赤ノ物質ニヨリ覆ハル、剝離シ易シ。硬度著シク軟、表面割面ノ性狀殆ド左腎ノ夫ニ等シ。

副腎　兩側共ニ硬度尋常、左側ハ堅固ナル髓質ヲ保有ス、右側ニ於テハ既ニ軟化セリ。

胃　漿膜充血著シ、小彎部淋巴腺數個小豆大ニ腫脹セルモノアリ其ノ硬度普通割面尋常。胃粘膜前壁ニ於テハ極メテ皺壁ニ乏シク後壁ニ於テハ之ニ反ス、一般ニ充血著シ。前壁ニ於テ小彎ニ近ク且幽門ニ接シテ一個、並ビニ噴門ニ近ク小彎ヲ挾ミテ對稱性ニ二個即合計三個ノ直徑約〇・五糎小

豌豆大ノ扁平圓形ニシテ粘膜面ヨリ稍〻隆起セル限局性ノ堅キ結節ヲ認ム。

腸　一般ニ粘液ヲ以テ覆ハレ、所々充血ヲ示ス、他著變ヲ認メズ、腸管內ニ大小數十條ノ蛔虫ヲ發見セリ。

頸部諸臟器　舌、舌背ニ於テハ著シク舌根部ニ於テハ輕度ノ充血ヲ認ム。兩側口蓋扁桃腺ハ胡桃大ニ腫脹シ暗黑色ヲ呈ス。咽頭食道粘膜輕度ニ充血ス。喉頭、氣管、大氣管支粘膜著シク充血シ水腫狀ヲ呈シ粘稠ナル粘液ニテ覆ハル。會厭軟骨ノ下面充血シ微細顆狀ヲ呈シ一部瘢痕ノ狀ヲ呈ス。大動脈、內ニ多量ノ凝血ヲ容ル、內膜ニ於テ所々ニ輕度ノ脂肪斑ヲ認ム。甲狀腺、硬度稍〻減退シ貧血ス。

骨盤諸臟器　膀胱、粘膜輕度ニ充血シ粘膜及ビ筋層束狀ニ稍〻著明ニ肥大ス。攝護腺、精系、睪丸異常ナシ。

第二例

早〇ヰ〇、父、三十八才。

臨床的診斷　膽石症。

解剖的診斷　（大正十一年十一月六日解剖）

一、右側上腹部ニ於ケル手術創。

二、膽石（膽管內ニ於ケル）。

三、多發性胃潰瘍。

四、胃壁內ニ於ケル副膵。

五、胃加答兒。

六、肉荳蔻肝。

七、兩側實質性腎臟炎。

八、心筋脂肪變性。

九、黴毒性大動脈中膜炎。

一〇、兩側肺氣腫。

一一、傳染脾。

一二、出血性子宮內膜炎。

一三、子宮頸管加答兒。

一四、潰瘍性膣炎。

一五、加答兒性大小腸炎。

一六、限局性腹膜炎。

剖檢所見

体格　小、榮養比較的可良ナル女性屍体、死剛ハ各關節ニ著明ニ存在シ、屍斑ハ体ノ下垂部ニ於テ中等度ニ表ハル。

胃壁ニ於ケル前記結節ノ顯微鏡的所見

胃粘膜層ハ尋常ニシテ何等ノ變化ヲ認メザルモ、粘膜下組織ヨリ筋層內ニ及ビテ膵臟組織ト同一ノ造構ヲ呈スル複胞狀腺組織ヲ認ム、此ノ腺組織ハ更ニ多數ノ結締織ノ中隔ニ依リテ數多ノ小葉ニ分割セラル、腺細胞ノ原形質ハ「ヘマトキシリン」ニ稍〻濃ク「エオジン」ニ薄ク染マリ、核ハ圓形ニシテ細胞ノ周邊ニ近ク坐セリ。之等腺細胞ノ間ニハ所々排泄管ノ混在スルヲ認ムルモランゲルハンス氏島ヲ見出ス事能ハズ。腺細胞ハ正常膵ノモノニ比シテ稍〻小ナルガ如シ。

（本例ハ凍結切片ニテ檢セシガ故、精細ナル觀察ヲナシ得ザリシハ遺憾ナリ）。

膵臟ノ檢鏡所見ハ普通ノモノニ異ル事ナシ。

●皮膚　貧血稍〻濕潤ス。右側上腹部ニ於テ長サ約十三糎ノ開放セラレタル手術創アリ、其ノ創緣ハ汚穢ナル膿樣物質ニテ覆ハレ、新鮮ナル肉芽組織ヲ認メズ、其底ハ一部肝臟一部大網膜ヨリ成リ又膿樣物ヲ以テ覆ハル。皮下肺肋組織中等度ニ發育。骨格筋ハ暗赤色ニシテ稍〻萎縮ス。

●腹腔　体壁腹膜ハ部分的ニ充血ヲ呈シ所々纖維素性絮片ヲ附着ス、前記手術創ニ相當スル部ハ充血著シク一部大網膜ト癒着ス。大網ハ脂肪組織ニ富ミ上方ニ退縮ス。腸ノ漿膜所々輕度ニ充血ス、腸間膜ハ脂肪ニ富ミ其ノ淋巴腺尋常。後腹膜淋巴腺ハ殆ド腫脹セズ。

●横隔膜ノ高サ　左側第五肋間、右側第四肋骨ニ一致ス。

●胸腔　胸腺、ハ殆ド全ク脂肪化ス。兩側胸腔内ニ異常ノ液及癒着ヲ認メズ、体壁肋膜ハ滑澤。

●心囊　内ニ透明ナル心囊液ノ小量ヲ入ル、心囊内面滑澤。心臟摘出ニ際シ凝血及ビ液狀ノ血液大量ヲ出ス。心臟、ノ大サハ屍体ノ手拳ニ比シテ稍〻大ナリ。心尖ハ主トシテ左室ヨリ成ル。心臟表面滑澤硬度尋常、心冠狀動脈ノ走行尋常、心外膜下脂肪組織發育中等。右室、内ニ軟凝血及ビ豚脂樣物質ノ大量ヲ入ル、室ノ大サ稍〻擴大ス、心筋暗赤黃色ニ混濁ス、筋層ノ厚サ約〇・三糎、心内膜及瓣膜裝置異常ナシ。左室、室ノ大サ尋常、筋層厚サ〇・八糎、心筋帶黃褐色ニ強ク混濁ス。心内膜。瓣膜裝置。大動脈起始部共ニ異常ヲ認メズ。

●左側肺臟　重量一八五瓦、容積小、部分的ニ氣腫狀ヲ呈シ表面概シテ滑澤、硬度尋常、割面貧血性ニシテ空氣ニ富ム。氣管支粘膜稍〻充血シ、肺門部淋巴腺多數豌豆大ニ腫脹シ硬度軟、炭末沈着ノ狀ヲ示ス。

●右側肺臟　重量二三六瓦、容積稍〻小、表面凹凸不平ナルモ滑澤、氣腫狀ヲ呈シ硬度軟、割面貧血、他ノ性狀ハ全ク左肺ノ其レニ等シ。兩肺共ニ限局性病竈ハ之ヲ認メズ。

●肝臟　重量一〇〇七瓦、長サ二〇・五糎、幅一一・五糎、高サ七・五糎、硬度稍〻增加ス、表面一般ニ滑澤ナルモ所々纖維素性絮片ヲ附着シ、充血ヲ呈ス。不面ノ前部ヨリ中央部ニ渡リ鳩卵大ノ凹陷アリ、前記手術創ノ底面ニ相當ス割面帶黃色ニ混濁シ血液ニ富ミ肉荳蔻肝ノ狀ヲ呈ス。大ナル膽管内ニ於テハ一部黃褐色、一部暗綠色ノ種々ノ大サヲ有スル不規則ナル結石多數ヲ認ム。膽囊ハ根部ヨリ手術的ニ除去セラレ其ノ斷端ナル膽囊管ハ開放セリ。

●膵臟　重量八五瓦、長サ約十九糎、表面輕度ニ充血ス、硬度尋常、割面肉眼的ニ異常ヲ認メズ。

●膵臟　重量七〇瓦、長サ一〇糎、幅五・五糎、厚サ二・八糎、表面皺襞ニ富ム、硬度軟、割面血液ニ富ミ脾髓軟、脾材著明、淋巴結節之ヲ認ム。

●左側腎臟　重量一四三瓦、長サ一〇・五糎、幅六糎、厚サ三糎、莢膜剝離容易、表面暗赤色ニシテ硬度略〻通常、割面一般ニ混濁シ鬱血ヲ呈ス。腎盂粘膜尋常。

●右側腎臟　重量一四〇瓦、長サ一〇糎、幅六糎、厚サ二・七糎、莢膜剝離容易、硬度通常、表面及ビ割面ノ性狀左腎ニ等シ。

●兩側副腎　共ニ髓質既ニ軟化ス。

●胃　内ニ暗褐色粘液狀ノ物質中等量ヲ容ル、粘膜ハ皺襞ニ富ミ一般ニ充血シ、特ニ小彎部ニ於テ高度ナリ。小彎ニ一致シ噴門ヨリ三分ノ一ノ部ニ於テ二個ノ不正圓形ノ潰瘍ヲ認ム其ノ直徑ハ各約二糎ヲ算ス、此ノ潰瘍ノ附近ニ亦二三ノ小潰瘍アリ、其ノ内ノ一個ハ漿膜ニ達セリ。幽門輪ノ内側ニ於テ周圍ヨリ鋭利ニ境界セラレタル大豆大ノ硬キ腫瘤ヲ認ム、其ノ表面灰白色ヲ呈シ尋常ノ粘膜ヲ以テ被ハル割面亦灰白色ナリ。

●腸　粘膜一般ニ充血ヲ示スノ他著變ヲ認メズ。

●頸部諸臟器　甲狀腺、硬度普通、割面貧血ヲ呈シ膠樣物質ニ富ム。舌、

咽頭、食道粘膜異常ナシ。喉頭、氣管大氣管支粘膜亦異常ナシ。大動脈、內膜面ニ於テ長軸ニ走ル多數ノ微細ナル皺襞ヲ構成シ其他種々ノ大サヲ有スル瘢痕性收縮及ビ小脂肪斑ヲ認ム。氣管支周圍淋巴腺數個豌豆大ニ腫大シ炭末沈着ノ狀著明。

骨盤諸臟器　膀胱、內ニ強ク溷濁セル尿小量ヲ容ル、膀胱粘膜異常ナシ。子宮、粘膜充血強ク所々出血竈ヲ認ム、子宮頸管粘膜所々肥厚シ瘢痕性ニ收縮セル部アリ。子宮外口粘膜汚穢ニ汚色シ尙侵蝕セラレ粘液ヲ以テ覆ハル。膣粘膜充血ヲ呈シ、二三ノ壞死性潰瘍性病竈アリ。卵巢左側ニ於テ一個ノ黃体ヲ認ム、其ノ周圍ハ充血セリ、右側亦輕度ノ充血アリ。兩側輸卵管異常ナシ。

胃壁ニ於ケル前記腫瘤物ノ顯微鏡的所見

胃小窩及腺ハ尋常ノモノニ比シテ淺ク萎縮ノ狀ヲ呈シ、固有膜及ビ粘膜下筋層ニ於テハ淋巴球ヲ稍〻多數ニ認ム。粘膜下組織ハ筋層トノ間ニ於テ結締織ニ依リテ全ク圍繞セラレ周圍ノ胃壁組織トハ區劃判然タル複胞狀腺組織ヲ認ム、其ノ線細胞ノ形狀、配列ノ狀態、染色ノ態度ハ明カニ膵組織ニ一致シ、腺細胞ノ腺腔ニ面セル部ニハ多量ノ醱酵顆粒ヲ有シ、尙ホ胞心細胞、潤管及ビランゲルハンス氏島組織ヲモ認ム。然レトモ尋常ノ膵組織ニ比シテ小葉ヲ分ツ結締織ハ極メテ豐富ニシテ、其ノ彈力纖維亦良ク發育セリ、其ノ間ニ大小種々ノ管腔ヲ有セル排泄管ヲ認ム、小葉內ヲ走ル結締織纖維モ多ク、終末部細胞ハ各〻明瞭ニ區劃セラル、ラ氏島組織ハ其ノ大サ及細胞ノ形共ニ稍〻小ニシテ萎縮セルガ如キ像ヲ呈シ不規則ニ散在シ其ノ數亦少シ。筋層ニ接セル一部ニ於テ單層圓柱上皮ヲ以ツテ覆ハレ、大小不同ノ腺腔ヲ有スル腺樣組織ノ稍〻多量ヲ認ム、其ノ管腔或ル者ハ強ク擴大シ內ニ剝離セル上皮細胞塊及ビ頹癈物ノ如キ物質ヲ容レ、或ル者ハ蛇行狀ニ長ク走リ、或ル者ハ不正ノ圓形ヲ形造リ、各腺管ノ間ニハ多量ノ結締織ヲ有シ「腺腫」ノ狀ヲ呈セル部アリ。他ノ一部ニハ腺實質細胞ハ脂肪變性ニ陷レル如キ像ヲ表ハシ其ノ間ニ未ダ核ノ染色性ヲ保有スル腺細胞ノ團塊ヲ混ズル部分アリ。尙ホ他ノ一部ニハ粘液細胞ノ集團セル粘波腺ノ如キモノヲモ認メタリ。排泄管ガ胃ノ內腔ニ開口セルカ否カハ、一部ヲ肉眼的標本トシテ保存スル必要アリテ全部ヲ連續切片トナシ得ザリシガ故、追研スルヲ得ザリキ。

膵臟ノ鏡檢所見ハ尋常ノモノト異ラズ。

四、批判

一、發見頻度。オピー Opie ハ一八〇〇例中一〇、モンフ Monch ハ二〇〇例中五、（奈良林）クレーメル Kremer ハ四六七例中六例（一・三％）ヲ算セリ。

我國ニ於テハ桂田氏三二九中六例（一・八％）、市川、奈良林氏ハ特ニ注意ヲ拂ヒタルニ二〇〇例中一〇例（五％）ノ多數ヲ算セリト、然レドモ皆十二指腸ノ上部ニ於テ發見セラレタルモノナリ。予ハ二四四例（大正十一年度解剖數）中二例（〇・八％）ヲ見出シタリ。

二、大サ。小ハ米粒大ヨリ大ハ長サ九糎ヲ有シ太サ鉛筆大以上ヲ算スル（Nauwerk）ニ到ルマデ種々ノモノ報告サルト雖モ、一般ニ豌豆大ヨリ大豆大ヲ普通トス。

三、多發。一個體ニ一個ノ副膵ヲ有スルヲ普通トスルモ時ニ二又ハ三個ヲ並有スル事アリ。ツェンケル Zenker 及ビ大前氏ハ共ニ空腸ニ於テ、菊地氏ハ共ニ胃ニ於テ、トーレル Thorel ハ空腸及腸間膜ニ、桂田氏第四例ハ十二指腸及空腸ニ、德光氏ハ胃及空腸ニ於テ各何レモ一個ヲ發見セリ。桂田氏ノ第六例ハ空腸ニ於テ三個ヲ有スルモノナリ。

予ノ第一例ハ胃壁ニ於テ三個ヲ有スルモノニシテ稀有ナルモノニ屬ス。

四、組織學的所見。各報告ヲ通ジ尋常膵ニ比シテ腺實質細胞ハ小ニシテ萎縮狀ヲ呈シ、間質結締織ヲ豐富ニ認ムルハ概シテ一致スル所ナリ。ランゲルハンス氏島ノ有無ハ嘗テ注意サレタルモノナルガ、之ヲ有スルモノ稍少キガ如シ。ラ氏島ノ有無ニ依リテ副膵ガ背腹何レノ膵原基ヨリ生ゼシカヲ知ル（Heinrich）ハ困難ナラン。

ハインリッヒハ副膵ヲ三種ニ分チ、ラ氏島、胞心細胞、潤管ヲ具ヘ全ク尋常膵ト同一ノ構造ヲ有スルヲ第一類トナシ、ラ氏島ヲ缺クモノヲ第二類トナシ、定型的ノラ氏島、胞心細胞、潤管ノ無キモノヲ第三類トナセリ。

予ノ第二例ハ正ニ此ノ第一類ニ相當スベキモノナリ。

五、憩室トノ關係。腸管ノ憩室ノ尖端又ハ其ノ壁ニ屢々副膵ヲ見ルハ前掲ノ表ニ就テ知ルヲ得。メッケル氏憩室ニ其ノ一部トシテ副膵ガ存スル事アリト。（Engen, Albrecht, Arzt.）

六、腫瘍ノ發生。副膵ヨリ良性腫瘍、特ニ筋腫ヲ發生スル事アリトハ既ニ成書ニ記載セラル。トーレルノ第四例ハ腺筋腫（Adenomyom）ノ狀ヲ呈シ、市川氏ノ第十例ハ囊腺腫ノ狀ヲ示セリト、スチッヒハ副膵ヨリ肉腫ヲ發生セリト云フ（市川氏ニ據ル）。

余ノ第二例亦一部腺腫ノ狀ヲ呈セシハ前ニ述ベタルガ如シ。之等ノ報告ハ腫瘍發生ニ關シテノコーンハイムノ迷芽說ヲ證スルモノナリ。

五、結論

I、余ハ二四四例中二例ノ副膵ヲ認メタリ。而シテ共ニ胃壁ニ發見セルモノナリ。

II、第一例ハ同一胃壁ニ於テ二個ヲ有スルモノニシテ多發性副膵ト稱ス可キナリ。

III、第二例ハ肉眼的ニ筋腫ヲ思ハシメタルモノナルガ鏡檢ノ結果、副膵ニシテ而モ一部腺腫ノ如キ變化ヲ呈セシモノナリ。

引用書目

1) **Albrecht, Arzt,** Über die Bildung von Darmdivertikeln mit dystropischem Pankreas. Frankf. Zeitschr. f. Path. Bd. 4. 1910. 2) **Engen, Albrecht,** Ein fall von Pankreasbildung in einem Meckel'schen Divertikel. Münch. med. Wochs. 1901. S. 2061. 3) **Glinski,** Zur Kenntnis des Nebenpankreas und verwandter Zustände. Virch. Arch. Bd. 164. 1901. 4) **Heiberg,** Krankheiten des pankreas. 1914. 5) **Heinlich,** Ein Beitrag zur Histologie des sogen. akzessorischen Pankreas. Virch. Arch. Bd. 198. 1909. 6) **Hertwig,** Elemente der Entwicklungslehre. 6. Auf. 1920. 7) **Hulst,** Über einem in einem Darmdivertikel gelagerten Pankreaskeim mit sekundärer Invagination. Centb. f. allg. Path. u. p. Anat. Bd. 20. 1909. 8) **Kremer,** De la fréquence des pancréas accessoires. Ref. Centb. f. allg. Path. u. p. Anat. Bd. 25. 1914. 9) **Müller,** Accessory pancreas in posterior wall of stomach. Ref. Centb. allg. Path. u. Anat. Bd. 16. 1905. 10) **Nazari,** Akzessorischer Pankreas in einem Darmdivertikel. Münch. med. Wochs. 1909. S. 1572. 11) **Reitmann,** Zwei Fälle von accessorischem Pankreas. Anat. Anzeig. Bd. 23. 1903. 12) **Ribbert,** Lehrbuch d. allg. Path. u. d. path. Anat. 7. Auf. 1920. 13) **Thorel,** Histologisches über Nebenpankreas. Virch. Arch. Bd. 173. 1903. 14) **Zenker,** Nebenpankreas in der Darmwand. Virch. Arch. Bd. 21. 1861. 15) **青山徹藏**、併脈性潰瘍患者ノ空腸起始部ニ存在スル副膵、日本外科學會雜誌、第二十三回、第四號、大正十一年。 16) **林直助**、副膵ノランゲルハンス氏島ニ就テ、醫事新聞、第一三九一號。 17) **市川厚一**、**奈良林保行**、副膵ト腫瘍トノ關係ニ就テ、醫事新聞、第九五二號、大正五年。 18) **桂田富士郎**、岡山醫學會雜誌、第一〇〇號、明治三十一年。 19) **金森辰次郎**、副膵ニ就テ、東京醫事新誌、第一〇三二一一〇三二號、明治三十一年。 20) **柏村眞一**、副膵ノ一例、東北醫學會々報、第三一號、明治三十七年。 21) **菊地武龍**、胃壁ニ於ケル副膵ニ就テ、醫事新聞、第八三七號、明治四十四年。 22) **小山憲佐**、肝臓上皮腫……副膵併發、東京醫學會雜誌、第二四卷、第三二號、明治四十四年。 23) **奈良林保行**、副膵ニ就テ、日本病理學會々誌、第六卷、大正五年。 24) **德光美福**、奈良林氏演說ニ對スル附議、同上、同上、同上。 25) 副膵及然ニ其ノランゲルハンス氏島ノ關係ニ就テ、岡山醫學會雜誌、第一八〇號。 26) **山極勝三郎**、副膵ノ一例、東京醫學會雜誌、第九卷、第十二號。

附圖說明

第一圖　胃壁ニ於ケル副膵(第一例) Leitz. Obj. 3, Ok. 4. (模寫)

第二圖　腺腫ノ像ヲ呈セル副膵ノ一部(第二例) Leitz. Obj. 3, Ok. 4. (寫眞)

衣川論文附圖

第一圖
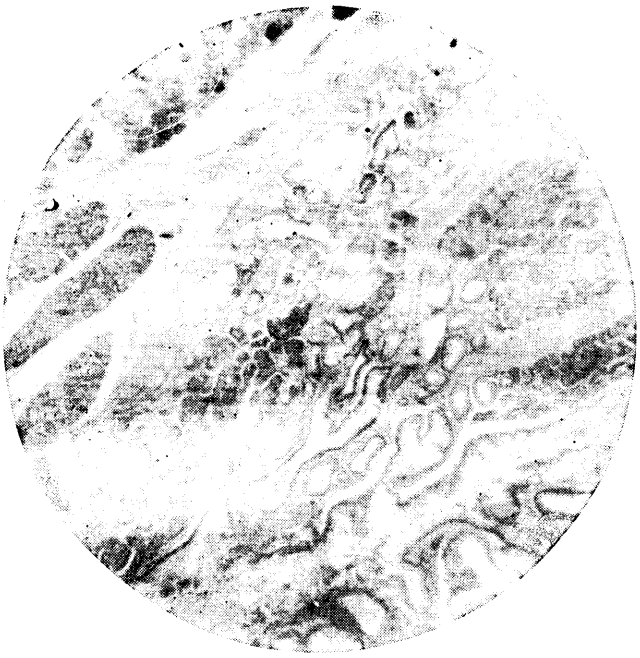
第二圖