

## 珍シキ角膜溷濁ノ三例

メタデータ	言語: jpn 出版者: 公開日: 2017-10-04 キーワード (Ja): キーワード (En): 作成者: メールアドレス: 所属:
URL	<a href="http://hdl.handle.net/2297/30637">http://hdl.handle.net/2297/30637</a>

實 驗

珍シキ角膜溷濁ノ三例

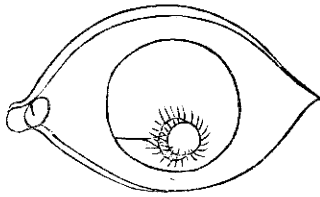
金澤醫學專門學校眼科學教室(主任高安博士)

稻 尾 茂 孝

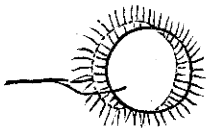
第 一 例

二十五歳女。左眼、流淚羞明甚シク開眼スルコトヲ得ズトテ來院ス。

檢スルニ、**驗結膜及ビ球結膜充血シ殊ニ驗結膜ハ腫脹ヲ伴フ、角膜中央ヨリ少シク下位ニ小豆大ノ濃厚ナル溷濁アリ**、暗室ニ於テ斜照法ニ因レバソノ溷濁ハ表在性ノモノト實質性ノモノト二層ヲ造リ、コレニ**角膜下内側ヨリ一條ノ血管**、**角膜内ニ入り、ソノ尖端二條ニ分レ各個別々ニ表深各々ノ溷濁ニ入り**圖ノ如クソノ血管ノ末梢ハ殆ンド圓形ニシテ周圍ノ健康部ト境界明カナル上記溷濁ノ周縁ニ放線狀ニ美麗ニ櫛



左眼患部



患部ヲ擴大

比ス、患女ノ既往症ヨリ察スルニ初メハ角膜「フリクテン」ナリシモノガ某醫ニ依リ青色「ピオクタニン」ヲ塗布セラレタル爲メ病狀増惡シテ上記ノ奇形ヲ呈シタルナルベク、同患者ニ療法トシテ温罨法「アトロピン」及ビ「コカイン」ヲ點眼シ保護眼帶ヲ施セシニ約十日間ノ後角膜内血管大イニ消失シ刺戟症狀モ大方去リシガ其後患者ハ來院セズ爲メニ經過不明ナリ。

## 第二例

古加乙溷濁。

一日醫專校使丁右眼眼瞼腫脹ノ爲メ治療ヲ求ム。

診スルニ麥粒腫ナルヲ以テ切開ス可ク先ヅ局所麻醉藥注射ニ先ダチ五%鹽酸コカイン<sup>ル</sup>ヲ綿球ニ吸ハシメコレヲ患部ニ置キ閉眼シ居ル可キヲ命ゼシニ偶々同時ニ手術者アリテ手術中ナリシ爲メ患者開眼シテソノ方ヲ眺メ居タリシガ突然視界暗ク濃霧中ニアル如シト訴ヘ檢スルニ角膜ハ寒時窓硝子ニ呼氣ヲ觸レシメタル如ク古加乙綿角膜ニ接觸セシ部ニ表在性ニ溷濁ヲ生ジ別ニ刺戟症狀ナシ。

仍テ直チニ古加乙溷濁ナルヲ知リ溫罌法ヲ命ゼシニ約三四十分ニシテ溷濁大部去リ翌日檢スルニ全ク消失ス、古加乙溷濁ハ往々見ル所ナルモ本例ノ如ク去來早キハ蓋シ珍シ。

## 第三例

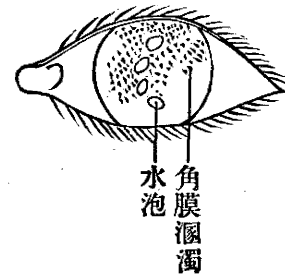木輪樣角膜實質炎。

五十九歲男。初診大正六年八月十七日。左眼視力障害、結膜充血、異物感、角膜溷濁ヲ訴ヘテ來ル、兩眼共約三十年前ニ白內障ヲ患ヘ手術ヲ受ケタリト。

診スルニ視力、右一迷ニテ〇・一ヲ見凸面鏡十二「ヂオプトリー」ヲ用ヒテ〇・二ニ矯正シ得。左ハ半迷ニテ〇・一ヲ見凸十一「ヂオプトリー」ニテ〇・一ヲ見得。

兩眼共虹彩切除ノ上白內障手術ヲ施シアリ、且ツ後發白內障ヲ有ス、左眼充血甚シク羞明強ク殆ンド開眼スル事ヲ得ズ、角膜檢微鏡ニテ檢スルニ角膜一般ニ溷濁シコトニ中心部ヨリ以上ニ於テ甚シ但シ溷濁ハ表在性ニシテ角膜中央部ニク字形ニ三四個ノ水泡ヲ見ル即チ *Bussen keratitis* ノ診斷ノモトニ治療ヲ加フ、水泡ハ約一ヶ月餘リニテ消失シ表在性溷濁ノミ殘リ刺戟症狀モ大部分消失セシガ九月十九日頃ニ至リ更ニ深部實質性ニ一種珍異ナル溷濁ヲ生ゼリ、即チ

圖ノ如キ木ノ切口ニ見ル木輪様ノ五、六輪ノ溷濁ニシテ爲メニ一時終熄セシ刺戟症狀再ビ顯レ患者大イニ病ミ種々療



法ヲ施スモ効ナク遂ニハ角膜外下方部、球形ニ輕ク膨出シ薄ク、抵抗力減ジ多少ノ強壓ニテ破ルル如キ形狀ヲナス、其後百法ヲ盡スモ効ナク患者ハ自宅治療ヲ施ストノコトニテ歸郷シ以後ノ經過ヲ知ラズ。