氣管、氣管枝鏡ニ就テ 附其ノ數例

メタデータ	言語: jpn 出版者: 公開日: 2017-10-04 キーワード (Ja): キーワード (En): 作成者: メールアドレス: 所属:
URL	http://hdl.handle.net/2297/37825

氣管、氣管枝鏡ニ就テ附其ノ數例

太田尚男（四三）

（大正六年五月十八日金澤耳鼻咽喉科集談會ニ於テ演說及ビ標本供覽ヲナシタルモノナリ）

西暦一七五九年、氣管及ビ氣管枝異物ノ存在ヲ稍ヤ具体的ニ記載セラレシヨリ、以來社會文運ノ發展ハ、爾來其ノ症例ヲ增シ來ルニ從ヒ、本症治療法モ亦改進セラルルニ至レリ。

抑モ吾人ガ生活ノ法ヲ講ゼル以上、其ノ体腔ト、外界トノ交通路ニ當ル、氣管及ビ氣管枝ニハ、其ノ部分ヲ通ジ得ル要件ニ適セル、多種多樣ノ物体ハ、即チ異物トシテ其ノ内ニ浸入スル事アルハ明白ナル事實ナリ。異物ハ初メ口腔ヨリ喉頭ヲ經テ、氣管又ハ氣管枝内ニ入ルモノニシテ、其ヲ闖入セシムル機會ハ啼位、失笑、談話、驚愕等ノ刺戟ニ關係セラルルモノトス、多クノ患者ニヨリ檢スルニ種々ノ物質ヲ口ニシツツ前記ノ如キ、誘引之ニ加ハリ、終ニ誤リテ吸引セラルルモノナリ、殊ニ小兒ニアリテハ、好ンデ食物或ハ弄具ヲ口ニスルコト多キ他、注意力缺乏セル爲メ、其ノ機會ヲ與ヘラルルコトモ亦多ク從ツテ其ノ症例ノ比モ多數ヲ占ムルモノナリトス。

斯クシテ吸引セラレシ物体ハ、少時又ハ數日後幸福ニモ、咳嗽刺戟ニヨリ咳出セラルルコトアレドモ、喉頭下ニ、氣管ニ、氣管枝ニ遊走性ニ、又ハ一定所ニ固定セラレテ、喉頭又ハ氣管枝異物ノ症狀ヲ來スニ至ル、其ノ症狀モ亦異物ノ性質、形態、種類、硬軟及ビ位置ニ關係スルモノナレドモ、直チニ氣管狹窄症狀ヲ呈スルカ或ハ稀ニ長ク氣管枝内ニ滯留スルモ何等ノ著シキ症候ヲ發セザルコトアリト雖モ（殊ニ異物ノ一定所ニ固定セラレタルトキ）、一般ニハ痙攣性ノ咳嗽ニ伴ナヒ、呼吸困難ヲ起スヲ通例トス、其ノ大ニシテ全ク氣管ヲ閉ス時ハ直チニ窒息症狀ヲ來シ、高度ナルモノニ至リテハ窒息死ニ至ラシムルコトアリ、反リテ深氣管枝ニ異物ノ達セルトキハ少時ノ後咳嗽鎭靜シ、異物ノ

存否ヲ疑ハシムルコトアリ、其他遊走性ニ存在スルトキハ、其ノ運動ヲ患者自覺シ、且ツ聽診ニヨリ、一種ノ騷鳴音ヲ聞クコトアリ、例令異物ノ爲メ自覺的症狀ヲ來サザル迄モ、其ノ特異ナルト、該側ニ於ケル呼吸音ハ、微弱ニシテ且ツ著シキ狹窄音ヲ聽取スルヲ得ベシト雖モ亦破格的ニ何等ノ症狀ヲ來サザルコトサヘアルハ頗ル注意スベキ事項ナリトス。然シテ異物ハ、其ノ左右何レヲ撰ブコトナシト雖モ、右氣管枝ハ、左氣管枝ニ比シ、太クシテ、且ツ鋭角ヲナシ、尙ホ右肺ノ吸引力ヲ左側ニ比スレバ强力ナルヲ以テ、其ノ右側ニ來ルハ、左側ニ比シ、多數ヲ占メ得ルコトハ明白ナル事實ナリトス。

其ノ患者及ビ、異物ノ運命トシテハ、自然ニ咳出セラルルカ、適當ニ摘出セラルルニ非ズバ、他ノ障碍即チ、氣管、氣管枝又ハ肺ノ炎症、肋膜炎、或ハ縱隔胴ノ炎症、肺壞疽、肺膨脹不全等其他種々ノ症狀ヲ起シテ終ニ死ノ轉歸ヲトラシム、例令異物ハ完全ニ摘出セラルルトモ必ズ豫後ニ於テ全部ノ治ヲ望ムモノニ非ズシテ、キユムメル氏ノ如キ摘出時肺靜脈ヲ傷ツケ失血死ヲ起サシメ、三島氏ノ如キハ肺膨脹不全ヲ摘出後ニ來シ不幸ノ轉歸ヲトリシヲ報告セシモノナキニシモアラズ。

異物存在ノ診斷ハ、レントゲン光線ニヨリ螢光板ニ陰影ヲ造ルモノハソレヲ應用シ、其他ノモノハ治療ノ目的ト同時ニ、氣管氣管枝鏡ヲ用ヰテ定メ、尙ホ其他既往症ニヨリテ、他ノ必要症狀ヲ充分ニ定ムル外、胸部理學的診査ニヨリテ、其ノ位置及ビ合併症等ノ有無ヲ定ムルコトハ特ニ何レノ場合ニ於テモ必要ナル條件トスレドモ單ニ只其ノ訴ヘニヨリ、異物及ビ其ノ種類ノ判定ヲ下スコトハ早キニ失シ、又レントゲン線ニヨリテ陰影ヲ造ルコトナシトテ又之ヲ放置スルコトモ誤アリ、尙ホ現在胸部ヲ診シテモ他ノ疾病ト誤リ、又之ニ反對スルコトアリ、又余ノ一例ノ如キハ全ク症狀ヲ缺ケル爲メ、熟練セル內科醫ニ診査サレシモ其ノ症狀ナシトテ放置セラレシモ亦充分ナル檢査ヲ缺キタルモノト言フヲ得ベシ。

更ニ一言特筆セントスルハ、其ノ診斷ニ兼ヌルニ、療法トシテ用ヰラルル器及ビ其ノ使用法ニシテ、初メテ一八七

五年フォルトニー氏ガ、氣管切開孔ニ漏斗狀管ヲ挿入シ、氣管ヲ望視スルコトヲナシテヨリ以來、漸次其ノ法ニ進歩ヲ加ヘ、終ニ一八九五年四月二十三日アーキルスタイン氏ハ一青年ノ聲帶及ビ其ノ周圍ヲ直接ニ檢査スルコトニ成功シテヨリハ、其ノ進歩ニ一革新時期ヲ來スニ至レリ、依テ吾人ハ其ノ日ヲ以テ、喉頭及ビ氣管直達檢査法施行ノ生誕日トナスニ至レリ。次デ一八九七年五月三十日ニキリアン氏ハキルスタイン氏ノ施行セル方法ニ倣ヒローゼンハイム氏ノ食道鏡ヲ用ヰテ、六十三歳ノ老男ガ、牛肋骨片ヲ、右氣管枝ニ吸引セルモノヲ摘出セルニ至リテ、氣管直達鏡ヲ用ヰテ、異物摘出ヲナセルヲ嚆矢トナス。

次デブリユニングス氏ハ一九〇七年ハイデルベルヒニ於テ、氣管及ビ氣管枝鏡ノ精密ナルモノヲ公表セシヨリ以來、其ノ實施確實又且ツ簡易トナレリ。

氣管氣管枝鏡ノ一般使用法ニ就テハ余ノ茲ニ今更、贅言ヲ要スル必要ナキヲ以テ、多少趣味ヲ存ズル一二ノ點ヲ述ベントス。

其ノ使用法中直接及ビ間接使用法即チ前者ハ、氣管氣管枝鏡ヲ、口腔ヨリ喉頭ヲ經テ、氣管或ハ氣管枝ニ達セシメ、後者ハ、上氣管切開ヲ行ヒ、其ノ孔ヨリ行フモノニシテ、其ノ適應症ニ於テ時ニ術者ニヨリ意見ヲ異ニス、即チ直接法ノミヲ可トスル者ハ、術者ノ技術ノ熟不熟ニヨリ、不熟者ハ間接法ヲ用ヰ、熟セルモノハ直接法ヲ用フベシトナセリ。間接法ハ其ノ如何ニ關セズ、氣管切開ニ時間ヲ要シ且ツ術後ノ經過ヲ長カラシメ、又永久ニ病痕ヲ殘スヲ以テ不可トシ、次ニ他ノ反對說ノ人ノ如キハ、間接法ヲ行フヲ、規則トスベシト迄極言セリ、然レドモ余ハ、兩者共互ニ極端ナル議論ニシテ、常識ヲ以テ制斷シ其ノ長短相補ヒ、利己主義ヲ捨テ、其ノ發達ヲノミ念頭ニオカレンコトヲ切望スルモノナリ。世界ニ於ケル大家常ニ斯カルコトニ倣レ、互ニ他ヲ批難シテ公然恥ヂザル、時ニハ我ガ子弟ニスラ及ボスニ至リテハ、例令學者ニ常識ナキモノトハ言ヘ、嗟嘆ニ堪エズ、熟慮反省事物ニ當リ、敢テ無學ノ輩等ヲシテ再三斯カル辭ヲ弄セシメザランコトヲ！

余ハ現今ニ至レル報告並ニ余ノ實驗ヨリシテ大略次ノ如キヲ以テ間接使用法ヲ行ヒ、他ハ直接法ニヨルヲ可トスト思意ス。

一、幼年者ノ大略、及ビ多少發育セル者モ勇氣ニ乏シキ小兒。

二、已ニ氣管切開ヲ行ハレ居ルモノ。

三、一度直接使用法ニヨリ檢査ヲ行ハレシモ、不結果ニ終リシモノ。

四、器ノ取扱法ニ精ナラザル場合。

五、頭部ヲ後上方ニ屈スルトキハ其ノ多少ニ關セズ呼吸困難ヲ增加シ來ル場合。

即チ幼年ノ者ニアリテハ、勿論進入スル異物モ小ナリト雖モ、使用スベキ挿入管ノ細キヲ撰バザルヲ以テ視野狹シ、然ルニ氣管切開孔ヨリ挿入スルモノトスレバ、多少管モ太キモノヲ用フルヲ得ル利アル外、勇氣ナキ幼者ハ体動甚ダシク、時ニ器ヲ破損セシムル危險アレバナリ、次ニ氣管切開ヲ行ハレ居ル場合ニ、直接法ヲ用フル患ヲ學ブ必要ヲ認メズ、又一回直接法ヲ行ヒシ者殊ニ小兒ニ於テハ、喉頭下粘膜浮腫ノ如キ危險ヲ起スヲ反ミル必要アリトス、次ニ器ノ取扱ニ精通セザルニ直接挿入法ヲ行ハントスルハ反ツテ時間ヲ要シ危險症ヲ來スヲ以テナリ又僅カニ頭部ヲ動カシ呼吸困難ヲ起スモノニ直接法ヲ行ヒ危險ノ度ヲ增サシムルヲ要セズ例令術後ノ時日ヲ要シ又瘢痕ヲ殘スコトアレドモ術後ノ危險等ニ反ミレバ其ノ直接使用法ノ不可ナルハ明白ナル事實ナリトス。

氣管氣管枝鏡使用時ニ於ケル麻醉ハ、年少者ニアリテハ全身麻醉ヲ可トシ、多少生長セル者ニ於テ且勇氣アルモノニ於テハ、「パントポン（「ナルコポン」又ハ「モルヒネ」）スコポラミン」ノ注射ヲナス他、咽頭及ビ喉頭ニハ一〇・〇％「コカインアドレナリン」ヲ塗布シ（二〇・〇％ヲ要スト言フ人アレドモ一〇・〇％ニテ充分ナリ）且ツ管ノ挿入ニツレ又異物嵌在ノ周圍ニモ充分塗布スルヲ可トス。近時エフライム氏ハ「ヒニンハルンストッフ（Chinin. bimuriat. Carbon.）ヲ一・〇％液ニ「アドレナリン」千倍液ヲ一・〇％ノ割ニ混ジ塗布又ハ撒霧スレバ充分ナル局所麻醉ヲ惹起スト云ヘドモ余

ハ未ダ其ノ機會ヲ得ズ。

氣管及ビ氣管枝異物摘出ノ歴史的療法トシテ、古昔ハ自然ニ任シテ待期的ニ吐劑ノ如キヲ内服セシメ、又ハ刺戟ヲ加ヘテ咳嗽ヲ發セシメ、又ハ頂部及ビ背部ヲ打チ或ハ足部ヲ持チ吊シテ振リタル如キ法ヲ講ジタルコトアリ、其ノ當時ニ於ケル豫後ハ不良ノ轉歸ヲトルコト多カリシモ終ニ氣管切開ヲナシ、其ノ部分ヨリ羽毛ノ如キヲ以テ刺戟シ咳嗽ト共ニ咳出セシメ、又切開孔ヨリ、暗中ニ鉗子ヲ入レテ摘出セル以來頓ニ死亡數ヲ減ジ來レリ、尚ホ此ノ法ハ現今ニ於テモ、器ナキ地ニ於テハ行ハルルモノナリ、更ニキルスタイン氏ニヨリ「アウトスユープ」(直達鏡)ヲ發明セラレシヨリハ其ノ療法確實トナリ來リシモブリユーニングス氏ノ氣管枝鏡製作セラレシヨリハ直接眼ヲ以テ異物ヲ見ツツ鉗出スルヲ得ルヲ以テ、其ノ摘出ハ簡易且ツ確實トナレリ、然ルニ近來岡田博士歐米ヲ視察シ歸リテ米國ニ於テ尚ホ簡便ナル器ノ製作ニ成功セリトテ、持チ歸ラレシヲ聞クモ、未ダ其ノ器ノ使用例ヲ聞カズ。余ガ今報告セントスルハ左ノ四例ナリ。

第一例　千〇久〇〇　男　三十二歳

既往ニ認ムベキ疾病ナク、遺傳的ニ認ムベキ關係ナシ、大正五年十二月十八日、痙攣性咳嗽ノ頻發、臭氣アル喀痰、呼吸困難及ビ義齒ノ迷入カ？本病歴ヲ尋ヌルニ、本院外來ヲ訪フ前約一ケ月即チ十一月二十日夕刻約二合ノ飲酒ヲナシタルニ翌早朝突然人事不省ニ陷リタルヰ、三本ノ義齒ヲ有セル、「プロテーゼ」ヲ紛失シ、ヨリ、主訴ノ輕度ノ症狀ヲ發シ、醫ニ治療(内服藥)ヲ受ケ來リシモ漸次症狀ヲ增シ、發熱之ニ加ハリ來リシヲ以テ本院内科ノ診ヲ受ケ、レントゲン光線ニヨリ右胸部ニ異物ノ存在セルヲ認メラレ終ニ當科ヲ訪フ。

現症。　体格中等、營養不良右胸部打診上濁音ヲ呈シ呼吸音極メテ弱ク、種々ノ「ラツセル」ヲ聞キ、右第三肋間胸骨緣ニ於テ著明ニ狹窄音アリ、左肺ハ多少濁音ニシテ氣管枝加答兒ヲ存ズ、發熱三十九度内外、再ビレントゲン光線ニヨリ檢スルニ、右氣管分岐部ニ當リ長サ約三仙米突巾約一・五仙米突位ノ凹凸不整ノ陰影ヲ認メシヲ以テ患者ニ尋ヌルニ先ニ紛失セシ義齒ニ類セリ、依テ直チニ氣管枝鏡ヲ用ヰテ檢スルニ、異物ノ周圍ハ肉芽ヲ以テ被ハレ直接ニ義齒ソノモノラシキヲ認メズ、依テ其ノ部分ニ充分ニ「コカインアドレナリン」液ヲ塗布シ鉗取スルモ出血多ク再三反復セシモ目的ヲ達シ得ザリシヲ以テ翌日更ニ同樣ノ術ヲ繰返セシモ、亦終ニ不結果ニ終リシヲ以テ、異物除去ト同時ニ死ノ危險ノ聾ハンヿヲ恐レ且ツ患者モ相當ニ衰弱セルヲ以テ、自然死ヲ待ツヿトシ遺憾ナガラ手術ヲ止ム、其ノ後二日終ニ異物ヲ胸中ニ抱キツヽ易簀セリ。

第二例　今〇〇三　男　十二歳

既往及ビ本病前ニ且ツ遺傳的疾病ノ認ムベキナシ。

大正六年二月五日、吸風琴ノ破損シタル一笛ヲ口腔ニ入レ弄ビツヽアリシ

時、誤ツテ氣道ニ吸引シ呼吸困難ヲ來セシヲ以テ、直チニ醫ニ診ヲ受ケテ氣管切開ヲ施サレシモ異物モ除去サレズ、且ツ症狀モ去ラズ、依テ來院治ヲ乞フ。

現症トシテハ体格其他一般的ニ異常ヲ認メズ、右肺膨脹不全、氣管枝加答兒ニ加フルニ右氣管枝分岐部ニ當リ、狹窄音アルト共ニ、一種ノ笛聲ヲ聞ク、發熱三十七度七分、其他認ムベキナシ。依テレントゲン光線ニヨリ診スルニ右胸部第三肋骨部、胸骨右緣ヨリ去ル約〇・六仙米位ノ部ニ當リ左方ヨリ稍〻斜ニ右下方ニ向ヒテ約一・三仙米―〇・四仙米位ノ陰影アリシヲ以テ直チニ、已ニ行ハレタル氣管切開孔ヨリ、間接法ニヨリ、ブリユーニングス氏氣管枝鏡ヲ用ヰテ異物ヲ摘出ス、術後安靜ニシテ、呼吸困難モ直チニ去リ、何等ノ合併症ヲ發スルコトナク、九日ノ後、全治退院ス。

前記二例ハ不幸ニシテ、レントゲン寫眞ノ全キヲ得ズ遺憾ノ至リナリ。

第三例　茅〇〇平　男　三十九歳

既往症。　遺傳的疾患ノ認ムベキナシ、本病前二十二歳以來七八年間脚氣ヲ病ミ、十年前右側急性肺炎ヲ又本年五月虫樣突起炎ヲ罹病ス。

主訴。　大正六年七月十二日、義齒ノ型ヲトリツヽアル際誤ツテ、巾一・〇仙米、長一・二仙米位ノ金板ヲ口腔内ニ失シ、其ノ後三十分僅カニ咳嗽及ビ呼吸ニ障碍アルガ如カリシモ亦何程モナク症狀消失シ、且ツ醫ニ診ヲ受ケシモ胸部ニ著變ナキヲ以テ、多分消化管ニ失セシモノナレバ、茲後每回檢便スレバ、其ノ内ニ排出シ來ルベシト告ゲラレシヲ以テ、意ニモ介セズ、商用ニヨリ仝月二十二日ヨリ三日間他地ニ旅行シ來リシモ何等ノ障碍モ感ズルコトナク又猶ホ速入セシ異物モ排出セズ、又多少ノ暇ヲ得シヲ以テ來院シ檢査ヲ乞フモノナリトノ口ナレ𪜈爲念ニ咳嗽其他ノ症狀モ尋ヌルモ殆ンド明ナラズ、然シ過日來ノ旅行及ビ、過烟ノ結果多少一両日前ヨリ咳嗽加ハリ來リシ如キ感アルノミト。

現症。　胸部診察上、右肺一般ニ僅カニ呼吸音微弱ナル他異常ヲ認メズ（平素數年來診ヲ受ケツヽアル醫ノ同行シ來リシヲ幸ヒ其ノ旨ヲ告グルニ、且ツテ肺炎ヲ病ミシ以來、右肺呼吸音弱ク、現今モ平素ニ異ナル事ナシト）依テ直チニレントゲン光線ニヨリ檢スルニ、右氣管分岐部ニ當リ陰影アリ、依テ速日直接法ニヨリ氣管枝鏡ヲ挿入シテ檢スルニ、異物ハ分岐部ニ入リテ呼吸道ヲ殆ンド狹ムル位置ニアラズ、依テ直チニ鉗取シタルニ、僅カニ重量〇・九瓦ノ薄キ純金板ノ中央ニ於テ殆ンド直角ニ屈曲セル木葉狀ヲナセルモノナリシ爲メ氣道ヲ狹ムルヿナク又、不潔ナラザリシ爲メ、認ムベキ症狀ヲ起スヿナク又氣道ニ固着シ動カザリシ爲メ氣管ヲ刺戟スルコトナカリシ結果、無症狀ニ經過シ來リシモノナランカ、患者ハ術後何等認ムベキ合併症等發スルヿナク、只經過ヲ見ル爲メ三四日入院セシメシモ全治退院ス。

第四例　橋〇〇吉　男　十一歳

既往症。　何等認ムベキ事項ナシ。

主訴。　大正六年八月九日午後六時頃、口腔ニ入レテ弄ビツヽアリシ、洋ボタシ」ノ一片（附圖右上方ニ存ズルモノ、片側ナリトテ其ノ一方ヲ持來リシヲ以テ對照ニ寫眞中ニ入レタルモノナリ）ヲ誤ツテ吸氣ハ共ニ吸引シタルニ直チニ呼吸困難ヲ起シ、咳嗽刺戟ヲ發ス。

現症。　一般的ニ著シク認ムベキ症狀ナキモ多少ノ呼吸困難ヲ存ズ、聽診上右肺呼吸音弱ク、輕度ノ濁音ヲ呈シテ右氣管分岐部ニ當リ狹窄音ヲ聞ク左肺ハ輕度ノ氣管枝炎ヲ起ス。レントゲン光線ニヨリ檢スルニ右氣管分岐部ニ當リ、對照物ヨリ、薄キ陰影ヲ與フル一像ヲ認メシヲ以テ直チニ直接法ニヨリブリユーニングス氏氣管枝鏡ヲ用ヰテ檢スルニ、異物ラシキモノヲ認メズ、且ツ「ロール」ノ細キモノヲ用ヰシ爲メ、患者ノ体動ニヨリ管ニ僅カニ屈曲ヲ來シタルヲ以テ、術ヲ中止シ、翌日、氣管切開ヲ行ヒ間接法

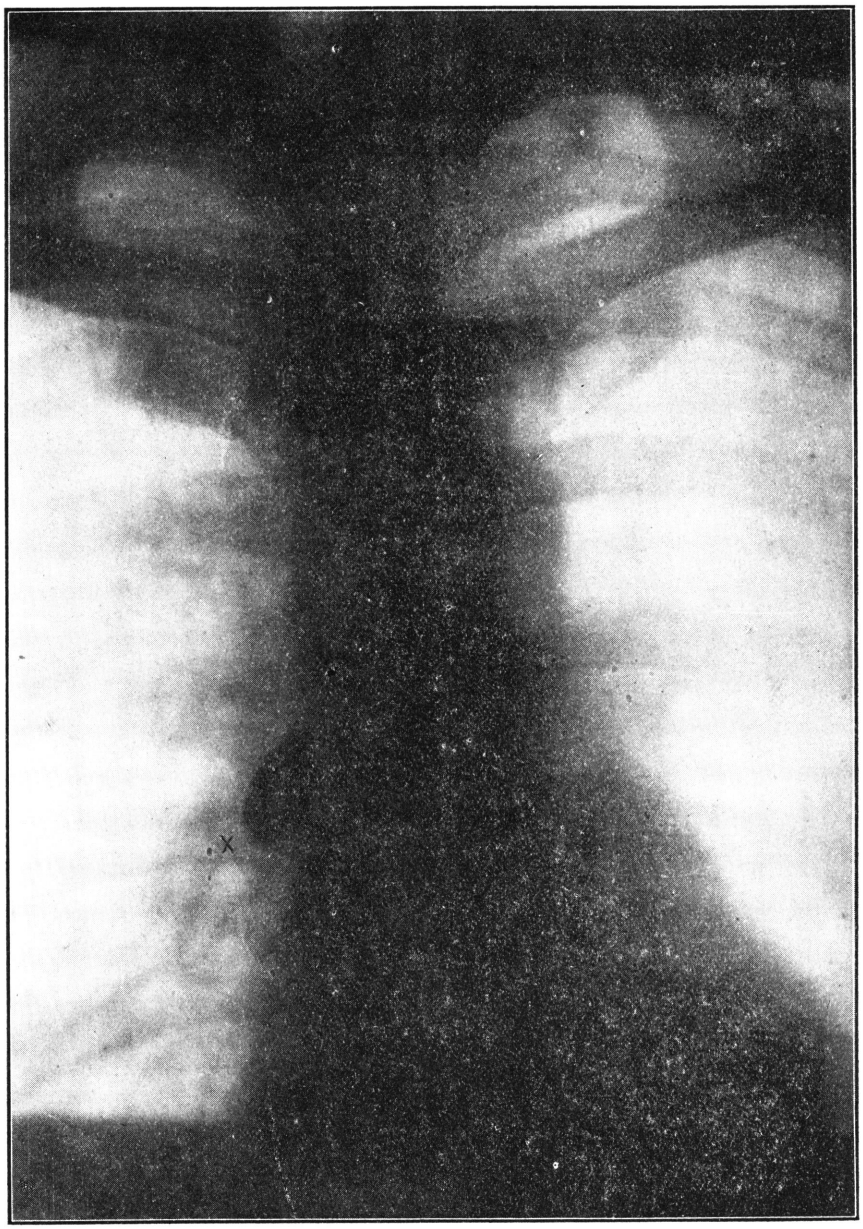

太田、附圖ノ一

ヲ以テ檢スルニ、異物ヲ明視スルヲ得タレ𪜈、訴フルガ如キ金屬製物ニアラズシテ、硝子ノ多角形ヲナセル球狀物ナリ、直チニ摘出シタルニ患者ハ術後安靜、何等ノ異ナク八日ノ後全治退院ス。

仝上ノ二