齒牙逆性ニ就テ

メタデータ	言語: jpn 出版者: 公開日: 2017-10-04 キーワード (Ja): キーワード (En): 作成者: 村上, 正德 メールアドレス: 所属:
URL	http://hdl.handle.net/2297/37844

齒牙逆生ニ就テ

金澤醫學專門學校耳鼻咽喉科學教室（主任宮田教授）

村上正德

一、齒牙逆生ノ意義

夫レ齒牙ノ逆生トハ、各個齒牙ノ齒列ニ加ハルベキモノガ、ソノ序列ヲ脫シテ回轉シ、全ク反對ノ方向ニ發育スルモノニシテ、上顎下顎共ニ來ルモノナルモ、上顎ニ來ルモノハ殊ニ吾等耳鼻咽喉科ニ價値アルモノニシテ、ソノ逆生タルヤ一種ノ發育異常ニシテ、ソノ現ハレ出ル位置方向ニヨリ次ノ三種ニ分チ得ベシ。

一、上顎竇內逆生 Invertierter Zahn in die Kieferhöhle.

二、鼻腔內逆生 Invertierter Zahn in die Nasenhöhle.

三、顎骨內埋伏 Retinierter Zahn.

以上三種ヲ區別シ得ルモ、ソハ只ソノ位置方向ヲ異ニセルノミニシテ、ソノ機轉ハ皆同一ニシテ、齒牙ガ百八十度ノ廻轉ヲナシテ全ク反對ノ方向ニ發育セルモノナリ。

二、齒牙ノ發育異常

抑々齒牙ノ發育異常ハ極メテ多種ニシテ、ソノ發育過多、及ソノ不足、或ハ序列異常、又ハ曲折、撚轉、近隣齒牙トノ癒着、サテハ腫瘍（齒牙腫ノ如キ）等ノ如クシテ種類枚擧ニ暇ナキモ、ソノ詳シキハ齒科學ニ屬スルモノニシテ余ハ齒牙逆生ノ題下ニ就テ、ソノ發育異常ト見ルベキ齒牙ノ缺如ト、然シテ逆生トニ就キ述ブルニ先チ左ニ一般齒牙ノ發育異常ノ概略ヲ述ベントス。

I. 數ノ異常 Anomalien der Zahl.

人ノ齒牙ノ數ハ上下三十二ナルモ、ソノ過多ナル場合及ビ不足セル場合アリ。

1. 過多 Überzahl der Zähne トハ內外門齒ノ三個宛アルモノ、小臼齒ノ過多。又贅齒ノ數個齒列外ニ發生セル場合等ヲ名ヅク。

2. 不足 Unterzahl der Zähne 不足ハ多ク見ル所ニシテ、犬齒ノ缺如セルモノ及ビ智齒ノ發育セザルハ多ク見ル所ナリ、然シテコノ不足タルヤ胎生期ニ於テ全ク缺如シテ齒列ニ現ハレザルモノ、又ハ逆生轉位等ヲナシテ齒列ニ出デザルモノ、又ハ智齒ノ如ク人類生活上必要ト認メズシテ、廢退シ發生セザルモノ、又ハ小兒期ニ於ケル全身的疾患ニヨリテ發生セザルモノ等種々ノ場合ニヨリ來ルモノノ如シ。

II. 形態ノ異常 Anomalien der Gestalt. 各個齒牙ニ就イテ見ルモ、齒冠ト齒根ノ關係一定セズ、或ハ齒冠過大ナルアリ、齒根彎曲スルアリ、或ハ齒根ノ分岐過多ナルアリ、或ハソノ分岐ガ集マリテ大ナル齒牙ヲ形成スルアリ、即チ凹窩ノ形成、琺瑯腫等之ナリ。又ハッチンソン氏齒牙等モソノ形態異常ノ內ニ含マル。

III. 齒列ノ異常 Stellungsanomalien der Zahnreihe.

コレハ個々齒牙ノ序列不正ニシテ、或ハ下門齒ガ上門齒ノ前方ニ位シ、或ハ上門齒高度ニ前轉セル等皆然リ。

IV. 各個齒牙ノ位置異常 Stellungsanomalien der einzelnen Zähne.

ユング Jung ハ之レヲ三型ニ別テリ。

A. 齒牙ハ齒列ノ間ニアルモソノ方向ノ異ナルモノ。

a. 前轉 Anteversion.

b. 後轉 Retroversion.

c. 外轉 Lateroversion.

d. 廻轉 Rotation.

B. 齒牙ハ齒槽突起以外ニアルモ尙齒列穹ノ附近ニアルモノ。

C. 齒槽突起以外ノ顎骨体部ニアルモノ。

以上ノ如ク齒牙發育異常ト見ルベキモノ實ニ雜多ニシテ、今余ガ實見セシハ兩側同時ニ來リシ發育異常ニシテ、甚ダ興味アル一稀例ト信ズ、即チ上齒列ニ於テ兩側共ソノ數ニ於テ一個宛ノ缺損アリ、即チ兩側犬齒ノ缺如ニシテ、右側ハ上顎竇内ニ逆生シ、左側ハ全ク缺損セルモノナリ。

三、齒牙逆生ノ報告例

齒牙逆生ハ從來甚ダ稀ナルモノナリト云ハルルモ、決シテ稀ナルモノナラズ、ソノ埋伏セルト、鼻腔内ニ出ズルト、又上顎竇内ニ出ズルノ別ナリ、今日ニ至ルマデ東西各多數ノ報告アリ。

埋伏抑留セル逆生齒牙ノ報告トシテハ、ルニアチェク、シエッフ、ベルテン、等アリ、本邦ニテハ遠藤氏等アリ。

鼻腔内逆生モ極メテ多ク、ザイフェルト、ツッケルカンドル、シュミット、ブリン、ワットソン、ベフレンケル、等ノ報告アリ、本邦ニテモ河野、柳、氏等ノ報告アリ。

上顎竇内逆生ノ報告モ亦タ多ク、Marschal ハ智齒ガ竇内ニ逆生セルヲ報告シ、Jacques モ同樣ノ例ヲ報告シ、Mcoy ハ犬齒ガ鼻突起ヨリ竇内ニ生ゼルヲ見、Spitzer ハ十四歲ノ小女ニ於テ實見シ、Dubois ハ上顎竇蓄膿症患者ニ於テ實見シ、Helfrich ハ四歲ノ小兒ニ於テ見、Michael Calais ハ蓄膿症ヲ有スル老人ニ見、Saint-Hilaire ハ剖檢ノ際智齒逆生セルヲ見、Bulgakow ハ腐敗セル臼齒逆生セルヲ見、Liaras ハ四十五歲ノ男子ニテ實見シ、Neidhöfer モ同ジク竇内逆生ヲ認メタリ、本邦ニ於テモソノ例多ク、久保氏ハ六十五歲ノ農婦ニ於テ實見セルヲ始メトシ、天野氏ハ上顎竇試開ノ際犬齒ノ逆生ヲ實見シ、大野氏ハ之レノ報告ニ對シ追加セラレ、和田氏ハ蓄膿ヲ有スル三十五歲ノ婦人ニ於テ實見シ、伊藤氏ハ九歲ノ蓄膿患者ニ於テ實見セラレタリ（因ニ伊藤氏ノ報告ハ興味アル報告ニシテ、二例中、一ツハ齒牙逆生ハ多ク齒冠ヲ上方ニ向ケ逆生セルモ、氏ノ例ハ、齒根ヲ上ニシテ逆生セルモノ、尙一例ハ根部三岐セル臼齒

ノ逆生ニシテ、之等二例ハ稀ナルモノト云フベキナリ)、濱地氏ハ三十五歳ノ婦人、蓄膿症ノ患者ニ於テ實見シ、高崎、增田氏ハ二十三歳ノ男子ニ於テ實見セラレ、合セテ詳細ナル報告ヲ擧ゲラレタリ。

四、余ノ實驗

今余ハ昨年十月、兩側ノ上顎列ニ各一個ノ齒牙缺損シ、ソノ右側ハ上顎竇内ニ向ッテ逆生シ、左側ハヨク檢セシモ逆生セズ、全ク缺損セル興味アル例ニ遭遇セリ。

尙余ハ一昨年吾耳鼻咽喉科ニ於テ、報告セラレザリシ一例アリシ故、此レヲ合セテ之レヲモ報告セントス。

第一例　(石川寛二氏實見)

患者。　二十五歳ノ農婦、大正五年五月三日初診。

主訴。　鼻閉、鼻汁過多、頭痛。

病歴。　五六日前ヨリ右鼻腔ヨリ惡臭アル膿汁ヲ漏ラシ、且ツ鼻閉アリ、鼻汁ハ粘調ニシテ惡臭アリ、嗅覺障害ナシ。

診斷。　右上顎竇蓄膿症、慢性鼻咽腔炎。

手術。　大正五年五月二十九日、右上顎竇蓄膿症根治手術ヲ行フ。○•五%「ノボカイン」局所麻醉一〇%「コカイン、アドレナレン」法ノ如ク粘膜ヲ切開シ、骨膜ヲ剝離シテ骨ヲ開クニ、甚ダ硬クシテ鑿折ル、檢スルニ正シク齒牙ノ逆生ニシテ、犬齒ニ相當ス、齒牙ノ前回ハ後方ニ竇ノ方ニ向ヒテ逆生セリ、即チ齒牙ハ全ク百八十度ノ廻轉ヲナシタルナリ。之ヲ拔除シ、竇内粘膜ニハ「ムコツエーレ」アリ、粘膜全部ヲ剝離シ「タンポン」ヲ入レテ手術終ル。患者ノ齒列ヲ檢スルニソノ上齒列ニ犬齒ヲ見ズ、即チ門齒ト第一小臼齒ハ相隣接セルナリ。(附圖一參照)

第二例

患者。　十五才ノ學女、大正六年十月三日初診。

主訴。　鼻閉、鼻汁過多、惡臭、咽頭異物感、咳嗽喀痰。

病歴。　生來健、著患ナク、遺傳的關係ニハ父母親戚等ニ惡性疾患アルモノナク、父母ハ血族結婚ニアラズ、既往幼時ニ上顎部ノ外傷、疾患ナシト、本年九月頃寒冒ニカヽリテヨリ咳嗽喀痰アリ、二年前ヨリ鼻汁過多、惡臭ヲ帶ブレドモ醫ノ門ヲ叩カズ、荏苒今日ニ至リシモ、漸々鼻閉ヲ伴ヒ、鼻汁ハ惡臭ヲ增シテ後鼻ニ流下スルニ至リ、咽頭ハタメニ癢痒感アリ、遂ニ當科外來ヲ訪ルヽニ至リシナリ。

現症。　喉頭ヲ檢スルニ、會厭軟骨始メ喉頭全般ハ赤色ヲ呈シ、分泌物多シ、即チ單純ナル炎症ヲ呈ス。鼻腔ヲ檢スルニ、右側ハ下甲介ハ多少肥大シ、中鼻道ニハ膿厚ナル膿汁下垂セルヲ見、明カニ蓄膿症ヲ示ス。余ハ尙此レヲ確カメンタメ、ヘーリング電燈ノ不確實ナルヲ避ケ、試驗的穿刺ノ觀血的ニシテ患者ノ恐怖スルヲ憂ヒテパイエル氏法ヲ試ミタルニ、兩側共陽性ニシテ、殊ニ右側ニ於テ甚シキ見タリ、因ニ余ハ蓄膿症ノ診斷法ニ於テパイプル氏法ノ有利ニシテ、確實ナルモノナルヲ信ズルモノナリ。

診斷。　兩側上顎竇蓄膿症、兩側扁桃腺肥大症、慢性喉頭炎。

手術。　大正六年十月四日、右側上顎竇蓄膿症根治手術ヲ行フ。○•五%「ノボカイン」一〇%「コカイン、アドレナリン」局所麻醉ノ下ニ、粘膜ヲ切開シ、骨膜ヲ剝離シ、犬齒高ヲ現ハスニ、ソノ内下方齒槽突起根部ヨリ竇

ノ内下隅ニ異樣ノ骨隆起アリ、先ツ齒牙ノ逆生ヲ疑ハシメタリ、鑿ヲ用ヒテ犬齒窩ヲ穿チ、「スタンチエ」ニテ擴大セルニ、竇ノ前内下方梨子狀孔ニ近ク正シク齒牙ノ逆生セルヲ見タリ。逆生セル齒牙ハ齒囊ヲ被リ、ソノ前面ハ後方竇内ニ向フコト前例ノ如ク、形狀ヨリシテ同ジク犬齒ナルコトヲ知レリ。周圍骨ヲ鑿開シ、拔子鉗子ヲ以テ拔キタルニ、容易ニ除去スルヲ得タリ、即チ骨面ヲ平滑ニシ、竇内ハ高度ノ化膿ヲ呈セル故全部搔爬シ、「タンポン」ヲ施シテ手術終ル。

逆生セル齒牙ハ全長二・三仙米。頸ノ周圍二・五仙米、咀嚼面ハ一・二仙米、根部ハ一・五仙米ニシテ頸及ビ根部ハ齒囊ヲ以テ被ハレ、根部ハ輕度ニ彎曲シテ鉤狀ヲ呈シ、後方ニ向フ、重量一・二瓦ナリ。（圖參照）

扨テ患者ノ齒列ヲ檢セシニ左上、左下、ノ各牙一大臼齒ハ皆金ヲ以テ充塡セラレ、ソノ他ニ異常ヲ認メズ、今ソノ數ヲ算スルニ、右上齒列ニ於テ一個ノ欠損アリ、犬齒ヲ見ズ、左側ニ於テモ同ジク一個ノ不足ヲ生ジ、第一小臼齒ハ犬齒ノ如ク思ハレル、又犬齒ト見レバ餘リニ臼齒ノ形狀ニ似テ大ナリ、門齒二、小臼齒二、大臼齒二、恐ラク犬齒ノ欠損ナルベシ。今患者ノ顏面ヲ右側ヨリト左側ヨリ「レンゲン」像ヲ影ジ（右側ノ逆生ヲ豫メ影像セザリシハ甚ダ遺憾ナリ）ソノ寫眞ヲ見タルニ、竇内ニ於テモ齒槽突起内ニ於テモ、逆生セル齒牙ラシキモノヲ見ズ、只門齒ト臼齒ノ接セル間隙ノ他ニ比シテ稍廣キヲ思ハシメタルノミ。（圖參照）

次ニ越エテ十月十六日、左側ノ根治手術ヲ行フ、手術式法ノ如ク、傍ラ齒牙ノ逆生セルヤヲ檢センタメ、極メテ詳細ニ手術ヲ行ヒタルニ、竇内ニモ、鼻腔内ニモ、又顎骨間ニモ、更ニ逆生齒牙ヲ認メズ、ソノ痕跡スラモ發見スルコトヲ得ズ、實ニ左側ハ全ク齒牙ノ欠損ナリシナリ。竇内ハ可ナリノ膿汁アリ、粘膜面ハ右側ニ比シ輕度ニシテ惡臭モ少シ、法ノ如ク處置シ「タンポン」ヲ施シテ手術終ル。

患者經過良好ニシテ入院四週間、ソノ間ニ兩側ノ「トンジロトミー」ヲナシ喉頭モ處置ニヨリ炎症モ去リ十一月一日全快退院セリ。

五、齒牙逆生ノ本態

齒牙逆生ノ原因タルヤ諸說頻々ニシテ、ソノ本体タルヤ實ニ發生史上大ニ興味アル問題ニシテ、轉位性ノモノハイザ知ラズ、ソノ上顎竇内ニ出ズルト、鼻腔内ニ現ハルルト、ハタマタ顎骨間ニ抑留スルモノトハ、只ソノ逆生セル方向、部位ヲ異ニセルノミニシテ、ソノ根本ハ只一ツナリ。依テ爾來先輩ノ報ゼル逆生ノ原因ヲ總括シテ述ベンニ、次ノ如シ。

即チ齒牙逆生ハ大体次ノ場合ニ來ル。

1. 胎生期ニ於テ所謂 Zahnkeim ノ位置廻轉シ逆生ス。
2. 齒列外ニ贅齒アリテ齒牙ハ齒槽突起ニ順生スル能ハズ、已ムナク鼻腔内又ハ上顎竇内ニ逆生ス。

3. 顎骨間ノ轉位。

4. 解剖的畸形ニ伴フ局所現象トシテ來ル(例ヘバ智齒ト上顎竇トノ如シ)。

5. 齒牙ト齒槽トノ發育平均ヲ缺ケル時、殊ニ齒槽ノ發育佳良ナル時ニソノ方向ヲ轉ジ、竇内又ハ鼻腔内ニ逆生ス。

以上ノ如ク算スルモ尙ホ

ランデスベルゲル Landesberger ハ右ノ第五説ト同ジク、齒牙ト齒槽突起トノ關係ヲ説キテ、齒牙ハ齒槽突起ヨリモ狹キトキハ、斜位ヲトリ、漸々外方ニ向ヒ發育シ、ソノ遠心性發育ノ關係ニヨリ、ソノ遠心性發育ヲ妨グル齒牙ノ位置異常ハ、常ニ上方ニ向ヒ發育スルモノナリト云ヘリ。

ヒルシュマン Hirschmann ハ馬蹄傷ヲ受ケタル患者ニ逆生齒牙ヲ發見シテ、齒牙逆生ハ既往ニ於ケル上顎部ノ外傷ヲ以テソノ原因トセリ。

ツッケルカンドル Zuckerkandl 氏ハコレハアル特種ノ疾患ニ來ルモノナリトテ、先天黴毒ヲソノ原因トセリ。

久保博士　ハ贅齒アリテ順生シ得ザルト云ハレ。

オルレアンスキー Orleanski ハ位置狹隘説ヲ唱ヘ、又乳齒ノ脱落ニヨリテ齒槽ガ早期ニ閉鎖スルタメニ正位ニ發生シ得ザルモノトセリ。

高崎、增田氏　ハ胎生時ニ於ケル Zahnkeim ノ廻轉ヲ以テ至當ナルモノト云ヘリ。

余ノ卑見。

余モ亦高崎氏等ノ説ノ如ク、胎生時ニ於テ Zahnkeim ガ百八十度ノ廻轉ヲナシテ逆生セルモノト信ズ。然シテソノ廻轉ハ如何ニシテ營マルルカ、今余ハコノ齒牙發生ノ機轉ヲ解剖學上ヨリ見、且ツソノ局所的關係ヲ究メテ想像ヲ逞ウスルニ大体次ノ如クニ考フルヲ得。然カモ單ナル假定ニ過ギズ、ソノ眞髓タルヤ賢明ナル諸兄ノ御教示ヲ仰ガズンバヤマザルナリ。今ソノ機轉ヲ究メントスル前ニ簡單ニソノ齒牙ノ發生順序ヲ述ベン。

齒牙ノ發生。　先ヅ乳齒ハ、胎生二ヶ月ニ於テ顎骨緣ノ上皮增殖シ、結締織內ニ向テ隆起ス、之レヲ齒櫛 Zahnleiste ト稱ス。程ナクソノ外側口唇ニ向フ方ニ於テ、齒牙ノ數程ノ隆起ヲ生ズ、之レヲ琺瑯質器 Schmelzorgan ト稱ス。カクシテ各隆起ノ下ニハ、ソレゾレ Zahnpapille 生ジ內外ノ Schmelzepithel ノ間ノ Schmelzelle 發育シ、Schmelz ヲ作ル。コノ Schmelzorgan 及ビ基礎ノ緻密ナル結締織ヲ Zahnkeim トシ、ソノ周圍ノ結締織ヲ Zahnsack トス。

永久齒モ同ジク胎生五ヶ月ニ乳齒ノ齒櫛ノ內端ニテ乳齒ノ Keim ノ內側ニ同數ノ琺瑯器生ジ、同ジ方法ニテ發育ス、然シテ脫落ハ永久齒ガ發育スルニ從ヒ乳齒ノ齒根壓セラレ破壞シ、齒根膜トノ連絡ヲ絕タレ脫落スルナリ。

サテ以上ハ尋常ニ發生シ得ル齒牙ノ機轉ニシテ、ソノ逆生ノ機轉タルヤ、即チコノ Zahnkeim ノ廻轉ナルモ、ソノ廻轉ハ恐ラク次ノ如カルベシ。即チ顎骨緣ノ上皮肥厚シテ齒櫛ヲ形成スルニソノ齒櫛列ノ內、アル一ツノモノハ、何等カノ原因ニ依リソノ序列ヲ脫シテ比較的上方ニ生ズ、從ツテ琺瑯質器モ上方ニ向ヒ、又ソノ周圍ノ結締織モ上向ノ狀態ヲトル、即チ Zahnkeim ノ廻轉ハ之レヲ意味スルモノニシテ、加フルニ、位置ノ狹隘ト相俟チ、益〻逆生ヲ便ニス即チ隣接ノ齒槽突起ハ發育盛ニシテ、序列ヲ脫シタル該齒牙ハ到底齒列ニ加ハル能ハズ益〻斜位ヲトリ、漸々外上方ニ向ヒ、所謂ランデスベルゲル氏ノ云フ如ク遠心性發育ヲナシテ逆生位ヲトリ、遂ニ鼻腔內又ハ上顎竇內ニ出ヅルニ至ルナラン。

依テ今余ガ實見シタル例ノ如キモ、以上ノ如キ經過ヲトリシモノニシテ、患者ハ幼時ニ於テ上顎部ノ外傷ヲウケタルコトナク、又先天黴毒ノ症モ見エズ、恐ラク Zahnkeim ノ異所的發生ニシテ、右上顎竇內ニ逆生シタルモノト思料セラル。然シテ統計上亦余ノ二例共犬齒ナル如ク、ソノ犬齒ニ多キハ此レ齒牙ノ解剖的關係ニ因ルモノニシテ、犬齒ハ他ノ齒牙ニ比シ齒根小サク、從ツテソノ齒槽ハ小サク、斜位ヲトリタル Keim ハ、容易ニ他ノ壓迫ニヨリテ廻轉セラレ、遂ニ逆生スルニ至ルモノナラン。然シ乍之ノ犬齒ニ多キ理由ハ尙他ニ深キ關係アルニ非ズヤ、何等カソノ邊ニ興味アルモノアラント信ズ、宜シク諸家ノ高說ヲ期待スルモノナリ。

六、左右兩側ノ比較的關係

扨テ次ニ右側ノ多キ理由ハ、今ノ二例共右側犬齒ノ逆生ニシテ、第二例ノ場合ノ如キ、兩側ノ犬齒缺損シテ、ソノ右側ハ不完全ナガラモ逆生ノ狀態ニテ發育セルモ、左側ハ逆生スラモナシ得ズ、全ク缺損セルハ、稍〻奇ナル問題ニシテ、余ハ恐ラク之レハ人体ノ左右非對照的ニ造構セラルル理由ヲ以テ論ジウベシト信ズルモノナリ。即チ人体ノ左右兩側ヲ比較スルニ、各臟器ニ於テモ左右不同ナルハマダシモ、大体ニ於テ神經ノ Innervation 大イニソノ趣ヲ異ニス。然シテソノ發育異常乃至畸形ハ、ソノ左側ニ於テ多ク見ル所、コハ諸大家ノ已ニ唱フル所ナリ。ワガ耳鼻咽喉學界ニ於テモ、鼻中隔彎曲症ハソノ八〇%迄ハ尋常ニ左側ニ偏ストマデ言ハレ(Zuckerkandl)、又聲帶筋麻痺ニ於テモ、左側ニ多ク見、兎唇等ノ如キモ多クハ左ニ偏ス以上ハ皆神經ノ分布異常ニ依ルモノニシテ、人体ノ何レノ部分ニモソノ畸形乃至發育異常ハ左側ニ多キモノト斷言シ得ルモノナリ。之レニ依テ之レヲ論ズルニ、今余ガ實見セシ逆生齒牙ニ於テ左右兩側トモ犬齒缺損スルニ、右側ハ逆生シ左側ハ全ク缺損スル奇ナル現象モ、皆之ノ人体不對等說ニヨリテ解決シ得ルモノト信ズルナリ。

七、齒牙逆生ノ臨床的價値

齒牙逆生ノ臨床上ニ及ボス影響ハ、ソノ鼻腔內ニ出ヅルモノモ、竇內ニ逆生スルモ、腐敗シテ「カリエス」トナレルモノハ性質惡シク、ソノ健全ナルモノモ異物的作用ヲナシテ種々ノ轉歸ヲトル。

顎骨間ニ抑留セル牙齒ハ、何等障害ナク、全生涯ヲ通ジ全ク知ラズシテ經過シ、顎骨研究者ニ發見セラレ、或ハ晩年顎骨ノ吸收、隣在齒牙ノ脫落等ニヨリ徐々ニ露出スルコトアリ。

局所的症狀トシテ、時ニ發熱、食慾不振、頭痛、頭重、便泌等ヲ來シ、一般神經系ノ違和ヲ起ス。アル精神病患者ニテ之ノ齒牙ヲ拔除セシニ、精神病治癒セリトノ奇ナル報告スラアリ。

次ニコノ抑留逆齒ハ濾胞性齒囊腫 follikuläre Zahncyste ト大イニ關係アリ。即チ逆齒活動シテ萠出刺戟ニヨリ齒囊

村上附圖一

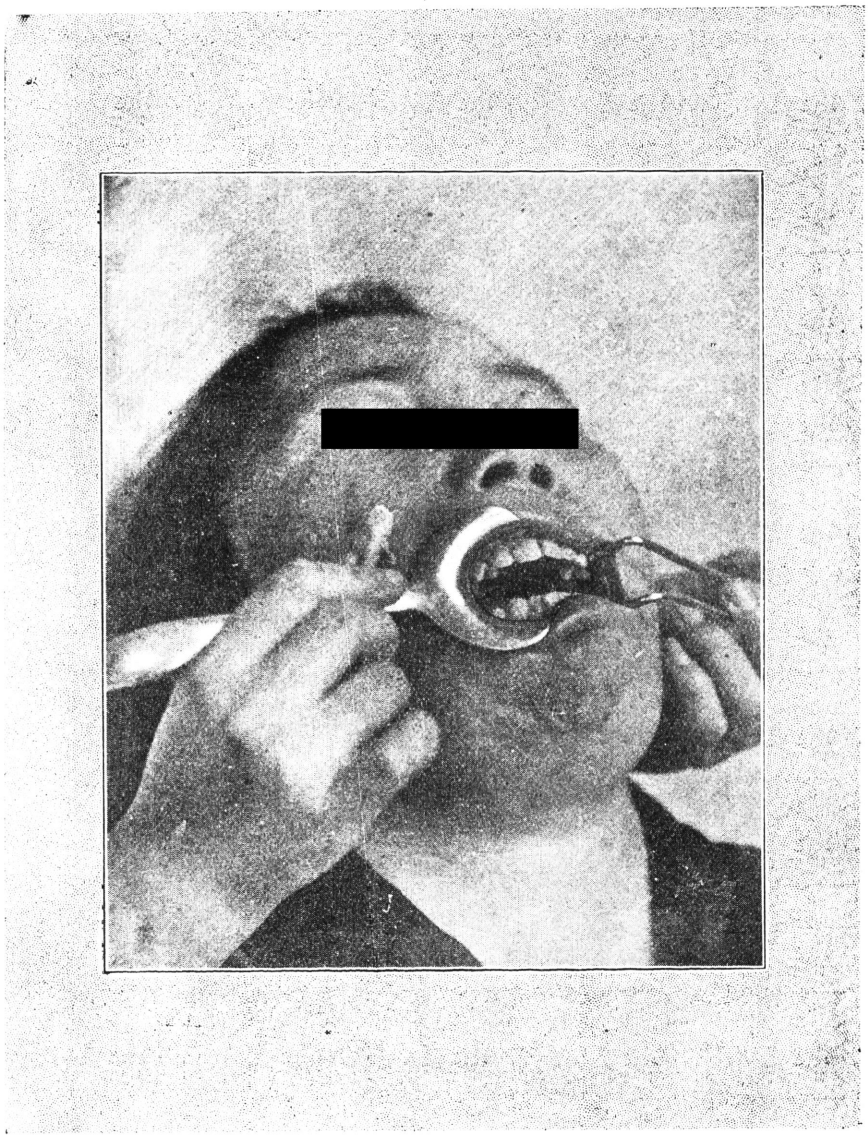

第一例　患者ノ齒列ヲ現ハシ右側上齒列ニ犬齒ヲ見ズ
鈎ヲ持セル手ニアルハ即チ拔除セル逆生犬齒ナリ

全　附圖二

第一例

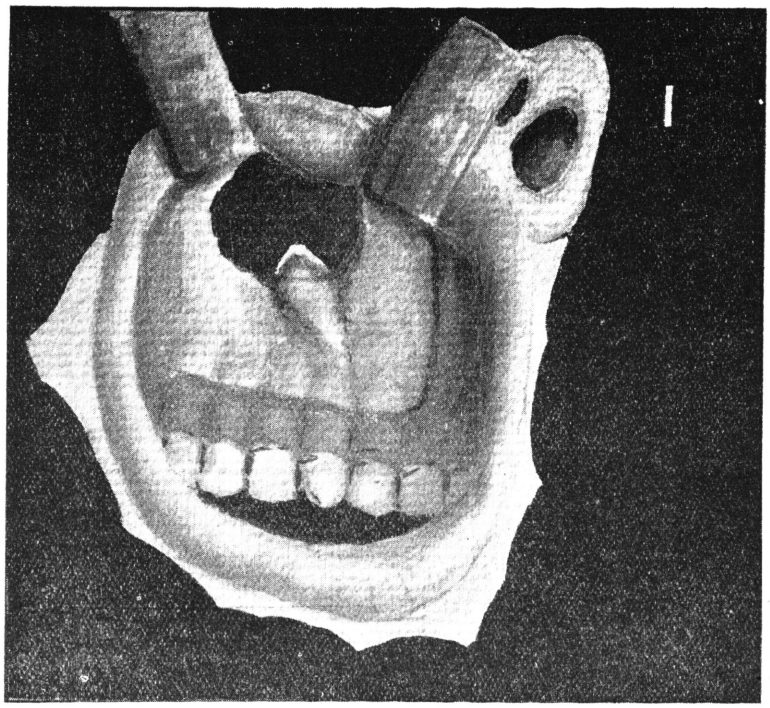

右側上顎竇ヲ開キ逆生齒牙ノ竇內ニ現ハレタル所ヲ示ス

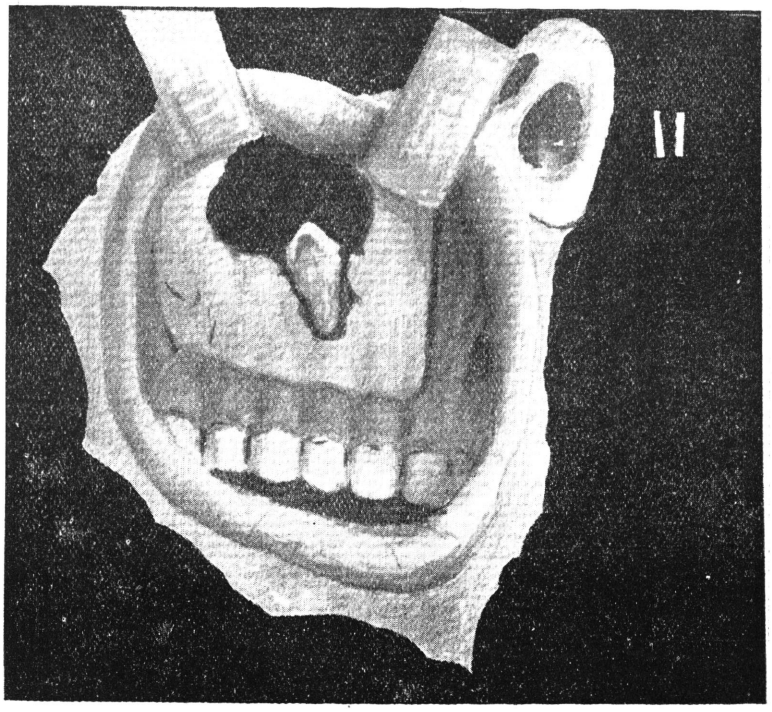

同上骨ヲ鑿開シテ逆生齒牙全体ヲ示ス

全　附圖三

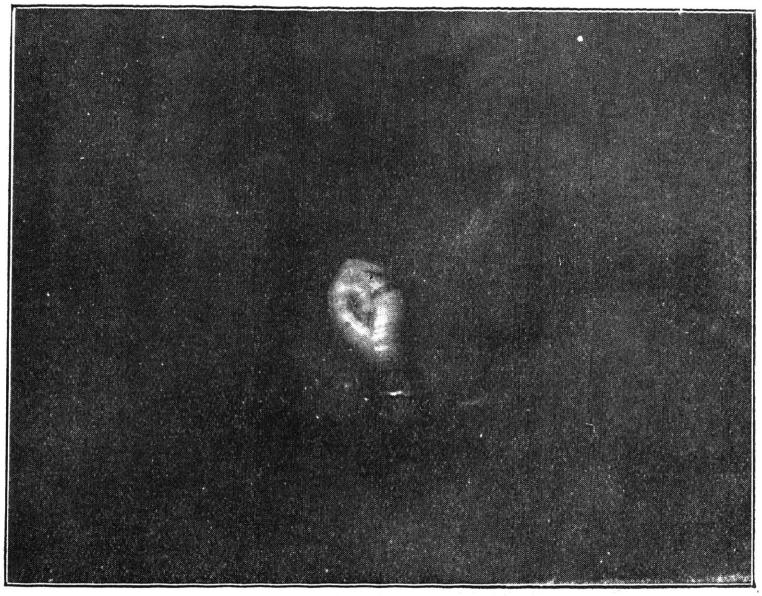

第二例　拔除シタル逆生犬歯

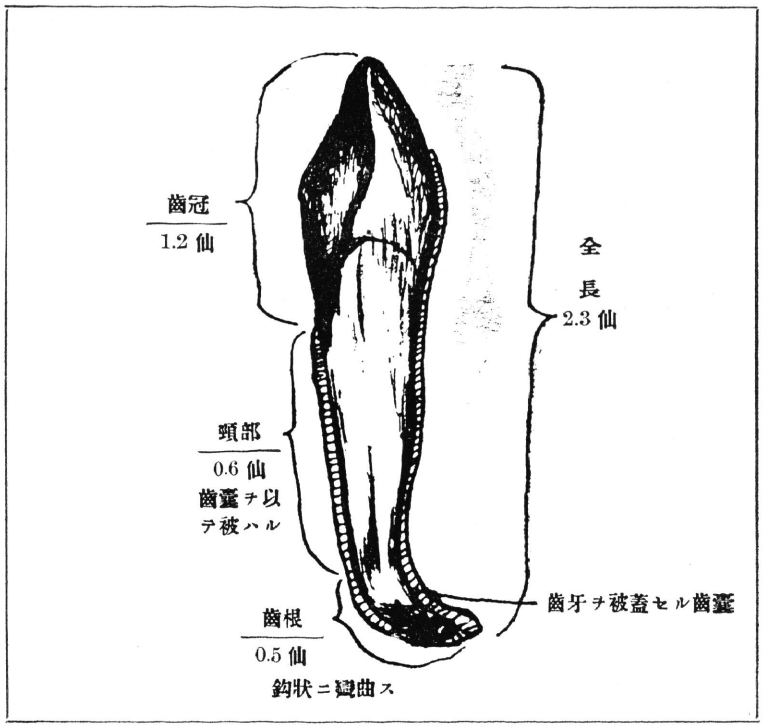

第二例　逆生犬歯ノ擴大圖

全　附　圖　四

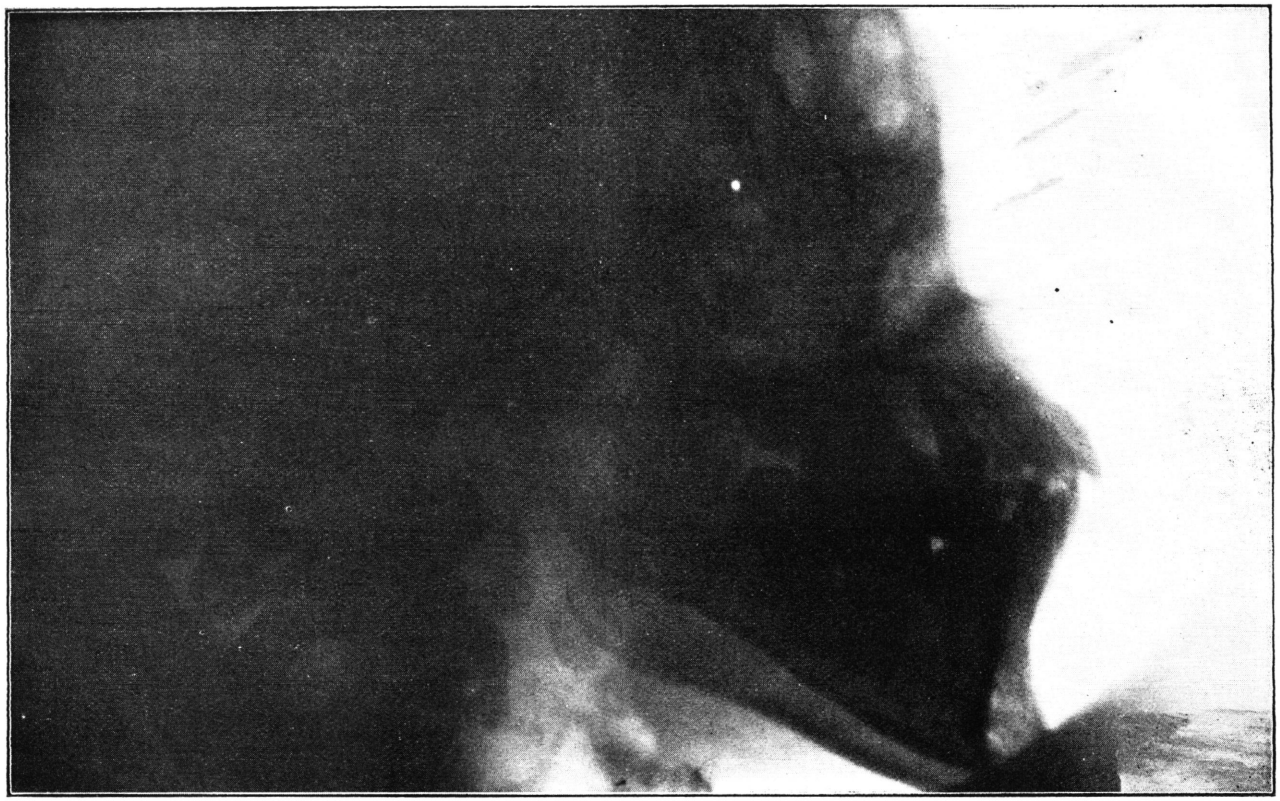

第二例　患者右側ヨリノ「レントゲン」像

附圖五

第二例　患者左側ノ「レントゲン」像

ノ上皮細胞ノ分泌ヲ招キ、囊ト囊トノ間ニ液体溜ル。然シテ齒牙ガ原因カ、囊腫ガ原因カ、全ク不明ナル程左樣ニ密接ナル關係アルモノナリ。

鼻腔内逆生　ハ初メ異物的ニ作用シテ後、種々ノ局所症狀ヲ起ス、即チ鼻閉、惡臭、乾燥感、耳鳴、頭痛、倦怠、記憶力減退等ヲ起シ、引イテ中樞性ニ神經系ヲ侵シテ中樞疾患ナルヤヲ疑ハシムニ至ル。

上顎竇内逆生　ハ大イニソノ蓄膿症ノ誘因トナルモノニシテ、ソノ齒牙健全ナルモ、異物的ニ作用シ、ソノ腐敗シテ「カリエス」トナレルモノハ益〻以テ蓄膿ヲ喚ビ起スハ先人ノ言ヲ俟タザル事實ナリ。

八、結　論

以上ノ所見ヲ綜合シ大略次ノ事項ヲ推斷スルコトヲ得ベシ。

一、齒牙逆生ノ原因ハ Zahnkeim ノ異所的發生ニシテ、之レガ位置狹隘ノタメソノ遠心性發育ニヨリ、斜位ヲトリタルモノガ漸々廻轉シテ遂ニ逆生スルニ至リタルモノナリ。

二、齒牙逆生ハ先人ノ云フ如ク稀有ナルモノナラズ、注意シテ之レヲ檢索スレバ、屢〻遭遇シ得ルモノト思ハル。

三、逆生齒牙ハ犬齒ニ多シ、コレ恐ラクソノ解剖的關係ニヨルモノナラン。

四、人体ノ發育異常乃至畸形ハ左側ニ多ク來ルモノナリ。

五、上顎竇内逆齒ハソノ蓄膿症ト大ナル關係ヲ有シ、タトヘ逆齒健全ナルモ、早晩何等カノ機會ニ於テ、蓄膿症ヲ誘起スルコト疑ナシ。

六、上顎竇蓄膿症患者ニ遭遇セバ、必ズ患者ノ齒列ヲ檢スルコトヲ忘ルベカラズ。モシ出來得ベクンバ「レントゲン」像ヲ試寫スル勞ヲ惜シムベカラズ。

此ノ稿ヲ擱筆スルニ當リ恩師宮田教授ノ御懇篤ナル御校閲ヲ謝スルモノナリ。（文獻ハ省略ス）