

自家考案「トラホーム」鑷子ニ就テ

| | |
|-------|---|
| メタデータ | 言語: jpn 出版者: 公開日: 2017-10-04 キーワード (Ja): キーワード (En): 作成者: メールアドレス: 所属: |
| URL | http://hdl.handle.net/2297/38028 |

原著及實驗

自家考案「トラホーム」
鑷子ニ就テ

城石健治(明辨卒業)

本題ハ既ニ去ル四月金澤市ニ於テ開カレタル日本眼科學會ニ發表シタルモノニシテ輪狀曲形鑷子ト名ヅケタルモ今更ニ有溝輪狀鑷子ト改稱スルコト、シタリ。

近來「トラホーム」手術用ノ器械ガ種々ノ形態ニ於テ考案シ又改良セラル、ハ醫界ノ爲ニ大ニ喜バシキ事ニシテ治療上ノ一進歩ト云フベシ。

現今行ハル、手術用ノ器械ヲ療法ニヨリテ種類別ニスレ

バ大凡左ノ如シ。

手術法

所屬器械

一、顆粒壓出法

クイント堪搾板

二、顆粒挫出法

クナツプ車轉鑷子

三、顆粒穿刺法

河本博士「トラホーム」針及刷子

四、顆粒搔抓法

ドンベルヒ鐵製刷毛 銳匙

五、顆粒燒灼法

「バクレン」

六、顆粒擦過法

齒磨刷子

七、顆粒壓挫及摘挫輪狀鑷子

(プリンズ、山中、中野、越智、須田、小川氏)

優劣

一、クイント壓搾板又ハクナツプ車轉鑷子ハ比較的大ニシテ且ツ圓滿ナル形ヲ有セザルニヨリ角膜ヲ損傷スルノ虞アリ且ツ結膜面總テノ部分ニ向ツテ充分作用スルコト能ハザルベシ。

一、「トラホーム」針ハ少數ノ顆粒或ハ深在性乃チ未熟ノモノニ應用スレバ甚ダ有効ナルモ多數存在セル場合及

案シタリ此レ有溝卵輪狀鑷子ナルモノナリ。

特異

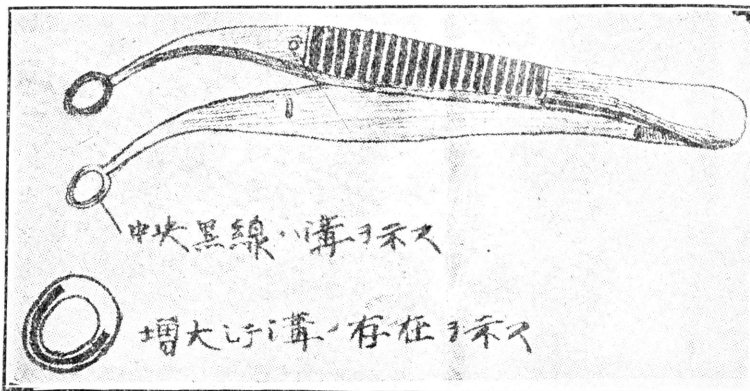
ビ内外皆部移行部ニ作用スル時ハ不便ナリ。
一、銳匙ヲ以テ搔抓スレバ健康結膜ヲ損傷シ癩痕ヲ多ク作ル虞アリ内外皆部及ビ移行部ニ作用スルコト困難ナリ。

一、燒灼法ハ「トラホーム」針ト同ジク少數ノ場合ニハ便利ナルモ多數存在セル時ハ徒ニ癩痕ヲ多ク作ル虞アリ。

一、齒磨刷子ハ内外皆部及ビ移行部ニ作用スルコト不充分ニシテ且ツ癩痕ヲ多ク作ル虞アリ。

以上大略述べタルガ如ク各器械ハ各一得一失一利一害ハ免レザルベシ然シ余ガ從來ノ經驗上比較的輕便ニシテ角膜及結膜ニ障害ヲ來タス虞ナク又「トラホーム」ノ存在セル如何ナル部分ニモ作用シテ有効ナルモノヲ輪狀鑷子ト認メ常ニ種々ナル形ノモノヲ臨機ニ應用シツ、アリ然レドモ尙ホ壓挫或ハ摘挫ニ際シテ不便ヲ感ズルコトアリ乃チ其先端ニ於ケル挾合力ノ弱キト其形ニ於テ適合セザルトニヨリテ深在性乃チ未熟性ノモノ及ビ癩痕ニ介在セルモノニ對シテ充分ナル効力ヲ見ザルコトアリ余ハ此點ニ於テ輪狀鑷子ノ從來ノモノヨリモ稍々精巧ナルモノヲ考

第百八十三圖



有溝卵輪狀鑷子・實物大

在性乃チ未熟性ノモノ又癩痕間ニ介在セルモノニ用キテ

一、本器ハ第百八十三圖ニ示スガ如ク半輪有溝ナルニヨリ從來ノ如キ單一ナル輪ノ作用ニ止マラズシテ二個ノ細輪ニ區分セラル、ニヨリ其挾合力強大ニシテ一旦摘壓セントスレバ顆粒ノ除去セラレザルコトナシ故ニ深

有効ナリ。

一、先端ハ卵輪狀ニシテ狭小ナルニヨリ能ク内外眦部ニ適合ス。

一、先端有溝部ハ挾合力大ナルニヨリ結膜組織ノ肥厚シテ退行變性セルモノ、上層ヲ能ク除去スルコトヲ得。

一、有溝部ト雖モ總テ鈍狀ヲ保ツニヨリ使用ノ際角膜結膜ヲ損傷スルノ憂ナシ。

使用上ノ注意

一、内外眦部ニ向ツテハ鑷子ヲ縦ニ又タ横ニ使用スルコトモ其場合ニ適應スル様ニ爲スベシ。

一、一個ノ顆粒ヲ除去セントスレバ鑷子先端有溝部輪内ニ嵌入シテ摘壓スベシ。

一、多數ヲ除去セントスレバ反轉セル眼瞼結膜ヲ鑷子兩葉卵輪狀部ニテ搾壓シテ適度ニ索引スレバ宜シ。

終リニ諸賢ノ御試用ヲ仰ギ改良スベキ點御指導アランコトヲ切望ス。

(本店ハ東京市本郷區春木町二丁目半田屋器械店ヨリ

發賣ス)

角膜實質炎ニ因スル角膜脂肪變性ノ病理組織ニ就テ

金澤醫專眼科

栗山光太郎(大正三年卒業)

今秋一患者高度ノ角膜脂肪變性ヲ呈スルモノヲ見其ノ脂肪變性ハ角膜實質炎ノ後ニ起レル薄葉實質ノ變性ナルヲ知ルヲ得タルヲ以テ敢テ淺學ヲカヘリミズコ、ニ餘白ヲ汚サントス

患者。野村某。四十九年。無職。

大正四年十月三日初診

既往症 患者生來健全ナリ十一才ノ時兩眼殆ソド同時ニ眼球結膜發赤シ漸々角膜ニ曇リナ生シ暫クニシテ全ク盲目トナレリ。發病以來兩眼トモ疼痛甚クシカリシガ二三ヶ月ノ後毎日晝ヲ兩眼瞼部ニ貼シ約四ヶ月ノ後諸症狀輕快シ時ト、モニ漸ク物ノ形ヲ辨シ獨行シ得ルニ至リ今日ニ至ルマテ其ノ當時ノ視力ノマ、經過ス。

八九年前耳疾ニカ、リ何時トハ知ラズ漸々ニ難聽チ來タシ一二年ノ後ニハ全ク聾トナリヌ。同胞七人一名ハ五六才頃他ノ一名ハ十八才ノ時不明ノ疾病ニテ死亡シタル外ハ皆五十年代マテ健存シ早産流産等ナシ。

現症 兩眼眼瞼縁ヤ、發赤シ眼瞼結膜ニモ輕度ノ充血アレドモ乳嘴ノ肥