上顎壞疽ニ就テ : Über Nekrose des Oberkiefers (Aus der Universit?ts-Ohren-, Nasen und Hals-Klinik in Fukuoka, Direktor: Prof. Dr, I. Kudo)

メタデータ	言語: jpn
	出版者:
	公開日: 2017-10-04
	キーワード (Ja):
	キーワード (En):
	作成者:
	メールアドレス:
	所属:
URL	http://hdl.handle.net/2297/38030

上顎壞疽ニ就テ

Über Nekrose des Oberkiefers (Aus der Universitäts-Ohren-, Nasen und Hals-Klinik in Fukuoka. Direktor: Prof. Dr, I. Kubo.)

九州醫科大學耳鼻咽喉科教室
高崎文雄（大正元年卒業）

上顎骨ノ壞疽ニ陷リ腐骨ヲ形成スルコトハ比較的稀有ニ屬ス、スタンレー Stanley ニ據レバ全骨骼中腐骨ヲ最モ屢々生ズルモノハ脛骨ニシテ、之ニ次グヲ大腿骨・上膊骨・頭蓋ノ扁平骨・下顎骨・指骨・鎖骨・尺骨・橈骨・腓骨・肩胛骨トシ、更ニ之ニ次グモノヲ上顎骨トス。

一八八〇年ヨリ一八九〇年ニ至ルシュミット Schmidt ノ年報ニ於テモ、急性下顎骨ノ壞疽ハ三例（其内二例ハ拔齒ニ因スルモノ）ヲ記載セルニモ拘ハラズ、上顎骨ニ發生セルモノハ一例ダモ見ル能ハズ、此上顎骨ガ冒サル、コト軀幹・四肢骨及下顎骨ニ比シテ遙カニ少キコトニ關シテハ、諸家ノ意見ハ其分布セル血管ノ大小及吻合ノ有無ニ因ルコトニ歸セルモノ、如シ。

ユング Jung (1) ハ上顎骨壞疽ヲ其原因ニヨリテ次ノ五種ニ分類セリ。

一、炎症性壞疽　二、饑餓性壞疽　三、傳染性壞疽　四、中毒性壞疽　五、外傷性壞疽

以上ノ内、炎症性壞疽ニ屬スルモノ最モ多ク、初生兒ニ於ケル急性骨髓炎發生ノ際、又ハ小兒ノ第二生齒期ニモ發生スルコトアレドモ比較的稀ニシテ（トライテル Treitel）(2) 多クハ齒性原因ニ由リテ來ル、卽齲齒ヨリ齒髓炎ヲ起シ延イテ齒根骨膜炎ニ移行シ幾何カノ經過ノ後炎症ハ上顎骨々膜ニ波及シ茲ニ腐骨ヲ形成ス。ハラース Haláasz (3) ニ據レバ、淺在性上顎骨壞疽ノ大部分ハ此徑路ヲ取リテ現ハレタルモノナリトセリ、尙齒根膿瘍ガ齒槽ヲ崩壞シタル後、上顎竇内ニ破レ、又ハ厚キ骨層ヲ穿破シタル後、此處ニ存スル血管或ハ神經鞘ヲ經テ炎症進行スルニヨリテ發スルモノアリ。

饑餓性壞疽ト稱スルモノハ、全身ノ榮養ヲ障碍シテ身體ヲ衰弱セシムル疾患例之バ糖尿病・腺病・又ハ飢餓ニ由リテ來ルモノニシテ比較的ニ少シ。

傳染病壞疽ハ比較的多ク、此種類ノ内ニテ最モ屢〻見ルモノハ黴毒ニ因スルモノニシテ、トライテル(2)ハ大人ニテ上顎骨ニ於ケル深部ニ蔓延スル壞疽ハ只黴毒ニ於テ之ヲ見ルノミ、尚黴毒ハ骨膜ノミナラズ骨質ヲモ諸所ニテ冒スガ故ニ血行障碍ヲ來シ、タメニ腐骨ヲ形成スルニ至ルコト多シト云ヘリ。

エヂングトン Edington(4) ハ重篤ナル「チフス」ニ罹レル六歳ノ男兒、發病六週日ニシテ臼齒ニ一致シテ左右同一ノ部ニ腐骨ヲ生ゼルコトヲ報告シタリ。

パチッシール Patissier モ亦「チフス」ニ因スル完全ナル上顎骨腐骨ヲ見タリ。

ガグリアルヂー Gagliardi(5) モ「チフス」ニ罹レル十八歳ノ少女ニ、類似ノ破壞機轉ヲ認メ、發病三十日目ニ腐骨ヲ起シ、左上顎骨及口蓋弓ノ半部冒サレタルモノヲ記載シ、之ヲ以テ局所性貧血ニ歸シタリ。

「チフス」ノ外、發疹「チフス」・猩紅熱モ亦腐骨ヲ形生スルコトアルモ、多クハ上顎骨全腐骨、又ハ大ナル腐骨ニシテ、稀ニ只一二ノ齒牙ヲ有スル齒槽突起ノ一小片ガ脱落スルコトアリ、ヒース Heath ハ斯ル急性發疹性傳染病ニ因リテ起ル壞疽ニ對シテ exanthematous necrosis ナル名稱ヲ附與シタリ。

中毒性壞疽ハ中毒ヲ惹起スベキ物質ニ因リテ起ルモノニシテ、水銀劑又ハ燐ニヨリテ來ルコト多ク、砒石等ニ因スルコトハ少シ。デミンネ Demimne(6) ハ水銀劑ニヨリテ上顎骨其他鋤骨・口蓋骨等ニ壞疽ヲ發スルハ、注射セラレタル物質ガ確カニ其組織中ニ包裹セラレ、永キ經過ノ内ニ其組織ヲ冒スモノニシテ、最急性ノ中毒トシテ作用スル如キ强力ノモノニアラズト云ヘリ。シュミーゲロウ Schmiegelow(7) ハ職業上、黄燐蒸氣ヲ常ニ吸入スルモノニハ、下顎骨壞疽ノ上顎骨ニ蔓延スルコトアルヲ說ケリ。

外傷性上顎骨壞疽ハ衝突・墜落・銃傷等ニ因リテ起ルモノナルモ、外傷ノミニ由リテハ腐骨ヲ形成スルコト少ク、多クノ場合之ガ一ツノ誘因トナリテ炎症ヲ惹起シ、炎症ノ蔓延ニヨリテ腐骨ヲ生ズ。

リヒトウイッツ Lichtwitz(8) ハ二十九歳ノ男子、二年前約二迷ノ高サヨリ銅管墜落シテ左犬齒窩部ニ衝突シ、鼻翼部ノ腫脹ヲ來シタルガ、約十日ノ後第二門齒部ヨリ、次デ左鼻咽腔ヨリ惡臭アル多量ノ膿汁ヲ漏セリ、檢スル

ニ、左上顎齒齦ニハ高度ノ腫脹及肉芽アリテ壓迫スルニ多量ノ排膿アリ、齒牙及齒根ヲ清拭シテ全齒槽ノ腐骨ヲ摘出スルヲ得タリ、氏ハ此例ヲ以テ犬齒窩ニ於ケル激烈ナル外傷ニ由リテ上顎骨骨髓炎ヲ起シ、終ニ此巨大ナル腐骨ヲ形成シタルモノトナシタリ。

メンツェル Menzel(9) ハ二十一歳ノ指物師、3/4迷ノ高サヨリ約二「キログラム」ノ板、鼻根部ニ墜落シ輕度ノ局所ノ疼痛及腫脹ヲ來シタルモ、格別ノ障碍ナクシテ間モナク治癒シ、六ケ月ノ後、突然左側前額竇前壁及眼球ノ激痛ヲ來シ、惡寒●戰慄●發熱●嘔吐等ノ症狀ヲ發シタルタメ、眼疾患●蟲樣突起炎時トシテハ急性傳染病ト誤診セラレタリ、然ルニ鼻腔ヨリノ排膿ニ由リテ全身症狀頓ニ消退シ、前額部ノ症狀亦治癒シタリ、此患者ノ上顎竇ヲ開キテ、中鼻道殊ニ上顎竇開口附近ニ大ナル腐骨アルヲ認メ、之ヲ摘出シタル例ヲ報告シ、此症例ニ於テ左上顎ニ一個ノ齲齒ヲ存セルモ、之ヨリ顏面ニ向フ化膿竈ナキヲ以テ齲齒ニ因スル骨膜炎トハ云フ能ハズシテ、曾テ受ケタル外傷ニ由リテ其部ニ抵抗力ノ微弱ナル部ヲ生ジタルタメ、玆ニ炎症性機轉ヲ發シ、斯ノ如キ狀態ニ陷ラシメタルモノニシテ、全ク上顎骨ノ原發性急性骨髓炎ニ外ナラズトナシタリ。

スピース Spiess(10) ハ上顎竇蓄膿症ヲ有セル一患者ニ、竇內ヲ洗滌センガタメニ齒槽突起ノ鑽開ヲ行ヒタルニ、患者ハ可ナリ高度ノ疼痛ヲ訴ヘタリシガ、約四ケ月ノ後鑽開管ノ周圍ニ厚サ三密迷ノ骨質ヲ有セル管狀ノ腐骨ヲ遊離シタル一例ヲ報告シ、之ヲ以テ鑽開ノ際其周圍ノ摩擦ニ由リテ平等ニ高度ノ熱ヲ生ジ、玆ニ火傷ヲ來シ、次デ此腐骨形成ヲ見ルニ至リタルモノナリトナシタリ。

此外傷ヨリ炎症性機轉ヲ發メ腐骨形成ヲナスモノヽ中、拔齒ニ因スルモノ亦觀過スベカラズ、アラグナ Alagna(11) ハ六十五歳ノ男子ノ門齒一個ヲ拔去シタル後、惡寒及高熱ヲ伴ヒテ上顎骨壞疽ヲ生ジ、腐骨ノ遊離ニヨリテ漸ク治癒ニ赴キタルモノヲ報告シ、シュルツ Schultz(12) ハ七歳ノ小兒ノ第二小臼齒ヲ拔去シタルニ、一二日ノ後顏面腫脹ヲ呈シ、終ニ上顎骨腐骨ヲ生ゼルモノヲ記載セリ。

パウンツ Paunz(13) ハ拔齒ノ後ニ發生セル上顎骨腐骨ノ二例及齲齒充塡後ニ來レルモノ一例ヲ記載セリ。

第一例　十七歳ノ男、齲蝕セル有痛ノ左側上顎第二小臼

齒ヲ拔去シタルニ、其後顏面軟部及頰部ニ炎症ヲ發シ、手術ノ結果上顎骨ノ一部(犬齒窩)ノ腐骨及竇內ノ炎症、前額竇化膿及同竇後壁ハ腐骨トナリ、更ニ硬腦膜下膿瘍ヲ形成セルヲ以テ切解排膿シタリ、其一週日後ニ至リ遂ニ死亡シ、剖檢ノ結果、以上ノ外ニ大腦前頭葉內ニ膿瘍ヲ形成セルヲ認メタリ、氏ハ之ヲ以テ齒性上顎竇炎ニ算スベキモノナレドモ、亦拔齒ニ因スル外傷亦一大誘因ヲナシタルモノナリトナシタリ。

第二例　十三歲ノ學生、齲蝕セル左側上顎第一小臼齒ヲ拔齒シタルニ、顏面及鼻背左側ニ炎症性腫脹ヲ呈シ、二三日ノ後自開シテ下方鼻腔ニ向フ瘻管ヲ生ジ、手術ニヨリテ上顎骨鼻突起ノ腐骨形成、左上顎竇炎及篩骨蜂窠モ亦冒サレタルヲ認メタリ。

第三例　二十三歲ノ婦人、齒科醫ニヨリテ右側上顎第一大臼齒ヲ充塡シタルニ、上顎竇炎ヲ伴フ上顎骨及齒槽突起骨膜炎ヲ發シ、其經過中同側篩骨蜂窠及前額竇ヲモ冒シタルヲ見、此際ニ於ケル上顎竇炎ハ骨膜炎ニヨリテ犬齒窩ニ腐骨ヲ生ジ、其破壞ニ由リテ來レルモノトナシタリ。

大正四年三月、大日本耳鼻咽喉科會東京地方會ニ於テ大野喜伊次氏亦拔齒後ニ來レル齒槽腐骨ノ二例ヲ報告シ、且標本ノ供覽ヲナシタリ。

第一例　二十一歲ノ男子、右側偏頭痛殊ニ右頰部・眼窩及齒列ノ疼痛・右顏半面ノ輕度ノ腫脹・發熱アリ、次デ右外鼻孔ヨリ混血性鼻汁多量ニ排泄セルモ、症狀輕快セザルヲ以テ殆ド健全ナル第一大臼齒ヲ暴力ヲ以テ齒科醫ニ依リ拔去セラレタリ、然レドモ症狀ニ何等好影響ヲ與ヘザルノミナラズ、却テ硬口蓋ニ無痛性腫物ヲ生ジ、拔齒附近亦肉芽ノ暴殖ヲ呈シ、次第ニ增惡シテ附近ノ齒牙ヲ埋沒スルニ至レリ、此拔齒痕ニ存スル肉芽中ノ瘻孔ヨリ探診ニヨリテ腐骨ノ存スルヲ觸知シ、大サ三乃至二乃至一・五仙迷ノ腐骨ヲ摘出シタリ。

第二例　四十八歲ノ男子、發熱・左頰部ノ疼痛・腫脹ヲ呈シ鼻汁分泌增加シ、且齒痛ニ堪ヘズ、齒科醫ニ依リテ健全ナル第一小臼齒ヲ拔去シタレドモ、症狀ハ依然トシテ變化ナク、齒槽ノ後面硬口蓋ニ腫物ヲ生ゼリ、齒齦粘膜腫脹シ、拔齒痕ハ肉芽增殖シテ翻花狀ヲ呈シ、門齒ハ小臼齒モ動搖ス、齒槽內ノ肉芽中ヲ探診シテ容易ニ移動ス

ル腐骨ヲ觸知シ得、之ヲ除去シタルニ爾來症狀急速ニ消褪シタリ。

氏ハ此二例ヲ以テ急性化膿性上顎竇炎ニテ、犬齒窩ノ骨部ヲ冒シ、骨膜炎ヲ併發シタル際强力ノ拔齒ヲ行ヒタルコト、此腐骨形成ニ與ツテ力アリシモノナルベク、斯ノ如キ場合ニ强力ノ拔齒ヲ行フコトヲ避ケ、診斷ニ際シテハ綿密ナル注意ヲ拂フベキコトヲ警告シタリ。

此他ザーメンホーフ Samenhof (15) ハ三歲ノ小兒、突然高熱ヲ以テ右頰部ノ腫脹ヲ呈シ、二三日ノ後ヨリ同側上顎ノ疼痛ヲ訴フ、齒科醫ニ依リテ上顎臼齒ヲ拔去セラレタルモ著效ナク、約三ケ月ノ後ニ至リ右口內ニ惡臭アル膿汁ノ出ヅルヲ認メタリ、檢スルニ右側前臼齒ヨリ前方ハ全ク腐骨トナリ居タルヲ以テ、二臼齒ヲ有スル腐骨片ヲ抽出シ、翌日更ニ小腐骨片ヲ除去シタリ、爾後一般症狀輕快シ、間モナク治癒シタル一例ヲ報告シ、之ヲ以テ其經過ヨリシテヒースノ所謂 Exanthematous necrosis ニアラズ、又經過慢性ナラザルニヨリ結核・黴毒又ハ他ノ藥物中毒ニ因スルモノニモアラズシテ、限局性腐骨ヲ伴ヘル上顎骨ノ特發性疾患ナリトナシタリ、サレド恐クハ急性上顎竇炎ヨリ延イテ上顎骨々髓炎ヲ起シタルモノナランカ。

次ニ余ノ見タル二例ヲ述ベム。

第一例

患者　四十歲ノ男子、雜貨商

初診　大正三年十二月二十八日

主訴　口內ノ惡臭左上顎ノ腫脹及疼痛

病歷　祖父母ハ不明ノ疾患ニテ斃レ、父ハ二十年前「チフス」ニテ死亡シ、母ハ健在、同胞二人健全ナリ舉子ナシ、遺傳的關係ノ特ニ徵スベキモノナシ。

患者ハ生來健全ナリシモ、幼少ノ頃一回赤痢ニ罹リ、二十歲ノ頃黴毒ニ罹リタルコトアリ、酒ハ用ヰズ煙草ハ近來少量ヲ用ユルニ至レリ。

齒牙ハ元來健全ナリシモ、十年前齒根骨膜炎ノタメニ右側上顎ノ七齒ヲ拔去セリ、一ケ月前ヨリ左上顎ノ第二小臼齒ノ根部ニ疼痛ヲ來シ、齒科醫ニ依リテ拔齒ヲ施サレタリ、其後間モナク左顏面ニ發熱ヲ伴ヒテ腫脹ヲ呈シ、齒齦部ハ漸次腫起シ膿汁ヲ漏スニ至リ、次デ數齒ノ動搖ヲ來セルヲ以テ之ヲ全ク拔去シタレドモ排膿ハ益〻增加シ且惡臭ヲ呈シ、一週間前ヨリ黑色ヲ帶ベル上顎骨骨部ノ一部露出スルニ至レリ。

現症　體格中等・榮養稍〻不良・顏面蒼白ニシテ皮膚稍〻乾燥シ、皮下脂肪ニ乏シ。

脈膊ハ中等度ノ緊張アリ、中等大ニシテ正調ナリ。

心臟ニ異狀ナク、肺ハ兩側共其尖部ノ打診音稍〻短ニシテ右側呼吸音微弱ナリ、但シ「ラセル」ヲ聽カズ。

腹部臟器ニ變狀ナシ。

甲狀腺稍〻肥大シ、顎下腺及頸腺ハ兩側共觸知セラル、睡眠不良・食思普通便通祕結シ尿ハ帶褐色ニシテ沈渣多量ナレドモ、蛋白及糖ヲ認メズ。

咯喀少量存スルモ異常ナシ。

耳　兩側共變狀ナク、聽力檢査ヲ行フニリンネ兩側共陽性、ウエーベル中央ニ存シ、咀語ハ左右共一〇迷ナリ。

鼻　中隔左方ニ彎曲シ、鼻腔ハ清淨ニシテ閉塞セズ。

咽頭　粘膜ハ赤發シ顆粒狀ヲ呈シ、左扁桃腺肥大ス。

喉頭。聲帶ハ兩側共輕度ニ發赤セルモ運動ニ異狀ヲ認メズ。

齒牙ハ上顎ニテハ右側大臼齒ニ、左側ニモ一個ヲ止ムルノミニシテ、他ハ全ク存在セズ。下顎ニテハ全部健全ニシテ齲齒狀ヲ呈セルモノナシ。

齒齦ハ左上部ハ腫瘍狀ニ腫脹シ、膿汁分泌殆ドナシ、此部ニ橫徑約三〇仙迷縱徑約一五仙迷位ノ灰白色ヲ呈セル表面凹凸不平ノ物質露出シ、消息子ニテ觸ルヽニ骨性硬度ヲナシ疼痛全クナク、即チ上顎骨ニ生ジタル腐骨ナルコトヲ知レリ。該腐骨ハ手術ヲ施スニ先ダチ偶然脫落シタリ。

此腐骨片ハ其色一般ニ灰白色ヲ呈シ、橫徑三・五仙迷、縱徑一・七仙迷ニシテ、齒槽ノ存スル部ハ甚ダ薄ク、上顎骨體部ニ向フニ從フテ厚ク、約一・三仙迷ニ達ス、其前面ハ約不正瓢型ヲナシ、中央部ヲ除クノ外ハ粗糙ニシテ、其一部ニ長サ約一・〇仙迷ノ犬齒ノ齒槽ヲ露出ス、後面ハ凹凸不平岩榛ヲ呈シ極メテ粗糙ナリ、此面ニハ第二門齒・犬齒第一及第二小臼齒・第一大臼齒ノ齒槽ヲ現ハセリ。

同三十日　腐骨脫落ノ痕跡ハ肉芽性ヲ呈シ、之ヨリ上顎竇ヘノ通路ノ存否ヲ檢センガタメ消息子ヲ以テ探診シタルモ、終ニ發見スル能ハズ。

同三十一日　右痕跡ハ全ク清淨ナリ。

大正四年一月二日　口內ノ惡臭減少シタルモ、左上顎齒齦缺損部ニハ膿汁ヲ認ム。

同五日　右上顎竇ヲ中鼻道ノ自然開口ヨリ洗滌シタルニ、多量ノ微細ナル乾酪性惡臭アル膿汁ヲ排出シタリ、但シ左側ハ陰性ナリ。

同七日　左齒齦缺損部ニ肉芽アリ、頰部ノ腫脹全ク消退セリ。

右側慢性上顎竇炎ノ根治手術ヲ行フ、仰臥位ニテ「コカインーアドレナリン」局所麻醉ノ下ニ齒齦粘膜ヲ切開シ、上齶竇ヲ犬齒窩ニ於テ鑿開ス、竇粘膜ハ時ニ底部ニ於テ「ポリープ」狀ニ肥厚シ、竇ハ齒槽突起ニ向ツテ强ク發育シ、上部ハ狹シ、粘膜ヲ全部搔爬シ下鼻道ヲ穿開シ、鼻粘膜ヲ切除ス、竇計測左ノ如シ。

上下徑	二・九仙迷	左右徑	一・八仙迷	前後徑	三・九仙迷

竇內ヲ清淨ニシ「ブィガフォルム」ヲ吹入シ、「ガーゼタンポン」ヲ送入シ、齒齦ノ創口ハ之ヲ縫合シタリ。

術後經過良好ニシテ、在院十六日ニシテ全治退院シタリ。

此症例ニ於テ腐骨ノ形成機轉ニ就テ考フルニ、恐クハ暴力ヲ用ヰテ行ヒタル拔齒ニ由リテ急性齒根骨膜炎ヲ起シ、次デ炎症ノ上顎骨體部ニ蔓延シ茲ニ腐骨ヲ形成スルニ

至リタルモノナラン。此急性炎症ヲ惹起スルニ方リ、拔齒ノ際齒槽突起ニ披裂ヲ生ジ、之ヨリ感染シタルモノナリヤ否ヤハ明カナラズト雖、兎ニ角拔齒セル痕ヨリ感染シタルモノナルコトハ疑フベクモアラズ。一般ニ拔齒ヲ輕視スル傾向アリ、其結果施術ニ際シ時トシテ不完全ナル消毒ノ下ニ、時ニハ暴激ナル力ヲ用ヰテ骨折ヲ起サシムル等、容易ニ炎症ヲ誘發シ得ベキ要約ノ下ニ行ヒ、是レニ由リテ今茲ニ述ベタル如キ不快ナル續發症ヲ起サシムルコトアリ、本例ノ如キハ幸ニモ稍〻大ナリトハ云ヘ、限局セル一腐骨ヲ形成シタルニ過ギズ、サレド時トシテハバウンツノ例ノ如キ危險ナル經過ヲ取リ、稀ニハ不幸ナル轉歸ニ陷ルコトアルヲ以テ、拔齒ヲ施スニ際シテハ綿密ナル注意ヲ要スト信ズ。

尙斯クノ如キ場合、診斷上注意スベキハ惡性腫瘍殊ニ癌腫トノ鑑別ナリ。年齡四十歳以上ニシテ、頰部殊ニ犬齒窩部ノ腫脹・惡臭性膿性鼻汁分泌・口內惡臭アリテ、齒齦ニモ腫瘍狀腫脹ヲ呈スルモノハ上顎骨癌腫ト誤診セラレ易シ、然レドモ誘因ノ如何、顴顬部ノ疼痛、出血シ易キ腫瘍ノ鼻腔內ニ存スルコト等ヲ精細ニ檢査セバ、其鑑別ハ決シテ困難ナラズ、況ヤ本例ノ如キ既ニ腐骨片ガ露出シ居ルモノニ於テオヤ、腐骨尙露出セズシテ肉芽ヲ以テ被ハレタル時ニハ、往々ニシテ惡性腫瘍ト誤マルコトアリ、大野氏ノ症例ノ如キ其好例ナリ、誤診ノ結果、上顎骨切除術ヲ行ヒ或ハ不治ノ疾病トシテ最後ノ宣告ヲ下シタリトセンカ、患者ノ身體上ノ不幸及精神上ノ打擊ハ今茲ニ謂フノ要ナケン、故ニ此診定ニ際シテハ周到ナル注意ト、十分ナル考慮トヲ用ヰザルベカラズ。

第二例

患者　三十一歳ノ男子、坑夫。

初診　大正四年四月一日。

主訴　右側頰部ノ腫脹及惡臭性鼻汁分泌。

病歷　兩親及祖父母ハ不明ノ疾患ニテ斃レ、同胞四人、擧子二人皆健存ス、遺傳的關係ノ特ニ認ムベキモノナシ。

患者ハ生來健全ニシテ著患ニ罷リタルコトナシ、二十二歳ニシテ結婚シ、二十三歳ノ時黴毒ニ感染シ、二年間之ニ惱ミタリ、淋疾ニ罹リタルコトナシ、酒ハ每晩酌三合ヲ用ヰタリシモ、今ハ全ク用ヰズ、煙草ハ中等量ヲ喫ス。

五年前電柱上ニテ作業中、電柱ノ顚倒ト共ニ地上ニ墜落シ、右頰部ヲ打チ付ケタリ、當時ハ打撲部ニ發赤及疼痛アリタルモ格別注意スル程ノ腫脹ナ

カリキ、此發赤疼痛モ數日ノ後ニ治癒シタルヲ以テ其儘放置シタルニ、一昨年ノ春ニ至リ右鼻ヨリ惡臭性濃厚ナル分泌物排出シ、專門醫ニアラザル醫師ニ依リテ治療セラレタルガ、其六ケ月ノ後ニ及ビ時々發熱シ、鼻翼ニ觸ルヽニ疼痛アリ、昨年十月ニ至リ右鼻腔內、入口部ヨリ淺キ所ニ硬キ物ヲ觸知シ得ラレ、且鏡ニテ自ラ之ヲ臨ムヲ得タリ、始メハ堅ク固著シ居タリシモ、次第ニ動搖スルニ至レリ、此頃ヨリ音聲稍々鼻性ヲ呈スルニ氣附キタリ、鼻汁分泌ノ後間モナク右側偏頭痛ヲ來シタルモ、同側頰部ノ腫脹ト共ニ次第ニ消退シタリ。

現症 體格中等・榮養稍々不良・皮下脂肪ニ乏シク、眼瞼結膜稍々貧血シ、舌ハ其後部ニ於テ薄キ苔ヲ帶ブ。

脈膊稍々遲ク、緊張及大サ中等度・瞳孔反射稍〻亢進ス。

胸腹諸臟器ニ異常ヲ認メズ。

尿 藁黃色ニシテ反應弱酸性ヲ呈シ、糖及蛋白共陰性ナリ、便通一日一回、尿利一日五乃至六回。

耳 左右外聽道後壁ニ凝血ノ附著セルヲ認ム、鼓膜ハ右側ハ變化ナク、左側ハ溷濁シ稍々陷沒ス。聽力檢査ハ咀語左右共一〇迷。リンネ両側共陽性。ウェーベル右ニ偏ス。

鼻 中隔ハ强ク左方ニ彎曲シ、左側鼻底ニハ多量ノ濃厚ナル膿汁アリ、右側鼻腔ニモ多量ノ濃稠ナル惡臭ヲ有スル膿汁存シ、其下鼻道ニハ骨ノ一部露出シ、之ヲ消息子ニテ探ルニ動搖ス、右上顎齒齦ヲ檢スルニ、第一小臼齒ニ一致スル部ニ瘻孔アリテ、消息子ニテ壓スルニ鼻腔ニ現ハレタル腐骨ノ一部ノ動搖スルヲ認ム。

咽頭 懸壅垂破裂存ス、粘膜及口腔ニ變狀ナシ。

喉頭 會厭軟骨浮腫狀ヲ呈シ、一部潰瘍狀トナレルモ聲帶ニハ變化ナシ。

右側頰部ハ腫脹セルモ、皮膚ノ發赤ハ著明ナラズ。

大正四年四月五日入院。

四月九日 「コカイン—アドレナリン」ノ局處麻醉ノ下ニデンケル氏ノ術式ニヨリテ腐骨摘出ヲ行フ。〇・五%「コカイン」三筒注射、齒齦粘膜ニ瘻孔ニ沿フテ切開ス—齒齦粘膜ノ剝離ハ癒著ト腐骨ノ動搖トノタメニ甚ダ困難ナリ、骨ノ周圍ヲ剝離シテ腐骨ヲ摘出シタリ、同側上顎竇粘膜ハ甚シク肥厚セルヲ以テ全部搔爬ス、創部ヲ清淨ニシタル後「フィオフォルム」ヲ吹入シ、「ガーゼータンポン」ヲ送入シ、齒齦粘膜ノ切開創ニハ縫合ヲ施シテ術ヲ終ル。

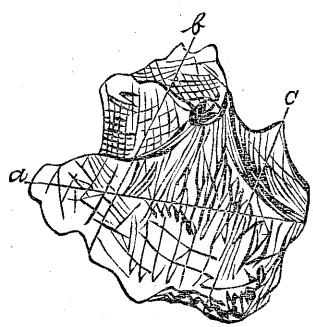

（前ヨリ見ル）

手術ニ依リテ摘出シタル腐骨ハ、右側梨子狀孔緣ニアリテ外側ハ下鼻道ノ側壁、下甲介ノ前半部、及上顎骨ノ前面ノ一部ニシテ、鼻底ヲ越エテ內方鼻櫛ノ一部及鋤骨ニ及ブ。此腐骨ヲ出シタルタメニ、鼻中隔ノ下部ニハ蠶豆ヨリモ稍〻小ナル穿孔ヲ生ジ、上顎竇ハ下鼻道ニ於テ長楕圓形ノ穿孔ニヨリテ鼻腔ト交通スルニ至レリ。腐骨ノ形狀ハ略「ピラミッド」狀ヲナシ、梨子狀孔ノ外緣ハ其尖端ニシテ上顎竇ノ前緣及內緣・梨子狀孔ノ前緣ノ三稜ヲ有ス、其大サハ上顎竇前緣ノ稜ノ端ト梨子狀孔前緣ト稜ノ端トノ長サ

（a）ハ三・五仙迷、鼻底ノ後緣ト上顎骨體部ノ緣（b）ノ長サハ三・二仙迷、鼻櫛ノ前端ト上顎骨體部ノ緣トノ間（c）ノ長サハ三・〇仙迷、此「ヒラミッド」ノ高サハ約二・〇仙迷ナリ（圖參照）、此「ヒラミッド」ノ底面ハ其上面ノ突隆ニ相應ジタル凹陷ヲナス。

同十二日　「ガーゼ－タンポン」ヲ除去ス、惡臭アリ。

同十三日　齒齦創口ノ縫合ヲ拔絲ス、創面ノ癒著稍々不良ナリ、鼻底ヲ窺フニ圓形ノ穿孔アリ、其後部ハ粘膜肥厚ス、創面尙出血性右頰部ノ腫脹尙去ラズ。

同十六日　鼻腔兩側共ニ尙汚穢ナリ、但シ惡臭ナク、頰部ノ腫脹ハ大ニ減退ス。

同十七日　鼻腔ニハ著明ナル變化ヲ認メザルモ、右犬齒窩ニハ小ナル瘻孔ヲ生ジ、上顎竇內ニ通ジ之ヨリ膿汁ノ排出セラルヽヲ見ル。中陷ト下甲介トノ間ニ癒著アリ。

同十八日　鼻腔ニハ著變ナシ、犬齒窩部ノ瘻孔ニ新創面ヲ造リ縫合ヲ施ス。

同二十二日　縫合絲ヲ拔去ス、此處ニ尙鉛筆ノ蕊大ノ瘻孔殘ル、鼻腔尙汚穢ナリ。

同二十六日　久保式「キュ－レッテ」ヲ用ヰテ中隔ト下甲介トノ間ノ骨性癒著及鼻底粘膜ノ肥厚モ除去ス。

同二十七日　頰部ノ腫脹アリ鼻腔內ノ排膿亦大ニ減少シ、只一小瘻孔ヲ齒齦犬齒窩部ニ殘シテ退院シ、目下尙外來ニテ處置ヲ施シツヽアリ。

本症例ニ於テ其原因ヲ探究スルニ、患者ノ職業上ヨリ又其既往ノ病歷ニ徵シテ、ユングノ所謂中毒性又ハ飢餓性壞疽ヲ否定シ得ベク、尙其病歷中黴毒ノ存スルアルヲ以テ或ハ之ニ疑ヲ置キ得ベキモ、他ノ部ニ於テ何等黴毒症候ヲ認ムル能ハザルヲ以テ、之モ亦其原因トシテ肯定スルヲ得ズ、又既ニ述ベタル如ク、外傷亦原因タリ得ベキモ、此場合、外傷ハ鼻症狀ヲ發スル約三年前ニ存シ、其間ハ何等症狀ヲ呈セザリシモノナレバ、是亦其誘因タリシコトハアリシナランモ、之ヲ直接ノ原因トスル能ハズ。以上四個ノ原因ヲ否定シ去レバ、茲ニ炎症ノ原因トシテ存スルヲ考ヘザルベカラズ、殊ニ發熱・頰部ノ腫脹及疼痛等ノ症狀ヲ呈シタルヲ以テ、急性炎症ヲ發シタルコトハ想像スルニ難カラズ、サレバ此急性炎症ハ如何ニシテ起リタルカヲ考フル時ハ、誘因トシテ三年前ニ受ケタル外傷ヲ除外スル能ハザルベシ。電柱上ノ高處ヨリ墜落シテ顏面ヲ地上ニ打チ付ケタル外傷ハ、受傷ノ部位トシテ、又外傷トシテ決シテ輕度ノモノニアラズ、故ニ該部ニ骨折ヲ生ゼザルマデモ其タメニ必ラズヤ抵抗力減少部ヲ生ジタルナラン、此抵抗減少部ハ發炎體ノ侵入ニ絕好ノ機會ヲ與ヘ、茲ニ急性骨髓炎ヲ發シ終ニ腐骨ヲ形成スルニ

至ラシメタルモノナラン。

以上ヲ總括スルニ、

一、茲ニ述ベタル二例ノ上顎骨壞疽ハ、皆炎症ガ原因トナリタルモノニシテ、第一例ハ拔齒、第二例ハ外傷ガ其誘因ヲナシタルモノナリ。

二、不完全ナル要約ノ下ニ行ヒタル拔齒ノ後ニハ、時トシテ危險ナル續發症ヲ來スコトアリ。

三、上顎骨壞疽ノ診斷ニハ極メテ周到ナル注意ト、綿密ナル考慮トヲ要ス。

稿ヲ終ルニ方リ、終始懇切ナル指導ヲ賜ハリ且嚴密ナル校閲ノ勞ヲ取ラレタル、恩師久保博士及症例ノ詳細ナル記錄ヲ贈ラレタル、大野喜伊次氏ニ向ツテ謹ミテ謝意ヲ表ス。

Literaturverzeichnis.

1) Jung, Anatomie und Pathologie der Zähne und des Mundes. 1897. S. 149.
2) Treitel, Archiv für Laryngologie und Rhinologie. Bd. XIV. 1903. S. 439.
3) Halasz, Archiv für Laryng. und Rhinolog. Bd. XV. 1904. S. 354.
4) Edington, Zentralblatt f. Chirurgie. Bd. XXXI. 1904. S. 26.
5) Gagliardi, Semon'n Zentralblatt f. Laryng. u. Rhinolog. Bd. VI. 1890. S. 445.
6) Demmne, Zentrallblatt f. Ohrenheilkunde. Bd. XI. 1913. S. 29.
7) Schmiegelow, Archiv f. Laryng. und Rhinolog. Bd. V. 1896. S. 115.
8) Lichtwitz, Archiv f. Laryng. und Rhinolog. Bd. VII. 1898. S. 439.
9) Menzel, Archiv f. Laryng. u. Rhinolog. Bd. XXI. 1901. S. 100.
10) Spiess, Archiv f. Laryng. u. Rhinolog. Bd. IX. 1899. S. 327.
11) Alagna, Zentralblatt f. Ohrenheilkunde. Bd. X. 1912. S. 239.
12) Schultz, Semon's Zentralblatt f. Laryng. u. Rhinolog. Bd. IX 1893. S. 533.
13) Paunz, Archiv f. Laryng. u. Rhinolog. XXV. 1911. S. 449.
14) 大野氏, 大日本耳鼻咽喉科學會々報 第二十一卷第一號.
15) Samenhof. Archiv f. Laryng. u. Rhinolog. Bd. XXII. 1909. S. 349.

眼球結膜ニ於ケル淋巴管中ノ血液滲漏ノ一例

ドクトル 辻本辰之助（明治三年卒業）

結膜下溢血ニ際シ其ノ發生機轉不明ナルモ眼球膜ノ淋巴管ニ血液滲漏ヲ伴フ事アリトアルシュニッヒ氏ノ報告アリ余ハ近頃夫レト思ハル、一例ニ會ヒ初見ノ現象ナルヲ以