

肺二口蟲中間宿主發見概報

メタデータ	言語: jpn 出版者: 公開日: 2017-10-04 キーワード (Ja): キーワード (En): 作成者: メールアドレス: 所属:
URL	http://hdl.handle.net/2297/38089

●肺二口蟲中間宿主發見概報

新竹醫院 中川幸庵

肺二口蟲ハ如何ナル中間宿主ヲ有スルモノナリヤ之レ三十餘年ノ久シキ吾人ノ知ラント欲シテ能ハサル問題ナリキ然ルニ幸ニモ昨秋其中間宿主ト見做スベキ動物ヲ發見シ研究調査ノ結果之ヲ確定シ爰ニ其概梗ヲ記述シ以テ本蟲發育史ノ一頁ヲ添加スルコトヲ得タルハ余ノ光榮トスル處ナリ

中間宿主並ニ中間宿主体内ニ

於ケル幼蟲ノ形態

余ガ今次發見セル肺二口蟲ノ中間宿主ハ其第二中間宿主ト見做スベキモノニシテ山地溪谷ニ棲息スル處ノ蟹之レナリ其大ナルモノ甲殼ノ直徑一寸餘アリ背面栗黑色腹部少シク紅色ヲ帶ブ故ニ本島人ハ「シャハイ」ト稱シ食用ニ供スルコトアリト云フ其動物學上ノ名稱ハ調査中ニ屬ス中間宿主体内ニ於ケル幼二口蟲ハ被包囊ノ狀態ニ於テ蟹ノ肝臟組織間ニ介在シ直徑〇・二「ミリメートル」ノ大サ

アリ圓形ヲナス、大ナル黑色ノ排泄囊ト割合ニ大ナル口、腹ノ二吸盤ヲ有ス腹吸盤ハ排泄囊ノ爲メ陰蔽セラレテ見エザルコト多シ之レ被包囊幼蟲ノ未ダヨク發育セザル則チ幼若ナルモノニシテ流行地ニ於ケル母指頭大ノ小蟹ニハ殆ント百「プロセント」ニ寄生セリ被包囊幼蟲ノ發育セルモノハ大ニシテ直徑〇・二—〇・四「ミリメートル」ノ大サニ達シ排泄囊ノ兩側ニハ迂曲セル太キ腸管ヲ生ゼリ口吸盤ニ密接シテ咽頭アリ食道ハ甚タ短カクシテ直ニ腸管ニ移行セリ、而シテ口吸盤ノ周圍ニハ比較的長キ刺棘アリ蟲體ハ包囊内ニ於テ運動シツ、アリ

此ノ如ク發育セル大被包囊幼蟲ハ蟹體內ニ於テハ稀ニ見ラル、處ノモノナリ大蟹ニハ此被包囊幼蟲ヲ見出スルコト比較的少ナキヲ以テ見レバ恐ク一定度ニ發育セル被包囊幼蟲ハ或ル作用ニヨリ自ラ宿主體內ヲ謝出シテ水中ニ入り飲食物ヲ介シテ人畜ニ侵入スルノ機會ヲ待ツモノナラン稍々大ナル蟹ノ鰓片ヲ檢セルニ完全ニ發育セル被包囊幼蟲ハ小ナル白點トシテ肉眼ニ之ヲ見出スルコトヲ得ル大サ一直徑〇・五「ミリメートル」一ヲ有シ顯微鏡下ニ照セバ迂回セル腸管等其形態頗ル肺二口蟲ノ成蟲ニ酷似

セルモノ、ミ少數ニ見ラルベシ

被包囊幼蟲ヲ以テ動物試驗

蟹ニ寄生セル被包囊幼蟲ヲ用ヒ動物試驗ヲ行ハント志企セシハ一ハ肺二口蟲病ノ最モ濃厚ニ浸淫セル則チ住蕃ノ五十「プロセント」内外罹病セル處ノ蕃地溪流ニ於ケル魚貝類ヲ精シク検査シタルニ只一種ノ黑色滑澤ナル貝殻ヲ有スル河貝子ノミヲ見出シ之ニ亦一種ノ「チエルカリヤ」ニ後述ノ無數ニ寄生セルヲ見タルノ他、魚類等ニハ何等ニハ何者ノ寄生ヲモ發見セス但シ此「チエルカリヤ」ハ肺二口蟲病ノ流行地ナル新竹地方(平地)ノ河流ニモ普通ニ見ル處ノモノナリヤ而シテ漸ク此蟹ヲ見出シ(大正三年九月二十二日樹杞林支廳管内カラバイ蕃地ノ溪流ニ於テ)幼小ナル蟹ニハ「百」プロセント」ニ前述ノ被包囊幼蟲ヲ發見シタルコト、二ハ被包囊幼蟲ノ發育シタルモノ、形態ハ肺二口蟲ノ夫レニ甚タ類似シタルモノアリシニ因由ス

試驗動物ハ幼犬ヲ用ヒ被包囊幼蟲ヲ有スル蟹ノ内臟ノ多量ヲ經口のニ與ヘタルニ其一頭ハ試食(大正三年十月十日)後六十日ニテ死(同年十二月九日)シ剖見上肺臟ニ多

數ノ囊胞ヲ生ジ其囊胞内ニ未タ子宮内ニ卵子ヲ有セザル

處ノ幼成蟲一長サ四一五「ミリメートル」幅二一三「ミリメートル」一ノ二、三條ヲ臟セリ他ノ一頭ハ同ジク約九

十日ニシテ斃レ(大正三年九月二十二日二十六日試食同年十二月二十五日死)其肺臟ニモ多

クノ囊胞ヲ發生シ既ニ產卵シツ、アル成蟲一長サ六一七

「ミリメートル」幅二一四「ミリメートル」アルモ普通剖見

ノ際見ルモノ、約二分一一大ニ過ギズ一ヲ有シタリ尙ホ一

頭(肺二口蟲ノ感染經路ハ經口のナルヤ經皮的ナルヤチ知ラント欲シ各二頭ツ、蕃地ニ攜帶シ試驗セルモノ、一ニシテ蕃地溪流ニ體ヲ浸漬スルコト大正三年九月二十二日二十一日)ヲ同年十二月二十五日(約九

十日後)撲殺シテ檢セシニ肺臟ニ只一個ノ囊胞ヲ見其内

ニ二條ノ成蟲アリキ該動物ハ離水後皮毛ノ乾燥スル迄ノ

間、口ノ防護ヲ怠リタルト蕃地ニ於テ前記試食セシメタ

ルモノト同居シ置キタルコトノ爲メニ不和ノ間ニ經口的

ニ進入セシモノナルベシ而シテ此等動物ハ無病地ナル臺

北産ノモノニシテ嚴密ナル注意ノモトニ飼養セルモノナ

リキ

更ニ第二回ノ試験トシテ絶對的無病地ナル臺南産ノ幼犬

ヲ用ヒ大正三年十二月十九日ト二十六日ノ二回ニ蕃地ヨ

リ多數ノ蟹ヲ取寄セ新竹醫院ニ於テ試食セシメ飼養シタ

ルニ大正四年二月七日試食セシメタル二頭共ニ死亡(試食後五十日)シ剖見セルニ二頭共ニ肺臟ニ多數ノ囊胞ヲ生ジ幼成蟲ノ多數ヲ取出スコトヲ得確實ニ感染罹病セシムベキコトヲ立證シタリ對照トシテ臺南産ノ一頭(前試驗ト同シ腹ノモノ)ヲ別箱中ニ隔離シ飼養セルモノハ毫モ肺臟ニ變化ナカリキ(大正四年二月七日撲殺剖見)

尙ホ又蟹ノ鰓片ヨリ成熟セル大被包囊幼蟲ノミヲ分離シ之ヲ以テノ動物試驗ヲモ施行シツ、アリ其成績ハ追テ報告スベシ

※ ※ ※ ※ ※

山地溪谷ニ棲息スル蟹「シヤハイ」ノ他尙ホ平地河川ニ見ル處ノ毛蟹一缺ニ毛ヲ密生スルガ故ニ「ムンハイ」ト稱セラルーニモ被包囊幼蟲ノ寄生スベキハ想像スルニ難カラズ實際ニ於テ余ハ其最モ大ナルモノ三十ヲ検査シ只一ニ於テ鰓片ニ一個ノ成熟セル大被包囊幼蟲ヲ見タルコトアリ幼小ナル毛蟹ハ捕フルコト甚ダ困難ナリト雖ドモ若シ之ヲ獲タランニハ被包囊幼蟲ヲ見出スルコト稀ナラザルベシ而シテ此種類ノ蟹モ亦中間宿主タリ得ルモノナラント思考ス毛蟹ハ盛ニ食用ニ供セラル、モノナリトス

肺二口蟲病ノ最モ濃厚ニ浸淫セル蕃地並ニ南庄附邊ノ溪流ニ棲息スル蟹ニハ此被包囊幼蟲ノ寄生セザルハ殆ンド無ク本病ノ比較的稀少ナル三叉河地方ノ山間溪流ヨリ獲タル十餘ノ蟹ニハ該幼蟲ヲ發見スルコト能ハザリキ

※ ※ ※ ※ ※

肺二口蟲ノ「チエルカリヤ」ハ未知ニ屬スト雖モ恐ク彼ノ黑色滑澤ナル貝殼ヲ有スル河貝子ニ寄生スル處ノモノナルベク口吸盤ニ特異ノ構造ヲ有スル器官アリ二個ノ梨子狀物ノ集合ヨリナリ其梨子狀物ノ尖端ハ「チエルカリヤ、ヴァイルグラ」トハ相反シテ體ノ後方ニ向フモノナリ口吸盤ニハ穿孔ヲ有シ穿孔ノ前端ニハ小環ヲ附セリ體長〇・一二「ミリメートル」幅〇・〇九「ミリメートル」アル小ナル「チエルカリヤ」ニシテ尾ノ長サ〇・〇五四「ミリメートル」アリ口吸盤ハ長サ〇・〇三六「ミリメートル」幅〇・〇三二「ミリメートル」穿孔ノ長サ〇・〇一六幅〇・〇〇五「ミリメートル」腹吸盤ノ直徑〇・〇一八「ミリメートル」アリ三對ノ毒腺ヲ有シ排泄囊ハ〇形ヲ呈ス河貝子ノ肝臟ニ於テ「スポロチステ」ノ形ニ於テ發育ス該「チエルカリヤ」ハ流行地ノ河貝子(前記河貝子ノ外、貝殼ノ灰色ニ

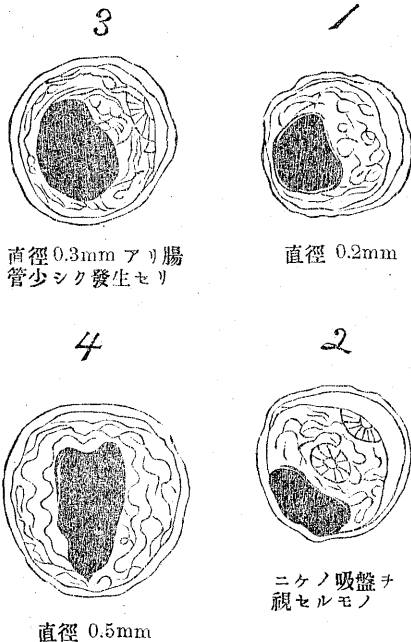
シテ多數ノ疣突アリ粗糙面ヲ有スル河貝子並ニ長河貝子ニ於テモ)ニハ最モ普通ニ見ラル、處ノモノニシテ又此等河貝子ハ肺二口蟲「ミラチデイユム」ノ最モ好シク吸著進入スル處ノモノナリトス然レドモ肺二口蟲「ミラチデイユム」ヲ吸著セシメタル河貝子ノ飼養試験ハ人工飼養池内ニ於テハ數週ニシテ試験動物ノ河貝子瘦衰シテ遂ニ死滅スルニ至ルガ故ニ其結果ヲ見ルコトヲ得ザルハ甚ダ遺憾ナリ故ニ肺二口蟲「チエルカリヤ」ノ決定ハ尙ホ幾多ノ研究ト時日ヲ要スルナルベキモ爰ニハ唯前記ノ「チエルカリヤ」ハ之レト密接ノ關係ヲ有スルガ如ク思惟シタルヲ以テ附記セシニ止マル

此報告ヲナスニ當リ臺灣總督府技師高木博士ニ敬意ヲ表シ九州醫科大學教授宮入博士ガ第一回動物試驗成績ニヨル報告ニ對シ高閣ヲ賜ハリ左ノ懇書『前略』御報告ヲ讀ミテ貴下ノ御成効ヲ祝シテ我が行ク方ニ光明ヲ得タルヲ喜ビ候 一月二日附』ヲ辱フシタルハ深く感謝スル處ナリ尙ホ新竹廳及ビ支廳各職員諸氏ガ種々ノ材料ト多大ノ便宜ヲ與ヘラレタルコト、我醫院職員諸氏ノ熱心ナル補助ニ對シ謝意ヲ表ス

大正四年二月七日

圖解

1. 幼被包囊幼蟲 (擴大ライツ顯微鏡接眼II物體3)
2. 同 上 (同)
3. 稍發育セル被包囊蟲 (同)
4. 成熟セル被包囊幼蟲 (同)
5. 包囊ヲ破ブリ取出シタル蟲體 (同)
6. 「チエルカリヤ」 (擴大ライツ顯微鏡接眼II物體1-12油浸)



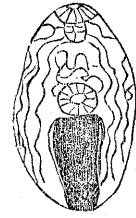
直徑 0.3mm アリ腸管少シク發生セリ

直徑 0.2mm

直徑 0.5mm

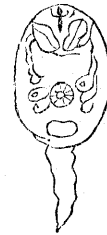吸盤ヲケルモノノ視

5



サ 0.55mm
幅 0.35mm
口 吸盤 直徑 0.045mm
腹 吸盤 直徑 0.050mm

6



● 外傷ニ因ラズ失明後、四十五ケ年ヲ經過シテ發生シタル交感性眼炎ノ一例及河本博士ノ新療法新案ノ實驗ニ就テ

秋田縣本莊町 鎌田勤之助(三五年業)

交感性眼炎ハ多クハ一眼ノ外傷或ハ手術之ガ因ヲナシ他眼ニ疾病ヲ誘發スルモノナルモ余ノ例ハ外傷ニ因セズ而モ失明後頗ル長年月ヲ經テ發セルト又眼球摘出後再三再發シ河本博士ノ新療法ニヨリテ遂ニ全治セル頗ル興味アル例ナルヲ以テ茲ニ報告セントス如此長年月ヲ經過セル萎縮眼ナルヲ以テ或ハ脈絡膜ノ化骨ヤ石灰變性等ヲ思ハシムルモ憾ムラクハ組織標本ヲ作ルノ機會ナカリシヲ以

テ他日機ヲ得テ追補セン

河本博士ノ所謂新療法ナルモノハ第十三回日本眼學科學會總集會ノ席上ニ於テ手術交感性眼炎ノ一例及其新療法新案ト題シテ演說供覽セラレタルヲ以テ其全文(日眼雜誌第十三卷六一七頁)ヲ左ニ紹介ス

眼病中ニ於テ交感性眼炎ハ實ニ吾人ニ於テ最モ有味ナル一疾病ニシテ年々之ニ遭遇スル毎ニ多少異常ナル事例ヲ發見スルニ至ル

今予ノ報告セント欲スル者ハ原因ノ中々趣味アル者ナリ例規ニ依レハ他眼ノ外傷、手術等ニ從ヒ、交感性眼炎ノ誘發セラル、ヲ常トス、然レモ手術後ニ本病ヲ見ルコトアルハ概シテ罕ナリ、今回ノ例ハ角膜葡萄腫ヲ手術シ其結果、他眼ニ交感性眼炎ノ來リ、殆ト全ク失明ニ頻セル極々哀レナル一事件デアリキ

病歴、 岩重エダ、二十七歳、昨年七月十七日入院、父ハ六十歳ニテ没シ、母ハ五十九歳ニテ又死ス、同胞三女アリ、一人ハ十六歳ニテ没セルモ一人ハ健在ス、患者ハ生來健康ナレドモ十二歳ノ折、天然痘ニ罹リ、右眼ノ明チ失ス、爾後放任シ置キタレドモ、次第ニ眼球突出シ醜形ヲ呈セルヲ以テ明治四十一年五月十日横濱ノ某醫ニ頼ミ手術ノ上、義眼ヲ入ル、ゴトヲ求メタルニ、承諾セルヲ以テ其手術(葡萄腫手術)ヲ受ケタル