

横隔膜破裂ノX放線診断

メタデータ	言語: jpn 出版者: 公開日: 2017-10-04 キーワード (Ja): キーワード (En): 作成者: メールアドレス: 所属:
URL	http://hdl.handle.net/2297/38536

5. Vossius, Lehrbuch der Augenheilkunde. pag. 451.
6. Von Graefe, Handbuch der Augenheilkunde. Bd. IV. pag. 552.
7. Hirschberg, Archiv für Ophthalmologie. Bd. XIV. pag. 283.
8. Berthold, do Bd. XV. pag. 168.
9. Freudenthal, do Bd. XXXVII. pag. 148.
10. Ewetzky, do Bd. 42. pag. 172.
11. do do Bd. 45. pag. 609.
12. Pawel, do Bb. 49. pag. 72.
13. Kopetzky, do. Bd. 52. pag. 330.
14. 渡邊文治 眼科雜誌 第一卷 第五號
15. 河本重次郎 日本眼科學會雜誌 第五卷 第六號
16. Robertson, Archiv für Augenheilkunde. Bd. 3. H. 2. pag. 131.
17. Kipp, do Bd. 5. H. 1. pag. 177.
18. Knapp, do Bd. 8. pag. 241.
19. Van Gieson, do Bd. 22. pag. 124.
20. Werther, do Bd. 32. pag. 297.

○橫隔膜破裂ノX放線診斷

醫學得業士 吉田 幡 誠

(澤金)

橫隔膜ノ破裂ハ普通ノ診斷的手段ヲ以テシテハ發見シ難キ症トス。みくりつ、ぶるんす、共編實際的外科學第一版橫

隔膜損傷ノ診斷ノ條ニ曰ク

横隔膜損傷ハ殆ント何等ノ著明ナル症狀ヲ呈セサルモノ多キカ故ニ之レヲ診定スルコト容易ナラサルカ又ハ不可能ナリ、唯腹部内臓ノ胸腔内ニ轉移スルキ初メテ下腹ノ沈降、胸廓(殊ニ左側)ノ膨大、心臟轉位、鼓音、稀ニ滴瀝音、心窩膨滿ノ感、屢氣、嘔氣、呼吸困難等ノ症狀ヲ發スルコトアリ以上ノ症狀ノ他更ニ箝頓症候ヲ現セバ稍確定スルヲ得ヘシ又胃ノ轉位スルモノニアリテハ沸騰散ヲ與ヘテ初メテ真相ヲ知ルコトアリ

此ノ如ク不可解ノ疾病ニ屬スルカ故ニ診斷上更ニ有力ノ手段アレバ吾人ハ之レヲ歡迎セサルヲ得サルヘシ余ハ久シク廣島豫備病院ニ於テX放線検査ヲ擔任シ其間X放線ノ本症診斷上極メテ有効ナルヲ覺エタルヲ以テ此處ニ報告セントス

第一例ハ久シク第一分院(基町分院)ニ入院シタル患者ニシテ田中博士ノ診斷ニ苦シミX放線検査ヲ行ハンカ爲メ送ラレタルモノトス
其病歴左ノ如シ

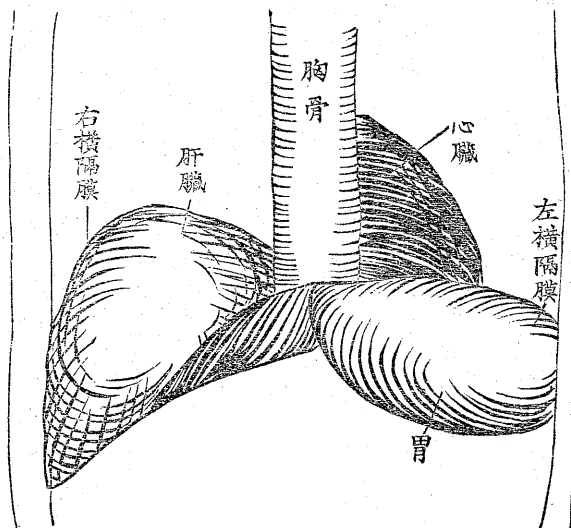
右季肋下部砲彈打撲兼右臀部擦銃創

宮 郷 豊 三 郎

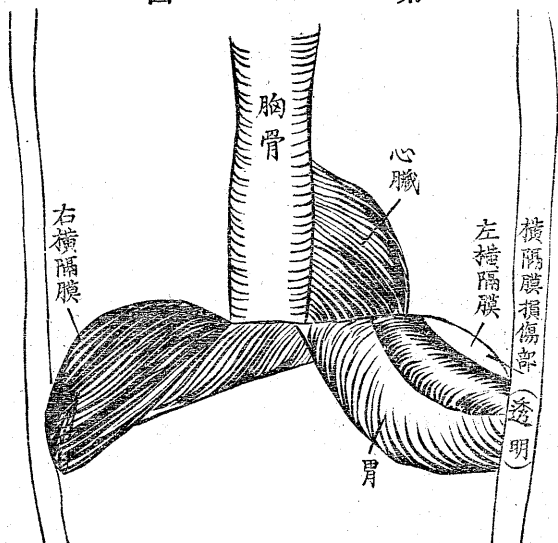
明治三十八年三月一日午前九時奉天附近ノ戰鬪ニ於テ敵前百米突ノ距離ニテ進行中右季肋下部ニ砲彈打撲ヲ受ク
三月二十七日前腋窩腺ニ於テ第七第八肋骨部ニ疼痛アリ胸廓ヲ前後ニ壓迫スルキハ該部ニ穿刺様疼痛アリ咳嗽及深呼吸ニ際シ増劇ス

六月十七日前記症狀依然、呼吸數稍々多ク殊ニ働作ニヨリ著シク其數ヲ増シ食慾不進時々嘔吐アリ胃部ニ疼痛ヲ來ス

第一圖



第二圖



八月二十五日悪心、嘔吐、止マズ腹部緊満亦依然タリ右季肋部ヲ壓スルニ疼痛アリ深呼吸及歩行階段ノ昇降ニ際シ増劇ス右胸部下部呼吸音稍弱ク聲音振盪僅ニ減弱ス打診上變化ナシ
 九月二十日X放線ニテ透檢スルニ心臟ノ位置ニ變化ナク横隔膜穹窿部ニ於テ心尖ノ左下方ニ橢圓形ノ裂溝アリ
 十月五日X放線ニテ再檢スルニ左側胸部ハ僅ニ溷濁シ左側横隔膜穹窿部ニ於テ新月形ノ透明部アルヲ認ム
 十月十二日食物胃部ニ停滯スルノ感アリ多少胸内苦悶ノ感アリ
 爾後症狀依然トシテ變セス時々不眠ヲ訴ヘ食慾不進ニシテ時々嘔吐スルヲ止マズ終始室内ニ塾居ス

本患者ヲ検査スルニ當リテハ一見シテ其尋常ナラサルヲ知レリト雖モ初メハ果シテ横隔膜破裂ナルヤ否ヤヲ疑ヘリ仍テ數多ノ健康者ト比較對照セリ此處ニ健否兩者ノ狀況ヲ掲ケンニ左ノ如シ

健康者ニ於テハ心臟暗黒部ノ直下ニ橫隔膜頂線ニ相當スル濃黒ノ曲線ヲ認メ其下方一帯ニ淡黒色ヲ呈ス胃中ニ内容ヲ藏スレバ更ニ其下方ニ於テ濃黒部ヲ認ムルト第一圖ニ示スカ如シ右側ニ於テハ橫隔膜穹窿部以下平等ニ濃黒ナリ損傷ヲ有スルト思ハル、モノニアリテハ心臟濃黒部ニ接シテ一線ノ濃黒帶ヲ認メ其下方透明ナリ次テ淡黒帶ヲ現ハシ更ニ濃黒ノ胃部ニ移行ス而シテ透明部及淡黒色帶ハ呼吸ニ應シテ上下スルヲ以テ觀レバ其橫隔膜ニ屬スルヤ何等ノ疑ヲ容レサルナリ又透明部ハ橫隔膜ノ上昇スルキハ擴大シ下降スルキ縮小スルヲ覺ヘタリ而シテ此狀況ハ前後何レノ面ヨリ檢スルモ敢テ差アルヲ見ス

上記ノ患者ヲ檢査シタリシガ遂ニ尙ホ左記ノ三例ヲ實檢セリ是レ皆田中博士ノ第一分院(基町分院)ヨリ送ラル、所ナリ

第二例

上腹部馬蹄傷

陸軍調馬手 石 郷 啓 三

明治三十八年七月三日午前八時十五分練兵場ニ於テ狂奔馬匹ニ依リ上腹部ニ馬蹄傷ヲ受ケ一時人事不省トナル加療醒覺後上腹部ハ脊柱ニ牽引様疼痛アリテ呼吸及身體動搖ニヨリ増劇ス右上肢伸展困難ヲ訴フ

當時ノ症狀、体格營養共ニ中等脈搏七十三至稍軟呼吸發熱ナシ局部腫起發赤ナシ上腹部ハ一般ニ壓痛アリテ右下肢ハ膝關節ニ於テ屈曲位ヲ取り自動的疼痛ノ爲メニ伸屈スルヲ得ス嘔吐ナシ

七月十二日患者ハ中等度ノ貧血ヲ呈シ右下肢ノ運動回復セルモ其他病症依然タリ且ツ當日嘔吐ス食慾不進便秘秘

結

九月十二日左季肋部ノ疼痛稍減セシモ尙運動深呼吸上肢ノ舉上等ニ際シ全部ニ疼痛アリ嘔吐時々來ル檢便蛔虫卵

陽性(驅虫)心尖及肺動脈僅ニ雜音ヲ聽取ス食慾良大便秘結其他異常ナシ

九月二十五日正午頃ヨリ左季肋部疼痛増劇ス打診上左前胸部ハ副濁音ヲ呈シ聲音振盪僅ニ減弱シ心尖第五肋間ニ著明ニ觸レ心音ニ著變ナキモ輕濁音部ハ呼吸音微弱ニシテ吸氣ノ終リニ僅微ノ摩擦音ヲ聽取ス輕濁音ハ側胸部及背部ニ認ムルヲ得スシテ唯前胸部ニ限局ス

十月十六日左季肋部ニ疼痛ヲ感シ濁音界縮小セシモ摩擦音、嘔氣、嘔吐依然タリ、試驗的穿刺陰性

十月十八日X放線検査胸部ヲ透檢スルニ心臟部位變常ナキモ左橫隔膜ニ於テ長サ五仙迷許ノ紡錘狀間腔アルヲ透檢ス之レ破裂部ナラン

十月二十七日疼痛、漸次輕快セルモ尙階段昇降運動深呼吸ニ際シ疼痛アリ嘔吐依然トシテ去ラズ時々肩胛下隅ニ放散セル疼痛アリ嘔吐ハ殊ニ食後ニ來ルト云フ然レモ吐血ナシ呼吸數殆ント尋常ナルモ少シノ運動モ著シク其數ヲ増加ス(呼吸息迫)濁音摩擦音共ニ消散ス食慾不振其他諸症輕快セルモ尙左季肋部ノ疼痛、運動殊ニ階段ノ昇降壓迫ニヨリ發起シ呼吸亦増加ス嘔吐ハ其度數ヲ減セルモ時々胸部ノ處々ニ神經痛様ノ疼痛ヲ訴フ

患者ハ著シク腦神經衰弱ニ陥リ時々頭痛眩暈不眠記憶力減退ヲ來タセリ且ツ精神快活ナラサルモノ、如ク始終室內ニ靜臥ス

第三例

上腹部馬蹄傷

後 藤 喜 作

明治三十八年八月三十一日午後十時馬匹狂奔シ上腹部ヲ蹴傷セラレ疼痛嘔吐等ノ症狀アリテ明治三十八年九月一日當院ニ入院ス

局部ヲ檢スルニ(胃部)一見膨滿ノ觀ヲ呈スルモ發赤ナク壓スルニ一般ニ抵抗アリテ劇痛ヲ訴フ昨三十一日外傷直後嘔吐アリ吐物ハ殘食物ヲ混ス次テ二時間ヲ經テ同様ノ嘔吐アリ今朝食事ヲ攝取セントスルニ劇痛ノ爲メニ不能全時ニ嘔吐ヲナセリ

九月二日脈搏七十六至呼吸六十三吾苔ヲ附シ食慾不振大便秘結胃部壓痛筋拘攣深呼吸ヲ命スレバ胃部ニ劇痛ヲ訴フ呼吸淺表ナリ

九月六日脈搏七十八至呼吸三十三體溫ナク嘔氣嘔吐アリ

九月十八日檢便鞭虫卵ヲ認ムルノ外異常ナシ

十月三日大便秘結上腹部疼痛、嘔吐食慾不進胃潰瘍ヲ疑フ

十月二十八日X放線檢査

胸部ヲ前後面ニ於テ檢スルニ左側橫隔膜ハ前面ニ於テ半月狀ノ透明部アルヲ認メ後面(背面)ニ於テ檢スルニ同シク半月狀ノ透明部アルヲ認ム之レ呼吸運動ニヨリ橫隔膜ト共ニ移動シ上昇スルキハ其透明部ハ擴大シ下降スルキハ該部縮小スルヲ認ム該部ハ破裂部ナラン

十月三十日腹部稍々緊張シ左季肋下部厭痛甚タシ時々嘔吐ス殊ニ食後ニ多シト云フ疼痛ハ歩行階段ノ昇降深呼吸ニ依リ増劇ス(時々胆汁性嘔吐アリ)夜中時々左季肋部ニ劇痛發作ス便通三四日毎ニ一行食慾不振呼吸稍淺表促進ナリ

該患者ハ時々左季肋部ニ劇痛ヲ發作シ嘔吐アリ爲メニ鹽酸莫爾比涅ノ注射及頓服ヲナサシメシト時々アリ

第四例

腹胸部貫通銃創

深井龜吉

明治三十八年一月二十七日午後四時大台附近ノ戰鬪ノ際六百米突ノ距離ニ於テ負傷全日午後十時入院創面共ニ清潔ニシテ腹部一般ニ抵抗強シ壓痛自發痛アリ

射入口ハ左胸部第七肋骨ノ乳腺部ニ射出口ハ第三腰椎ノ左方二指横徑ノ部ニアリ

一月三十日腹部膨滿嘔氣、疼痛發熱アリ

二月二日疼痛發熱セリ脉搏百〇七便通秘結

二月十日腹部膨滿依然タリ嘔吐ナシ症狀好良ニ向フモノ、如シ

二月十四日創口結痂治癒咳嗽アリ血痰ナシ

三月三日腹部膨滿中等ニシテ抵抗少ナク臍部ニ疼痛アリ便通一日一回全日浣腸ノ際蛔虫三條ヲ排泄ス全四日蛔虫一條ヲ排泄セリ

三月五日腹部膨滿中等ニシテ抵抗少ナク臍部ニ疼痛アリ便通通常嘔吐三回腹痛甚タシ

三月十八日咳嗽止ム嘔吐腹痛多少輕快ス

四月六日糞便検査血球ナシ膿球鞭虫卵少數

五月九日血便ヲ排ス爾後下血ナキモ腹痛増劇ス

六月二日肛門ノ右側ニ硬結ヲ觸レ壓痛甚タシ

八月一日肛門周圍炎手術施行

九月二十二日脉搏七十六至胸廓ニ變化ナシ肩部ハ一般ニ膨滿シ胃部壓痛アリ食慾不振夜間時々嘔吐シ發作性ニ疼

痛アリ

十一月一日左乳腺部射入口ノ部ニ於テ神經痛アリ

十一月四日脉搏七十八至食欲不振便秘結左季肋部ノ疼痛聽診上變化ナク腹部一般ニ過敏ナリ体温三十八度二分

十一月六日左季肋部ノ疼痛發作性ニ來リ左季肋部ニ放散ス

十一月九日又放線検査

胸腹部ヲ透檢スルニ各内臓ニ異常ナキモ心嚢下部ノ一部ハ横隔膜ニ癒着スルカ如ク亦左側横隔膜ニ於テ半月狀ノ透明部ヲ認メ之レ呼吸ニヨリ上下且ツ上昇スルキハ其透明部擴大シ下降スルキハ縮少ス之レ破裂部ナラン

十一月十日患者ハ仰臥位ヲ最モ好ム

以上ノ四例ヲ通檢スルニ皆胃部膨滿呼吸促迫惡心嘔吐等ノ症狀ヲ呈スルニ止マリ打診及聽診ニ於テハ内臓ノ胸腔内脫出ヲ確診スルニ足ルベキ徵候ヲ認メズ即チ臨床上ニ於テ横隔膜破裂ノ疑ヲ袪ムヘキヤ固ヨリナリト雖モ之レヲ確定スルニ於テハ尙ホ充分ナリトセズ又放線ノ力ヲ藉リテ初メテ斷定スルヲ得タルナリ

普通醫家ニ於テハ其横隔膜破裂ナルト否ヤヲ確定スルハ少シモ必要ナラサルヘシト雖モ我陸軍ニ於ケルカ如ク兵役ノ免否恩給ノ策定等患者并ニ國家ノ利害大ニ軍醫ノ所信ト關連スルモノニ於テハ疾病ノ檢定ハ最モ慎重ヲ要シ而モ正確ナルヲ要スルカ故ニ又放線ノ効力極メテ著大ナリトス

將來類似ノ症ニアリテハ必ス又放線検査ヲ行フヘキナラム若シ戰役ノ初メヨリ這般ノ症ニ注目シタリシナランニハ其數敢テ四例ニ止ラサリシト信ス

余ハ本症ヲ証明スルニ於テ横隔膜ノ狀況ヲ寫真スルノ必要ナルヲ信シ再三再四試ミタリト雖モ遂ニ目的ヲ達スルコト

能ハサリキ然レモ硬管ト感光度ノ極メテ鋭敏ナル乾板トヲ用ヒ瞬間寫眞ヲ試ミナバ必ス成效スヘキヲ信シテ疑ハサルナリ敢テ後ノ檢者ニ希望ス
終ニ臨ミ田中醫學博士ノ本編校閱ノ勞ヲ執ラレタルコヲ茲ニ深謝ス

○先天性心臟病(先天性肺動脈口狹窄等)之一例

齋藤平

(澤金)

先天性心臟病ハ左程稀有ナル物ニ非ズ從テ從來報告セラレタル實例又甚ダ乏シカラズ余又頃日我金澤病院松浦内科ニ於テ一例ヲ實驗スルヲ得タレバ本誌ノ餘白ヲ借リテ之ヲ報告セントス先ヅ順序トシテ本病一般ノ源因症狀ヲ記シ次デ本病中主ナル四種ニ付テ稍詳述シ更ニ一般ノ診斷療法ニ及ビ最后ニ余ガ實例ニ移ラム本病ニ關スル病理解剖ニ付テハ篤學ナル先輩小原講師ノ詳細ナル記載アリ就テ覽ラレンコヲ乞フ

一般源因

先天性心臟病 *Angeborene Herzfehler* ノ直接ノ源因ハ多クハ不明ナリボタリ—氏管ヲ形成スル *Kiemenbogen* ノ發育不全胎生時代ノ心内膜炎并ニ心筋炎ハ屢其ノ源因ト目セラル、コアリ但シ *Eichhorst* 氏ニヨレバ心臟ノ發育ハ甚複雑ナル變化ヲ經過スルモノナルヲ以テ種々ノ源因ニヨリ往々其發育障害ヲ來シ血行障害ノ結果屢心内膜炎并ニ心筋炎ヲ惹起スルコアリ故ニ胎生時心内膜炎并ニ心筋炎ハ本病ノ源因ニ非ズシテ却テ其續發症ナルコト多シト云フ
後天性心臟病ガ左心ニ多キニ反シ先天性ノモノハ右心ニ多シ之レ胎生時ノ右心ハ恰モ生后ノ左心ノ如キ作用ヲ營ナ