先天性心臓病(先天性肺動脉口狭窄等)之一例

メタデータ	言語: jpn 出版者: 公開日: 2017-10-04 キーワード (Ja): キーワード (En): 作成者: 齋藤, 傳平 メールアドレス: 所属:
URL	http://hdl.handle.net/2297/38537

能ハサリキ然レモ硬管ト感光度ノ極メテ鋭敏ナル乾板トヲ用ヒ瞬間寫眞ヲ試ミナバ必ス成効スヘキヲ信シテ疑ハサルナリ敢テ後ノ檢者ニ希望ス

終ニ臨ミ田中醫學博士ノ本編校閲ノ勞ヲ執ラレタルヿヲ茲ニ深謝ス

○先天性心臓病(先天性肺動脉口狹窄等)之一例

齋藤傳平(澤金)

先天性心臓病ハ左程稀有ナル物ニ非ズ從テ從來報告セラレタル實例又甚ダ乏シカラズ余又頃日我金澤病院松浦内科ニ於テ一例ヲ實驗スルヲ得タレバ本誌ノ餘白ヲ借リテ之ヲ報告セントス先ヅ順序トシテ本病一般ノ源因症狀ヲ記シ次デ本病中主ナル四種ニ付テ稍詳述シ更ニ一般ノ診斷療法ニ及ビ最后ニ余ガ實例ニ移ラム本病ニ關スル病理解剖ニ付テハ篤學ナル先輩小原講師ノ詳細ナル記載アリ就テ覽ラレンヿヲ乞フ

一 般 源 因

先天性心臓病 Angeborene Herz fehler ノ直接ノ源因ハ多クハ不明ナリボタリー氏管ヲ形成スル Kiemenbogen ノ發育不全胎生時代ノ心内膜炎幷ニ心筋炎ハ屢其ノ源因ト目セラルヽヿアリ但シ Eichhorst 氏ニヨレバ心臓ノ發育ハ甚復雜ナル變化ヲ經過スルモノナルヲ以テ種々ノ源因ニヨリ往々其發育障害ヲ來シ血行障害ノ結果屢心内膜炎幷ニ心筋炎ヲ惹起スルヿアリ故ニ胎生時心内膜炎幷ニ心筋炎ハ本病ノ源因ニ非ズシテ却テ其續發症ナルヿ多シト云フ

後天性心臓病ガ左心ニ多キニ反シ先天性ノモノハ右心ニ多シ之レ胎生時ノ右心ハ恰モ生后ノ左心ノ如キ作用ヲ營ナ

ミ働作甚ダ活潑ニシテ心内膜炎心筋炎等ヲ起シ易キニヨル

其外姙娠中ニ於ケル母体ノ精神感動及ビ外傷ロイマチス、両親ノ梅毒血族結婚等ハ多少ノ關係ヲ有スルモノノ如シ稀ニ遺傳モ証明セラル經驗上男兒ハ女兒ヨリ本病ニカヽルヿ多シ一般ニ本病ハ單純ニ一ノ辨膜裝置又ハ中隔ガ病的ナルヿ稀ニシテ數種ノ變化併存スルヲ常トス本病ニ於テ血行廢絶セザルハ實ニ之レガ爲ナルヿアリ

一般症狀

茲ニハ心臟以外ニ於ケル症狀ノミヲ論ジ心臟症狀ハ本病ノ種類如何ニヨリ各其趣ヲ異ニスル所アルヲ以テ各種別々ニ之ヲ說カン

生誕當時ノ症狀

本病兒ハ屢假死ト Dunkel blaue Farbe ヲ以テ生レ或ハ生后直チニ Blaue Ausschen ヲ呈シ呼吸ハ淺表微弱時トシテハ喘息狀又ハ窒息狀トナリ爲メニ死ヲ招クヿアリ又痙攣ヲ起シ易シ

爾后ノ症狀

全身症狀中最モ顯著ニシテ素人ト雖モ一見直チニ認知シウルモノハ身体ノ Cyanose ニシテ殊ニ口唇頰部口腔鼻尖耳翼吋部膝蓋、四肢尖端等最モ著明ナリ該變色ノ爲メ患者ハ異常ノ外觀ヲ呈スルヲ以テ鄉黨ヨリ特異ノ渾名ヲ附セラルルヿアリ Eichhorst 氏ノ知レル一本病者ハ鄉人之レヲ呼ブニ青ペーテルノ名ヲ以テセリト云フ如斯蒼身症（Morbus coeruleus, Die Blausucht）ハ先天性又ハ生後直チニ發スルヲ常トスレモ一二ノ例ニ於テハ生后數年ヲ經テ后漸々發現シ又ハ只精神亢奮身体勞働過食、寒氣曝露等ノ一ノミニ現ハルヽモノアリ Peacock 氏ノ統計ニヨレバ百〇一ノ本病患者中七十四回例ハ分娩時又ハ其直後十五例ハ一歲ノ終リ迄。一例ハ十六ヶ月。三例ハ二年。二例ハ三年。

一例ハ三年半。二例ハ五年、各一例ハ八年十三年十五年ノ後ニチアノーゼヲ發現セリト如斯チアノーゼヲ來ス理由ヲ舊時ハ炭酸（モグロビン）ヲ含有スル靜脈血ガ大動脈系内ニ混入スルニヨルトシ Septumdefect des Herzens ニ歸セリ實際高度ノチアターゼヲ以テ生レシモノ又ハ生後直チニチアノーゼヲ來セシモノノ死体解剖ニ於テ屢中隔欠損ヲ發見シ爲メニチアノーゼヲ以テ該畸形ニ於ケル untrüglichste Pathognotische Symptom ト見做セシモ一八六七年 Breschet 氏ハ左鎖骨下動脈ガ、及ビ同年 Rees 氏ハ下行大動脈ガ共ニ肺動脈ヨリ分岐シ來レル畸形ニ於テ當該上肢又ハ下肢ニチアノーゼヲ呈セザリシ實驗例ヲ報告シ且ツ又中隔異常ナキモノニチアノーゼヲ見タル例モ屢報告セラレ爲メニ本病患者ノチアノーゼガ動靜脈血ノ混合ニヨルトノ說ハ大ニ其價値ヲ失フニ到リ其后 Gelau, Montault, Reisch, Stölker, Scheele ノ諸氏ノ研究ノ結果現今信セラルル說ニヨレバ本病者ノチアノーゼハ大靜脈區域内血液鬱滯、血行緩徐之ガ主因ヲナシ時ニハ動靜脈血ノ混合之ヲ助クルアリト又 Ebstein 氏ハ肺動脈狹窄（本病ノ多數ハ之ヲ有ス）ニ於ケルチアノーゼハ肺臟ニ到ル血液ノ量制限セラレ爲メニ肺ニ於ケル血液ノ Lüftung 不充分ナルヿガ最大原因ナリト云フ

本病患者ハ身体發育不完全ニシテ殊ニ筋肉非薄ナリ精神發育モ又障害ヲ蒙リ癡愚狀顏貌ヲ呈スルコトアリ屢頭重頭痛眩暈ノ如キ腦貧血ノ症狀ヲ訴フ時トシテハ眼球突出乳頭充血、網膜面ノ靜脈怒漲迂回ヲ見ルヿアリ指趾爪節ハ屢 Trommelschläger Finger & Zehe ヲ呈シ爪甲彎曲ノ度常人ヨリ甚ダシキコトアリ四肢ハ厥冷シ凍傷瘡疽ニカヽリ易シ生殖器ノ發育障害ハ屢々見ル所ニシテ陰毛幷ニ腋窩毛ハ强ク Kummern スルコトアリ橈骨動脈ノ膊動ハ小且ツ軟ナリ然レトモ尿分泌ニ異常ナキニヨルモ動脈系血壓ノ沈降ナキヲ知ル可シ時トシテハ左側橈骨動脈膊動ガ右側ヨリ弱キコトアリ本病者ノ出血傾向ハ注目ス可キコトニシテ衂血齒齦出血氣管枝出血肺出血等ヲ起シ易シ又統計上本病

兒ハ両親健全ナルモノノ子孫ヨリモ血液病者心臓病者ノ子孫ニ多シ

血液自己ニモ亦屢異常アリ Eichhorst 氏ノクリニツクニ來レル先天性肺動脈口狹窄ノ一患者ハ白血球數大ニ減少シ、赤血球數ハ反之增加シテ一立仙迷中九百四十四万七千ニ及ビヘモグロビン量又增量シテ 160%トナリ比重ハ一〇七一、八ニ及ベリ Krehl 氏ノ例ニテモ赤血球數八百九十万ヘモグロビン量130%比重一〇七一ナリシト

上述ノ如ク本病患者ハ靜脈系ノ鬱積血行緩徐ヲ起シ高度ノチアノーゼヲ來スニモ拘ラズ爾餘ノ鬱血症狀例之浮腫等ヲ來スコト甚ダ稀ナルヲ Ebstein ハ全身靜脈系統ノ幼時ヨリ漸々ニ蒙ル Überlastung ニ對スル Anpassung ニヨルモノトセリ

先天性心臓病ノ種類

本項ハ原因論ノ前ニ記入セントセシヲ失念セシ爲茲ニ記シ其主ナル四種ニ付テ稍詳述セン

通常臨床上先天性心臓病(畸形)ヲ別チテ次ノ四種トス

1. Stenose u. Atresie der Art. Pulmonalis.
2. Defect des Ventrikelseptums.
3. Persistenz des Duct. Botalli.
4. Offenbleiben des Foramen ovale.

其外時トシテハ尙次ノ三種ヲ加フルモノアレトモ甚稀有ニシテ臨床上ノ價値少ナキヲ以テ以下主トシテ前四種ニ付キ論ゼン

1. Angeborene Tricuspidal stenose.
2. Angeborene Arten stenose.
3. Transposition der grossen Gefäss stämme.

(一) 先天性肺動脈口狹窄 I Stenose d. Art. Pulmonalis.

(甲) 先天性肺動脈口狹窄ニ關スル統計

肺動脈口狹窄ハ Angeborene Herzfehler 中最多ノ症ニシテ Peacock 氏ハ百八十一例ノ angeb. Herz Fehler 患者中百十九例ハ本病ナリシト云ヒ又 Gerhadt 氏ニヨレバ angeb. H. F. ノ3/5ハ先天性肺動脈口狹窄ニシテ十二才以上ニテハ其割合更ニ進ンデ4/5トナル之レ其他ノ angeb. H. F. ノ死亡數割 Sterblichkeit ハ本病ノモノヨリ大ナルガ爲メナリト但シ單獨ノ肺動脈口狹窄ハ稀ニシテ多クハ他ノ畸形殊ニ Kammerscheidenwand ノ Defect ヲ供フ多システツフェン氏ハ純粹ノ肺動脈口狹窄ハ僅ニ10%ナリト稱シ Rauchfuss ハ百九十二例ノ先天性肺動脈狹窄患者中百七十一例ハ室中隔欠損ヲ合併シ只二十一例ノミガ uncompricirte Stenosen resp. Atresien des Art. pulmonale ナリシト又 Danzig ニアル Dr. Scheele 氏ガ Virchow—Hirsch's Jahres berichte 其他ヨリナシタル統計ニヨルモ六十一例ノ本病者中只八例ノミガ uncompliciirte pulmonal stenose ナリシト云ヒ Gerhardt 氏ハ肺動脈狹窄ノ約半數ハボタリー氏管ノ開存ヲ併フト云フ

(乙) 先天性肺動脈狹窄ノ病解

Verengerungen der Lungenarteienbahn ハ肺動脈自已ニ來ルコトアリ其ノ Conus ニ來ルコトアリ肺動脈ニ來ルトスルモ其 Ostium ノミニ來ルコトアリ Ganze Stamm ニ來ルコトアリトス其分枝ニモ及ブコトアリ且ツ Duct. arteriosus ガ同時ニ欠損スルコトアリ而シテ Conus arteriosus dexter ハ所謂 überzähliger Ventrikel ノ形狀ヲ呈シ其基底ニテ Abschnurren セラルヽコトアリ又其全部或ハ尖端ノミガ狹窄スルコトアリ

何レニセヨ肺動脈系ニ狹窄アルトキハ右室ニ血液ノ鬱積ヲ來シ爲メニ屢當時尙ホ未ダ充分ニ閉鎖シオラザル室中隔

Septum ventriculorum ノ裂隙ヲ通ジテ血液ハ左室内ニ流注シ爲メニ室中隔ハ永ク不閉ノ狀態ニ止ル如斯變化ハ既ニ胎生第二三ケ月ニ初マルモノニシテ大動脈辨ノ存スル部ノ下部ニ大小種々ノ缺隙ヲ殘スニ到ル Rokitansky 氏ニヨレバ其部位ハ hintere Theil des vorderen Septums ナリト云フ又同一理由ニヨリ卵圓孔ガ開存スルコトアリ或ハ肺動脈狹窄ニヨリ障害サレシ肺血行ヲ代償スル爲メニボタリー氏管ガ開存シテ大動脈ヨリ肺動脈ニ血流ヲ送ルコトアリ又同一目的ニ對シ Art. bronchialis. A. oesophagae. A. coronaria cordis ant. 等ガ擴張スルコトアリ

完全ナル肺動脈口閉塞ニソ肺動脈系ト大動脈系ノ間ニ何等ノ異常交通ナキ場合ニ於テハ右室ハ萎縮スルヲ常トスルモ稀ニハ却テ擴張肥大スルコアリ反之肺動脈狹窄ノ大多數ニ於テハ右室ハ强ク肥大シ心尖ハ右室ヨリ形成セラルヽニ到リ右室ノミナラズ心臓ハ一般ニ肥大擴張シ横經大トナリ rundliche od. stumpfkugelförmige Gestalt ヲ取ルニ到ル

（丙） 先天性肺動脈狹窄ノ局所症狀

視診上心臓部强ク凸隆シ心尖膊動ハ强盛セザルモ廣ク瀰漫セリ觸診上時トシテハ Fremissement ヲ觸ルコアリ打診上心臓濁音ハ殊ニ横經ニ於テ增大シ右胸骨緣ヲ越エテ右方ニ出ヅ聽診上ニ於テハ左第二第三肋軟骨部附近ニ於テ顯著ナル肺動脈口收縮期的雜音ヲ聽取ス該雜音ハ廣ク其附近ニ傳達シ時トシテハ頸部血管ニ及ブコトアリ極稀ニハ該雜音欠如シ或ハ重複スルコトアリト

該雜音ノ發生スル理由ハ甚明了ナリ即ハチ肺動脈口ハ狹窄シ且ツ該辨膜ハ此部ニ於テ横隔膜ノ如ク Vorragen スルニヨリ生ズ此際肺動脈壁粗糙ナルトキハ雜音益顯著トナル反之肺動脈口ガ全タク閉鎖シオルトキニ雜音ノ發生スル理由ハ未ダ充分ノ說明ヲ得ズ Gerhard 氏ニヨレバ此時多クハ血行障害代償ノ爲メニ心中隔幷ニボタリー氏管開存スルコト多キ故心臓收縮期ニ當リ血液ノ Überstrom ガ心中隔ヲ通ジテ大動脈系ニ入リ更ニボタリー氏管ヲ通ジテ肺動

脈ニ入リ込ムニヨリ此際雜音ヲ發スルナラント其他ノ場合ニ於ケル肺動脈口閉鎖ニ雜音ノ發スル理由ハ不明ナリ

(二) 室中隔欠損 II Die Defecte des Ventrikelseptums.

(甲) 室中隔欠損ノ病理解剖

欠損ノ最モ屢來ル部位ハ Der membranöse Theil 又ハ Der oberste muskulöse Theil トス本病ニテハ心臟ハ大抵肥大シ殊ニ右室ハ強ク肥大擴張ス屢肺動脈口狹窄又ハ卵圓孔ノ開存等ヲ併フ本病々理ニ就テハ C. V. Rokitansky ノ詳細ナル研究業蹟アリ

(乙) 室中隔欠損ノ局所症狀

單純ノ室中隔欠損(稀有ニシテ多クハ肺動脈狹窄ヲ併フ)ニ於テハ生前何等ノ症狀ヲ呈セザルコトアリ若シ血行障害ヲ來セバ其狀恰モ Erworbene mitral Insufficienz ニ類シ心臟收縮ニ際シ左室內ノ血液ノ一部ハ右室ニ流入スルヲ常トス(間接ト直接ノ差異ハアレトモ)從テ臨床上吾人ノ認知シタル主兆ハ右室ノ肥大幷ニ心臟基底部ニ於ケル縮期雜音ノ二ナリ而シテ右室ノ擴張ハ橫經ニ於ケル心濁音界ノ增大及ビ心尖膊動ノ强盛擴張ニヨリ之ヲ知ル可シ稀ニハ縮期雜音ナク純粹ノ正音又ハ僅カニ其正調ノ度ノ濁レル心音ヲ聽取スルニ過ギザルコトアリ Skoda 氏ノ研究ニヨレバ中隔ノ裂隙大ナル程雜音ヲ發スルコト少ナシト肺動脈第二音ハ屢亢盛ス其理由ニ就テハ Rokitansky 氏ノ詳密ナル說明アレトモ今ハ省略シツ本症ニ於ケルチアノーゼノ發生如何ニ關シ Friedreich 其他二三ノ學者ハ動靜脈血混否如何ヲ重要視スルモコハ左程ノ價値ヲ有スルモノニ非ズ何トナレバ單ニ靜脈ノ充滿過多ノミニテモチアノーゼヲ發生スルニ充分ナレバナリ但シ靜脈鬱積ノミニテハチアノーゼノ發生高度ナラズ時ニハ二尖辨又ハ三尖辨膜閉鎖不全ヲ繼發スル迄チアノーゼヲ發セザルコトアリ

（三）ボタリー氏管ノ遺存　Persistenz des Ductus Botalli.

本病ニテハ心臟收縮期ニ際シ血液ノ一部ガ大動脈ヨリ肺動脈內ニ流注スルヲ以テ肺動脈ノ血壓亢進幷ニ右室ノ肥大擴張ヲ來ス故ニ臨床上發現スル症狀トシテハ心臟濁音界ノ右方擴張胸骨下部ノ隆起肺動脈第二音ノ亢盛幷ニ肺動脈起始部ニ於ケル收縮期的吹性雜音等トス該收縮期雜音ハ長短不定ニシテ時トシテハ左總頸動脈或ハ胸部大動脈ニ輕ク傳達スルコトアリ

ボタリー氏管開存ニ際シ雜音ヲ發スル理由ハ一ハ肺動脈壁ノ緊張過度überspannungニヨリ一ハ狹キボタリー氏管ヲ通ジテ血流ガ廣キ肺動脈內ニ流注スルニヨル如斯大動脈系血液ノ一部ハ肺動脈內ニableitenセラルヽヲ以テKörper arterienpulsハ微弱トナルフランク氏ハ本病ニ於テ吸氣時ニ撓骨動脈々膊ノ微弱トナルヲ說ク之レ吸氣ノ際ハ肺動脈擴張シ大動脈內ヨリボタリー氏管ヲ通ジテ肺動脈內ニ流入スル血量增加スル爲メナリト既ニ小兒期ヲ經過セル本病患者ハ屢繼發性心內膜炎（殊ニ大動脈ノ部ニ於テ）ヲ起シ爲メニ他ノ雜音ヲ聽取セシムルコトアリ稀ニハボタリー氏管ガ動脈瘤樣ニ擴張シテ反廻神經ヲ壓迫シ聲音ニ變化ヲ來スコトアリ

（四）卵圓孔ノ開存　Offenbleiben des Foramen ovale.

卵圓孔開存ハ先天性心臟病中最モ障害少ナキモノニシテ單純ノ本病ニ於テハ血液循環機ニ何等ノ影響ヲ及ボサス爲メニ生活中全タク無症狀ニテ經過スルコトアリ大ナル欠損ニ於テモ亦然リ例之生前全タク心臟病的症狀ナク丹毒ニテ斃レタル七十六才ノ一婦人ノ解屍ニ於テ房中隔ノ大ナル欠損ヲ發見セルヅロチーツ氏ノ實例ノ如キ之レナリ之ニ反シ本症ニ僧帽辨膜不全閉鎖ヲ併發セル場合ニテハ血液ハ左房ヨリ右房ニ注入セラレ靜脈系ノ鬱積ヲ惹起シ高度ノチアノーゼヲ發ス可シ又右房ノ血壓ガ左房ニ比シ大ナル場合例之肺氣腫患者ノ Herz Insufficienz ニテハ血液

ハ却テ右房ヨリ左房ニ流入ス此事實ハ病理學上ノ興味アル彼ノ交叉性栓塞(一名不可思議性栓塞Paradoxe Embolie)ノ發生ヲ說明スルニ大ニ便ナルモノナリ

單純ノ本病ニテハ每常雜音ヲ聽取シ得ラルヽモノニ非ズト雖モ若シ聽取シ得ラルヽトキハ左第三第四肋骨部ニ於ケル縮期前雜音ナルコト多シ(房ノ收縮期ニ當ル)此ノ雜音發生ニ就テハ Föster, Schnitzler, Hüter, Meyer, Kolbmann 等諸氏ノ興味アル實驗例アレモ詳記スルノ餘白ナシ

先天性心臟辨膜病ノ診斷

稍黑色ヲ帶ベル特異ナル紫藍色、皷撥狀指趾、屢來ル發育障害、殊ニ口腔生殖器ニ於ケル畸形、詳細ナル既往症(就中ちあのーゼノ早期發顯)等アレバ本病ノ診斷ハ左程困難ニ非ズ若シ二三歲ノ幼兒ニ於テ心臟雜音ヲ聽取セバ譬ヒちあのーゼ等靜脈鬱積ノ兆ナキモ本病ヲ推測ス可シ之レ此期ニ於ケル後天性心臟病ハ甚ダ稀有ノモノナレバナリ既往症不明ノ年長小兒又ハ成人ニ於テ特異ノちあのーゼ欠如スルトキハ心臟變化ノ狀態(主ニ右心)ニヨリ本病ニ疑ヲオクノミ

既ニ先天性心臟病ノ診斷ヲ下シタル後更ニ如何ナル種類ニ屬スルヤヲ診斷スルハ極メテ困難ノ事ニ屬ス只雜音ノ性質其他前記症狀ニヨリ肺動脈狹窄ノ診斷ハ略確定スルヲ得ト雖モ同時ニ室中隔ノ欠損ヲ伴フカ或ハ卵圓孔ノ開損ト合併セルカ將タ又ボタリーー氏管開存ガ之レニ加ハリオルヤ乃至其他ノ畸形ノ併發アルヤ否ヤノ診斷ハ困難否殆ンド不可能ノコトタリ生前强イテ之ニ診斷ヲ下スモソハ通常死后解屍ノ所見ト一致スルコト稀ナリ只多少鑑別ノ資トナルハ

一、打診上肺動脈起始部ノ擴大ヲ認メちあのーゼ少ナク且ツ雜音ガ左總頸動脈ニ傳達スレバボタリーー氏管開存ヲ

疑フ可シ

二、肺動脈起始ノ収縮的雜音ト同時ニ両側頸動脈上ニ傳達シ來ル雜音アリテ肺動脈起始部ノ擴大顯著ナラザルモノハ Defect im Vorderen Kammer septum ヲ疑フ可シ

先天性心臟病ノ經過幷ニ豫後　Verlauf u. Prognose d. Angeborener Herzf ehler.

生死暫ラクニシテ死スルモノ又ハ二三年ニシテ夭死スルモノ甚ダ多シ若シ幸ニシテ分娩後窒息發作ヲ來スコトナク肺血行調ヒ心臟完全ナル代償機ヲ得レバ比較的長ク生命ヲ保持スルヲ得此際患兒ハ容易ニ發スル心悸亢進胸内苦悶ノ爲メニ劇列ノ遊戯勞働ヲナス能ハザルモ尚ホ中等度ノ營養狀態ヲ保チ輕度ノ勞働、容易キ職業ニ從事スルヲ得ルモノナリ

爾後ノ經過中死因タル可キ繼發病中最モ主ナルモノハ肺結核ニシテ實ニ生命ヲ持續セシ患者ノ大半ハ本病ニヨリ斃ル、モノトス一二ノ學者ハ其源因ヲ肺ノ受容スル血量僅少ニシテ肺組織ノ抵抗力不充分ナルニ歸セリ而シテ此肺臟變化ハ左肺ニ來ルコト多ク又両側ニ來ルトキモ左肺ノ病變重キヲ常トス肺結核ニ亞ギテ死因タル可キ繼發症トシテハ肺炎、肺栓塞、后天性繼發性心臟病（代償機ヲ失ヒ血壓減退ス）等ヲ數フ可シ

Stölker氏ニヨレバ七十九例ノ先天性心臟病患者中

四例生后一日。四例一週。六例二週乃至三ヶ月。十例五ヶ月乃至六ヶ月。十八例半年乃至一年。十四例一年乃至十年。八例十一年乃至十五年。七例十六年乃至廿年。二例廿年乃至卅年。三例卅年乃至卅五年。三例卅六年乃至四十年間ニ死亡セリト云フ

先天性心臟病中肺動脈狹窄ハ豫后比較的最モ良ニシテ五十年以上迄生活セルモノナキニアラズ而モ廿五才ヲ超ユル

ハ稀有ニ屬ス

室中隔欠損ハ前者ヨリ豫后良ナラズ高年ニ達スルモノ稀ニシテ大抵栓塞ヲ來シ又ハ不全閉鎖等一般症狀增惡シテ夭死ス

Gerhardt 氏ノ集メシ十例ニ就テ見ルモ

五例一年內。二例十八年內。一例廿三年內。一例卅九年內。ニ死シ一例ハ不明ナリ但シ此中早ク死セシ例中ニハ室中隔欠損ニ他ノ心臟發育異常ヲ併ヒオリシト

先天性心臟病ノ療法　Therapie der Angeborener Herz fehler.

根治的特異ノ療法ナリ只攝生法ヲ旨トス即チ精神身体ノ安靜ヲ守リ易化滋養ノ食餌ヲ取リ冷水摩擦ノ如キ水浴法等ニヨツテ感冒肺患等ヲ豫防スルノミニシテ他ハ全タク對症的ニ處置ス可キノミ

例之分娩時ノ Stick Anfall ニハ Sauerstoff—einathmungs Behandlung 又ハ Einathmung der Complimierter Luft 等ヲ行ヒ爾后呼吸困難心悸亢進心臟部疼痛脉膊ノ不正等ヲ來セバ心臟部冷罨法實支答里斯其他强心等ヲ處シ水腫ヲ來セバ利尿藥ヲ投スル等臨機應變ノ處置ニ出ヅ可シ

余ガ實例

初診明治卅八年十一月廿七日

年齡十七才一男子

橋本某

石川縣能美郡尾口村產

血族ノ關係

祖父母ハ男系女系共ニ既ニ病歿シ患者其ノ病名ヲ知ラズ双親ハ梅毒ヲ有セズ酒ヲ好マズ非血族的結婚者ナリ患者ハ其第三男ニシテ兄弟七人ヲ有ス其中最長兄一人ハ患者ガ恰モ母体内ニアル際ニ夭死セシ爲ニ母ハ愛惜悲哀ノ極ニ陷リ精神沈鬱就業厭忌ヲ來シ日夜涕涙之レ事トセシカバ父ハ旅行ガ彼女ニ幾分ノ慰籍ヲ與ヘ悲觀的感情ヲ他ニ轉向セシム可キヲ考ヘ彼女ヲ伴フテ信州善光寺詣デ徒歩旅行ヲ企テ二週余日ヲ費シテ往復歸家セシガ爾來彼女ノ精神ハ漸次舊ニ復スルヲ得三ヶ月余ヲ經テ一男兒ヲ娩ム本患者即ハチ之レナリ

本患者血族中發育不全其他ノ畸形者ナク又卒中癲癇癌腫結核等ノ遺傳ナシ

既往病歴幷ニ生活狀態

天賦薄弱薄柳ノ質極ク幼時（恐ラクハ先天的ナランモ両親ガ氣付キシハ生后二三ヶ月ヲ經タルトキナリシト）ヨリ口唇鼻尖耳翼頰部四肢尖端等一種帶黑紫藍色ヲ呈シ殊ニ啼泣時ニ顯著トナレリ年漸ヤク長スルニ及ビ他兒ハ活潑ナル郊外遊戯ヲ好ムモ自己ハ僅カノ運動ニヨリ直チニ心悸亢進胸内苦悶及ビ時ニハ眩暈ヲ來スガ爲メ群兒ト嘻戯運動ヲ共ニスル能ハズ獨リ自ラ常ニ室内ニアリテ女兒的遊戯ニ耽レリ十三四歳ニ及ブモ該症狀依然治セズ爲メニ未ダ劇烈ノ勞働ニ從事セシコトナシ

麻疹ハ經過セルヤ否ヤ不明種痘數回、善感ノコト只一回アリシノミ、熱性傳染病僂麻質斯梅毒痳疾等ニカヽリシコトナク又下肢其他身体ニ浮腫ヲ來セシコトナシ飲酒セズ又喫煙セズ特種嗜好物ナシ

實父ニ就テ彼ノ智力發達ノ情ヲ尋問セシニ幼少時ハ同年齡ノ他兒ヨリ稍理會力乏シキ如クナリシモ學校ハ一回モ失敗セシコトナクシテ尋常小學四年ヲ卒ヘタリト

明治三十八年十一月廿七日來院乞診

當時訴フル所左ノ如シ

三十日許前ヨリ何等認ム可キ源因ナクシテ輕度ノ嚥下困難ヲ來タシ固形物ヲ急食スレバ時トシテ食塊ガ食道中間部(胸骨体下部ノ高サ)ニ抵滯スル如キ感アリシガ其後症狀漸々增進シ十五日前ヨリハ殆ンド毎食后固形食ハ食道ニ停滯シテ下ラズ動モスレバ食事中嚥下セシ食塊ヲ逆出スルコトスラアルニ到リ米飯ヲ廢シ粥汁ヲ取ルノ止ムナキニ到レリ但シ液体嚥下ニハ障害ナシ近來胃部ニ時々攝食ニ關係ナク鈍痛ヲ覺ユルニ到リ又患者ガ幼時ヨリ有セシ心悸亢進呼吸促迫眩暈ノ感ハ近來增惡セル如ク僅少ノ運動ニ際シテモ左胸内ニ苦悶ヲ覺ユルニ到レリ其他頭重頭痛咳嗽咯痰嘔氣呑酸嘈囃雷鳴等何等ノ自覺症ナシ

食慾尋常但シ嚥下困難ノ爲メ粥ヲ取レリ

便通稍秘結二日一行　尿利尋常

現症

体格榮養共ニ中等外觀上身体ニ畸形ナク發育亦尋常ナリ顏貌稍痴鈍狀ニシテ其色ちあのーゼヲ帶ブ殊ニ口唇頰部耳翼最モ顯著ナリ眼球稍大ニメシカモ僅カニ突出ス眼瞼結膜亦高度ノちあのーゼヲ呈ス眼球結膜ニハ紫藍色ノ小血管怒張迂回セリ瞳孔ノ大サ反應尋常、視力辨色力尋常、眼底ヲ檢スルニ乳頭稍充血シ網膜面ハ一般ニ靜脈輕度ニ怒張迂回ス耳翼皷膜ニ異常ナク聽力亦尋常ナリ鼻腔ニハ輕度ノ肥厚性鼻炎アリ口腔粘膜及ビ舌ハ一般ニ强度ノちあのーゼヲ呈シ舌背ハ一面ニ黃白色ノ薄キ苔ヲ被リ口内惡臭アリ齲齒ナシト雖モ田舍漢ニシテ口内ノ清潔ヲ欠キ齒列間ニハ齒石、食物片齒垢充塡附着セリ扁桃腺肥大セズ懸雍垂形狀尋常

頸部

形狀尋常、両鎖骨上窩ニ於テ心縮期ニ殆ンド一致シテ頸動脈ノ膊動ヲ認ム頸靜脈膊動ナシ觸診上両側胸鎖乳嘴筋ノ后緣ニ當テ皮下ニ能ク移動スル硬固ナル小豆大ノ淋巴腺二三ヲ觸、聽診上獨樂音等ヲ聽カズ

胸部

肺臟

視診上胸廓ノ搏成通常、右鎖骨上窩僅カニ陷凹セルガ如シ腹式呼吸ヲ營ナミ深呼吸ヲ命ズルニ左右胸廓ノ運動同一ナリ

觸診上聲音振顫尋常、壓痛アル部ナシ

打診上両肺前面尋常、后面ハ左右共ニ僅カニ抵抗强キガ如シ

聽診上水泡音等ヲ聽カズ呼吸音尋常ナリ只左肺后面下葉ノ部稍微弱ナルガ如シ

心臟（附動靜脈系）

視診上左胸前面心臟部稍膨隆シ心尖膊動ハ尋常部位ニアレトモ廣ク瀰蔓セリ心窩部上部ニ於テ僅ニ膊動ヲ認ム又左第二肋間胸骨緣近傍ニ於テ心臟収縮時ニ極僅カニ遲レテ（殆ド同時）ニ膊動ヲ見ル

觸診上心尖膊動ノ部位尋常、其强サ稍强ク且ツ僅カニ正調ヲ失セルガ如キモ Katzen Schnurren ヲ觸レズ又心尖膊動ノ外ニ一般ニ心臟部ニ於テ廣ク膊動ヲ觸レ心窩部ヲ手掌ニテ强ク觸壓スレバ明ラカニ膊動ヲ觸レ得可シ肺動脈口部又膊動ヲ觸ル可シ

打診上左右両室殊ニ右室ノ擴張ヲ認ム其打診畧如別圖聽診上心尖第一音尋常第二音僅カニ亢盛ス肺動脈第一音ハ著シク延長シ騷鳴ヲ帶ベル雜音ニシテ第二音直チニ之レニ次ギ聽コユ而シテ肺動脈ノ収縮期的雜音ハ左第二肋間胸骨

緣ニ於テ最モ明了ニ聽取シウルノミナラズ尙ホ胸骨左緣ヨリ副胸骨緣ノ外方約一仙迷ノ間ニ於テ第二第三第四肋間ニ於テモ又聽取スルコトヲ得之レ恐ラクハ肺動脈口ニ於テ發生スル雜音ガ此部ニ傳達スルモノナル可ク心中隔欠損ニヨル左右心內ノ血流混合ノ爲メニハ非ザル可シ右第二肋間胸骨緣ニ於テモ肺動脈收縮期的雜音ノ傳達スルアレトモ大動脈第一音自己ハ正調ナラン第二音梢亢進ス三尖辨口第一音通常第二音稍不純ナリ

股動脈ハ理學的診査ニ於テハ何等異常ヲ認メス

撓骨動脈々膊ヲ觸ルルニ左右同時ニシテ其數九十五六至、正調ナレモ稍重復脈ニ類ス試ミニ脈波計ニヨリ脈波ノ形狀ヲ檢スルニ其ノ大サ尋常ナレモ高サ稍低ク且ツ一種ノ重復脈ヲ呈ス Blutnadel ニテ耳翼ヲ穿刺シ壓ヲ加ヘズシテ血液ヲ涌出セシムルニ其色暗赤色ヲ帶ブ Hammelschlag 氏液ニテ比重ヲ測定スルニ大凡一〇六五（比量計不精密ニシテ精測スルヲ得ズ）ニシテ其一立方密迷突中ノ赤血球數八百四十五万（尋常男子ハ五百万）ナリヘモグロビン含量ハ器械破損シオル爲メ測定スルヲ得ザリシト雖モ赤血球數ノ增加ニヨリ徵スルモ亦通常ヨリ增量シ居ルヲ推知シ得可シ血液ノ新鮮幷ニ乾燥標本ヲ作リ檢セシモ特別ノ異常ヲ認メザリキ

腹部

視診上一般ニ輕ク膨隆ス臍ハ突出セズ

觸診上腹壁一般ニ抵抗稍强キモ別ニ硬結物ナク又壓ニ過敏ナル所ナシ肝脾共ニ觸レズ胃腸ニ振水音ナシ

試ミニ某日食道消息子ヲ通シテ食道狹窄如何ヲ檢セシニ能ク通ズルコトヲ得タリ

打診上肝胃等內臟器ノ境界尋常ニシテ胃ハ常ニ鼓音ヲ發セリ

脊柱彎曲ナク又壓痛ナシ

上肢

筋肉ノ發育尋常、指尖ハ膨大シテ所謂 Trommel Schlager Finger ヲ呈ス上肢腱反射稍亢進ス

陰部、陰莖陰囊等ニ畸形ヲ認メズ只年齢ニ比シ陰莖ノ發育稍惡シキガ如シ陰毛幷ニ腋窩毛ノ發生鬆疎ナレトモ其性狀尋常ナリ提睾筋反射尋常

下肢

趾尖ニ於テ Trommel Schlager Zehe ヲ認ムノ外異常ナシ膝蓋腱反射稍亢進ス

上下肢共ニ其爪甲ガ掌跖面ニ向ツテナセル彎曲ノ度ハ縱橫經共ニ通常人ヨリ稍强度ナリ

尿檢査

其量尋常比重又尋常、濃帶黃赤色ニシテ弱キ酸性反應ヲ呈ス糖蛋白胆汁色素等ナク尿酸鹽數又少量ヲ含ムノミ其他異常成分ヲ認メズ

糞檢査

黃褐色圓柱狀有形便ニシテ虫卵ナシ

十一月二十八日試ニ胃液檢査ヲ行フ其成績如左

ラグラムス紙反應	微弱	總酸量	〇、一三一四
コンゴロート紙反應	微弱	遊離鹽酸	〇
ギユンツブルク液反應	微弱	運動力（胃洗殘渣）	五〇、〇

經過

十一月二十七日ヨリ實荚答里斯浸(〇、五)一〇〇、〇ヲ投ジ安靜ヲ守ラシメ床上ニ安臥セシム三四日ヲ經テ檢スルニ心臟雜音ノ强度稍減ゼシモノノ如シ

十二月二日ヨリ實荚浸ヲ廢シ稀鹽的白弗聖劑ヲ與フ

十二月三日食道ブージーヲ用ヰ檢スルニ別ニ狹窄ヲ認メズ十一月二十八日胃液採取ノ爲メ胃管カテーテル送入ノトキモ狹窄ヲ認メザリキ其后一二回胃管カテーテルヲ挿入セシニ前ニ患者ガ訴ヘシ食道狹窄症狀(嚥下障害)ハ去リ固形食物能ク通過スルニ到レリ

爾后單ニ安靜ヲ守ラシメ前記稀鹽酸的劑ヲ連用セシメ敢テ强心藥ヲ用ヰザリシガ心悸亢進胸內苦悶等ノ自覺症大ニ輕快セリ然レトモ僅カノ勞働后ニモ尙著明ノちあのーぜヲ呈シタリキ明治三十九年二月十日患者ハ自覺症ノ輕快ヲ喜ビテ退院セリ入院中ノ病床表ノ一部左ノ如シ

結論

最幼時發現セルちあのーぜ心臟殊ニ右心ノ擴張、肺動脈口第一音ノ顯著ナル雜音、皷撥狀指趾等前記症狀ニヨリ余ハ本患者ヲ Angeborene Herzfehler bes. Stenose d. Art. Pulmonalis ト診斷セリ但シ肺動脈口狹窄ノ外ニ他ノ心臟畸形(殊ニ右心ト左心ノ異常交通或ハ肺動脈ト大動脈ノ異常交通)ヲ併有シオルナラン何トナレバ若シ本患者ニシテ前記ノ如キ他ノ心臟畸形ヲ供ヘザル單純ノ先天性肺動脈狹窄トスレバ血行障害(靜脈血行)ノ症狀幷ニ呼吸困難(肺循環系ノ血量僅少ニシテ血液ノ酸化作用不充分ナルニヨリ)ハ更ニ一層顯著ナル可ク又統計ニ徵スルモ單純ノ肺動脈狹窄ハ甚稀有ノモノナレバナリ

而シテ如何ナル心臟畸形ヲ併有シオルヤノ診斷ハ大家ト雖モ尙ホ至難トスル所況ンヤ不肖淺學者ノ企及ス可キ所ニ

非ズト雖モ本患者ノ症狀（就中右室ノ擴張幷ニ肺動脈口部以外ニ廣ク雜音ヲ聽取スルコト等）幷ニ統計上ヨリ考フレバ恐ラクハ或ハ室中隔ノ欠損ヲ供フモノニ非ラザルカ確診ハ死后剖見ニヨル可キノミ

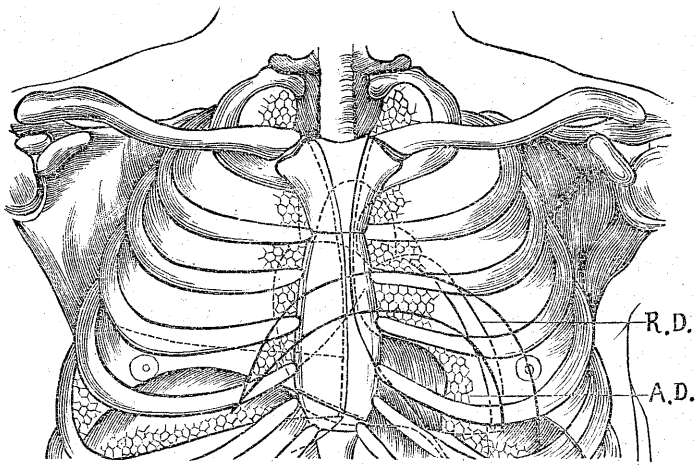

R. D.=relative Dämpfung.
A. D.=absolute Dämpfung.

本例ニ於テハ生誕當時ノ異常、心臟以外ノ身体部分（陰部軟口蓋等）ノ畸形、出血傾向等ヲ認メザリキ眼球突出、網膜變化、血液ノ性狀等ハ成書ニ一致セリ痴愚狀顏貌精神發育障害モ亦輕度ナガラ之ヲ認ムルヲ得タリ

本患者ハ先天性心臟病中豫后比較的善良ナル肺動脈狹窄ニシテ且ツ未ダ肺結核ノ兆候ナク（打診上僅カニ抵抗强キ所アレトモ）入院后安靜ヲ守リ滋養品ニ富メル食物ヲ得營養大ニ可良トナリシニヨルモ不慮ノ併發症ナキ限リハ尙ホ比較的長ク生命ヲ保持スルヿヲ得可シ

本患者ガ訴ヘ來リシ嚥下障害ハ患者ノ性格体質等ヨリ考フルモ神經性ノモノニハ然ラザル可ク又ブーシー送入容易ナルコト並ニ既往症ニヨルモ瘢痕等ニ因スル瘢質的食道狹窄ニモ非ラザル可シ或ハ心臟殊ニ擴張セル右室ニヨル壓迫性食道狹窄ニハアラザルカ（之レ亦甚ダ疑ワシケレトモ）

終リニ臨ミ恩師松浦部長ガ本例報告ヲ許可セラレタルノ好意ヲ感謝ス