

◎腓腸筋ノ異常

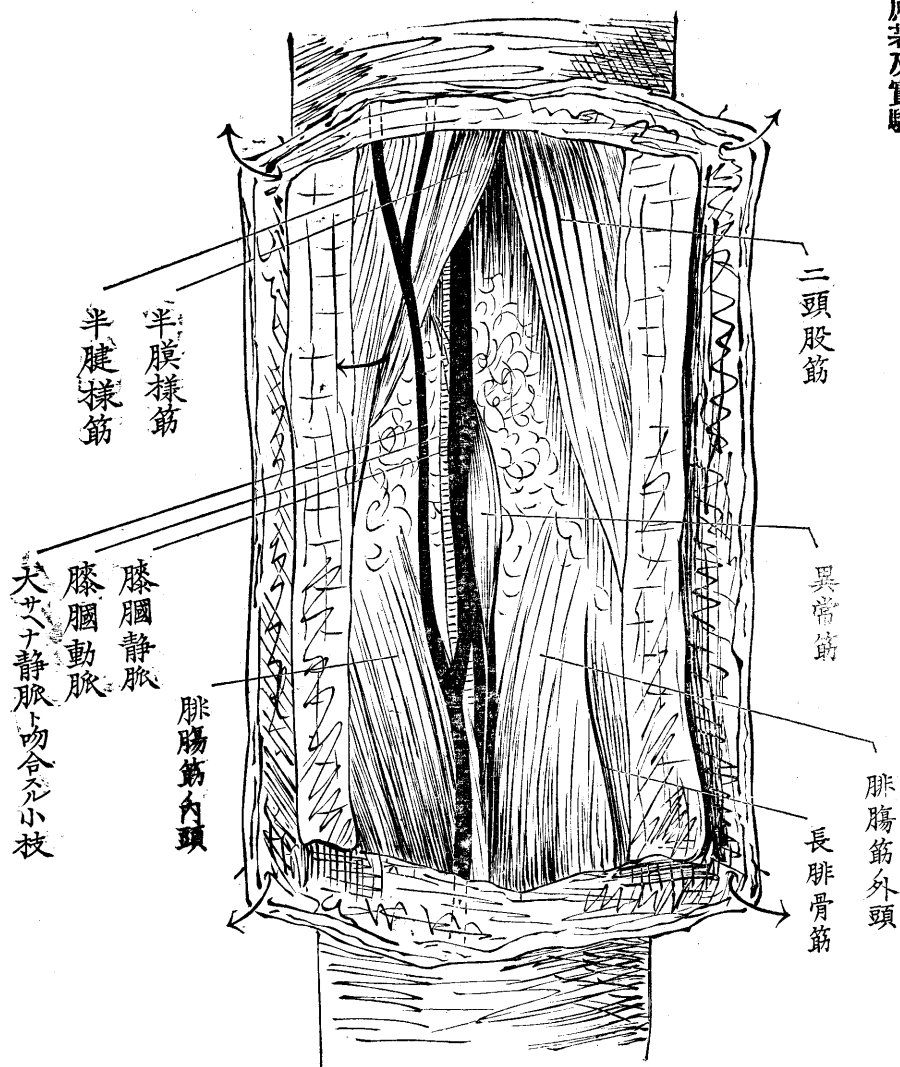
中島 擴三
中國政太郎

左ニ記載スルハ生等カ昨年十二月解剖實習ノ際偶然遭遇セシ處ノ異常腓腸筋ナリ今之ヲ報道スルニ先キ左ニ之ニ關スル先哲ノ記載ヲ掲ケン

予(ヘンレイ氏)ハ一回腓腸筋ノ第三頭アリテ常規二頭ノ中間寧ロ内頭ニ近ク其ノ上方ヨリ扁平頭ヲ以テ起リ降リテ圓柱狀ノ腱トナリテ腓腸筋ノ中間ニ入ルモノヲ見タリ(ヘンレイ氏解剖書第一卷三〇八頁一八七一年)

股動脈ノ欠損セル時ニ於テ坐骨神經動脈力之ニ代ハリ降リテ膝膈動脈トナリ靜脈ノ後ヲ下ル時コノ兩脈管ノ中間ヲ三頭腓腸筋(二頭腓腸筋ノ異常)ノ大腿骨ヨリ起リタル一頭ガ走ル云々(同書血管篇三二七頁)

生等ノ實習セル屍體ハ筋肉ノ發育住良ナル二十三歳ノ男子ニシテ異常筋ハ右側ノミニ存シ其ノ起始ハ全ク前記第一ノ記載ノ如ク尙ホ詳述スレハ大腿骨内上髁ノ上約ソ二仙迷ニ於テ膝膈動靜脈ノ前側ヨリ起リ下ルニ隨テ脈管ニ密接シテ其ノ外側ヲ回リテ後側ニ出テ細腱トナリテ腓腸筋ノ二頭ノ間ニ入ル故ニ其ノ脈管ニ於ケル關係ハ第二ノ記載ノ如クナラス(勿論脈管ノ經過ニハ異常ナカリキ)其ノ筋腹ノ太サ七密迷長サ約六仙迷起始ヨリ腓腸筋ニ合スル迄ノ總長約十三仙迷ナリキ但シ神經ニハ關係スル所ナク又之ト殆ント同大ナル長足蹠筋ハ通例ノ位置ニ於テ別ニ存在スルヲ見タリ



コノ筋ノ臨床上ニ於ケル關係ハ生等ノ未タ學ハサル所固ヨリ先輩諸君ノ一考ヲ煩ハスヘキモノ然レモ膝膕ニ於テ脈管ヲ結紮セントスル場合ノ如キ或ハ注意スヘキモノニアラサルナキカ聊カ記シテ示教ヲ乞フ

因ニ記ス本件ニツキテハ恩師金子教授ノ指導ヲ辱フシ大ニ利スル所アリタリ因テコゝニ鳴謝ス又該筋ハ甚タ稀有ノモノニシテ同教授スラモ今回始メテ遭遇セラレタリト云フ

◎卵巢囊腫摘出術傍觀記事

藤井助雄

一千八百〇九年 Ephraim Mc. Danell 氏カ John Bell 氏ノ指導ノ下ニ初メテ規則的ニ卵巢囊腫摘出術 Ovariohysternectomyヲ實施シ佳良ノ成績ヲ得テ以來泰西ノ諸大家續々トシテ輩出シ嶄新ナル考案ト諸般ノ沿革ニヨリ此ノ術益々賞用セラレ遂ニ今日ノ盛ナルヲ至セリ而モ駭々タル醫學ノ進歩ト共ニ吾人又屢々之ヲ實見スルヲ得ルノ機連ニ達ス而シテ予カ今茲ニ記載セントスルモノ亦タ實ニ此一例ノミ固ヨリ敢テ珍奇ナルモノアルニアラス又特ニ價值アル所ノモノアルニアラサルナリ且ツ前號河合君ノ報告アリ貴重玉林ノ紙上再ヒ重複ノ記事ヲ掲クルハ或ハ識者ノ嗤笑ヲ招カン事ヲ恐ル然レトモ此卑近粗蕪ナル一小實見談偶々又手術ノ他ニ猶ホ臨床上甚タ注意スヘキ事ノ併有セルヲ覺知ス固テ淺學寡聞ヲ省ミス茲ニ其概要ヲ記シ以テ大方諸君ノ猛省ヲ乞フ所アラントス

患者

某婦

富山縣人

年齡五十三才

●原著及實驗