

# 原著及實驗

## ◎先天畸形一束

會員 木村孝藏

同 松本善次郎

### 第一 斜顔面破裂

抑モ顔面ニ先天性畸形ヲ發スルノ類シキハ蓋シ其發育狀態甚々複雑ナルカ故ニシテ顔面ハ胎生上第一顯弓ト中及側前頭突起ノ交互癒合スルニ依テ形成セラル然ルニ若シ癒合機ニシテ不全ナル時ハ其部ニ破裂ヲ殘シ癒合常度ヲ過クレハ異常ノ閉鎖ヲ招クニ至ルヘシ

今顔面ノ先天性畸形ヲ大別スルニ二種アリ其一ハ第一顯弓ニ他ノ一ハ前頭突起區域ノ發育障害ニ基ク者ニシテ甲ニ屬スル者ハ(一)橫顔面破裂(二)中央唇破裂(三)先天性下唇瘻管(四)口閉鎖及小口(五)耳瘻管及耳贅片(六)巨耳及小耳(七)舌欠損(八)重複下顎等ニシテ○乙ニ屬スヘキ者ハ(一)免唇(二)口蓋破裂(三)中央鼻破裂所謂小狗鼻(四)側鼻破裂(五)斜顔面破裂之レナリ

余輩カ茲ニ報道セント欲スル患者ハ稀有ナル先天性頭部癍痕ヲ有スルニ小兒ニシテ一見恰モ臍帶ノ壓迫ニ由レル破裂ノ癍痕治癒ヲ營ミシ者ナルカ如キモ二者共ニ同一ノ部位ニアリテ又其方向ヲ同フシ全ク異ナル所ナキ狀態ヲ呈スルヲ以テ見レハ其原因恐クハ臍帶壓迫等ノ如キ偶發事件ニアラスノ胎生中特種ノ發育障害ニ由ラサルヘカラス之ヲ上記ノ分類中ニ求ムレハ遂ニ斜顔面破裂ノ一種ト見做サザルヲ得ス、夫レ此症ハ前頭上顎突起間ノ癒着不全ニ由テ起リ所謂眼鼻溝ニ當ルカ故ニ其完全ナル者ハ口角若クハ尋常免唇ニ於テ見ルノ部位ヨリ起リ鼻側ヲ過キテ内眥部ニ上ルカ或ハ尙外上方ニ走リテ外眥ニ達シ若クハ尙進シテ前頭ノ側方ヲ越ヘ通常毛髮部ニ終ル者(第三圖—E. Albert氏外科書第二十九圖轉載)ナリ然ルニ余輩ノ患者ハ第一圖及第二圖ニ示スカ如ク癍痕

管ニ外背、前頭部ニノミ止マラス遠ク顛頂部ニ亘レル者ニシテ之レ恐クハ先天性斜顔面破裂ノ子宮内ニ於テ癒着ヲ營ミ癒痕ヲ殘セル者 Varnarthe Schrage Geischtspalte ナラン

(第一圖ノ患者) 織田マ○ 齡七年 礪波郡○村住 學生 明治廿八年十二月入院

患者生來右側頭部ニ於テ帶狀ノ癒痕ヲ備ヘ生長スルニ從テ癒痕モ又増大スルノ傾アリ其面ハ毛髮ヲ欠キ上際ノ一部ニ汚物蓄積シ膿汁少許ヲ貯フルコアリト体格榮養共ニ善良ニシテ他部ニ畸形ナク頭蓋顔面又常態ナリ癒痕ハ右眉毛部外端ニ始リ外前頭部ヲ過キリテ外上方ニ斜走シ右顛頂結節ノ前上部ニ終ル處ノ一帶ヲナシ其長徑十五Cm幅一—三Cmニシテ皮膚面ヨリ突隆シ前半部ハ稍平坦ナルモ上部ニ至ルニ從ヒ半球形ヲナシ其面凹凸不平ニ恰モ腦回轉様ノ觀アリ其色帶青褐色ニシテ濃淡部位ニヨツテ差異アリ

頭蓋骨中欠損凹陷等ヲ認メス上顛骨瞳孔等ニモ變常ナシ上顛内門齒左側ノ者ハ既ニ完備セルモ右側永久齒ハ未タ發生セス其他身体諸部ニ濕疹アル者ナリ(第二圖ノ患者)ハ記載ヲ略ス

## 第二 頤中央部ノ皮膚贅片

吾人ハ日常耳ノ前部ニ於テ皮膚贅片ヲ目撃スルノ機會甚タ多シト雖頤部ニ於ケル先天性皮膚贅片ニ至テハ實ニ稀有ナル者ニシテ下唇破裂ニ伴ヒ下顛ニ腫物様突起ヲ現セル者ヲ目撃セシ人アルモ單獨ナル下顛贅片ヲ記載スルノ條項ハ成書中未タ之ヲ見ス此畸形ハ上記分類中第一顛弓ノ發育障害ニ基ク者ニシテ患者ハ河北郡南○村農庭田○三郎ノ男ニシテ明治廿八年十月九日外來患者トナツテ來タリ生後八日ヲ經過シ第四圖ニ示スカ如ク贅片ハ下顛ノ中央ニ懸垂シ大豆大ニシテ其色皮膚ニ均シク内ニ軟骨等ヲ藏スルコトナクノ柔軟ニ且下顛骨及他部ニ變常ナク体格榮養共ニ佳良ナル嬰兒ナリシ

## 第三 巨舌

舌ノ先天性畸形ヲ數フレハ(一)舌破裂(二)舌癒着(三)舌繫帶短小及過長(四)舌欠損及長舌(五)先天性乳嘴肥大及巨舌等ニシテ其内繫帶短小ノ如キハ屢見ル所ノ症ナリ我「クリニツク」ニ於テハ巨舌甚タ稀ニシテ當時記憶ノ存スル所ハ唯本患者ノ一アルノミ巨舌ニハ種々ノ名稱アリテ舌脫出、懸垂舌又先天性舌水管腫(單水管管腫、海

綿性及囊腫性水脈管腫ヲ區別ス)ト稱ス(Wegener氏ハ巨舌多クハ水脈管腫ナルヲ唱フ)我患者ハ舌ノ大サ僅ニ常態ノ二倍ニシテ全ク口内ニ藏スルヲ得敢テ言語ノ障害等ヲ見サルカ故ニ手術ヲ施サス從テ解剖的構造等ヲ知ルコト能ハサルハ遺憾ナリシ左ニ患者病歴ノ概略ヲ記サン

(第五圖ノ患者) ○村○男 齡十六年 金澤住 學生 明治廿八年四月四日外來

患者ハ生后常ニ舌ヲ吐キ流涎甚シク其頃ヨリ舌体ノ大ナルヲ認メシカ四才ノ頃ニ至リ舌ニ微痛ヲ訴ヘ漸々増大ノ傾アリテ言語障害現ハレ辛味ノ食物ハ過敏トナリ熱冷ノ者ニ於テハ然ラス嚥下ニハ害ナカリシ然ルニ十二歳ノ頃ヨリ言語障害去リ當時憂フル處ハ只舌体大ニシテ肥厚セル管狀ノ卷轉ヲ營ム能ハサル而已舌ハ厚クシテ其質硬ク表面粗糙ニシテ乳嘴肥大シ舌縁右側ノ中央ニ於テ裂痕ヲ見ル身体他部ニハ異常ヲ認メス

#### 第四 先天性指趾自然脫落

指ノ先天性畸形ニハ數種アリテ、大指、小指、長指、短指、多指、指欠損、斜指、癒着指、脫落指等之ナリ彼ノ多指、癒着指ノ如キハ日常屢目撃スル所ノ症ニシテ、敢テ珍奇ナル者ニアラスト雖他ノ畸形殊ニ余輩カ今茲ニ述ント欲スル者ハ遙ニ稀有ニ屬シ其報告甚少シトス

以下記載スル所ノ指趾ノ畸形ハ他ノ先天性指骨異常等トハ原因上大ニ異ナル處アリテ、一種病理的ノ機轉ニ依リ胎生中已ニ完成セン指趾ノ自ラ切斷脫落セラル、者ナリ

一般ニ肢節自家切斷 *Selbstamputation* (*Amputation Spontanea*)ト稱スル者ハ胎兒ノ肢節子宮内ニ於テ羊膜癒着、卵膜索ノ収縮臍帶ノ絞窄等ニ由テ離斷セラル、者ノ謂ニシテ稀ニハ胎生中ノ絞斷不全ニ由リ只々輪狀ノ絞窄溝ヲ留メ後年ニ至リ始テ脫落シ終ル者アリ又上膊、前膊等ノ切斷セラル、ニ至ルコトアリト云(*Beauregard*) 先天性指脫落 *Congenitale Dactylolysis*ノ發生ニ就テ *Gruber* *Meunzel* 氏ノ說ニ據レハ胎生中尋常ノ *Handplate* 分裂シテ五指ヲ造リ其周圍ニ發起スル上皮沈降或ル不明ノ病的狀態ニ陥ル (*abnorme Epithelienankung*)ニ由テ起ルコトヲ發見セリト

如斯異常ノ上皮沈降ハ始メ指趾ニ輪狀ノ絞窄ヲ現ハシ絞窄溝漸ク深キニ至レハ遂ニ骨ヲ侵シ玆ニ指趾ノ絞斷

Ischmerungヲ將來スル者ニシテ其斷端ニハ尋常ノ眞皮組織及表皮層ヲ備ヘ決シテ他ノ原因ニ由テ起ル指脱落ノ如キ癩痕ヲ認メスト又如斯指趾ノ絞斷ニシテ己ニ胎生中其機轉ヲ終ル時ハ患者ハ短小ノ指若クハ指欠損ヲ以テ生産シ或ハ尙其度全カラサルキハ指趾ニ絞窄溝ヲ現ハシ后年ニ至ルニ從テ溝涅漸ク深サチ増シ遂ニ絞斷スルニ至ル者ナリ余輩カ掲ケタル圖中ニ於テモ明ニ兩種ノ存在ヲ知ルニ足ラン

(第六圖ノ患者) 河北郡高〇〇村住農家族 坂井〇次 生后十日 明治廿七年三月外來

患者生ナカラニシテ兩手指ニ畸形ヲ有シ其(右手)ハ拇指ヲ除クノ外四指悉ク第一二指節間ニ輪狀ノ絞窄溝アリ又中指ハ基タ短クシテ殆ト他指ノ半ニ過キス尖端鈎狀ナナシテ小指側ニ向ヒ屈曲スルヲ見全ク上皮ヲ以テ被包セル(左手)モ又同様ノ絞窄アルノ外尙第二三指節間ニ於テ僅度ノ絞窄アリ且ツ食指及中指短ナルヲ見ル此ニ甚タ奇異ナルハ示、中指及環指間ニ互レル皮膚ノ索狀物アリテ互ニ連繫セル狀態ナリ(金澤醫學會雜誌第六卷中此患者ノ報告アリ)

(第七圖ノ患者) 富山縣礪波郡東〇〇村住農族 女高瀬〇〇 生後二十一日 廿九年八月外來  
患者ハ先天性ニ右手指及兩足趾自家切斷ヲ現ハシ且ツ兩内鬮足ナリ現症ハ圖ニ示スカ如クナルヲ以テ記載ナ略ス

又前第四高等學校助教飯森益太郎氏ハ頃日右拇指ノ自然絞縮ヲ有スル一初生兒ヲ實驗セラレ其記錄ヲ獲タルニ由リ左ニ掲ケントス

(患者) 石川郡〇〇村 農 山田〇〇〇男 〇松 生後八日

昨日母氏始テ右拇指爪節ノ紫赤色ナルヲ發見シ之ニ觸ルレハ容易ニ脱落セントスルヲ覺ニ依テ診ヲ乞フト、之ヲ檢スルニ右拇指爪節ハ其第二指節部ニ於テ著シキ絞窄溝ヲ現シ其爪節ハ他手ニ比スレハ著ク小ニシテ且ツ球形ヲナシ紫赤色ヲ呈シテ稍乾澀シ針刺ニ由ル疼痛ナク又出血ヲ見ス之ヲ移動セシムレハ僅ニ一小締ヲ以テ第一節ニ連繫スルヲ認メ將ニ脱落セントスルノ狀アリ、其他ノ指趾及身体他部ニハ毫モ變常ナク及遺傳ヲ證明スルヲ能ハカリキ」

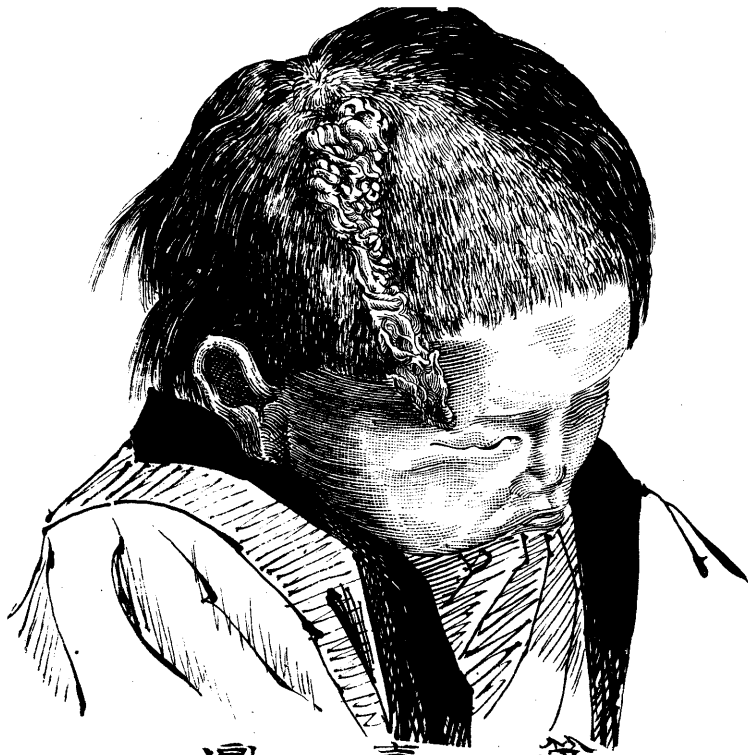

圖 壹 第



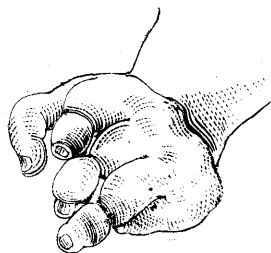

圖 三 第 圖 二 第

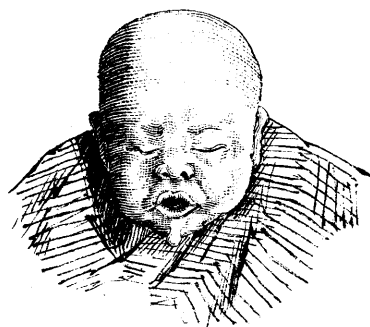

圖 五 第

圖 四 第

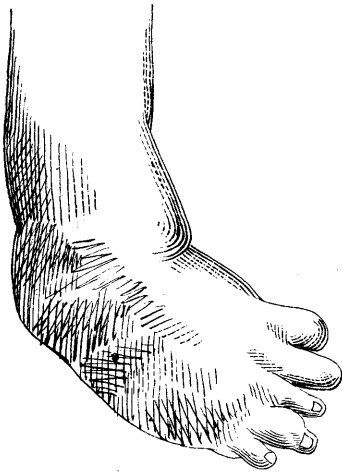
圖 六 第



圖

七

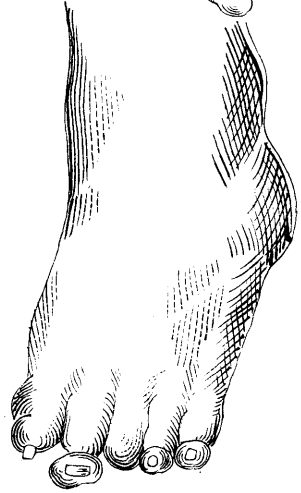
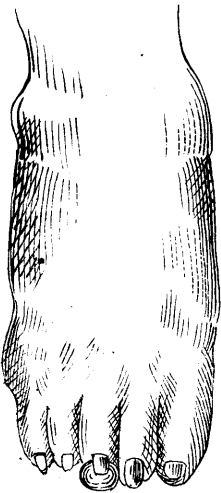
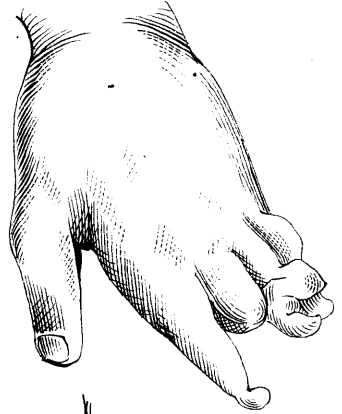
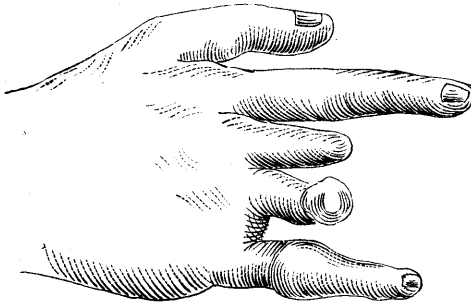
第



圖

八

第



(第八圖ノ患者) 金澤市○○町 ○部○○ 女 一年四月 廿九年十月入院

患者生來強壯種痘ヲ過キ生後九ヶ月ニシテ始メテ乳齒發生シ言語步行等ニハ敢テ他兒ニ遅クル、トナク、胎生中母体ニ疾病ナク産后、分娩時ニモ異常ナカリシト云フ、患兒ハ生レ乍ラニシテ兩指趾ニ畸形ヲ有シ絞縊溝ヲ備フルアリ己ニ指趾尖端ノ脱落セルカ如キ觀ヲ呈シテ短縮シ尖端爪甲ヲ欠ク者アリ左手環小兩指間中央部ニ於テハ橋狀組織ニ由テ互ニ繋カル、處アリ、長スルニ從ヒ溝渥漸ク深サヲ増シ溝ノ末梢ニ位スル指尖端ハ初メヨリ球形ヲナスト雖其大サ漸ク加ハルト云フ、身体他部ニハ畸形ナク父ハ癌腫母ハ子宮病ニ罹リ生存シ同胞四人アリ畸形ナク遺傳ノ關係ナシ、現症ノ詳細ハ圖書ヲ掲ケタルカ故ニ省略セリ

### ◎眼球結膜ニ於ケル色素性肉腫ノ一實驗

會員 高安右人

色素性肉腫ハ視器中脈絡膜ニ發スルヲ比較的最モ多ク、次テ虹彩毛様体等ニ特發スルモ眼球結膜ヨリ原發スルヲ最モ稀ナリトス、余輩自己ノ經驗ニ徵スルニ大凡二萬以上ノ眼患者(新患者)中初メテ其一患者ヲ實驗セルヲ以テ觀ルモ本病ハ甚タ稀有ノ疾病ト見做サ、ルヲ得ス、況ンヤ新聞雜誌等ニ之カ報告ノ稀ナルニ於テオヤ(眼科寶函第八卷二二二頁、同第十一卷一九頁、同第十卷六二二頁、同第二拾卷五九頁、同第二十一卷三四四、同第二十三卷一一七、同第二十四卷五二、眼科中央雜誌千八百八十九年一〇一頁、同千八百九十一年二八〇頁)而シテ其性不良ニシテ之ヲ除去スルモ容易ニ再發シ或ハ他ノ貴重ナル器官ニ轉移シ死ニ至ラシムルヲ尠カラス、然レモ他ノ器官ヨリ發スル色素性肉腫ノ如ク果シテ最惡ノ者ナリヤ否ヤ未タ疑點ナキニシモ非スト雖モ總テ再發シ易キハ諸家ノ經驗ニヨリテ明了ナリ

形狀大小ハ甚タ不同ニシテ帽針頭大ノ僅ニ隆起スル斑點トナリテ現ハレ、或ハ豌豆大扁平ノ隆起ヲ生シ、或ハ胡桃大ノ腫瘍ヲ呈ス、其色澤ハ含有スル色素ノ多少若クハ血管ノ有無ニ依テ異ナリト雖モ多クハ炭黑色ニシテ、時トシテハ灰帶黑色若クハ黑帶褐色ナリ而シテ通例結膜輪ヨリ發生シ、就中母斑ノ如キ先天性色素異常ハ能ク其

●原著及實驗