

結核化学療法の基礎的研究

第 54 報

Isonicotinic Acid Hydrazide 吸入後の 肺内分布に関する組織化学的研究

金沢大学結核研究所 診療部 (主任: 鈴木茂一教授)

金沢大学結核研究所細菌免疫部 (主任: 柿下正道教授)

村 沢 健 介
今 市 邦 太 郎

(受付: 昭和30年1月14日)

**Kensuke MURASAWA and Kunitaro IMAICHI: FUNDAMENTAL STUDIES IN
CHEMOTHERAPY OF TUBERCULOSIS**

Part 54. Histochemical Studies on the Distribution of Isonicotinic
Acid Hydrazide in Lung after Inhalational Administration

*Department of Clinical Research, Research Institute of
Tuberculosis Kanazawa University.*

(Director: Prof. Moichi SUZUKI)

*Department of Bacteriology and Immunology, Research
Institute of Tuberculosis, Kanazawa University.*

(Director: Prof. Masamichi KAKISHITA)

(Received for publication: Jan. 14, 1955.)

緒 言

Isonicotinic Acid Hydrazide (INAH) は Hydrazine 誘導体の通性として顕著な還元作用を有し、「アンモニア性硝酸銀液より銀を遊離する反応²⁾」は甚だ鋭敏であつて、試験管内に於ては INAH の 1~2 γ /ml の濃度に於ても短時間内に明瞭な黒色沈澱を生ずる。此の反応性よ

り曩に o-Aminophenol に就て行つた^{4,5)}と同様に INAH 粉末吸入後の肺組織に就て組織化学的にその分布を検討せる処、若干有意の知見を得たのでここに報告し、大方の御批判を仰ぐ次第である。

実 験 方 法

実験には成熟家兎を用ひ、o-Aminophenol の場合と同様に K. Y. 式吸入器によつて吸入せしめた INAH 粉末は乾燥後30分間乳鉢にて細挫したものである。吸入方法の詳細に関しては o-Aminophenol 吸入の論文⁵⁾を参照されたい。30分間吸入後直に撲殺し、組織化学的操作を行つた。組織化学的証明は o-Aminophenol と同様に行つたがその大要は次の如くである。

- i) 新鮮組織の薄片を作る。
- ii) 10% 「アンモニア性硝酸銀液」に入れる。8~10

分。(此の際吸引減圧によつて浸透を促進せしめる。)

- iii) 100倍稀釈「アンモニア水」で洗う。
- iv) 蒸留水にて洗滌。
- v) 3% 「チオ硫酸ソーダ」溶液に入れる。
- vi) 流水にて半日乃至一昼夜洗滌。
- vii) 常法により「パラフィン」切片標本作製。
- viii) 「ヘマトキシリン」後染色。
- ix) INAH の存在は黒色の銀顆粒として現はれる。

実 験 成 績

INAH 非吸入の対照標本はo-Aminophenol の場合⁵⁾に述べた如く、僅微の銀顆粒が現われるのみである。

気管支内壁は末梢に至る迄全部分に大量の銀顆粒集塊が層をなして附着している。気管支の粘膜下組織は一様に褐染すると共に稍々多量の銀顆粒が不規則に散布している。内壁の銀顆粒は全部分に見られるのであるが、一般に太い基部に多く、気管支枝より気管支梢の末梢に進むに従つて次第に減少する。気管支壁の「リンパ組織は何れも多量の銀顆粒分布を認めるが、気管支上皮に接したものでは殊に多量であつて、極めて濃厚な索状の銀顆粒集塊が網状の形をなして分布する。気管支軟骨には殆ど銀顆粒分布を見ない。気管支の末梢部に於ては o-Amino-

phenol の場合と同様に上皮内側より粘膜下に達する索状の銀顆粒集塊が INAH の吸収過程を示す如き形状で分布している。肺胞壁は多く淡褐染されると共に相当多量の銀顆粒が認められるが、その量は不均等で変動が著しい。一般的傾向として肺門附近より肋膜側に至るに従つて減少する。肺胞の銀顆粒は大部分が上皮細胞内に認められ、肺胞内に遊離したものは少い。血管壁には殆ど銀顆粒分布を見ない。血管内腔では時に壁に接して少量の銀顆粒を認める事があるが、一般には殆ど銀顆粒分布を見ない。血管周囲の「リンパ組織は褐染すると共に稍々多量の銀顆粒が散布する。肋膜下の「リンパ組織に於ける分布は遙かに少い。

考 按 並 に 総 括

管内試験の鋭敏な点より銀反応による INAH の組織化学的証明の可能性は充分予想される所であるが、本吸入実験では能く鮮明な所見を把握する事が出来た。INAH は水に基だ溶解し易いものであるが、此の方法は屠殺直後の新鮮組織について反応を行つたものであり、又反応時間が短い為、概ね正確な INAH 分布の位置を標示しているものと考えている。INAH 吸入の場合はその分布が集中して多量である為、明瞭な標本所見を得たのであるが、内服乃至注射の場合に同様な結果の得られるか否かは今後の検討に俟たねばならない。

標本所見を総括して見るに吸入された INAH は気管より肺胞に至る気道の全部位に分布する。気管支は末梢に至る迄分布量が多く且つ概ね一定しているが、これに比して肺胞の分布量は稍々少く且つ部位によつて変動が著しい。

INAH は水に易溶性であり、標本所見によつても沈着した気道壁の何れの部分からも徐々に滲透するものと考えられるが、特に明瞭に精力的な吸収を行つていてと考えられる銀顆粒の分布状態を示すのは肺胞上皮、気管支の末梢部即ち石川教授¹⁾の所謂肺潤管部に相当する個所及び西川²⁾の分類に於ける上皮型リンパ組織塊の存在する気管支壁である。これ等の吸収された INAH は気管支壁の「リンパ組織に多量に分布し、又血管周囲の「リンパ組織に於ける分布もかなり顕著であつて、標本所見は o-Aminophenol の場合⁵⁾に比して、INAH の吸収が比較的急速な感じを与える。気管支壁並に「リンパ組織に於ける INAH 分布より見て INAH 吸入療法は気管支結核に対して多大の治療効果を期待し得るものと考えられる。

結 論

Isonicotinic Acid Hydrazide の還元作用により「アンモニア性硝酸銀液より銀を遊離す

る反応を適用して、吸入された INAH の肺内分布を組織化学的に追究せる処、能く明瞭な所

見を把握する事が出来た。

吸入された INAH は気管支に於ては末梢迄略々一定して多量に分布している。肺胞に於け

る分布は稍々少く、又部位によつて変動が著しい。これ等の INAH は漸次吸収されて「リンパ組織に多量に移行する事を証明した。

文 献

1) 石川太刀雄丸：血液討議会報告，3，178，1950。 2) 朝比奈泰彦，高木誠司：才六改正日本薬局法注解，1361，1954。 3) 西川忠英：京都医学雑誌，37，10，1940。 4) 村沢健介，今市

邦太郎，米田良藏：金大結研年報，11(上)，1，1953。 5) 今市邦太郎：金大結研年報，12(下)，1，1954。

Summary

Histochemical detection of INAH dispersed throughout the lung after its inhalation was carried out by means of the reducing action of INAH on ammoniacal silver nitrate solution, and then the following precise findings were successfully obtained. The inhaled INAH was found to be dispersed in large quantities within the bronchi even in the peripheral parts. Dispersion of INAH in the alveoli was found to be less in quantity than in the bronchi and also less uniform. The INAH administered in this way was proved to get absorbed gradually and transferred into the lymphatic tissue in large proportions.

村澤・今市論文附圖

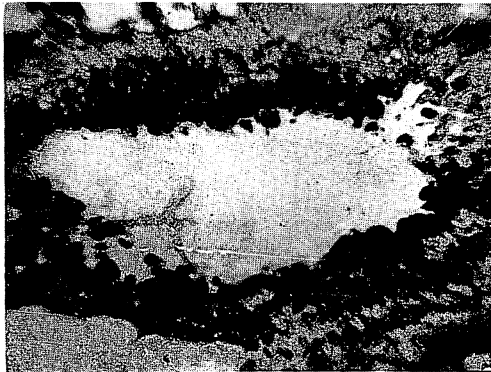
第 1 図 気管支壁



第 3 図 気管支壁リンパ組織



第 2 図 気管支末梢部



第 4 図 肺 胞

