心電図同期心筋SPECTにおける左室壁運動の評価の問題点

吉澤　尚,※　中村由紀夫,※　加藤　理良※
佐伯　隆広,※　藤本　学,※　木田　寛※
多田　明※※

【背景】

心電図同期法を併用した^{99m}Tc-tetrofosmin心筋シンチグラフィー（以下QGS）により、心筋血流に加え左室機能評価も可能である。QGSプログラムで解析されたデータは3次元シネモードによる表示も可能であり、左室局所の収縮状態も診断が容易と言われている。当科でも平成12年1月から13年10月の間に298件のQGSを行ってきた。その中で、左室造影や心エコー図検査において壁運動が正常と評価されたものの、QGSでは、特に心室中隔の壁運動低下と評価されることを時々経験する。

【目的】

QGSによる壁運動評価の問題点について、心室中隔に絞って検討を行なう。

【対象・方法】

平成13年1月5日から10月12日までの間にQGSを行った138例のうち重複例を除く136例を対象に左室造影が行われた症例では左室造影の、行われていない症例については心エコー図検査での心室中隔の動きが視覚的に正常であると評価された42例についてQGSでの評価との対比を行った。左室造影、心エコー図検査はいずれもQGSと同時期で、患者の病態の落ち着いた時期に行った。壁運動の評価は極座標表示イメージをもとに、イメージが赤ないし黄から緑色までを正常、青色表示を軽度から中等度の壁運動低下、黒色表示を中等度から高度壁運動低下として、42例の極座標表示を見直し、3群に分けた。

図1に代表的な左室造影像を、図2に同じ症例のQGSの結果を示す。左室造影での壁運動は正常で、拡張末期容積、収縮末期容積はそれぞれ、84mℓ、29mℓで、左室駆出分画は65%と正常であるが、極座標表示でみた壁運動は中隔に広範な黒色が見られている。ただし心筋の壁厚の変化は正常であった。このような例は中等度から高度低下と判定した。

【結果】

42例のうち男性は23例、女性は19例で、平均年齢70歳、平均左室駆出分画は59.4%と正常だった。

42例のうち極座標表示でみた心室中隔の動きが正常であったのは1例（2.4%）のみで、軽度から中等度低下も7例（16.7%）に過ぎず、8割以上が中等度から高度の低下と判定された（表1）。

【考察】

今回のような結果となった背景には、本来、正常者でも心室中隔の壁運動の変化率は左室自由壁の変化率にくらべて少ないが、極座標表示ではそれを同心円で表示するため心室中隔側の動きが過大に小さく表現されてしまうのではないかと考えられた。

【結語】

心電図同期心筋SPECTによる左室壁運動の評価では極座標表示のみを用いた場合には、心エコー図や左室造影による視覚的評価に比べ、心室中隔の動きが過小評価される可能性が示唆された。

※国立金沢病院　循環器科
※※　同　放射線科

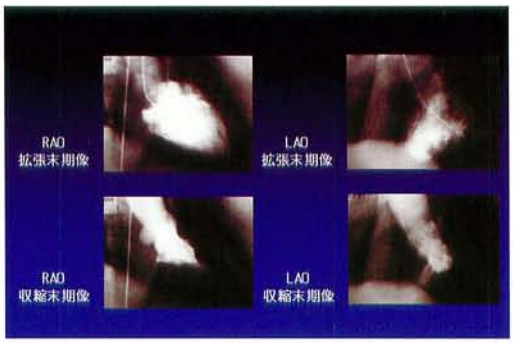

▲図1

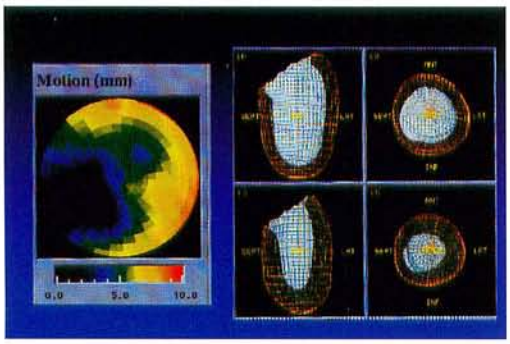

▲図2

男 / 女(例)	23/19
年　齢(歳)	70
LVEF(%)	59.4
QGSでの評価(例,%)	
正　常	1(2.4)
軽度～中等度低下	7(16.7)
中等度～高度低下	34(80.9)

▲表1