脚ブロックを伴う重症心不全における心電図と心臓核医学所見の対比について

泉谷　省晶,※　安間　圭一,※　紺谷　真※
池田　孝之,※　平松　孝司※※

【目的】

今回我々は左脚前枝ブロックを伴った重症心不全症例において、右脚ブロックの有無による心電図、体液性指標および心臓核医学所見について比較検討した。

【対象】

症例1は76歳、男性、昭和60年に前壁中隔の心筋梗塞を罹患し、以後当院外来に通院中であるが、合併症として、うっ血性心不全、心室頻拍、左脚前枝ブロックおよび右脚ブロックが認められる。冠危険因子として、高脂血症、高血圧を認める。症例2は76歳、男性、平成元年に症例1と同様に前壁中隔の心筋梗塞に罹患し、現在うっ血性心不全、左脚前枝ブロックにて当院外来通院中であり、冠危険因子として、高血圧、喫煙を認める。

【結果】

1．心電図：症例1の12誘導心電図では、洞調律で、左脚前枝ブロックおよび右脚ブロックを認め、QRS時間は160msecと著明に延長している。全誘導にわたりST-T変化を、またV1からV4に異常Q波を認める（図1）。症例2の12誘導心電図では、洞調律で、左脚前枝ブロックを認める。症例1に比べ右脚ブロックを認めていないので、QRS時間は100msecと正常範囲である。胸部誘導でST-T変化を、またV1からV4に異常Q波を認める（図2）。

2．体液性因子と心プールシンチグラフィ：各症例の体液性指導および心プールシンチグラフィで計測した左室駆出分画では、体液性指標は、症例1でBNP 35.9pg/mℓと軽度上昇を認めるが、h-ANPは35.7pg/mℓで正常範囲であった。症例2では、BNP 124.9pg/mℓ、h-ANP 66.4pg/mℓでいずれも上昇を認めた。一方、左室駆出分画は、症例1　18.7%、症例2　29.8%と両者とも高度の左室収縮能低下を認めた。

3．心筋SPECT所見：症例1の安静時心筋タリウムスキャンの所見では、心尖部から前壁、中隔にかけて高度の集積低下、一部欠損を認めた（図3）。心筋^{123}I-MIBGスキャンでは、初期相、後期相ともにタリウムスキャンでの集積低下部位に一致して、高度の集積低下を認め、H/M比は、初期相1.65、後期相1.53といずれも低下していた。また、洗い出し率は26.0%と亢進を認めた（図4）。症例2の安静時心筋タリウムスキャンの所見では、心尖部から前壁、中隔にかけて集積の欠損を認め、また心基部側壁にも高度の集積低下を認めた（図5）。心筋^{123}I-MIBGスキャンでは、初期相、後期相ともに心尖部から前壁中隔にかけて高度の集積低下、また後壁、下壁に集積低下を認めた。H/M比は、後期相1.87と正常下限であったが、後期相では1.60と低下を認めた。また、洗い出し率は20.7%と亢進は認めなかった（図6）。

【結語】

心室内伝導障害を伴った重症心不全において、障害の程度の異なる2症例について、体液性指標、心臓核医学所見の対比を行った。^{123}I-MIBGスキャンの所見では、右脚ブロックを伴う症例1が伴わない症例2に比べH/M比が低く、洗い出し率の亢進を認め、より高度な心臓交感神経活動障害が考えられた。

近年^{123}I-MIBG心筋シンチグラフィが慢性心不全患者の予後評価に有用であることが報告されている。今回我々は心室内伝導障害を伴う心筋梗塞後の慢性心不全例において心室内伝導時間がおよぼす影響について検討した。今回の検討では心不全の重症度が高度で左脚前枝ブロックを伴い、心筋タリウムスキャンで広範囲の集積低下、^{123}I-MIBG所見でH/M比の低下を示す例において心室頻拍を惹起する事が示された。今後、更に症例を重ねて検討する必要があると思われた。

*市立敦賀病院　心臓センター内科
**　同　放射線科

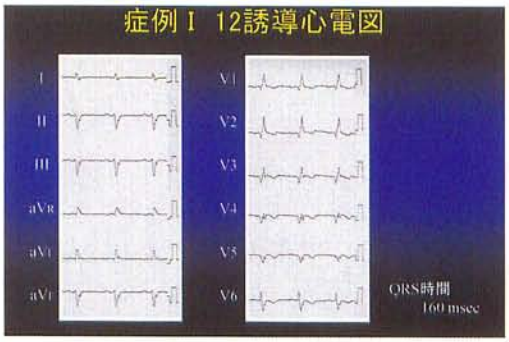

▲図1

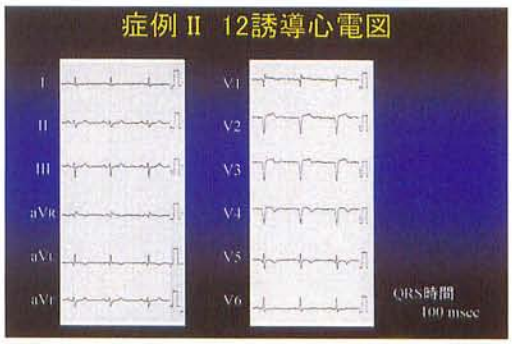

▲図2

▲図3

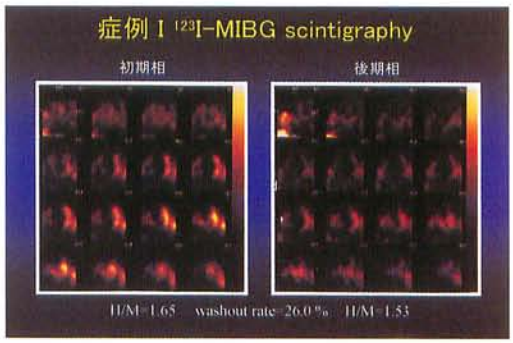

▲図4

▲図5

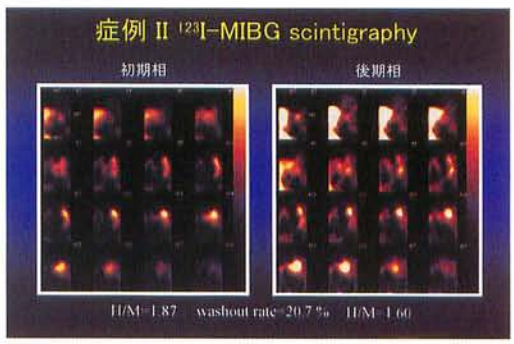

▲図6