核医学検査が経過観察に有用であった心膜炎の一例

陳　志栄※　由雄　裕之※　森　清男※
桝田昌之助※　倉知　圓※　本川　功※※
今堀恵美子※※　谷口　充※※※　分校　久志※※※

今回我々は難治性で診断に苦慮した結核性心膜炎の1症例を経験したが、核医学検査による経時的観察が有用であったので報告する。

〔症例〕

患　者：74歳，女性

主　訴：嘔気，嘔吐

家族歴：特記すべきことなし。

既往歴：特記すべきことなし。

現病歴：昭和61年7月頃より食欲不振，顔面蒼白を主訴にM医院受診。鉄欠乏性貧血，胃潰瘍を指摘され、治療を受けていた。昭和61年9月上旬より37℃台の熱が出現し、精査するためN病院に転院したが、嘔気，嘔吐，頻脈を認めるようになったため、当院へ紹介入院となる。

入院時現症：身長148cm，体重42kg，血圧 132/70mmHg, 脈拍 94/min, 整，眼瞼結膜に貧血を認めたが、眼球結膜には黄染を認めなかった。心雑音，肺ラ音は聴取できなかった。腹部は肝を1～2横指触知した。

入院時検査成績：血算では白血球増多と貧血，CRT は 3+, 赤沈は 42mm/nr で炎症反応を認めた。尿検査では糖 1+, 蛋白 2+ を認めた。

胸部X線写真：心胸廓比66％と拡大し、右側肺に少量の胸水貯留を認めた。

心電図：特に異常を認めなかった。

心エコー：左室後壁後方に心膜液貯留を疑わせる echo-free-space を認めた。右室側はその所見はなかった。

CT：心膜の肥厚，心膜液貯留と胸水貯留の所見を認めた（図1）。

入院後嘔気，嘔吐の消化器症状が続いたが、前医の心電図ではⅡ度の房室ブロックを認め、ジギタリス剤服用中であることよりジギタリス中毒が疑われ、血液検査の結果ジギタリスの血中濃度が高値を認めた。ジギタリス剤の使用中止により消化器症状は消失した。血液所見，胸部X線写真，心エコー，胸部 CT などから心膜炎の存在が考えられた。ツベルクリン反応は⊖，咳痰培養に結核を示唆するような所見は認めなかった。発熱は入院日37.2℃を認めたのみで、以後認めなかった。セフェム系を主とした抗生物質治療を開始したが、呼吸困難は次第に悪化傾向を認め、ついに起坐呼吸まで進行した。12月8日心膜生検を施行した。心膜標本に乾酪壊死を伴う結核性結節を認め、結核性心膜炎と診断した。そこでイソニアジド，エタンブトール，ストレプトマイシンによる抗結核剤療法を開始した。Ga シンチでは治療前（図2左）心臓全体をとり囲むような Ga の集積所見を認めた。治療後（図2右）そのような所見は認められなくなった。

心プールスキャンを約2ケ月ごとに施行し、心機能の回復を経時的に評価した（図3）。LV-EF, RV-EF は経過を追って上昇傾向が認められた。一方 H. R., RV-LV time も治療によって減少傾向を認めた。

右心カテーテル所見（表1）では治療前右房圧，右室圧，肺動脈圧，肺動脈楔入圧は上昇し、また心拍出量の低下を認め、治療後著しい改善が認められた。

〔考案〕

文献上心筋障害による心不全では肺動脈圧や肺動脈楔入圧の上昇と低心拍出量が著しいとされている。一方心膜疾患による場合は右房，右室拡張期圧の著しい上昇が主であり、肺動脈楔入圧の上昇や心拍出量の減少は比較的軽度であるとされている。本例では治療前の右房圧は著しく上昇し、肺動脈楔入圧は比較的軽度上昇にとどまった。また心拍出量は著しい低下を示していた。これは流入障害が高度であったためと思われる。

本例では心機能の改善過程の観察を核医学的方法にて行なうことができたが、心プールスキャンは重篤な状態の患者にも安全で、苦痛なく繰り返し行なうことが可能であり、また長期に渡り頻回に心機能評価が必要な場合きわめて有用な手段であると思われた。

※辰口芳珠記念病院　内　科
※※　同　放射線科
※※※金　沢　大　学　核医学科

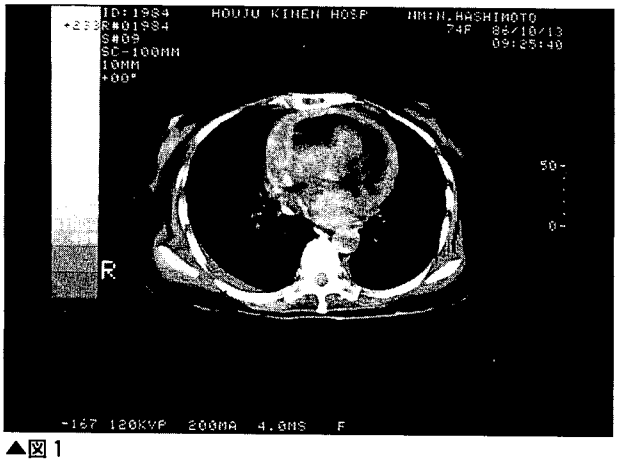

▲図 1

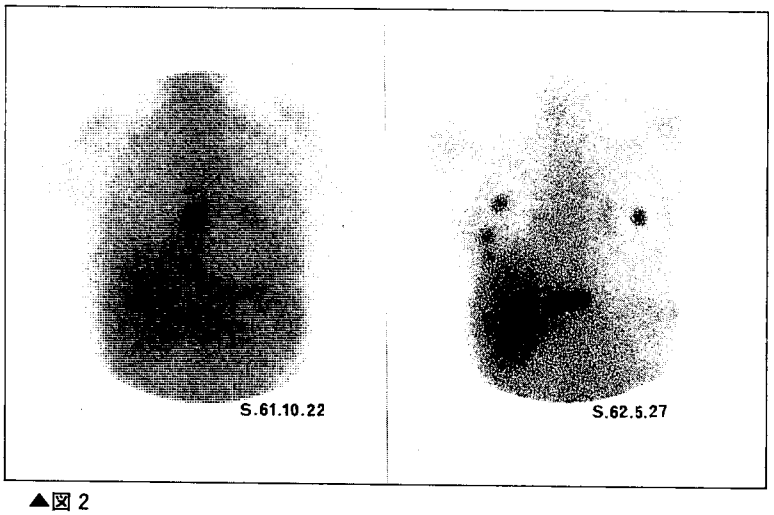

▲図 2

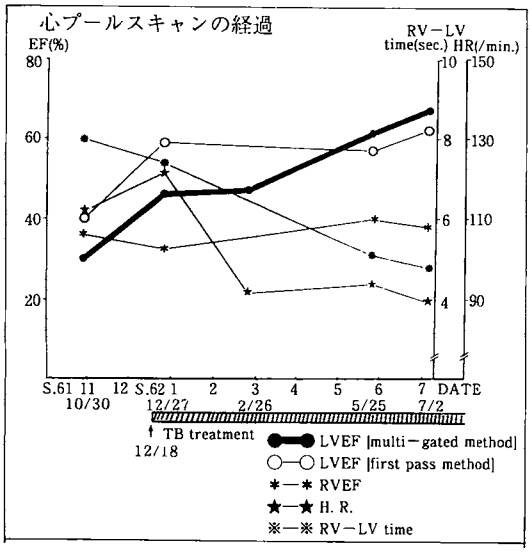

▲図 3

右心カテーテル所見

	S.61.12. 8	S.62. 6. 5
Site	Pressure (mmHg)	
RA	14	2
RV	33／11	18／5
PA	34／15	18／11
PCW	16	4
C. O. (l/min)	2.97	4.62
C. I. (l/m/M^2)	2.28	3.55
S. V. (ml/beat)	23.2	50.2
H. R. (/min)	128	92

▲表 1　右心カテーテル所見